UNIVERSITATEA DE MEDICINĂ ŞI FARMACIE
„CAROL DAVILA"

SEMIOLOGIE MEDICALĂ 2

Coordonator Prof. Univ. Dr. ION DINA

EDITURA UNIVERSITARĂ
„CAROL DAVILA"
BUCUREŞTI 2018

UNIVERSITATEA DE MEDICINĂ ȘI FARMACIE „CAROL DAVILA”

SEMIOLOGIE MEDICALĂ

VOLUMUL 2

Coordonator: Prof. Univ. Dr. Ion Dina

EDITURA UNIVERSITARĂ „CAROL DAVILA”
BUCUREȘTI, 2018

ISBN 978-606- 011-002- 6

ISBN 978-606- 011-013- 2

Descrierea CIP a Bibliotecii Naţionale a României
Semiologie medicală / coord.: prof. univ. dr. Ion Dina. - Bucureşti : Editura Universitară „Carol Davila", 2018-
2 vol.
ISBN 978-606-011-002-6
Vol. 2. - 2018. - Conţine bibliografie. - ISBN 978-606-011-013-2

I. Dina, Ion (coord.)

616

Editura Universitară „Carol Davila" Bucureşti a **U.M.F. „Carol Davila" Bucureşti** este acreditată de Consiliul Naţional al Cercetării Ştiinţifice din Învăţământul Superior (CNCSIS), cu avizul nr. 11/23.06.2004.

În conformitate cu prevederile Deciziei Nr. 2/2009 a Consiliului Naţional al Colegiului Medicilor din România, privind stabilirea sistemului de credite de educaţie medicală continuă, pe baza căruia se evaluează activitatea de perfecţionare profesională a medicilor, a criteriilor şi normelor de acreditare a educaţiei medicale continue, precum şi a criteriilor şi normelor de acreditare a furnizorilor de educaţie medicală continuă, Colegiul Medicilor din România acreditează (recunoaşte) **EDITURA UNIVERSITARĂ „CAROL DAVILA" BUCUREŞTI** ca furnizor de EMC.

Colectivul de autori:

Spitalul Clinic „Colentina”, București – Disciplina Medicină Internă

Autor și coordonator:
Prof. Univ. Dr. Gheorghe Andrei Dan

Coautori:
Prof. Univ. Dr. Cristian Băicuș
Conf. Univ. Dr. Camelia Badea
Șef de lucrări Dr. Cătălin Adrian Buzea
Șef de lucrări Dr. Cristina Stănescu
Șef de lucrări Dr. Ioana Cristina Daha
Asist. Univ. Dr. Caterina Delcea
Asist. Univ. Dr. Mihaela Dobranici
Asist. Univ. Dr. Raluca Alexandra Popescu

Spitalul Clinic de Urgență „Colțea”, București – Disciplina Semiologie Medicală

Autor și coordonator:
Șef de lucrări Dr. Adriana Luminița Gurghean

Coautori:
Șef de lucrări Dr. Ana Maria Vintilă
Șef de lucrări Dr. Dan Victor Spătaru
Șef de lucrări Dr. Ilinca Mihaela Săvulescu Fiedler
Asist. Univ. Dr. Anca Maria Mihăilescu
Asist. Univ. Dr. Alexandra Roxana Grigorescu
Asist. Univ. Dr. Corina Simona Homentcovschi
Asist. Univ. Dr. Ioana Tudor
Asist. Univ. Dr. Raluca Mihaela Ciomag
Asist. Univ. Dr. Roxana Nicoleta Silișteanu

Spitalul Clinic de Nefrologie „Dr. Carol Davila”, București – Disciplina Medicină Internă şi Nefrologie

Autor și coordonator:
Prof. Univ. Dr. Gabriel Mircescu

Coautori:
Prof. Univ. Dr. Mircea Penescu
Asist. Univ. Dr. Constantin Verzan

Spitalul Universitar de Urgență Militar Central „Dr. Carol Davila”, București – Disciplina Medicină Internă şi Gastroenterologie

Autor și coordonator:
Prof. Univ. Dr. Mariana Jinga

Coautori:
Șef de lucrări Dr. Raluca Simona Costache
Asist. Univ. Dr. Daniel Vasile Balaban
Asist. Univ. Dr. Săndica Nicoleta Bucurică
Asist. Univ. Dr. Mihăiță Pătrășescu

Institutul Clinic Fundeni, București – Disciplina Medicină Internă

Autor și coordonator:
Conf. Univ. Dr. Elena Laura Iliescu

Coautori:
Șef de lucrări Dr. Alecse Valerian Dițoiu
Asist. Univ. Dr. Otilia Motoi
Asist. Univ. Dr. Simona Ioanițescu

Spitalul Clinic de Urgență „Sf. Ioan”, București – Disciplina Semiologie Medicală

Autor și coordonator:
Prof. Univ. Dr. Ion Dina

Coautori:
Conf. Univ. Dr. Gheorghița Aron
Șef de lucrări Dr. Lavinia Alice Bălăceanu
Șef de lucrări Dr. Secil Omer
Asist. Univ. Dr. Andreea Taisia Tiron
Asist. Univ. Dr. Cornelia Voiculeț
Asist. Univ. Dr. Ion-Daniel Baboi
Asist. Univ. Dr. Magda Ruxandra Zaharia
Dr. Octavian Dumitru Zară

Tehnoredactare:
Referent Ana Martina

Spitalul Clinic de Urgență „Sf. Pantelimon”, București – Disciplina Semiologie Medicală

Autor și coordonator:
Conf. Univ. Dr. Costel Sorin Stamate

Coautori:
Șef de lucrări Dr. Alexandru Nechita
Șef de lucrări Dr. Daniela Toporan
Șef de lucrări Dr. Monica Mariana Băluță
Șef de lucrări Dr. Monica Popescu
Asist. Univ. Dr. Alina Laura Dumitrașcu
Asist. Univ. Dr. Anna-Maria Andronescu
Asist. Univ. Dr. Isabela Țiglea

Spitalul Clinic „Prof. Dr. Theodor Burghele”, București – Disciplina Medicină Internă

Autor și coordonator:
Prof. Univ. Dr. Ioan Tiberiu Nanea

Coautori:
Prof. Univ. Dr. Adriana Mihaela Iliești
Conf. Univ. Dr. Gabriela Silvia Gheorghe
Șef de lucrări Dr. Camelia Nicolae
Asist. Univ. Dr. Ana Ciobanu
Asist. Univ. Dr. Andreea Simona Hodorogea
Asist. Univ. Dr. Gabriela Uscoiu
Asist. Univ. Dr. Nicolae Păun
Asist. Univ. Dr. Pompilia Buhociu

Spitalul Universitar de Urgență, București – Disciplina Semiologie Medicală

Autor și coordonator:
Conf. Univ. Dr. Dorin Ionescu

Coautori:
Șef de lucrări Dr. Diana Lupu
Șef de lucrări Dr. Dorin Dragoș
Asist. Univ. Dr. Maria-Daniela Tănăsescu
Asist. Univ. Dr. Iohann Bach

Cuvânt înainte

Ideea editării unei cărţi de *Semiologie Medicală* aparţine conducerii UMF „Carol Davila" Bucureşti. S-a considerat că pentru studenţii Facultăţii de Medicină, mai ales pentru studenţii anului III, ar fi util să existe un manual unic în baza căruia evaluarea în sesiunile de examene să fie cât mai unitară. Am considerat, împreună cu autorii şi coautorii care au participat la redactarea materialului, că demersul nostru ar putea constitui o bună oportunitate pentru realizarea unei semiologii medicale care să ţină cont de faptul că medicina actuală a devenit mult mai tehnică şi că includerea într-o carte de semiologie a unor explorări paraclinice moderne este absolut necesară.

Dincolo de aceste aspecte, ne-am gândit că redactarea materialului din acest volum să nu constituie doar prezentarea unor termeni semiologici şi a unor noţiuni cu ajutorul cărora studenţii anului III, aflați la începutul practicii medicale clinice, să capete o cultură medicală generală. Considerăm că un volum de semiologie trebuie să ofere și un mod de gândire, de analiză şi de sinteză a semnelor şi simptomelor, aşa încât studenţii anului III, după un an de practică petrecut în stagiile clinice, să poată stabili în mod logic un diagnostic de boală sau de sindrom.

Cartea de semiologie medicală este redactată în două volume şi cuprinde șapte părţi distincte. În primul volum au fost incluse două dintre acestea: semiologia generală şi semiologia aparatului respirator. În cel de-al doilea volum sunt prezentate semiologia aparatului cardiovascular, digestiv, reno-urinar, precum şi semiologia sângelui şi a sistemului hematoformator. Am considerat de asemenea utilă includerea unor capitole semiologice particulare, referitoare la abordarea bolnavilor aflați în stare de urgență şi la abordarea bolnavului vârstnic. Totodată, au fost redactate într-un capitol cele mai multe dintre semnele, probele şi manevrele clinice folosite în practica medicală pentru examinarea pacienţilor. Ne-am străduit ca materialul structurat în carte să fie sistematizat şi prezentat într-o formă cât mai agreabilă iar elementele imagistice să fie cât mai sugestive în înţelegerea semiologiei medicale, care constituie în continuare fundamentul practicii medicale în toate specialităţile ei.

Mulţumim tuturor colegilor care au făcut efortul de a ne trimite în timp util materialul necesar redactării acestei cărţi şi conducerii UMF „Carol Davila" care ne-a asigurat logistica necesară editării.

Ion Dina

ABREVIERI

A2 - Componenta aortică a zgomotului 2
AAI - Atriu-atriu - inhibarea ieșirii stimulului de pacing
ABI - Indice gleznă-braț (anckle – brachial index)
Ac - Anticorp
Ac anti-MBG - Anticorpi anti- membrană bazală glomerulară
ACD - Arteră coronară dreaptă
ACTH - Adrenocorticotrop hormon
ACX - Arteră circumflexă
AD - Atriul drept
ADH - Hormon antidiuretic
ADK - Adenocarcinom
Af - Arteriolă aferentă
AFD - Adjustable frequency diaphragm
Ag - Antigen
AGE - Advanced Glycosylation End-products (Produși de glicozilare avansată)
AHAI - Anemie hemolitică autoimună
AHC - Antecedente heredo-colaterale
AI - Angină instabilă
Aî - Închiderea valvei aortice
AINS - Antiinflamatoare nesteroidiene
ALAT - Alaninaminotransferază
AMA - Anticorpi antimitocondriali
ANA - Anticorpi antinucleari
ANCA - Anticorpi anticitoplasmă ai polinuclearelor neutrofile
AND - Acid dezoxiribonucleic
ANP - Factor Nattiuretic Atrial
Anti HBs - Anticorp anti antigen de suprafață al virusului hepatitic B
Anti-AND - Anticorpi anti ADN
AntiHBc - Anticorp anti antigen central al virusului hepatitic B
Ao - Aortă
AOMI - Arteriopatie obliterantă a membrelor inferioare
AOPP - *Advanced Oxidation Protein Products* (Produși de oxidare proteică avansată)
AP - Arteră pulmonară
APF - Antecedente personale fiziologice
APP - Antecedente personale patologice
APS - Angină pectorală stabilă
aPTT - Timpul parțial de tromboplastină activată
ARDS - Sindromul de detresă respiratorie acută
ARN - Acid ribonucleic
ARP - Activitatea reninei plasmatice
AS - Atriu stâng
As - Arsen
ASAT - Aspartataminotransferază
ASD - Angiografie cu substracție digitală
ASLO - Anti streptolizina O
AT III - Antitrombină III
ATII - Angiotensină II
ATIII - Angiotensină III
ATP - Adenozin trifosfat
Au - Aur
AV - Alură ventriculară
AVC - Accident vascular cerebral
Az - Vena azygos
BA - Buton aortic
BAV - Bloc atrioventricular
BCC - Boli congenitale cardiace
BCR - Boală cronică de rinichi
BCS - Bolile cordului stâng
BD - Bilirubina directă
β-MSH - Beta *Melanocit Stimulator Hormone*
BFU-EB - Burst forming unit -erytroid
BI - Bilirubina indirectă
BMPR2 - Receptorul-tip 2 proteic morfogenetic osos
BNP - Peptid natriuretic cerebral (Brain Natriuretic Peptide)
BPOC - Bronhopenuamopatia obstructivă cronică
BRA - Blocanții receptorilor angiotensinei I
BRAT - blocanți ai receptorilor angiotensinei
BRD - Bloc de ram drept
BRS - Bloc de ram stâng
BSP - Bbromsulphaleină
bvW - Boala von Willebrand
Bz-Ti-PABA - Acid benzoil tirozil para-amino-benzoic
1,25 (OH)2 vit D - Calcitriol
25 (OH)D - Calcidiol
C3 - Fracția 3 a complementului
CA - Cardiomiopatie aritmogenă
CA 19.9 - Cancer antigen
CBIH - Cale biliară intrahepatică
CBP - Ciroză biliară primitivă
CCD - Cuspă coronară dreaptă
CCR - Cancer colorectal
CCS - Cuspă coronară stangă
CD - Coronară dreaptă
CDM - Clacment de deschidere al mitralei
CEA - Antigen carcino-embrionar
CFU-E - Coloy forming unit - hematopoetic
CHC - Carcinom hepatocelular
CHEM - Concentrație de hemoglobină eritrocitară medie
CIC - Cardiopatie ischemică cronică
CID - Coagulare intravasculară diseminată
CK - Creatinkinază
CKD- EPI - Colaborarea epidemiologică privind boala cronică de rinichi (*Chronic Kidney Disease Epidemiology Collaboration*)
CK-MB - Creatinkinaza muscle-brain
ClCr - Clearance-ul creatininei endogene
cm - Centimetru
CMD - Cardiopatiă dilatativă
CMH - Cardiomiopatie hipertrofică
CMHO - Cardiomiopatie hipertrofică obstructivă
CMI - Cardiomiopatie inflamatorie
CMNV - Cardiomiopatie prin noncompactare ventriculară
CMR - Cardiomiopatie restrictivă
CMS - Cardiomiopatie de stres
CMV - Citomegalo virus
CNC - Cuspă noncoronară
CO_2 - Dioxid de carbon
CP - Cancer pancreatic

CPK - Creatinfosfokinază
Cr - Creatinină
CS - Coronară stângă
CSP - Colangită sclerozantă primitivă
CT - Computer tomografie
CTLF - Capacitate totală de legare a fierului
Cu - Cupru
CV - Cardio-vascular
CVM - Condițiile de viață și de muncă
Cx - Arteră circumflexă
DAB - Debitu acid bazal
DAS - Debitu acid stimulat
DC - Debit cardiac
DDD(R) - Dual-dual-dual - rată de descărcare a impulsurilor
DFM - Displazie fibro-musculară
Dg - Ram diagonal
DGT - Diglucuronil transferază
dl - Decilitru
DP - Dializă peritoneală
ΔPH - Gradient trans-capilar al presiunii hidrostatice
DSA - Defect septal interatrial
DSV - Defect septal interventricular
DTPA - Acid dietilen triamino penta acetic
DZ - Diabet zaharat
E - Eritrocit
E. coli - Escherichia coli
EB - Virusul Ebstein Barr
ECG - Electrocardiograma
ECO - Ecografie
EDS - Endoscopie digestivă superioară
Ef - Erteriolă eferentă
EH - Encefalopatie hepatică
EIF2AK4 - Factorul 2 de inițiere a translocației eucariotice a alfa-kinazei 4
ELISA - Reacție imunoenzimatică (*Enzyme-Linked Immunosorbent Assay*)
ELISA RIA - *Enzyme-Linked Immunosorbent Assay, Radioimmunoassay*
EnaC - Canal epitelial de Na amilorid sensibil
EP - Embolie pulmonară
ER - Esofagită de reflux
ERCP - Colangiopancreatografie endoscopică retrogradă
eRFG - Rată estimată a filtrării glomerulare
ESV - Extrasistole ventriculare
EUS - Ecoendoscopie
FA - Fosfatază alcalină
FAB - Grupul de lucru francez, american și britanic
FAN - Factor antinuclear
FC - Frecvență cardiacă
FDG - Fluordezoxiglucoză
FE - Fracție de ejecție a ventriculului stâng
Fe - Fier
FG - Filtrat glomerular
FGF-23 - Factor de creștere fibroblastic 23
FID - Fosă iliacă dreaptă
FIS - Fosă iliacă stângă
FO - Fund de ochi
FP - Flux plasmatic
FPR - Flux plasmatic renal
FR - Factori de risc
FvW - Factor von Willebrandt
G - Greutate
g - Gram
GA - Gastrita acută
Gated-SPECT - Tomografie computerizată cu emisia unui singur foton sincronizată cu unda R
GE - Gastroesofagian
GGT - Gamaglutamiltranspeptidază
GN - Glomerulo-nefrită
GNA - Glomerulonefrită acută
GNC - Glomerulonefrită cronică
GNMN - Glomerulonefrită membranoasă
GNMP - Glomerulonefrită membrano-proliferativă
GOT - Glutamic-oxaloacetat transferază
GP - Glomerulopatii proliferative
GPT - Glutamic-piruvat transferază
GSFS - Glomeruloscleroză focală și segmentară
H - Hepatic
h - Oră
H2O - Apă
HAV - Hepatită acută virală
HAVHB - Hepatită acută virală cu virus B
HAVHC - Hepatită acută virală cu virus C
Hb - Hemoglobină
Hb-Hp - Complex hemoglobină haptoglobină
Hb A - Adult hemoglobin
Hb S - Hemoglobina S
HbA1c - Hemoglobină glicozilată
HBAS - Hemibloc anterior stang
HBPS - Hemibloc posterior stang
HCV - Virus hepatitic C
HD - Hemodializă
HDI - Hemoragia digestivă inferioară
HDL - Colesterol - colesterol legat de lipoproteină cu densitate moleculară mare
HDS - Hemoragie digestivă superioară
HDV - Virus hepatitic D
H-E - Vematoxilin-eozină
HELLP - Vindromul HELLP (*Hemolysis, Elevated Liver enzymes and Low Platelet count*)
HEM - Hemoglobina eritrocitară medie
HIN - Izoniazidă
HIV - Virusul imunodeficienței umane
HMG-CoA - Hidroxi-metil coenzima A
HPN - Hemoglobinuria paroxistică nocturnă
HPTH - Hiperparatiroidism
HPV - Virus papiloma uman
HT - Hipertensiune
Ht - Hematocrit
HT3 - Hidroxitriptamină
HTA - Hipertensiune arterială
HTAE - Hipertensiune arterială esențială
HTA-RP - Hipertensiune arterială reno-parenchimatoasă
HTA-RV - Hipertensiune arterială reno-vasculară
HTP - Hipertensiune portală
HTp - Hipertensiune pulmonară
HVD - Hipertrofie ventriculară dreaptă
HVS - Hipertrofie ventriculară stângă
i.v. - Intra-venos

IAR - Injurie acută a rinichiului
IC - Insuficiență cardiacă
ICD - Insuficiență cardiacă dreaptă
ICS - Insuficiență cardiacă stângă
IEC - Inhibitor de enzimă de conversie
IECA - Inhibitori ai enzimei de conversie a angiotensinei
Ig - Imunoglobulină
Ig A - Imunoglobulină A
Ig G - Imunoglobulină G
Ig M - Imunoglobulină M
IGB - Indice gleznă-braţ
IgM - Imunoglobulină M
IL - Interleukină
IL6 - Interleukina 6
IMA - Infarct miocardic acut
IMC - Indice de masă corporală
INR - International normalized ratio
IPE - Insuficiență pancreatică exocrină
IRA - Insuficiență renală acută
IRC - Insuficiență renală cronică
IRM - Imagistica prin rezonanță magnetică
IVA - Arteră interventriculară anterioară
IVC - Insuficiență venoasă cronică
IVP - Arteră interventriculară posterioară
IVUS - Ecografie intravasculară
KDIGO - Kidney Disease Improving Global Outcomes
KDOQI - Kidney Disease Outcome Quality Initiative
kg - Kilogram
KIM-1 - Kidney Injury Molecule -1
km - Kilometru
kPa - Kilopascal
l - Litru
LAL - Leucemie acută limfoblastică
LAM - Leucemie acută mieloblastică
L-CAT - Lecithin cholesterol acyl transferase
LDH - Lactatdehidrogenaza
LDL - Colesterol - colesterol legat de lipoproteină cu densitate moleculară mică
LED - Lupus eritematos diseminat
LES - Lupus eritematos sistemic
LGC - Leucemia granulocitară cronică
LKM-HA - Anticorpi antimicrozomiali hepatici și renali
LLC - Leucemie limfatică cronică
LMC - Linia medio-claviculară
LSP - Anticorpi antiproteină hepatică specifică
MBG - Membrană bazală glomerulară
MDRD - Ecuația de estimare a ratei de filtrare glomerulară MDRD (*Modification of Diet in Renal Disease*)
MDTA - Monitorizarea la domiciliu a tensiunii arteriale
mEq - Miliechivalent
MET - Retabolic Equivalent of Task
µ - Micron
µg - Microgame
µL - Microlitru
µm - Micrometru
µmc - Micrometru cub
mg - miligram
Mg - Ramuri marginale
mg - Miligram
mil - Milion
min - Minut
ml - Mililitru
mm - Milimetru
MM - Mielom multiplu
mmc - Milimetru cub
mmHg - Milimetri coloană de mercur
MMM - Metaplazie mieloidă cu mielosclerozăă
mmol - Milimol
MN - Anticorpi antimuşchi neted
MO - Măduvă osoasă
MOSD - Sindromul disfuncției multiple de organ
MRCP - Colangiopancreatografie prin rezonanţă magnetică
Na - Sodiu
NaCl - Clorură de sodiu
NAG - N-acetil-beta-glucozaminidaza
NASH - Steatohepatită nonalcoolică
NAV - Nod atrioventricular
NEB - Nefropatie endemică de balcani
ng - Nanogram
NGAL - Neutrophil Gelatinase-Associated lipocalin
NH3 - Amoniac
NIgA - Nefropatie cu depozite mezangiale de IgA
NLGM - Nefropatie cu leziuni glomerulare minime
nm - Nanometru
NM - Nefropatie membranoasă
NO - Oxid nitric
(n)IDDM - Diabet zaharat non insulin-dependent
NSTEMI - Sindrom coronarian acut fara supradenivelare ST
NTI - Nefropatie tubulo-interstițială
NTproBNP - Fragmentul N terminal al BNP
NYHA - New York Heart Association
O2 - Oxigen
OAD - Oblic anterior drept
OAS - Oblic anterior stâng
OCT - Tomografie de coerenta optica
OMS - Organizația Mondială a Sănătății
ON/NO - Oxid nitric
P2 - Componenta pulmonara a zgomotului 2
PA - Pancreatită acută
Pa - Presiune arterială
PABA - Acid para-amino-benzoic
PAD - Presiune atrială dreaptă
PAd - Presiune arterială diastolică
PAP - Presiunea arterială pulmonară diastolică
PAPm - Presiunea arterială medie pulmonară
PAPs - Presiunea arterială pulmonară sistolică
PAS - Presiune arterială sistolică
Pb - Plumb
PBH - Puncție biopsie hepatică
PBR - Puncție biopsie renală
PBS - Peritonită bacteriană spontană
PC - Pancreatită cronică
PCB - Presiunea arterială pulmonară blocată
PCR - Reacție de polimerizare în lanț
PET - Tomografie cu emisie de pozitroni
pg - Picogram
PHc - Presiunea hidrostatică capilară

PHi - Presiunea hidrostatică interstițială
Pî - Închiderea valvei pulmonare
PL - Artera posterolaterală
PNA - Pielonefrită acută
Po - Presiunea oncotică
PP - Presiunea pulsului
PR - Poliartrită reumatoidă
PT - Timpul de protrombină
PTH - Parathormon
Pu - Presiunea de ultrafiltrare
PVM - Prolaps de valvă mitrală
PWV - Pulse wave velocity (Viteza undei pulsului)
Q1 - Unda Q prezentă în derivația ECG D1
QPS-SPECT - Cuantificarea tomografiei de perfuzie
QT - Cuantum tabagic
R - Rezistența osmotică globulară
RAA - Reumatism articular acut
RAC - Raport urinar albumină/creatinină
R-AT-Ald - Renină angiotensină aldosteron
RBC - Red Blood Cell
RCUH - Rectocolită ulcerohemoragică
RFG - Rată de filtrare glomerulară
RGE - Reflux gastroesofagian
RM - Regurgitare mitrală
RMN - Rezonanță magnetică nucleară
RNA - Acid ribonucleic
RS - Ritm sinusal
RV - Artera retroventriculară
RVp - rezistență vasculară pulmonară
RVP - rezistență vasculară periferică
Rx - Radiografie
S - Ramuri septale
S(1,2,3, 4) - Zgomote cardiace (1,2,3,4)
S3 - unda S prezentă în derivația ECG D3
sAlb - Albumina serică
SAM - Mișcare sistolică anterioară a mitralei
SAS - Sindrom de apnee în somn
sCr - Creatinina serică
Sd - Sindrom
sec - Secundă
SEI - Sfincter esofagian inferior
SHU - Sindrom hemolitic-uremic
SIA - Sept interatrial
SIV - Sept interventricular
SM - Stenoza mitrală
SMA - Anticorpi anti-celulă musculară netedă
SMP - Scintigramă miocardică de perfuzie
SNC - Sistemul nervos central
SPECT - Scintigramă (cardiacă)
SRAA - Sistem renină angiotensină aldosteron
SRH - Sistemul reticulo histiocitar
SS - Sindrom Sjögren
StAo - Stenoză aortică
STEMI - Infarct miocardic cu supradenivelare de segment ST
STUI - Simptome de suferință a tractului urinar inferior
t - Toracal
T3 - Unda T negativă în derivația ECG D3
TA - Tensiune arterială
TAAP - Timpul de accelerare în artera pulmonară
TAS - Tensiune arteriala sistolica
TBC - Tuberculoză
TC - Trunchiul comun al coronarei stângi
Tc - Technetiu
Tc99 - Techneţiu 99
TEP - Trombembolism pulmonar
TEVS - Tractul de ejecție al ventriculului stâng
TFS - Tromboflebita superficială
Th201 - Thaliu 201
TIPS - Șunt intrahepatic portositemic transjugular
TMO-BCR - Tulburări ale metabolismului mineral și osos asociate BCR
TNF - Factor de necroză tumorală
TSFR - Tratament substitutiv al funcțiilor renale
TSH - Hormon tireotrop
TT - Timpul de trombină
TTGO - Testul toleranței orale la glucoză
TV - Tahicardie ventriculară
TVP - Tromboză venoasă profundă
TVS - Tromboză venoasă superficială
TxR - Transplant renal
uCr - Creatinină urinară
UD - Ulcer duodenal
UI - Unităţi internaţionale
UIV - Urografie intravenoasă
uProt - Proteinurie
US - Ultrasunete
V - Venă
VB - Volum-bătaie
VCI - Vena cavă inferioară
VCS - Vena cavă superioară
VD - Ventricul drept
VEM - Volum eritrocitar mediu
VHA - Virus hepatitic A
VHB - Virus hepatitic B
VHC - Virus hepatitic C
VHD - Virus hepatitic D
VHE - Virus hepatitic E
VHG - Virus hepatitic G
VIP - Peptid intestinal vasoactiv
vit - Vitamină
VM - Valvă mitrală
VMS - Venă mezenterică superioară
VP - Venă portă
VS - Ventricul stâng
Vs - Venă splenică
VSH - Viteza de sedimentare a hematiilor
VU - Vezică urinară
VVI - Ventricul-ventricul- inhibarea ieșirii stimulului de pacing
VVI(R) - Ventricul-ventricul-inhibarea ieșirii stimulului de pacing-rata de descarcare a impulsurilor
vW - von Willebrand
WPW - Sindrom Wolff-Parkinson-White
WU - Unităţi Wood
Zg - Zgomot

CUPRINS

LISTA TABELELOR ..... **XVI**

PARTEA A III-A
SEMIOLOGIA APARATULUI CARDIOVASCULAR 1

Capitolul 1 **ANAMNEZA SPECIFICĂ ȘI SIMPTOMELE MAJORE ALE APARATULUI CARDIOVASCULAR** 3
Ana Maria VINTILĂ

Capitolul 2 **EXAMENUL OBIECTIV AL APARATULUI CARDIOVASCULAR** 13
Adriana Luminița GURGHEAN, Anca Maria MIHĂILESCU

Capitolul 3 **EXPLORAREA ELECTROCARDIOGRAFICĂ** 30
Lavinia Alice BĂLĂCEANU

Capitolul 4 **EXPLORAREA ECOCARDIOGRAFICĂ** 52
Andreea Taisia TIRON, Gheorghița ARON

Capitolul 5 **EXPLORAREA RADIOLOGICĂ A APARATULUI CARDIOVASCULAR**..... 67
Magda Ruxandra ZAHARIA, Gheorghița ARON

Capitolul 6 **ALTE EXPLORĂRI NEINVAZIVE ALE APARATULUI CARDIOVASCULAR**..... 76
EXPLORAREA NUCLEARĂ 76
MECANOCARDIOGRAMA 84
Gheorghița ARON, Lavinia Alice BĂLĂCEANU, Magda Ruxandra ZAHARIA

Capitolul 7 **CATETERISMUL CARDIAC** 87
Octavian Dumitru ZARĂ, Gheorghița ARON, Ion DINA

Capitolul 8 **PRINCIPII DE AUSCULTAŢIE LA PACIENTUL CU AFECTARE VALVULARĂ** 95
G -Andrei DAN

Capitolul 9 **STENOZA MITRALĂ** 101
Raluca Alexandra POPESCU, G -Andrei DAN

Capitolul10 **INSUFICIENȚA MITRALĂ** 107
Raluca Alexandra POPESCU, G -Andrei DAN

Capitolul 11 **STENOZA AORTICĂ VALVULARĂ** 111
Ioana Cristina DAHA, G -Andrei DAN

Capitolul 12 **INSUFICIENȚA AORTICĂ** 115
Ioana Cristina DAHA, G -Andrei DAN

Capitolul 13 **SINDROMUL CARDIOMIOPATIC** 119
Cristina STĂNESCU, G -Andrei DAN

Capitolul 14 **PERICARDITELE** 132
Mihaela DOBRANICI, G -Andrei DAN

Capitolul 15 **SINDROMUL DE ISCHEMIE MIOCARDICĂ** 139
Andreea Taisia TIRON, Gheorghița ARON

Capitolul 16 **SINDROMUL DE INSUFICIENȚĂ VENTRICULĂ STÂNGĂ** 152
Cătălin Adrian BUZEA, G -Andrei DAN

Capitolul 17 **SINDROMUL DE INSUFICIENȚĂ VENTRICULARĂ DREAPTĂ** 161
Caterina DELCEA, G -Andrei DAN

Capitolul 18 **SINDROMUL DE HIPERTENSIUNE PULMONARĂ** 173
Roxana Nicoleta SILIȘTE, Adriana Luminița GURGHEAN

Capitolul 19 **TROMBOEMBOLISMUL PULMONAR** 185
Ioan Tiberiu NANEA, Gabriela Silvia GHEORGHE, Andreea Simona HODOROGEA

Capitolul 20 **SEMIOLOGIA AFECȚIUNILOR ARTERIALE PERIFERICE** 193
Gabriela Silvia GHEORGHE, Ana CIOBANU, Nicolae PĂUN

Capitolul 21 **SINDROMUL DE ISCHEMIE PERIFERICĂ** 202
Ilinca Mihaela SĂVULESCU-FIEDLER, Ioana TUDOR

Capitolul 22 **TENSIUNEA ARTERIALĂ** 207
Alexandru NECHITA

Capitolul 23 **SEMIOLOGIA SISTEMULUI VENOS** 222
Ana Maria VINTILĂ, Alexandra Roxana GRIGORESCU

Capitolul 24 **METODELE COMPLEMENTARE DE INVESTIGAȚIE A SISTEMULUI VENOS** 227
Dan Victor SPĂTARU

Capitolul 25 **SINDROMUL OCLUZIEI VENOASE A MEMBRELOR INFERIOARE** 230
Ilinca Mihaela SĂVULESCU-FIEDLER, Corina Simona HOMENTCOVSCHI

Bibliografie și lecturi recomandate 235

PARTEA A IV-A
SEMIOLOGIA APARATULUI DIGESTIV 241

Capitolul 1 **SEMIOLOGIA CAVITĂȚII BUCALE ȘI A FARINGELUI** 243
Alecse Valerian DIȚOIU, Otilia MOTOI

Capitolul 2 **SEMIOLOGIA ESOFAGULUI ȘI SINDROMUL ESOFAGIAN** 254
Alecse Valerian DIȚOIU, Otilia MOTOI

Capitolul 3 **SEMIOLOGIA ABDOMENULUI** 265
Elena Laura ILIESCU

Capitolul 4 **SEMIOLOGIA STOMACULUI ȘI DUODENULUI** 282
Mihăiță PĂTRĂȘESCU, Raluca Simona COSTACHE

Capitolul 5 **SEMIOLOGIA INTESTINULUI** 292
Săndica BUCURICĂ, Mariana JINGA

Capitolul 6 **SINDROMUL DIAREIC** 299
Daniel Vasile BALABAN, Mariana JINGA

Capitolul 7 **SINDROMUL DE MALABSORBȚIE** 306
Daniel Vasile BALABAN, Mariana JINGA

Capitolul 8 **SINDROMUL CONSTIPAȚIEI** 313
Daniel Vasile BALABAN, Mariana JINGA

Capitolul 9 **SINDROMUL ANO-RECTAL** 320
Daniel Vasile BALABAN, Mariana JINGA

Capitolul 10 **SINDROMUL PERITONEAL ACUT** 323
Săndica Nicoleta BUCURICĂ, Mariana JINGA

Capitolul 11 **SEMIOLOGIA FICATULUI** 325
Ion DINA, Cornelia VOICULEȚ

Capitolul 12 **EXPLORAREA HEPATICĂ** 331
Ion DINA, Cornelia VOICULEȚ

Capitolul 13 **SINDROMUL ASCITIC** 342
Cornelia VOICULEȚ, Magda Ruxandra ZAHARIA, Ion DINA

Capitolul 14 **SINDROMUL ICTERIC** 348
Cornelia VOICULEȚ, Ion DINA

Capitolul 15 **SINDROMUL DE HIPERTENSIUNE PORTALĂ** 353
Ion DINA, Cornelia VOICULEȚ

Capitolul 16 **SINDROMUL DE INSUFICIENȚĂ HEPATICĂ** 360
Ion DINA, Cornelia VOICULEȚ

Capitolul 17 **SINDROMUL CIROZELOR HEPATICE** 368
Secil OMER, Ion DINA

Capitolul 18 **SEMIOLOGIA VEZICULEI ȘI A CĂILOR BILIARE** 374
Secil OMER, Ion-Daniel BABOI

Capitolul 19 **SEMIOLOGIA PANCREASULUI EXOCRIN** 381
Ion-Daniel BABOI, Secil OMER, Ion DINA

Capitolul 20 **SEMIOLOGIA PANCREASULUI ENDOCRIN** 392
Ion DINA, IonDaniel BABOI

Bibliografie și lecturi recomandate 399

PARTEA A V-A
SEMIOLOGIA APARATULUI RENO-URINAR 241

Capitolul 1 **ANAMNEZASPECIFICĂ ŞI SIMPTOMELE APARATULUI RENO-URINAR** 407
Dorin IONESCU, Maria Daniela TĂNĂSESCU, Gabriel MIRCESCU

Capitolul 2 **EXAMENUL OBIECTIV AL APARATULUI RENO-URINAR** 426
Dorin IONESCU, Dorin DRAGOŞ, Gabriel MIRCESCU

Capitolul 3 **EXAMENUL URINEI** 430
Dorin IONESCU, Maria Daniela TĂNĂSESCU, Gabriel MIRCESCU

Capitolul 4 **EXPLORAREA FUNCŢIONALĂA APARTULUI RENO-URINAR** 438
Dorin IONESCU, Dorin DRAGOŞ, Gabriel MIRCESCU

Capitolul 5 **EXPLORAREA IMAGISTICĂ A APARATULUI RENO-URINAR** 444
Dorin IONESCU, Dorin DRAGOŞ, Gabriel MIRCESCU

Capitolul 6 **SEMNELE NEFROLOGICE** 456
Dorin IONESCU, Dorin DRAGOŞ, Gabriel MIRCESCU

Capitolul 7 **EDEMUL RENAL** 463
Constantin VERZAN

Capitolul 8 **HIPERTENSIUNEA ARTERIALĂ NEFROGENĂ** 470
Constantin VERZAN

Capitolul 9 **SINDROMUL NEFRITIC ACUT** 478
Gabriel MIRCESCU

Capitolul 10 **SINDROMUL NEFRITIC CRONIC** 482
Gabriel MIRCESCU

Capitolul 11 **SINDROMUL NEFROTIC** 485
Gabriel MIRCESCU

Capitolul 12 **SINDROMUL NEFRITIC-NEFROTIC** 491
Gabriel MIRCESCU

Capitolul 13 **NEFROPATIILE TUBULO-INTERSTIŢIALE** 493
Mircea PENESCU

Capitolul 14 **INJURIA ACUTĂ A RINICHIULUI** 501
Gabriel MIRCESCU

Capitolul 15 **INSUFICIENŢA RENALĂ CRONICĂ** 519
Gabriel MIRCESCU

Bibliografie și lecturi recomandate 531

PARTEA A VI-A
SEMIOLOGIA SÂNGELUI ȘI A SISTEMULUI HEMATOFORMATOR ...533

Capitolul 1 **SEMIOLOGIA SERIEI ERITROCITARE** 535
Elena Laura ILIESCU, Simona IOANIȚESCU

Capitolul 2 **SINDROMUL ANEMIC** 543
Elena Laura ILIESCU, Simona IOANIȚESCU

Capitolul 3 **SEMIOLOGIA SISTEMULUI LIMFORETICULAR ȘI A SERIEI ALBE** 554
Adriana Luminița GURGHEAN, Raluca Mihaela CIOMAG, Ion DINA

Capitolul 4 **SINDROMUL LEUCEMIILOR ACUTE ȘI CRONICE** 565
Cristian BĂICUȘ

Capitolul 5 **SINDROMUL MIELODISPLAZIC, MIELOPROLIFERATIV ȘI GAMAPATIILE MONOCLONALE** 570
Ion DINA

Capitolul 6 **BOALA HODGKIN ȘI LIMFOAMELE NON-HODGKINIENE** 575
Ion DINA, Cornelia VOICULEȚ

Capitolul 7 **SEMIOLOGIA HEMOSTAZEI** 578
Andreea Simona HODOROGEA, Adriana Mihaela ILIEȘIU

Capitolul 8 **SINDROMUL HEMORAGIPAR** 584
Andreea Simona HODOROGEA, Camelia NICOLAE, Adriana Mihaela ILIEȘIU

Capitolul 9 **SINDROMUL DE INSUFICIENȚĂ MEDULARĂ** 588
Elena Laura ILIESCU, Simona IOANIȚESCU

Capitolul 10 **SEMIOLOGIA SPLINEI ȘI SINDROMUL SPLENOMEGALIC** 590
Dorin IONESCU, Diana LUPU, Iohann BACH

Bibliografie și lecturi recomandate 598

PARTEA A VII-A
ASPECTE SEMIOLOGICE PARTICULARE 601

Capitolul 1 SINDROAMELE PARANEOPLAZICE 603
Ion DINA

Capitolul 2 **PARTICULARITĂȚILE SEMIOLOGICE DE ABORDARE A BOLNAVULUI VÂRSTNIC** 607
Ion DINA, Cornelia VOICULEȚ, Magda Ruxandra ZAHARIA

Capitolul 3 **PARTICULARITĂȚILE SEMIOLOGICE DE ABORDARE A BOLNAVULUI ÎN URGENȚĂ** 614
Ion DINA, Magda Ruxandra ZAHARIA, Cornelia VOICULEȚ

Bibliografie și lecturi recomandate 623

ANEXĂ 625

INDEX 633

LISTA TABELELOR

Nr. crt.	Titlul tabelului	Pagina

III. SEMIOLOGIA APARATULUI CARDIOVASCULAR

1	Formulă mnemotehnică pentru factorii de risc cardiovascular	5
2	Cauzele durerii toracice anterioare cu debut brusc	6
3	Formulă mnemotehnică pentru descrierea durerii	6
4	Clasificarea canadiană a durerii din angina pectorală	7
5	Cauzele dispneei	9
6	Clasificarea NYHA (New York Heart Association) pentru evaluarea gradului de dispnee	10
7	Modificările patologice ale zgomotelor cardiace	20
8	Protocolul Bruce utilizat în testul ECG de efort	49
9	Secțiune subcostală	54
10	Indicațiile ecocardiografiei transesofagiane	54
11	Indicațiile ecocardiografiei de contrast	54
12	Indicațiile ecocardiografiei de stres	56
13	Complicațiile endocarditei infecțioase	65
14	Anomaliile congenitale ale arterelor coronare	91
15	Complicaţiile şi reacţiile adverse ale cateterismului cardiac	92
16	Indicaţiile cateterismului cardiac	93
17	Simptomele în stenoza mitrală	103
18	Caracteristicile clinice ale stenozei mitrale	104
19	Caracteristicile clinice în regurgitarea mitrală cronică	109
20	Caracteristicile auscultatorii ale stenozei aortice strânse (severe)	113
21	Investigațiile paraclinice în stenoza aortică	113
22	Simptomele și semnele din insuficiența aortică	116
23	Semnele periferice din regurgitarea aortică	116
24	Investigațiile paraclinice din insuficiența aortică	118
25	Cauzele non-aterosclerotice de ischemie miocardică	139
26	Valoarea raportului de probabilitate pentru anumite manifestări din insuficiența ventriculară stângă	157
27	Enumerarea cauzelor posibile de apariție a insuficienței ventriculare stângi	158
28	Potențiali factori precipitanți ai unei insuficienței ventriculare stângi	158
29	Cauzele insuficienței ventriculare drepte	163
30	Principalele investigații utile în diagnosticul insuficienței ventriculare drepte	171
31	Etiologia hipertensiunii pulmonare	174
32	Semnele auscultatorii ale HTp	178
33	Semnele datorate hipertrofiei și insuficienței VD	179
34	Modificările electrocardiografice din hipertensiunea pulmonară	180
35	Modificările radiologice din hipertensiunea pulmonară	181
36	Etiologia TEP în raport cu triada Virchow	186
37	Clasificarea bolilor arteriale în funcţie de teritoriul afectat şi de calibru	193
38	Factori de risc ai aterosclerozei	194
39	Palparea arterelor	197
40	Mecanismele şi cauzele sindromului de ischemie acută periferică	204
41	Cauzele sindromului Raynaud	205
42	Clasificarea vasculitelor	206
43	Definiţia şi clasificarea hipertensiunii arteriale	207
44	Definiţia pe baza nivelelor TA în cabinet şi în afara cabinetului medical	209
45	Factorii de risc cardiovasculari	212
46	Elementele sugestive ale hipertensiunii arteriale secundare	216
47	Clasificarea etiologică a hipertensiunii arteriale secundare	217
48	Clasificarea CEAP a bolii venoase cronice	224
49	Factorii de risc şi cauzele tromboflebitei profunde	231
50	Caracteristicile ulcerelor cronice	234

IV. SEMIOLOGIA CAVITĂŢII BUCALE ŞI A FARINGELUI

1. Cauzele non-neurologice ale disfagiei orofaringiene 246
2. Modificările gustului 247
3. Modificările secreţiei salivare 248
4. Modificările buzelor 249
5. Modificările patologice ale limbii 251
6. Cauzele disfagiei 254
7. Principalele cauze ale sughițului 257
8. Clasificarea esofagitelor 259
9. Proiecția organelor intraabdominale în raport cu zonele topografice 265
10. Cauzele durerii abdominale în funcție de zonele topografice abdominale 267
11. Cauzele digestive şi extradigestive ale vărsăturilor 271
12. Cauzele hemoragiilor digestive superioare şi inferioare 273
13. Cauzele digestive şi extradigestive ale anorexiei 276
14. Caracteristicile durerii ulceroase în funcţie de localizarea ulcerului 283
15. Modificările examenului general în afecţiunile gastro-duodenale 284
16. Cauzele gastritelor cronice 287
17. Factorii stimulatori şi inhibitori ai evacuării gastrice 289
18. Etiologia gastroparezei tranzitorii 289
19. Etiologia gastroparezei cronice 289
20. Carenţele vitaminice din sindromul de malabsorbţie 295
21. Anamneza la pacientul cu diaree 300
22. Medicamentele care pot produce diaree 301
23. Semne şi simptome sugestive pentru malnutriţie 302
24. Diareea acută 304
25. Diareea cronică 305
26. Cauzele constipaţiei 313
27. Medicamentele care pot cauza constipaţie 314
28. Bolile colorectale asociate cu constipaţie 314
29. Bolile sistemice ce se asociază cu constipaţie 314
30. Cauzele sindromului ano-recto-sigmoidian 320
31. Patologia depistată prin tuşeu rectal 321
32. Căile de propagare şi cauzele sindromului peritoneal acut 323
33. Manifestările clinice în bolile de ficat 326
34. Cauzele și etiologia hepatomegaliei 330
35. Explorarea preliminară a statusului biologic hepatic 331
36. Explorarea complementară a statusului biologic hepatic 331
37. Explorarea complementară a unor afecțiuni hepatice specifice 332
38. Valorile biologice normale ale investigaţiilor care explorează statusul biologic hepatic 332
39. Factorii care intervin în mecanismele de coagulare sintetizaţi la nivelul ficatului 336
40. Semnificaţia markerilor virali în infecţia cu VHB 336
41. Caracteristicile virusurilor hepatitice 337
42. Mecanismele patogenice ale ascitei 342
43. Clasificarea ascitei în raport cu gradientul albuminic 343
44. Clasificarea icterelor în raport cu nivelul bilirubinei 350
45. Cauzele hipertensiunii portale 356
46. Clasificarea sindromului de hipertensiune portală 357
47. Manifestările clinice şi elementele de diagnostic ale afecţiunii de bază 358
48. Manifestările clinice şi elementele de diagnostic specifice sindromului de hipertensiune portală 358
49. Cauzele insuficienței hepatice acute 361
50. Cauzele insuficienței hepatice acute fulminante 362
51. Manifestările sindromului de insuficiență hepatică 363
52. Statusul biologic în insuficiența hepatică 364
53. Complicațiile insuficienței hepatice acute 364
54. Factorii precipitanți ai encefalopatiei portale 366
55. Gradele encefalopatiei portale 367
56. Alte cauze de encefalopatie 367
57. Clasificarea etiologică a cirozelor hepatice 368

58. Clasificarea Child-Turcotte-Pugh a cirozelor hepatice ... 369
59. Particularitățile de anamneză ale patologiei pancreatice ... 382
60. Etiologia pancreatitei acute ... 389
61. Etiologia pancreatitei cronice ... 390
62. Manifestările clinice ale hipoglicemiei ... 393
63. Modificările examenului obiectiv în diabetul zaharat ... 394
64. Complicațiile diabetului zaharat ... 395
65. Interpretarea valorilor glicemiei bazale ... 396
66. Interpretarea valorilor glicemiei postprandiale ... 396
67. Interpretarea testului toleranței orale la glucoză ... 396
68. Interpretarea valorilor HbA1c ... 397
69. Criteriile de diagnostic pentru DZ ... 397

V. SEMIOLOGIA APARATULUI RENO-URINAR

1. Motivele consultului medical ... 407
2. Cauzele afecțiunilor renale secundare ... 408
3. Afecțiunile care pot mima colica nefretică ... 412
4. Simptomele suferinței tractului urinar inferior ... 416
5. Cauzele polachiuriei ... 416
6. Cauzele nocturiei ... 417
7. Termeni folosiți pentru descrierea disuriei ... 419
8. Cauzele disuriei ... 420
9. Cauzele retenției acute de urină ... 420
10. Cauzele retenției cronice de urină ... 421
11. Tulburările diurezei ... 422
12. Cauzele poliuriei ... 423
13. Cauzele oliguriei ... 425
14. Cauze de nefromegalie ... 427
15. Substanțe care pot modifica culoarea urinei ... 431
16. Circumstanțe în care mirosul urinei este modificat ... 432
17. Determinarea semicantitativă a proteinelor în urină și corespondența cu determinarea cantitativă ... 433
18. Principalele tipuri de cilindri ... 435
19. Determinări din urina colectată pe24 de ore ... 436
20. Interpretarea uroculturii cantitative ... 437
21. Teste folosite pentru evaluarea funcțiilor rinichiului ... 438
22. Afecțiuni care modifică dimensiunile ecografice ale rinichilor ... 445
23. Anomalii ale conturului rinichilor ... 446
24. Afecțiuni care modifică difuz ecogenitatea parenchimului renal ... 446
25. Chisturile parenchimatoase ale rinichiului ... 447
26. Calcificările parenchimatoase ... 447
27. Informații obținute prin tomografia computerizată cu substanță de contrast a rinichiului și a căilor urinare 452
28. Utilitatea RMN cu administrare de substanța de contrast ... 453
29. Indicațiile puncției biopsiei renale ... 455
30. Contraindicațiile biopsiei renale ... 455
31. Cauzele proteinuriei ... 456
32. Cauzele proteinuriei tranzitorii ... 457
33. Cauzele obișnuite ale hematuriei microscopice ... 460
34. Elementele de diferențiere a hematuriei glomerulare de cea non-glomerulară ... 462
35. Clasificarea etiologică a HTA-RV ... 471
36. Testele și criteriile de diagnostic ale hipertesiunii arteriale reno-vasculare ... 474
37. Diagnosticul diferențial ateroscleroză-displazie de arteră renală ... 476
38. Investigațiile bioumorale ... 495
39. Cauzele uropatiei obstructive ... 496
40. Manifestările clinice ale pielonefritei cronice ... 498
41. Definiția și stadiile injuriei acute a rinichiului ... 501
42. Factorii de risc ai IAR ... 507
43. Criteriile de evaluare a reducerii volumului circulant ... 509
44. Cauzele reducerii volumului circulant ... 509

45. Elemente de diagnostic al IAR obstructive. 513
46. Elementele de diagnostic al IAR din glomerulonefrite, nefrite interstițiale și din bolile vasculare ale rinichiului . 514
47. Caracteristicile celor mai frecvente forme etio-patogenice de necroză tubulară acută 517
48. Sindromul uremic „acut” 518
49. Funcţiile rinichiului 519
50. Criteriile de diagnostic al BCR (oricare cu o durată mai mare de 3 luni) 520
51. Cauzele insuficienței renale cronice în Europa (EDTA-ERA Registry report 2015) 524
52. Stadiile insuficienței renale cronice 526

`VI. SEMIOLOGIA SÂNGELUI ŞI A SISTEMULUI HEMATOFORMATOR

1. Variațiile fiziologice ale hematocritului 537
2. Constantele eritrocitare indirecte 538
3. Clasificarea sindroamelor anemice 543
4. Valorile normale ale indicilor eritrocitari 545
5. Cauzele anemiilor megaloblastice. 547
6. Anemiile hemolitice intracorpusculare 550
7. Modificările sistemului limforeticular şi ale seriei albe la nivelul altor aparate și sisteme 558
8. Valorile normale ale constantelor medulare 559
9. Cauzele monocitozei 561
10. Cauzele eozinofiliei. 561
11. Cauzele bazofiliei. 562
12. Principalele cauze ale limfocitozei 563
13. Cauzele leucopeniei 563
14. Cauzele limfopeniei 564
15. Manifestările clinice în leucemia granulocitară cronică. 568
16. Manifestările clinice ale leucemiei limfatice cronice 569
17. Manifestările clinice în policitemia vera. 570
18. Cauzele policitemiei 571
19. Manifestările clinice ale mielofibrozei 572
20. Modificările de laborator în mielofibroză 572
21. Manifestările mielomului multiplu 573
22. Investigațiile de laborator în boala Hodgkin 575
23. Explorările de laborator și paraclinice necesare stadializării și supravegherii în cazurile de boală Hodgkin 576
24. Stadializarea ANN-ARBOR 576
25. Clasificarea histopatologică a bolii Hodgkin 576
26. Cauzele sindromului hemoragipar 579
27. Factorii de risc în tromboze 580
28. Caracteristicile hemoragiilor în afecțiunile hemostazei. 581
29. Cauze de purpură. 585
30. Cauzele echimozelor 585
31. Clasificarea etiologică a splenomegaliilor 596

VII. ASPECTE SEMIOLOGICE PARTICULARE

1. Efectele sistemice și locale ale cancerului asupra organismului 604
2. Manifestările și cauzele sindoamelor paraneoplazice 605
3. Afecțiunile determinate de înaintarea în vârstă
4. Chestionarul de evaluare a bolnavului vârstnic 609
5. Scala Glasgow 620
6. Scor Wells - predicție clinică pentru TEP 620
7. Algoritm de predicție a etiologiei ischemice coronariene 621
8. Diagnosticul apendicitei acute – scorul Alvarado 621
9. Scorul CURB 65 pentru decizia de a interna pacientul cu pneumonie comunitară 621
10. Scorul Ranson în stabilirea prognosticului Pancreatitei acute 622
11. Scorul Glasgow-Blatchford pentru hemoragia digestivă superioară 622

SEMIOLOGIA APARATULUI CARDIOVASCULAR III

Ana Maria VINTILĂ

III/1

Anamneza specifică

Cu ajutorul anamnezei sunt obținute informații legate de cronologia simptomelor, localizarea lor, caracterul, intensitatea, factorii precipitanți, de condițiile de ameliorare și de existența unor episoade similare anterioare. În afecțiunile cardiovasculare există unele particularități ale anamnezei legate de vârstă, sex, de antecedentele personale patologice și de cele colaterale, de stilul de viață și altele.

a. *Vârsta*

Anomaliile cardiovasculare congenitale sunt diagnosticate la naștere sau în primii ani ai copilariei. Un tânăr cu suflu de stenoză aortică ne orientează către o bicuspidie aortică, în vreme ce un vârstnic cu același suflu are o stenoză aortică datorată sechelelor reumatismului articular acut. Vârsta de peste 45 de ani la bărbați și de peste 55 de ani la femei constituie un factor de risc cardiovascular nemodificabil.

b. *Sexul*

Estrogenii conferă un oarecare grad de protecție cardiovasculară, prin creșterea HDL colesterolului și prin scăderea LDL colesterolului. Astfel, bărbații au un risc cardiovascular mai mare decât femeile de vârstă fertilă. Această diferență se estompează în postmenopauză. Bărbații fac mai frecvent pneumopatii și cord pulmonar cronic. Totodată, au o incidență mai mare de cancer pulmonar și implicit de tromboembolism datorită unei stări de hipercoagulabilitate. Femeile se caracterizează printr-o prevalență mai mare a stenozei mitrale și a evenimentelor tromboembolice legate de această afecțiune. De asemenea, consumul de anticoncepționale orale și sarcina sunt factori de risc suplimentari pentru embolii. Tot în sarcină sunt decelate unele afecțiuni specifice cum ar fi hipertensiunea gestațională și pre-eclampsia sau sunt diagnosticate unele boli preexistente: HTA esențială, cardiomiopatia familială, cardiomiopatia dilatativă idiopatică preexistentă și cardiomiopatia peripartum. Aceasta reprezintă o cardiomiopatie idiopatică care se caracterizează printr-o disfuncție de ventricul stâng, ce debutează în al treilea trimestru de sarcină sau portpartum și la care nu se constată prezența unor modificări structurale. Rareori, gravidele pot dezvolta infarct miocardic acut prin disecție a arterelor coronare, prin tromboză coronariană sau prin degenerarea postpartum a intimei și a mediei coronariene.

c. *Locul de naștere și domiciliul* constituie elemente importante în ceea ce privește posibilitățile terapeutice și adresabilitatea la doctor. Conform studiului SEPHAR, România este o țară cu risc cardiovascular înalt. Pacienții proveniți din Transilvania și din Banat de exemplu, au o predispoziție crescută pentru dislipidemie, ateroscleroză și pentru hipertensiune arterială din cauza dietei hipercalorice, bogată în grăsimi.

d. *Antecedentele heredo-colaterale (AHC).* Factorii de risc pentru boala cardiacă ischemică sunt reprezentați de prezența evenimentelor trombotice prin accidente vasculare cerebrale (AVC) sau prin infarct acut de miocard (IMA) la rudele de gradul I sau prin moartea subită la vârstă tânără. Alți factori de risc ereditari sunt: diabetul zaharat, hipertensiunea arterială și obezitatea. În plus, istoricul familial poate releva hipercolesterolemia familială, cardiomiopatia hipertrofică, sindromul Brugada[1], cardiomiopatia aritmogenă de ventricul drept, sindromul de QT lung, trombofilia, sindromul Marfan și altele.

d. *Antecedentele personale patologice (APP).* Bolnavul trebuie întrebat asupra coexistenței factorilor de risc cardiovascular cum sunt: fumatul, HTA, diabetul zaharat și dislipidemiile. Totodată, este importantă și afectarea unor organe țintă prin hipertensiune și prin ateroscleroză, așa cum este cazul rinichiului și a polului cerebral. În plus, nu trebuie să lipsească întrebările referitoare la factorii predispozanți, reumatismul articular acut care duce în timp la sechele valvulare post-reumatismale, hipertiroidia care poate determina tahiaritmii, sindromul Marfan care se caracterizează prin prezența insuficienței aortice și a disecției de aortă. Intervențiile stomatologice, infecțiile cutanate, traumatismele care interesează tegumentele constituie surse de bacteriemie, cu riscul de apariție al endocarditei infecțioase.

e. *Tratamentul administrat la domiciliu*

Bolnavul trebuie întrebat ce medicamente își administrează la domiciliu iar pentru fiecare, se vor specifica dozele și frecvența administrării. Pot să apară efecte adverse care trebuie cunoscute, spre exemplu, tratamentul cu hormoni tiroidieni poate precipita sau agrava un episod de angină pectorală, medicația antihipertensivă duce uneori la hipotensiune ortostatică iar inhibitorii de enzimă de conversie a angiotensinei constituie una din cauzele cele mai frecvente de tuse.

f. *Condițiile de viață și muncă* sunt importante deoarece devin factori de risc pentru o anumită patologie. Bolnavii expuși la noxe respiratorii dezvoltă boli pulmonare și insuficiență cardiacă dreaptă, indivizii expuși cronic la vibrații, de exemplu ciocanul pneumatic al lucrătorilor în construcții, frezele stomatologilor pot dezvolta sindrom Raynaud, expunerea la solvenți organici duce la cardiomiopatii, scafandrii dezvoltă embolii gazoase. Unii factori agravează stări preexistente de exemplu expunerea la frig determină durere coronariană în angina vasospastică. Unele manifestări legate de condițiile de viață sunt cu totul speciale, este descrisă trauma psihoemoțională, determinată de decesul partenerului de viață, întâlnită în cardiopatia Tako-Tsubo.

Fumatul este un un factor de risc cardiovascular foarte important. Poate duce la apariția bolii cardiace ischemice și a bolii arteriale periferice cronice. Pentru a calcula cuantumul tabagic, se utilizează conceptul de pachete-an, produsul dintre numărul de pachete de țigări fumate într-o zi și numărul de ani petrecuți ca fumător.

$$QT = \frac{\text{număr țigarete fumate pe zi} \times \text{număr ani de fumat}}{20}$$

1 *Sindromul Brugada* se caracterizează prin prezența unui bloc de ram drept și prin supradenivelarea segmentului ST în derivațiile precordiale drepte. Este o cauză de moarte subită la tineri.

Consumul excesiv de **alcool** duce atât la cardiomiopatia dilatativă, generând aritmii potențial fatale cât și la ciroză hepatică. Aceasta, la rândul ei determină o cardiomiopatie cirotică sau hipertensiune pulmonară, în cadrul sindromului hepatopulmonar. În ceea ce privește consumul de droguri, sunt descrise complicații septice legate de venopuncție, cum ar fi endocardita de valvă tricuspidă sau prezența unor fenomene de vasospasm și de ischemie care merg până la infarct miocardic acut. Aceste efecte sunt întâlnite mai ales în cazul consumului de cocaină și heroină.

Dieta joacă un rol important în prevenția aterosclerozei și a obezității. Participă totodată la menținerea unei tensiuni arteriale adecvate. Consumul de sare, atât ca sare de bucătărie, cât și în brânzeturi, mezeluri, conserve, murături, măsline, duce la retenție hidro-salină și la creșterea valorilor TA sau la agravarea fenomenelor de insuficiență cardiacă. Pacienții cu dislipidemie sau cu diabet zaharat trebuie să fie sfătuiți în legătură cu evitarea consumului de grăsimi nesaturate și a carbohidraților.

În mod tradițional, factorii de risc cardiovascular sunt: AHC de moarte subită, IMA sau AVC sub 60 de ani la femei și sub 55 de ani la bărbați, sexul masculin, vârsta pacientului peste 45 de ani la bărbați și peste 55 de ani la femei, HTA, diabetul zaharat, dislipidemia și fumatul (Tabelul 1).

TABELUL 1. Formulă mnemotehnică pentru factorii de risc cardiovascular.

S	Smoking	Fumatul
H	Hypertension	HTA
I	(n)IDDM = non-insulin dependent diabetes mellitus	Diabetul zaharat non insulino-dependent
F	Family history	Antecedentele heredo-colaterale pozitive
T	Triglycerids and fat	Dislipidemia
M	Male	Sexul masculin
A	Age	Vârsta > 45 ani (♂) respectiv 55 ani (♀)
I	Inactivity	Sedentarismul
D	Diet (poor diet)	Dieta bogată în carbohidrați și grăsimi

g. Istoricul bolii trebuie să cuprindă:

- Debutul bolii care poate fi brusc, în stare aparentă de sănătate, sau insidios;
- Evoluția rapidă, progresivă sau intermitentă;
- Raportul cu anotimpurile, ritmul circadian, condițiile meteorologice, alimentația, efortul, internările anterioare, investigațiile paraclinice efectuate și tratamentele urmate;
- Episodul actual trebuie să precizeze cauza adresării la medic și să descrie întreaga simptomatologie;
- Descrierea bolilor asociate, debutul și tratamentul urmat.

Simptomele majore ale patologiei cardiovasculare

a. Durerea toracică anterioară

Cauzele durerii cardiace anterioare cu debut brusc sunt sistematizate în Tabelul 2.

TABELUL 2. Cauzele durerii toracice anterioare cu debut brusc.

Cauze	Afecțiuni
Cardiace	Infarctul acut de miocard Angina instabilă Disecția de aortă
Pulmonare	Tromboembolismul pulmonar Pneumotoraxul Pleurita
Musculoscheletale	Nevralgiile intercostale Nevralgiile de plex brahial Periartritele scapulohumerale
Gastrointestinale	Boala de reflux gastroesofagian Spasmul difuz esofagian Ulcerul gastro-duodenal Colecistita acută
Psihiatrice	Afecțiunile neuropsihiatrice diverse - diagnostic de excludere

Pentru orice durere se vor descrie:

- *Sediul* cu localizarea și iradierea;
- *Caracterul*, constrictiv, opresiv, lancinant, de arsură;
- *Durata și intensitatea,* cuantificată pe o scală de la 1 la 10, unde 1 reprezintă cea mai slabă durere resimțită vreodată, iar 10 cea mai intensă, spre exemplu durerea din colica renală sau cea asociată nașterii naturale fără anestezie epidurală;
- *Frecvența episoadelor* în cazul unei dureri intermitente, condițiile de apariție și de ameliorare inclusiv prin manevre sau prin medicație;
- *Fenomenele însoțitoare* (Tabelul 3).

TABELUL 3. Formulă mnemotehnică pentru descrierea durerii.

S	Site	Localizare
O	Onset	Condiții de apariție
C	Character	Caracter
R	Radiates	Iradiere
A	Associated symptoms	Simptome și semne asociate
T	Time/Duration	Durată
E	Exacerbating/relieving factors	Factori agravanți, condiții de ameliorare

Angina stabilă de efort

Angina stabilă de efort sau angina pectorală este durerea toracică anterioară cu localizare retrosternală, care iradiază în mandibulă, dinți, brațe, degete sau în epigastru, niciodată mai sus de unghiul mandibulei și niciodată mai jos de ombilic. Are caracter constrictiv sau opresiv „de apăsare", cu durată de 2 până la 10 minute, niciodată secunde, cu apariție la efort, stres sau frig, datorată vasoconstricției, cu creșterea rezistenței periferice și însoțită de dispnee. Se ameliorează în repaus sau la administrarea de nitroglicerină. De obicei, durerea cedează după aproximativ 1 minut, indiferent de calea de administrare sublinguală sau intravenoasă a nitroglicerinei. Nu este influențată de respirație sau de poziție. Durerea apare mai frecvent la debutul efortului deoarece pe măsură ce acesta continuă apare vasodilatația periferică cu ameliorarea postsarcinii. De asemenea, durerea apare mai frecvent în prima parte a zilei. Angina este o formă de manifestare a ischemiei miocardice. Este datorată fie scăderii perfuziei miocardice, dată de stenoza coronarelor epicardice pe fondul aterosclerozei, fie creșterii necesarului de oxigen la nivel miocardic prin creșterea:

- *Postsarcinii, cum se întâmplă în stenoza aortică;*
- *Presarcinii din insuficiența aortică;*
- *Frecvenței cardiace din tahiaritmii;*
- *Contractilității datorată stimulării simpatice sau stresului.*

În condiții de efort, pe fondul tahicardiei, diastola se scurtează, umplerea coronarelor se realizează deficitar, necesarul de oxigen nu mai poate fi acoperit, ceea ce duce la ischemia miocardică și la apariția durerii. O altă cauză a ischemiei miocardice este reprezentată de disfuncția microvasculară întalnită în boli precum diabetul zaharat, asociat cu disfuncția endotelială sistemică. Clasificarea canadiană permite evaluarea gradului de efort la care apare durerea anginoasă (Tabelul 4).

TABELUL 4. Clasificarea canadiană a durerii din angina pectorală.

Clasa	Pragul de efort
I	- Fără limitarea activității - Durerea apare la eforturi intense - Durerea nu apare la mers pe teren plat
II	- Limitarea activității curente - Durerea poate să apară la mersul în pas alert - La urcarea rapidă a scărilor - La mersul în pantă - La urcatul pe scări - Postprandial - La frig - Stres - La scurt timp după trezire prin descărcare masivă de catecolamine
III	- Limitare marcată a activităților curente - Pacientul nu poate urca un etaj fără durere
IV	- Imposibilitatea practicării activităților curente - Angina poate să apară și în repaus

Angina Prinzmetal

Angina Prinzmetal este o formă de durere cu caracter anginos, care apare predominant nocturn, în repaus, de obicei are orar fix și este determinată de spasmul coronarian. Asocierea cu migrenele sau cu sindromul Raynaud reprezintă un element util de diagnostic.

Angina crescendo are un prag de debut progresiv mai mic, fără a ajunge, însă, la durere de repaus.

Angina de decubit apare în clinostatism, odată cu creșterea întoarcerii venoase și, deci, cu creșterea presarcinii.

Angina instabilă

Durerea anginoasă care apare pentru prima oară și are o durată de peste 20 de minute, este încadrată în *angorul de novo*. Schimbarea caracterelor durerii anginoase și creșterea numărului episoadelor dureroase, cu apariția durerii chiar și în repaus, poartă numele de *angor agravat*, care este de asemenea inclus în angina instabilă.

Infarctul miocardic

Durerea din infarctul de miocard are un caracter similar durerii anginoase, apare spontan, este de intensitate mai mare și are o durată de peste 30 de minute. Este însoțit de dispnee intensă și de o senzație de moarte iminentă. Durerea din IMA nu se ameliorează la administrarea de nitroglicerină. Prin activarea sistemului nervos vegetativ, determină deseori transpirații profuze, paloare, greață, vărsătură sau diaree, mai frecvent în cazul infarctului inferior. Până la o treime dintre pacienți, mai ales cei vârstnici sau diabetici, datorită disfuncției autonome, nu resimt durerea.

Disecția de aortă

În disecția de aortă durerea toracică anterioară are o iradiere interscapulovertebrală stângă, este intensă, cu caracter de „sfâșiere" și cu debut brusc. Durerea este însoțită de dispnee și de unele manifestări vegetative. Disecția este determinată de apariția unei fisuri în peretele intimal al aortei, cu pătrunderea coloanei de sânge între intimă și medie, ceea ce determină extensia faldului de disecție și deplasarea durerii. Astfel, o durere cu iradiere interscapulovertebrală stângă este întâlnită în cazul aortei ascendente, în vreme ce durerea cu iradiere către spate și înspre abdomen se corelează cu disecția aortei descendente. Factorii de risc pentru disecția de aortă sunt: sindromul Marfan, sindromul Ehlers-Danlos, sarcina, HTA necontrolată și traumatismele toracice. Este necesară evaluarea tensiunii arteriale și a pulsului la ambele brațe, diferența tensională de peste 20 mmHg și anizosfigmia caracterizată prin diferența de puls între cele două brațe, acestea sunt semne ale afectării arterei subclavii stângi cu poziția faldului de disecție în aval de originea trunchiului brahiocefalic.

Durerea din pericardită

În pericardită apare o durere toracică anterioară care este provocată de inflamația pericardului. Durerea, iradiază în umărul stâng sau în spate, este deseori însoțită de prodrom viral, cu astenie, mialgii, rinoree și are caracter lancinant cu durată de ore până la zile. Se agravează la mobilizare, în inspir, în clinostatism și este ameliorată de administrarea de AINS, de poziția genu-pectorală, *semnul „rugăciunii mahomedane"* sau prin flexia toracelui pe genunchi, *semnul pernei*.

Poate fi însoțită de frecătură pericardică. Etiologiile posibile ale durerii pericardice sunt: pericardita lichidiană din lupusul eritematos sistemic, artrita reumatoidă, pericardita constrictivă, sindromul postinfarct Dressler, uremia, post-radioterapie, după unele traumatisme toracice sau prin infiltrarea neoplazică a pericardului.

Diagnosticul diferențial al durerii toracice anterioare se face cu următoarele afecțiuni:

- Durerea pleuretică;
- Durerea din tromboembolism și din infarctul pulmonar;
- Pneumotoraxul;
- Pneumonia;
- Durerea esofagiană;
- Cu durerea de cauză parietală din nevralgia intercostală, din herpesul zooster, din sindromul Tietze[2], din artrita și din bursita umărului etc.

O durere necoronariană mai specială este întâlnită în cazul sindromului Da Costa, acesta se caracterizează prin prezența unei dureri de scurtă durată cu caracter de junghi sau „fulguraţie", pe care pacientul o localizează cu degetul, însoțită de dispnee și/sau de palpitații, este o durere funcțională, asimilată mai mult unui sindrom anxios.

b. Dispneea

Dispneea este senzația prin care pacientul percepe neplăcut efortul respirator. Cauzele acute și cronice ale dispneei sunt sistematizate în **Tabelul 5**.

TABELUL 5. Cauzele dispneei

Dispneea	Acută	Cronică
Cardiacă	- Edem pulmonar acut - Valvulopatie nou instalată - Infarct miocardic acut - Tamponadă cardiacă	- Insuficiență cardiacă - Angină pectorală - Pericardită constrictivă - Coarctație de aortă
Pulmonară	- Exacerbare BPOC - Embolie pulmonară - Pneumotorax - Pneumonie - Șoc anafilactic - Detresă respiratorie acută	- BPOC - Astm bronșic - Pneumopatie interstițială - Hipertensiune pulmonară - Revărsat lichidian pleural - Sindrom de apnee de somn
Metabolică	- Acidoză metabolică	
Hematologică	- Hemoragie acută	- Anemie severă
Neuromusculară	- Traumatisme ale nervului frenic	- Miastenia gravis - Miopatii - Scleroză laterală amiotrofică[3]

Dispneea de efort, ca și angina pectorală, apare la efortul fizic. Tusea determinată de efortul fizic este echivalent al dispneei (**Tabelul 6**).

---

[2] În *Sindromul Tietze* apare o durere la palparea articulațiilor condrocostale însoțită de fenomene inflamatorii locale.

[3] Scleroza laterală amiotrofică sau *boala Charcot*.

TABELUL 6. Clasificarea NYHA (New York Heart Association) pentru evaluarea gradului de dispnee

Clasa	Pragul de efort
I	- Fără limitare a activității curente - Activitatea nu provoacă dispnee - Disfuncție asimptomatică a ventriculului stâng (VS)
II	- Ușoară limitare a activității curente - Pacient asimptomatic în repaus - Dispnee la eforturi moderate sau mari - Insuficiență cardiacă „ușoară"
III	- Limitare marcată a activității - Dispnee la eforuri mici, toaleta personală - Insuficiență cardiacă „moderată"
IV	- Imposibilitatea practicării activităților curente - Dispnee la eforturi minime și în repaus - Insuficiență cardiacă „severă"

Ortopneea se referă la imposibilitatea menținerii clinostatismului. Bolnavul se sufocă în momentul în care se întinde în pat, motiv pentru care doarme în fotoliu sau pe mai multe perne. Această poziție favorizează întoarcerea venoasă. În cazul unui cord cu complianță scăzută, duce la încărcarea retrogradă a circulației pulmonare și edem pulmonar acut.

Dispneea paroxistică nocturnă are un mecanism similar cu cel al ortopneei, apare pe parcursul nopții și trezește pacientul din somn. Acesta simte „nevoia de aer", stă la marginea patului pentru a facilita redistribuția gravitațională a lichidului. Dispneea din astmul bronșic, care apare frecvent nocturn prin creșterea tonusului vagal, poate fi diferențiată de dispneea paroxistică nocturnă prin absența wheezing-ului care se asociază cu bronhospasm. Trebuie menționat totuși că în unele situații există bronhospasm care se asociază cu staza. Acesta se însoțește de wheezing, de expir prelungit, mimând criza de astm bronșic. Aceste forme de insuficiență cardiacă au primit denumirea de astm cardiac. Diferența o face pe de o parte prezența bolii cardiace subiacente și pe de altă parte prezența polipneei, precum și existenta unei componente inspiratorii care nu se regăseseste în astmul bronșic.

Edemul pulmonar acut

Obstacolele din calea curgerii coloanei de sânge duc la creșterea retrograda a presiunii hidrostatice în capilarele pulmonare și determină extravazarea fluidului în interstițiu și edem alveolar. Prin urmare, apar dispneea de repaus, ortopneea și ralurile subcrepitante bilaterale. Acestea ascensionează până la nivelul vârfurilor pulmonare, urmând apoi să coboare progresiv în situația ameliorării prin tratament specific. În edemul pulmonar acut aceste manifestări se însoțesc de tuse cu expectorație spumoasă, alb-rozată.

c. Palpitațiile

Palpitațiile se referă la perceperea anormală a ritmului cardiac. Sunt descrise: *durata*, *frecvența*, *ritmul*, *regularitatea*, *debutul și factorii precipitanți*. Factorii precipitanți sunt reprezentați de stres, alcool, de consumul de cafea, de substanțe energizante, de droguri și de manevrele sau de medicamentele care întrerup episodul. Manifestările conexe însoțitoare ale palpitațiilor sunt: dispneea, durerea

toracică, sincopa, micțiunea, amețeala și diaforeza. Prezența fenomenelor care însoțesc palpitațiile atestă prezența unei patologii structurale cardiace. Bolnavii descriu palpitațiile ca având un ritm rapid și neregulat precum în fibrilația atrială, cu ritm rapid și regulat ca în tahicardia paroxistică supraventriculară, cu pauze ca în aritmia extrasistolică sau sunt descrise ca niște bătăi puternice, inconstante. Persoanele sănătoase pot percepe bătăile propriului cord în cursul efortului fizic sau a stresului emoțional. Dacă palpitațiile apar la efort mic sau moderat se vor căuta cauzele organice precum ischemia miocardică, hipertiroidia, anemia. Persoanele foarte slabe pot percepe bătăile inimii în decubit lateral stâng, noaptea, când este liniște și când dispar ceilalți stimuli.

Extrasistolele reprezintă o cauză benignă de palpitații. Bolnavul poate resimți o pauză, urmată uneori de o bătaie mai puternică, așa numita *pauză compensatorie* care permite umplerea mai eficientă a ventriculului stâng, cu creșterea volumului bătaie și a contractilității miocardice.

Tahiaritmiile patologice cum ar fi: fibrilația atrială, flutterul atrial, tahicardia atrială și tahicardia joncțională au debut brusc, durează minute sau ore și nu sunt favorizate de stres sau de stările de anxietate. Palpitațiile însoțite de sincope sunt întâlnite în blocurile atrio-ventriculare complete și în bradiaritmiile severe. Emisia abundentă de urină după un episod tahiaritmic este întâlnită în tahicardia paroxistică supraventiculară și se datorează solicitării acute atriale cu eliberarea de factor natriuretic atrial.

d. Sincopa

Sincopa reprezintă starea de pierdere a conștienței. Poate avea cauze cardiace, vasculare sau neurologice. Sincopa de cauză cardiovasculară reprezintă pierderea de conștiență de scurtă durată, autolimitată, cu recuperare rapidă și completă, datorată scăderii temporare a fluxului sangvin cerebral. Poate fi însoțită de greață, amețeli, astenie, de tulburări auditive sau vizuale. Sincopa de cauză cardiovasculară apare prin trei mecanisme.

1. Sincopa vasovagală reprezintă cea mai frecventă cauză de pierdere a conștienței. Are ca factor precipitant aglomerația, stresul, căldura, durerea, procedurile stomatologice sau prelevarea sângelui. Apare de obicei în ortostatism, se însoțește de greață, transpirații, întunecarea vederii și de pierderea tonusului postural. Sincopa vasovagală are o recuperare postcritică completă și rapidă. Cauza sincopei vasovagale o reprezintă creșterea tonusului vagal, cu apariția bradicardiei si a hipotensiunii care scade brusc debitul cerebral. Aceasta poate să survină post-micțional la pacienții cu hipertrofie prostatică, la defecație datorită manevrei Valsalva sau la deglutiție în cazul pacienților cu odinofagie importantă. *Sincopa prin hipersensibilitatea sinusului carotidian* este o formă particulară de sincopă vasovagală și este întâlnită uneori în cursul bărbieritului sau în cazul purtării gulerelor strânse.

2. Hipotensiunea ortostatică apare la trecerea bruscă în ortostatism și este datorată disfuncției autonome, prin scăderea sensibilității baroreceptorilor. Apare mai frecvent la vârstnici și la pacienții cu polineuropatie diabetică sau alcoolică. În plus, poate fi datorată scăderii bruște a volemiei, așa cum se întâmplă în hemoragiile masive din sarcina ectopică ruptă, în deshidratarea severă din sindromul diareic acut sau la bolnavii aflați în tratament cu vasodilatatoare. *Sindromul Shy-Drager* este o boală rară, neurodegenerativă, caracterizată prin hipotensiune ortostatică, ataxie și parkinsonism.

3. Sincopa aritmică

- Scăderea fluxului cerebral se datorează scăderii debitului cardiac pe fondul unor tulburări de ritm, a unor bradi-tahiaritmii sau se datorează unui obstacol în calea coloanei de sânge, cum se întâmplă în stenoza aortică și în cardiomiopatia hipertrofică obstructivă. Prin acest mecanism, sincopa debutează odată cu începutul aritmiei, însă se sfârșește fie prin convertirea spontană la ritm sinusal, fie prin adaptarea circulatorie.
- *Sincopa Adams-Stokes* este sincopa întâlnită în blocul atrioventricular de gradul III. Uneori apare sincopa și în infarctul miocardic acut în lipsa durerii toracice.
- Debutul sincopal mai caracterizează câteodată și trombembolismul pulmonar masiv. În acest caz, solicitarea acută a ventriculului drept de către embolul masiv deplasează septul interventricular către ventriculul stâng printr-un mecanism de interdependență ventriculară, care scade umplerea ventriculară stângă.
- Sincopa de efort apare la începutul sau la sfârșitul efortului și se datorează unor modificări structurale cardiace. Acestea sunt prezente în stenoza aortică severă și în cardiomiopatia hipertrofică obstructivă.
- Sincopa cerebrovasculară apare în ischemia acută a sistemului vascular vertebrobazilar.
- Criza comițială reprezintă pierderea de conștientă din epilepsie. Tonusul muscular se păstrează și uneori apar mișcări tonico-clonice. Are de obicei caracter complet, cu relaxare sfincteriană și este însoțită de mușcarea limbii. Recuperarea se face lent, iar în perioada postcritică pacientul este confuz și dezorientat.

e. Claudicația intermitentă este durerea la nivelul moletului sau în partea posterioară a gambei, are un caracter constrictiv, apare în cursul efortului și se datorează aterosclerozei vaselor membrelor inferioare.

- *Sindromul Leriche* se referă la un sindrom de ischemie cronică care afectează aorta abdominală în amonte de originea arterelor iliace comune. Se caracterizează prin claudicație la nivelul feselor și prin impotență, pulsul în periferie este diminuat sau absent bilateral.
- *Arterita Horton* sau *arterita cu celule gigante* sau *arterita temporală* este o vasculită caracterizată prin cefalee pulsatilă și claudicație intermitentă a musculaturii masticatorii. În cazurile severe poate să apară un atac vascular cerebral ischemic sau se poate însoți de cecitate.
- *Ischemia acută a membrelor inferioare* poate să se instaleze în cursul unei embolii. Se caracterizează printr-o durere violentă, care debutează brusc. Se însoțește de paloare tegumentară, de absența pulsului și de parestezii.
- *Sindromul Raynaud* apare la frig sau la stres. Se caracterizează prin durere și prin parestezii localizate la nivelul extremităților. Modificările tegumentare caracteristice: apare paloare prin vasoconstricție, urmată de cianoză, prin creșterea nivelului de hemoglobină redusă și în final de hiperemie. Hiperemia este reactivă, în momentul în care spasmul vascular dispare, are loc vasodilatație reflexă.
- *Tromboflebita superficială* presupune prezența durerii și a semnelor inflamatorii pe traiectul unei vene superficiale, în vreme ce *tromboza venoasă profundă* se caracterizează printr-o creștere în volum a membrului afectat. În tromboflebita profundă manevra Homans este pozitivă iar semnele inflamatorii lipsesc.

Adriana Luminița GURGHEAN, Anca Maria MIHĂILESCU

III/2

Examenul obiectiv al bolnavului cardiac începe cu examenul clinic general și se continuă cu examenul local al aparatului cardiovascular. Acesta se realizează prin inspecția regiunii precordiale, prin palpare, percuție și mai ales prin auscultație.

Examenul clinic general

Atitudinea

a. *Ortopneea*

Ortopneea este o poziție forțată întâlnită în sindromul de insuficiență ventriculară stângă. Acest sindrom este întâlnit în cazurile de hipertensiune arterială, în cardiopatia ischemică, în valvulopatiile aortice, în miocardite și în general în situațiile care se însoțesc de stază venoasă pulmonară.

b. *Poziția în insuficiența ventriculară dreaptă*

În insuficiența cardiacă dreaptă bolnavii pot tolera poziția în clinostatism. Această poziție este întâlnită în insuficiența cardiacă dreaptă prin cord pulmonar cronic și contrastează cu cianoza marcată și cu edemele declive ale bolnavului.

c. *Poziția de „rugăciune mahomedană"*

Poziția de rugăciune mahomedană sau genu-pectorală este adoptată de bolnavi în pericardita lichidiană.

d. *Poziția în cardiopatiile congenitale cianogene cu șunt inversat*

Este o poziție „șezând pe vine" sau de squating care se întâlnește în cardiopatiile congenitale cu șunt inversat cum este tetralogia Fallot.

În angina pectorală și în claudicația intermitentă bolnavii se opresc din mers din cauza durerii, „privitorii de vitrine".

Faciesul

a. *Faciesul mitral* este întâlnit în stenoza mitrală. Acesta este descris în semiologia clasică „la beaute mitrale". După instalarea cianozei, odată cu decompensarea cardiacă dreaptă apare „masca mitralei".

b. *Faciesul Shattuck* este caracterizat printr-un amestec de cianoză cu icter și este observat în insuficiența tricuspidiană.

c. *Faciesul hipotiroidian*, semnificația acestuia în patologia cardiovasculară este legată de procesul de ateroscleroză, de pericardită și de unele tulburări de ritm prin bradiaritmie.

d. *Faciesul hipertiroidian*, bolnavii cu hipertiroidism sunt tahicardici, pot prezenta fibrilație atrială și sunt hipertensivi.

e. *Faciesul* sau *aspectul pletoric* este întâlnit mult mai frecvent la hipertensivi, în general la bolnavii „vasculari" sau la cei cu cardiomiopatie dilatativă etanolică.

Tipul constituţional

Statura anormală a unor bolnavi ne oferă uneori elemente de diagnostic surprinzătoare pentru unele afecțiuni cardiovasculare, așa cum este cazul *sindromului Marfan*. Sindromul Marfan se caracterizează prin hiperstaturalitate, arahnodactilie, prin subluxaţie de cristalin şi prin anevrism de aortă. Se mai asociază cu prolapsul de valvă mitrală şi cu insuficienţa aortică cronică. Din perspectivă cardiologică sunt utile și unele elemente legate de nanism, în *sindromul Turner* și în *disgenezia gonadică* este întâlnită coarctaţia de aortă şi hipertensiuna arterială. La bolnavii cu s*indrom Down sau* trisomia 21 sunt întâlnite mai frecvent defectele de sept interatriale şi interventriculare. Există şi un nanism de cauză cardiacă, el este prezent la bolnavii cu cardiopatii congenitale și uneori în cazul unor boli apărute în primii ani de viaţă ori în perioada de creștere, „nanismul" mitral de exemplu.

Starea de nutriţie

Obezitatea, mai ales cea tronculară, este un factor de risc cardiovascular major şi este inclus în sindromul metabolic. Din această cauză, calcularea indicelui de masă corporală are o semnificaţie importantă mai ales în cazul hipertensiunii arteriale și al cardiopatiei ischemice. Caşexia nu este întotdeauna rezultatul unor afecţiuni maligne sau al unor boli digestive. Ea este întâlnită și în insuficienţa cardiacă severă și se datorează anorexiei secundare stazei hepatice și a scăderii absorbţiei intestinale prin stază viscerală.

Tegumentele şi mucoasele

a. Cianoza

În afecțiunile cardiace congenitale cianogene și în edemul pulmonar acut este întâlnită o *cianoză centrală*, iar *cianoza periferică* caracterizată prin stază, este prezentă în insuficienţa cardiacă.

b. Paloarea este cel mai frecvent întâlnită în anemii. Acestea agravează suferinţele cardiovasculare preexistente, așa cum se întâmplă în cazul bolii cardiace ischemice, a insuficienţei cardiace şi în ischemia mezenterică. De asemenea, în anemii sunt amplificate unele manifestări cardiovasculare cum sunt tahicardia și suflurile. Paloarea mai este întâlnită şi ca o complicaţie a endocarditei bacteriene. În afara anemiei, paloarea poate să mai apară și prin vasoconstricţie periferică în condițiile unui debit cardiac scăzut.

c. Icterul, în patologia cardiacă este întâlnit în: staza hepatică, în hemoliza mecanică la pacienţii cu proteze valvulare metalice şi la cei cu valvulopatii calcificate.

Cavitatea bucală

O boltă palatină ogivală la un bolnav cu insuficienţă aortică sau mitrală, ne poate face să ne gândim la un sindrom Marfan. Prezența pulsaţiilor pupilare şi ale luetei sincrone cu sistola ventriculară sunt de asemenea unele din semnele periferice ale insuficenţei aortice şi atestă severitatea regurgitării.

Examinarea mâinilor

Hipocratismul digital este întâlnit în bolile congenitale cianogene cu șunt inversat, mai poate să atragă atenția asupra unei endocardite infecțioase sau asupra hipertensiunii pulmonare primitive. *Hemoragiile în aşchie* și *nodulii Osler* sunt alte elemente întâlnite în endocardita infecțioasă, ca și *petele Janeway,* leziuni maculopapuloase eritematoase, indolore, cu aceeaşi localizare ca și a nodulilor și cu conținut septic.

Examenul local al aparatului cardiovascular

Inspecţia locală

Inspecţia locală a regiunii toracice în afecţiunile cardiovasculare oferă informaţii de natură morfologică şi funcţională.

a. *Bombarea zonei precordiale* atrage atenţia asupra unei cardiomegalii importante care a debutat în copilărie. Cele mai frecvente cauze ale bombării precordiale sunt: bolile cardiace congenitale și unele valvulopatii apărute în perioada de creștere.

b. *Prezenţa unei anomalii* a coloanei vertebrale dorsale care constă în pierderea sau atenuarea cifozei, aşa numitul „spate drept”, face ca inima să fie comprimată între stern şi coloana vertebrală. În acest caz apar unele sufluri funcţionale şi unele modificări radiologice, modificări interpretate în mod eronat ca fiind asociate cu o boală cardiacă intrinsecă.

c. *Poziţia unei cicatrici toracice* sugerează prezența în antecedente a unor intervenții pe cord: comisurotomie mitrală, by-pass aortocoronarian etc.

d. *Șocul apexian* în mod normal poate fi observat prin inspecţie numai la persoanele slabe. El reprezintă proiecţia anterioară a apexului ventriculului stâng în timpul sistolei izovolumetrice, când ventriculul stâng se roteşte în direcţia inversă acelor de ceasornic. De asemenea, la apariția șocului apexian contribuie şi mişcarea de recul a sângelui ejectat în timpul protosistolei, atunci când acesta întâlneşte coloana de sânge existentă în aortă. Poziţia normală a şocului apexian este în spaţiul V intercostal, pe linia medioclaviculară la adult şi cu 1-2 spaţii mai sus la copii.

e. În afara șocului apexian sunt și alte mişcări toracice anterioare care au caracter patologic:

- *Liftul parasternal stâng*, caracterizat prin expansiunea parasternală stângă, în spaţiul IV intercostal. Acesta este secundar hipertrofiei ventriculare drepte.
- În cazul anevrismelor de ventricul stâng sau în cardiomiopatiile hipertrofice obstructive apare o mişcare de reptaţie parasternală stângă în spaţiul V intercostal.
- Retracția punctiformă a apexului este întâlnită în pericardita constrictivă[1].
- Unele pulsații toracice anormale mai sunt întâlnite de exemplu în anevrismul de aortă ascendentă sau în anevrismul crosei, situație în care sunt vizibile pulsaţii în spaţiul II intercostal drept și respectiv în furculița sternală.
- Dilataţiile arterei pulmonare se traduc prin pulsaţii în spaţiul II intercostal stâng. Pentru identificarea acestor mişcări toracice anormale trebuie ca examinatorul să privească toracele tangent, în lumină bună. De obicei, aceste semne sunt confirmate la palparea toracelui.

Palparea

Palparea regiunii precordiale aduce informaţii complementare în privința auscultaţiei. Ambele metode de examinare sesizează vibraţiile produse de cord în timpul revoluţiei cardiace, dar în domenii diferite de frecvenţă. Palparea se face în *decubit dorsal* și în *decubit lateral stâng*, cu menţiunea că şocul apexian se poate

---

1 Retracţia punctiformă a apexului caracteristică pericarditei constrictive este denumită *semnul Skoda*.

deplasa lateral faţă de poziţia normală cu până la 1-2 cm sau în poziţie *şezând*. Principala utilitate a palpării cardiace este descrierea şocului apexian, întrucât acesta are caractere distincte în raport cu patologia. Prin palpare sunt percepute câteodată și vibrațiile zgomotelor cardiace, freamătul, frecătura pericardică şi semnul Harzer.

Şocul apexian este definit ca cel mai lateral impuls sistolic care poate fi simţit palpator. I se descriu: localizarea, suprafaţa, intensitatea, durata, mobilitatea şi caracterul.

Poziţia normală a şocului apexian este în spaţiul V intercostal, pe linia medioclaviculară stângă, cu pacientul în decubit dorsal. Pentru copii, poziţia normală este cu 1-2 spaţii intercostale mai sus. Suprafaţa şocului apexian nu depăşeşte în mod normal 2-3 centimetri pătraţi şi nu se simte pe mai multe spaţii intercostale. Şocul apexian acoperă primele două treimi din sistolă şi are intensitate mică. În condiţii patologice, oricare dintre caracterele şocului se poate modifica.

Deplasarea şocului apexian se observă în bolile cardiace intrinseci însoțite de cardiomegalie, cum sunt: c*ardiopatia ischemică, insuficienţa mitrală, insuficienţa aortică, cardiomiopatiile şi insuficienţa cardiacă congestivă.*

1. *Şocul apexian deplasat* în sus se descrie la copii, dar şi în situaţiile în care diafragmul este ridicat cum se întâmplă în sarcină, ascită şi în meteorismul abdominal.
2. *Deplasarea laterală* este întâlnită în: pleurezii, pneumotorax, atelectazii, pahipleurită, rezecţia costală şi în pneumectomie.
3. *Coborârea şocului apexian* şi plasarea sa mai aproape de linia mediană se întâlnește la pacienţii slabi, longilini.
4. În caz de *situs inversus total* se simte o pulsaţie ritmică, sistolică la nivelul hemitoracelui drept, în oglindă faţă de poziţia normală a şocului apexian. În aceste cazuri timpanismul corespunzator pungii cu aer a stomacului este plasat la dreaptă.

Alte informații obținute prin paplare se referă la intensitatea şocului apexian. Aceasta scade atunci când între cord şi mâna examinatoare se interpune o structură care împiedică transmiterea vibraţiilor, perete toracic foarte dezvoltat, obezitate, revărsat lichidian pericardic sau atunci când există o hipokinezie ventriculară întâlnită în anumite forme de insuficienţă cardiacă. În stările hiperkinetice din anemia severă, în hipertiroidie, în febră și după efort intensitatea şocului apexian crește.

Semnul Harzer se referă la impulsul epigastric perceput dinspre cranial spre caudal care se datorează dilatării sau hipertrofiei ventriculare drepte. Acest semn are o specificitate redusă, adică se observă şi la persoanele cu ventricul drept normal, dar coborât, situaţie întâlnită la bolnavii cu emfizem. Trebuie diferenţiat de alte pulsaţii epigastrice cum sunt pulsaţiile aortei abdominale, în care impulsul este dinspre posterior spre anterior şi este mai puţin evident în ortostatism sau de pulsaţiile sistolice ale ficatului întâlnite în insuficienţa tricuspidiană, situaţie în care pulsaţiile se observă şi în hipocondrul drept.

Zgomotele cardiace pot fi „palpate” dacă intensitatea lor este crescută. Este cazul zgomotului I în focarul mitral şi a clacmentului de deschidere a mitralei în stenoza mitrală, a zgomotului II în focarul aortic în HTA şi a zgomotelor de galop. Palparea zgomotelor cardiace se face optim cu pacientul înclinat la 30 de grade, în apnee postexpiratorie.

Suflurile de intensitate mare au şi ele corespondent palpator, numit freamăt. Ele se „palpează" atât în sistolă cât și în diastolă. Localizarea lor contribuie la identificarea leziunii valvulare şi la aprecierea severităţii leziunii.

Frecătura pericardică este palpată rar, localizarea este mezocardiacă şi are două componente: una sistolică şi alta diastolică.

Percuţia

Percuţia cordului se efectuează rar din cauza impreciziei sale şi a faptului că este o metodă foarte laborioasă.

Tehnica presupune identificarea iniţială a şocului apexian, apoi delimitarea marginii superioare a ficatului, situată în mod normal în spaţiul VI intercostal, pe linia medioclaviculară dreaptă. Ulterior se stabileşte marginea dreaptă a matităţii cardiace, prin percuţia spaţiilor intercostale dinspre lateral spre medial, aceasta în mod normal nu depăşeşte marginea dreaptă a sternului. Urmează aprecierea unghiului cardiodiafragmatic, care are o valoare de 90 de grade şi a marginii stângi a cordului. Aceasta se stabilește prin percuția dinspre axila stângă radial până se obţine sunet mat. De obicei, şocul apexian reprezintă marginea extremă a matităţii cardiace, mai puțin în cazul pericarditei lichidiene, în care şocul apexian este situat în interiorul matităţii cardiace. Matitatea delimitată prin percuție nu este omogenă, zona centrală corespunde matității absolute iar cea periferică unde se interpune langheta pulmonară este de submatitate. Utilitatea practică actuală a percuţiei cardiace rezidă în aprecierea dimensiunilor cordului atunci când şocul apexian este imposibil sau greu de detectat, în cardiomegalia cu hipokinezie din cardiopatia ischemică, în cardiomiopatia dilatativă etanolică și atunci când există o cantitate mare de lichid în sacul pericardic care atenuează transmiterea şocului apexian.

Auscultaţia

Auscultaţia este principala metodă de obţinere a datelor de examen obiectiv în patologia cardiologică. De cele mai multe ori se realizează cu ajutorul stetoscopului. Stetoscopul este un instrument care ajută la perceperea detaliilor zgomotelor şi suflurilor cardiace. Auscultaţia imediată, prin aplicarea directă a urechii pe toracele bolnavului, nu se mai practică în prezent decât în situaţii de urgenţă, de obicei în afara spitalelor sau a cabinetelor medicale. Folosirea auscultaţiei necesită un antrenament îndelungat şi disciplină. Înţelegerea evenimentelor care se produc în cursul revoluţiei cardiace este esenţială. Metoda se bazează pe recunoaşterea vibraţiilor din domeniul audibil produse de structurile cardiace. Ele sunt de două tipuri: *zgomote*, cu durată scurtă sub 0,1 s, distincte, nete şi *sufluri*, care au o durată mai lungă. În primul rând se urmăreşte identificarea corectă a zgomotelor cardiace I şi II, şi, implicit, a sistolei și a diastolei, a ritmului şi a frecvenţei cardiace. Sunt stabilite de asemenea şi anume particularităţi ale zgomotelor cardiace. Recunoaşterea zgomotelor cardiace suplimentare denumite galopuri, click-uri, clacmente şi evidenţierea suflurilor reprezintă un alt pas al auscultaţiei corecte a cordului. La rândul lor, acestor sufluri li se descriu *localizarea în timp* în cadrul revoluţiei cardiace şi *în spaţiu*, prin stabilirea zonei de auscultaţie maximă şi a zonei de *iradiere*, precum şi *intensitatea*, *timbrul*, *relaţia cu zgomotele cardiace* și variația acestora în cursul unor *manevre de auscultaţie dinamică*. După plasarea bolnavului în decubit dorsal, se ascultă toată aria precordială, cu o atenţie sporită în focarele de auscultaţie ale cordului:

- *Focarul mitral* situat în spaţiul V intercostal stâng, pe linia medioclaviculară;
- *Focarul tricuspidian* în spaţiul IV-V parasternal drept sau în treimea inferioară a sternului;
- *Focarul aortic* în spaţiul II intercostal, parasternal drept;
- *Focarul pulmonar* în spaţiul II intercostal, parasternal stâng;
- *Focarul Erb* situat în spaţiul III-IV parasternal stâng, unde se ascultă de obicei suflul de insuficienţă aortică.

Ariile de auscultaţie nu corespund strict valvelor omonime ceea ce înseamnă că într-un anumit focar se pot asculta şi sufluri cu originea la distanţă de valva cu acelaşi nume. Auscultaţia se continuă şi în *decubit lateral stâng*. În această poziţie se evidenţiază mai bine uruitura diastolică mitrală şi zgomotele de galop. Auscultaţia începe de la baza cordului şi se continuă pe marginea stângă a cordului înspre apex sau poate să înceapă de la vârf.

Zgomotele cardiace

Zgomotele cardiace se produc prin accelerarea sau decelerarea bruscă a coloanei de sânge, fapt care determină disiparea energiei mecanice prin producerea de vibraţii la nivelul aparatului cardiovascular. Principalele zgomote cardiace sunt produse de închiderea valvelor atrio-ventriculare. În condiţii normale, deschiderea lor nu produce vibraţii audibile. Fiecare zgomot cardiac are câte două componente, uşor asincrone, produse de închiderea şi de deschiderea valvelor omologe drepte şi stângi. Între zgomotul I şi zgomotul II se delimitează sistola care de obicei este mai scurtă decât diastola situată între zgomotul II şi I. Zgomotele asociate activităţii cordului stâng sunt mai intense decât cele ale cordului drept din cauza presiunilor şi a vitezelor mai mari.

Zgomotul I

Zgomotul I apare la închiderea valvelor atrioventriculare şi la punerea în vibraţie a pilierilor şi a cordajelor mitrale. Secvenţa evenimentelor mecanice care conduce la apariţia zgomotului I este următoarea: odată cu începerea sistolei ventriculare, sângele din ventriculul stâng este orientat înspre atriul stâng unde presiunea este mai mică decât în aortă, iar acest lucru face ca valvele mitrale să îşi apropie marginile libere şi să închidă orificiul. Evulsia valvelor în atriul stâng este împiedicată de punerea în tensiune a cordajelor şi a muşchilor pilieri care vibrează şi care determină principala componentă a zgomotului I, *închiderea mitralei (Mî)*. La foarte scurt timp, un fenomen asemănător se întâmplă şi în cordul drept şi are ca efect închiderea tricuspidei (Tî). Pentru că sistola ventriculară continuă, se deschid valvele sigmoide, iniţial valva pulmonară (Pd) deoarece presiunea în artera pulmonară este mai mică, apoi şi cea aortică (Ad) şi începe ejecţia sângelui. Când sângele expulzat întâlneşte pereţii vasculari, suferă o decelerare bruscă ce produce vibraţii, uneori audibile şi explică dedublarea de zgomot I. Deoarece componenta Mî este cea mai intensă, zgomotul I va fi auzit cel mai tare la apex şi în spaţiul IV intercostal stâng, are tonalitate joasă, înfundată şi durata relativ mai lungă decât zgomotul II şi este descris prin onomatopeea „tum”. Fiziologic, poate fi dedublat strâns atunci când intensitatea componentei Tî este mai mare, de obicei în timpul inspiraţiei. Uneori cele două componente sunt evidenţiate distinct doar pe fonocardiogramă. Acest zgomot este important pentru că indică începutul sistolei.

Zgomotul II

Zgomotul II marchează începutul diastolei. Când ventriculii încep să se relaxeze, presiunea intraventriculară devine inferioară celei din aortă, respectiv din artera pulmonară, iar forţa de recul înmagazinată în pereţii elastici arteriali tinde să împingă sângele înapoi spre ventriculi. Coloana de sânge închide valvele sigmoide şi realizează o decelerare a sângelui, cu expresie auditivă. Zgomotul II are tonalitate înaltă, pocnită, se aude mai bine la baza inimii şi este redat de onomatopeea „ta". Închiderea valvelor aortice şi pulmonare nu se face simultan, astfel încât cele două componente se aud distinct, Pî precedă Aî, secvenţă denumită dedublare fiziologică a zgomotului II şi are o intensitate mai mică decât Aî. Modificările hemodinamice din timpul respiraţiei explică *variaţia dedublării fiziologice*: în timpul inspirului presiunea intratoracică scade şi astfel creşte şi întoarcerea venoasă. În acelaşi timp scade şi rezistenţa la ejecţia ventriculului drept. Ca urmare, sistola ventriculului drept se alungeşte, valva pulmonară se închide mai târziu şi componenta Pî se îndepărtează de Aî. De aceea dedublarea este maximă la sfârşitul inspirului şi este minimă sau chiar poate dispărea la sfârşitul expirului (Figura 1). Cele două zgomote cardiace marchează sistola şi diastola. În general, diastola este mai lungă. La frecvenţe cardiace mai mari diastola se scurtează proporţional mai mult decât sistola, astfel încât la frecvenţe de peste 140 bătăi/min ajung să se egalizeze, ca în cazul *ritmului fetal*. În timpul diastolei se mai produc în mod fiziologic şi vibraţii corespunzătoare zgomotelor III şi IV. Ele sunt consecinţa vibraţiilor complexului hemocardiac în timpul umplerii ventriculare.

Zgomotul III

Zgomotul III fiziologic este un zgomot protodiastolic, apare la 0,16 - 0,17 s de zgomotul II și se poate auzi în mod normal la copii şi la tineri, niciodată după 40 de ani. Zgomotul III se mai aude în: sarcină, febră şi în anemie. Acest zgomot are tonalitate joasă, intensitate mică şi se aude mai bine cu clopotul, în decubit lateral stâng sau după un mic efort.

Zgomotul IV

Zgomotul IV este alcătuit dintr-un grup de vibraţii decelabile doar pe audiogramă în condiţii normale. Se percepe mai frecvent la persoanele în vârstă şi la atleţi. Se datorează vibraţiilor sângelui şi a structurilor cardiace din sistola atrială. Se aude imediat înaintea zgomotului I, în presistolă. Dacă se aude un astfel de zgomot, el are întotdeauna caracter patologic.

Modificările patologice ale zgomotelor cardiace

Modificările zgomotelor cardiace sunt sistematizate în **Tabelul 1**.

TABELUL 1. Modificările patologice ale zgomotelor cardiace.

Modificările	Cauze și circumstanțe
Creșterea intensității	• Torace subțire • Efort • Sarcină • Sindrom hiperkinetic - Anemie - Febră
Scăderea intensității[2]	• Obezitate • Emfizem • Pericardită lichidiană • Infarct miocardic • Miocardite • CMD
Creșterea intensității Zg.I	• Stenoză mitrală • Stenoză tricuspidiană - rar • Boală Ebstein[3] • Bloc AV de gradul I
Creșterea intermitentă a intensității Zg.I	• Fibrilație atrială • BAV gr.III „zgomot de tun” • Pacemaker • Tahicardie ventriculară • Ritm idioventricular accelerat
Scăderea izolată a intensității Zg.I	• Stenoză mitrală calcificată • Cardită reumatismală • Insuficiență mitrală • BAV gr.I • BRS • Extrasistole ventriculare cu originea în VD
Variația intensității Zg.I	• Fibrilație atrială - inechidistante, inechipotente • Insuficiență cardiacă - echidistante, inechipotente
Creșterea izolată a intensității Zg.II	• Componenta Aî - HTA - Fibroza valvelor aortice - Dilatarea porțiunii ascendente a aortei • Componenta Pî - HTP - DSA - Dilatarea arterei pulmonare
Scăderea izolată a intensității Zg.II	• Valve rigide, calcificate și imobile
Dedublarea Zg.I	• Normal - uneori • BRD • ESV cu originea în VS • Tromboembolism pulmonar
Dedublarea Zg.II	• Fiziologică la tineri • Largă variabilă - BRD - ESV cu originea în VD - HTP - Stenoză pulmonară • Fixă - DSA • Paradoxal - Pî precede Aî - Stenoză aortică - BRS - Pacemaker implantat în VD

2 În afecțiunile intrinseci cardiace scăderea intensității se datorează depresiei funcției sistolice.

3 *Boala Ebstein* este o afecțiune congenitală care se caracterizează prin implantarea joasă a valvei tricuspide în atriul drept.

FIGURA 1. Reprezentarea schematică a dedublărilor zgomotelor cardiace.

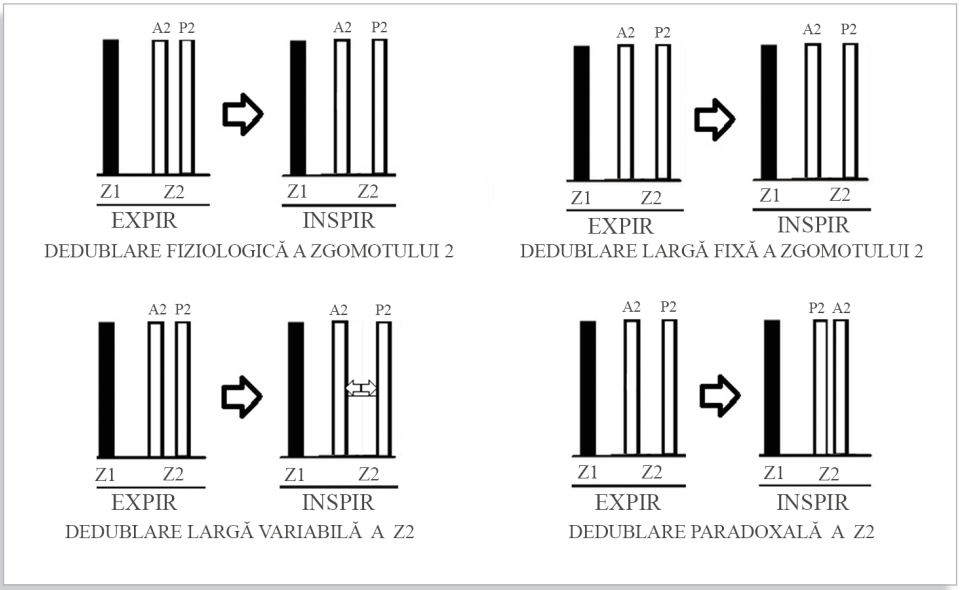

Zgomotele de protează

În protezele metalice cu disc sau bivalve se percepe un zgomot de închidere cu frecvenţă înaltă, intensitate mare, care se poate auzi şi fără stetoscop. Dispariţia acestui zgomot indică întotdeauna o complicaţie a protezei prin tromboză sau prin vegetaţie.

În afara zgomotelor cardiace, auscultaţia inimii mai poate sesiza zgomote diastolice adăugate, galopuri şi clacmente sau sistolice denumite click-uri (**Figura 2**).

a. *Zgomotul III patologic*

Zgomotul III patologic sau galopul protodiastolic rezultă din umplerea rapidă a ventriculului stâng în prima parte a diastolei. Se produce cel mai frecvent la nivelul cordului stâng atunci când crește presiunea în atriu în insuficienţa mitrală și în insuficiența cardiacă sau în cazurile în care relaxarea ventriculară este alterată: cardiopatie și cardiomiopatie dilatativă.

Zgomotul III patologic al ventriculului drept se întâlneşte în insuficienţa tricuspidiană severă și în embolia pulmonară masivă. Galopul de ventricul drept este localizat pe marginea stângă a sternului şi se intensifică în inspir.

b. *Zgomotul IV patologic*

Zgomotul IV patologic sau galopul presistolic este dat de creşterea umplerii ventriculare la sfârşitul diastolei, ca urmare a sistolei atriale, în condiţiile unei complianţe ventriculare reduse, întâlnite în: hipertrofie, infiltrare amiloidotică și în fibroză. Se aude ca un zgomot de frecvenţă redusă, cu intensitate scăzută care precede Zg.I. Deoarece este dat de creşterea fluxului transmitral produsă de sistola atrială, acesta lipsește în fibrilaţia atrială. Întrucât peretele ventriculului drept este mai subțire, galopul presistolic nu este întâlnit în cazul VD. În cazul bolnavilor tahicardici, la valori ale AV de peste 120 bătăi/minut, protodiastola se suprapune peste presistolă şi dacă se întrunesc condiţiile pentru apariţia atât a Zg.I cât şi a Zg.II, apare un zgomot de intensitate mai mare, numit *galop de sumaţie*.

c. *Clacmentul de deschidere a mitralei (CDM)*

Clacmentul de deschidere a mitralei este elementul auscultator caracteristic stenozei mitrale și apare datorită tensionării valvei mitrale. În acest caz valva mitrală este fibrozată dar suplă și deschiderea completă a acesteia este oprită de fuziunea comisurilor. În acest moment valvele apar curbate cu concavitatea spre atrii, aspect care corespunde noţiunii ecografice de „doming", iar foiţele vibrează. Zgomotul produs este intens, pocnit și foarte aproape de Zg.II. Se aude pe o zonă care se întinde de la vârful inimii până aproape de furculiţa sternală. CDM are un rol deosebit în diagnosticul pozitiv al stenozei mitrale.

d. *Clacmentul de deschidere a tricuspidei*

Clacmentul de deschidere a tricuspidei se întâlneşte mult mai rar, datorită unei prevalenţe reduse a stenozei tricuspidiene. Are multe caracteristici similare cu CDM dar diferă de acesta prin faptul că este mai atenuat şi are variabilitate respiratorie, se apropie de Zg.II în inspir.

e. *Clacmentul pericardic*

Clacmentul pericardic este izodiastolic și se întâlnește în pericardita constrictivă. Este consecinţa opririi bruşte a umplerii ventriculare din cauza rigidității pericardice. Este perceput ca un zgomot intens, pocnit și se aude pe toată aria cardiacă.

f. *Click-ul mezotelesistolic*

Click-ul mezosistolic apare în prolapsul de valvă mitrală (PVM) întâlnit în degenerescenţa mixomatoasă a acesteia. În această afecţiune, una sau ambele foiţe valvulare mitrale sunt redundante, mai groase, au o suprafaţă mai mare dar și un aparat subvalvular mai lax care face ca, în timpul sistolei, ele să prolabeze înspre atriul stâng şi să depăşească planul inelului mitral. Apoziţia foiţelor valvulare nu se face întotdeauna etanş şi de aceea se asociază frecvent cu un grad de insuficienţă mitrală. În momentul atingerii tensionării maxime a valvelor şi cordajelor, apar unul sau mai multe click-uri mezotelesistolice. Acestea sunt intense, pocnite, au tonalitate înaltă și se ascultă cel mai bine la apex. Când valvele nu se unesc perfect în timpul sistolei, click-ul este urmat de suflu, ceea ce determină auscultaţia tipică a PVM: click mezosistolic - suflu telesistolic.

g. *Click-ul ejecţional aortic*

Click-ul ejecţional aortic se produce prin distensia bruscă a pereţilor aortei, apare mai ales dacă aceştia sunt sclerozaţi. Click-ul de ejecție aortic se întâlnește în stenoza aortică cu valve suple şi în anevrismul de aortă ascendentă. Se ascultă ca un zgomot net, de intensitate crescută, cu tonalitate înaltă. Este foarte aproape de Zg.I, este localizat în focarul aortic și iradiază înspre apex.

h. *Frecătura pericardică*

Frecătura pericardică este un zgomot întâlnit în pericardita fibroasă, în care cele două foiţe pericardice se freacă între ele şi provoacă apariția unui zgomot aspru, de joasă frecvenţă al cărui timbru amintește de „mersul pe zăpadă îngheţată" sau de „foşnetul unei bucăţi de mătase". Despre frecătura pericardică se spune că este „călare pe zgomotele cardiace", pe care nu le atenuează. Este un zgomot fugace, „vine și pleacă", mai ales în afecţiunile pericardice acute, cum este infarctul de miocard.

FIGURA 2. Reprezentarea schematică a zgomotelor cardiace supraadăugate.

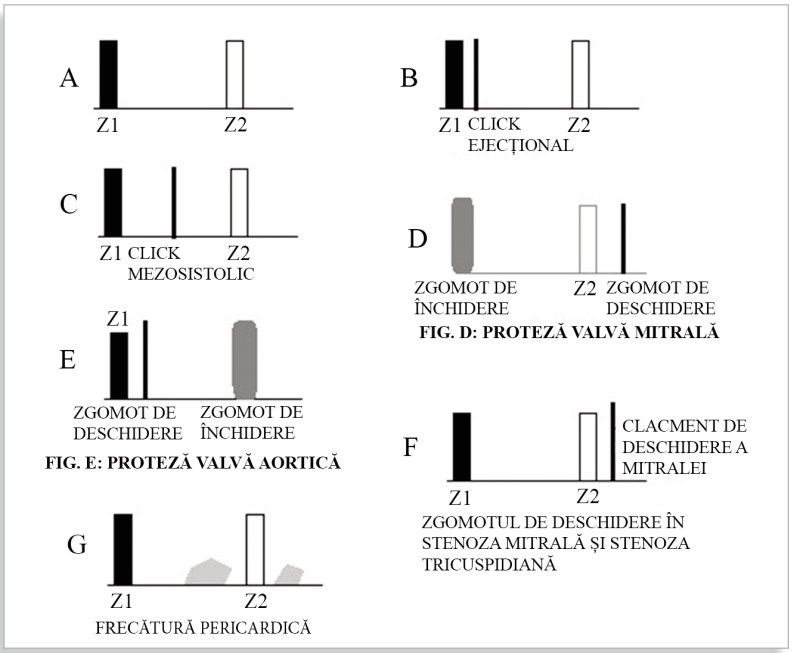

Suflurile

Suflurile sunt sunete complexe cu durată mai mare decât a zgomotelor cardiace. Acestea se datorează vibraţiilor produse de structurile cardiace și de curgerea turbulentă a sângelui la nivelul cordului. În funcţie de tipul leziunii generatoare, se împart în sufluri organice, organofuncţionale, funcţionale şi anorganice.

- *Suflurile organice* au un substrat anatomic, de obicei valvular, valvele care nu se deschid complet și realizează diferite grade de stenoză sau nu se închid bine şi permit regurgitarea retrogradă a sângelui în anumiţi timpi ai ciclului cardiac. Sunt considerate sufluri organice şi cele care se datorează unor anomalii congenitale sau dobândite ale pereţilor cardiaci sau cele care care implică vasele mari, de exemplu: defectele septale interatriale și interventriculare, ruptura de sept interventricular din infarctul acut de miocard, persistenţa de canal arterial, malformaţiile cardiace complexe, cum este tetralogia Fallot și altele.
- *Suflurile organofuncţionale* au drept mecanism modificarea geometriei inimii. În urma acestor modificări apar disfuncţii valvulare, cea mai frecventă este insuficienţa mitrală prin dilatarea inelului mitral întâlnită în dilatațiile ventriculului stâng.
- *Suflurile funcţionale* nu exprimă o boală cardiacă ci unele condiţii patologice extracardiace care realizează o circulaţie hiperdinamică. Acestea sunt întâlnite în: sarcină, anemie, febră, hipertiroidie și în unele şunturi vasculare extracardiace.
- *Suflurile anorganice* sau *inocente* nu sunt semnul vreunei boli, ele se ascultă la tinerii care au peretele toracic subţire, prin care sunt transmise și vibrațiile fiziologice. Putem recunoaşte un suflu anorganic prin faptul că este mai greu de localizat, se ascultă de obicei la baza cordului, nu iradiază, este fugace, se modifică în timp cu schimbarea poziţiei, are intensitate mică iar alte manifestări cardiace lipsesc.

Caracteristicile suflurilor sunt reprezentate de: *localizarea* în raport cu ciclul cardiac, *sediu*, *iradiere, tonalitate, intensitate, timbru* și de prezența unor modificări în raport cu *dinamica auscultației*.

a. Localizarea temporală

Suflurile sunt sistolice, diastolice sau continue. Atât sistola cât şi diastola se împart la rândul lor în trei părți: în proto-, mezo-, tele-sistolă și respectiv diastolă.

b. Sediul intensității maxime

Localizarea suflurilor se raportează la unele elemente topografice reproductive: spaţiile intercostale, distanţa faţă de linia mediosternală, medioclaviculară și medioaxilară. Raportarea la focarele de auscultaţie cardiacă, deşi este folosită, poate crea unele erori întrucât nu întotdeauna într-un focar de auscultaţie se aud suflurile care își au originea în valva omonimă.

c. Iradierea

Există anumite iradieri specifice care sugerează leziunea cauzală.

d. Tonalitatea

Suflurile au tonalitate înaltă, medie sau joasă.

g. Intensitatea

Cuantificarea intensității suflurilor se face în 6 grade, cu intensitate crescătoare de la 1 la 6. Suflul de *gradul 1* se referă la cel mai slab suflu audibil, în condiţii optime. Suflul de *gradul 2* se aude slab, de la prima încercare. Suflul de *gradul 4* se aude tare şi este cel mai slab suflu care se poate palpa. Suflul de *gradul 5* se aude foarte tare dar este nevoie de stetoscop. *Gradul 6* se referă la un suflu care se aude şi fără stetoscop. Intensitatea suflurilor nu este neapărat direct proporţională cu gradul leziunii.

h. Timbrul sau caracterul suflului este specific în funcție de mecanismul de producere, unele sunt rugoase și aspre, altele sunt suflante, aspirative, piolante, muzicale, în timp ce altele au caracter de uruitură.

i. Modificările la auscultaţia dinamică

Unele sufluri sunt percepute mai bine în decubit lateral, aplecat înainte, în ortostatism, după efort, în inspir sau în expir ori în timpul manevrei Valsalva.

Există câteva *patternuri ale suflurilor*, ale căror caractere depind de mecanismul de producere (Figura 3).

- *Suflurile mezosistolice, ejecţionale* - nu ating zgomotele cardiace, de obicei sunt crescendo-descrescendo iar pe fonocardiogramă au un aspect rombic.
- *Suflurile holosistolice sau de regurgitare ventriculoatrială* - ambele zgomote cardiace se acoperă şi au intensitate constantă „în bandă" sau „în platou".
- *Suflul telesistolic* începe în timpul sistolei şi creşte ca intensitate până la Zg.II, pe care îl include. Este caracteristic PVM.
- *Suflurile protodiastolice* înglobează Zg.II şi continuă descrescător pe durata variabilă a diastolei - sunt întâlnite în insuficienţa aortică şi pulmonară.
- *Suflurile mezodiastolice de stenoză atrioventriculară* încep obligatoriu la un anumit timp după Zg.II, echivalează cu relaxarea izovolumetrică, ulterior scad în intensitate, eventual chiar dispar. Uneori se pot continua cu un mic suflu telediastolic, odată cu creşterea fluxului transvalvular, ca urmare a sistolei atriale. Apar în stenozele valvelor atrioventriculare.

FIGURA 3. **Reprezentarea schematică a tipurilor de sufluri cardiace.**

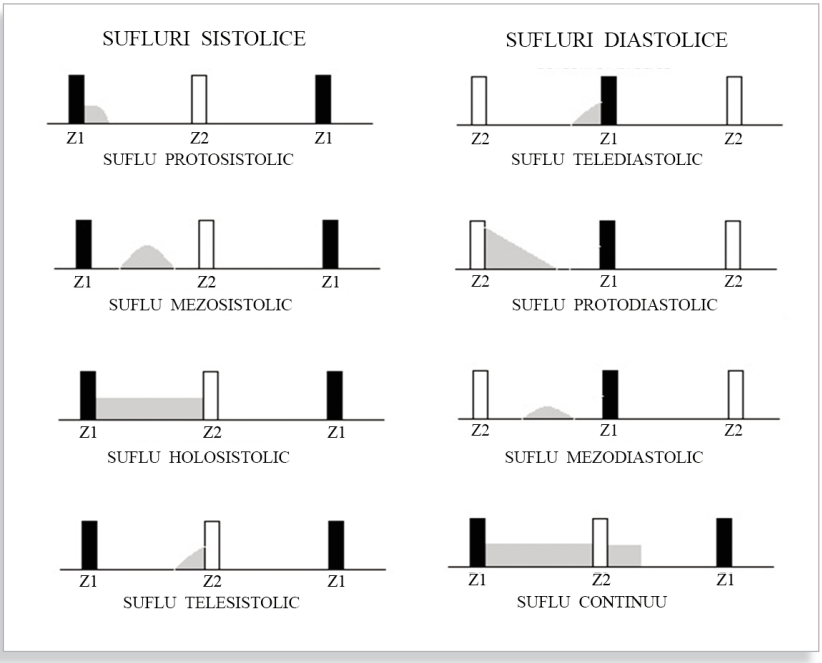

Suflurile sistolice cu caracter ejecțional

a. *Suflul de stenoză aortică* are sediul principal în spaţiul II intercostal parasternal drept corespunzător focarului aortic, iradiază, în sensul de curgere a sângelui, pe carotide şi uneori la vârful inimii. Această ultimă iradiere este denumită „în eşarfă". Suflul începe după o mică pauză situată după Zg.I, corespunzătoare sistolei izovolumetrice, apoi creşte progresiv în intensitate până la un maxim, după care scade, terminându-se înainte de Zg.II. Are aspectul caracteristic rombic al suflurilor ejecţionale. Timbrul este specific, aspru, răzător, de tonalitate gravă, iar intensitatea este deseori mare, uneori cu freamăt perceptibil în focarul aortei. Relaţia dintre intensitatea suflului şi severitatea leziunii nu este de directă proporţionalitate pentru că sunt implicaţi şi alţi factori, dintre care cei mai importanţi sunt cei hemodinamici, astfel încât există stenoze aortice severe cu suflu inaudibil sau doar slab audibil din cauza depresiei importante de funcţie sistolică pe care o asociază.

b. *Stenozele aortice sub şi supravalvulare* constau în obstrucţii parţiale ale tractului de ejecţie al VS prin hipertrofia asimetrică a septului interventricular, respectiv a inelului aortic prin benzi fibroase. Apar manifestări clinice similare celor din stenoza aortică valvulară şi suflu ejecţional aortic cu anumite particularităţi: localizarea este mai frecventă în spaţiile 3-4 intercostal stâng şi nu se auscultă niciodată click-uri de ejecţie. Stenoza aortică subvalvulară, denumită şi cardiomiopatia hipertrofică obstructivă (CMHO) se caracterizează prin aceea că produce obstrucţie sistolică dinamică în tractul de ejecţie, influenţată marcat de presarcină şi de postsarcină.

c. *Suflul de scleroză aortică* este foarte frecvent întâlnit în clinică, la 50% dintre persoanele trecute de 50 de ani. Rezultă din îngroşarea şi din calcificarea valvei aortice. Uneori se datorează prezenţei unei plăci de aterom calcificate în aorta ascendentă care însă nu realizează un gradient de presiune semnificativ hemodinamic între aortă şi ventriculul stâng. Este tot un suflu ejecţional cu originea în focarul aortic, care nu iradiază niciodată pe carotide dar poate iradia la vârf.

d. *Suflul din anevrismul de aortă ascendentă.* Chiar dacă orificiul aortic nu este îngustat, el separă două compartimente cu diametre mai mari, ventriculul stâng și aorta dilatată, ceea ce duce la o curgere turbulentă, care întreține și accentuează dilatarea aortei ascendente. Suflul rezultat, este de tip ejecţional, nu iradiază și are intensitate mai mică decât cel întâlnit în stenoza aortică.

e. *Suflul de stenoză pulmonară* se produce în îngustările valvulare sau infundibulare, musculare. Este un suflu ejecţional, cu sediul în spaţiul II intercostal parasternal stâng pentru leziunea valvulară sau oriunde pe marginea stângă a sternului până la apendicele xifoid pentru cei cu stenoză pulmonară infundibulară fibromusculară. Acest suflu nu iradiază, are freamat și click de ejecție doar în forma valvulară. Spre deosebire de suflul din stenoza aortică, intensitatea maximă a suflului este mai aproape de sfârșitul sistolei.

f. *Suflul ejecțional din sindromul de „spate drept”.* Dispariţia cifozei dorsale face ca diametrul anteroposterior al toracelui să fie mai mic, iar structurile mediastinului, să fie comprimate. Rezultatul stetacustic este un suflu ejecţional care poate fi confundat cu cel din stenoza pulmonară organică valvulară.

Suflurile sistolice de regurgitare

Suflurile de regurgitare sistolică apar datorită curgerii retrograde a sângelui dintr-o cavitate cu presiune crescută, în alta cu un regim presional inferior, prin orificiile atrio-ventriculare.

a. *Regurgitarea, insuficienţa sau incompetenţa mitrală* apar prin următoarele mecanisme:

- Restricţia mișcării valvei, întâlnită în cardiopatia ischemică și în valvulopatia postreumatismală
- Dilatarea inelului mitral din cardiomiopatii
- Perforaţiile şi rupturile de valvă întâlnite în endocardita bacteriană
- Excesul de mobilitate din cazul rupturilor și alungirilor de cordaje. Aceste modificări sunt prezente în boala degenerativă, în prolapsul de valvă mitrală, în endocardita bacteriană sau posttraumatic.

În aceste circumstanțe apare un suflu de insuficiență mitrală. Clasic, suflul de insuficiență mitrală se aude cel mai bine la apex şi iradiază de obicei în axilă. Când gradientul de presiune între VS şi AS este persistent pe toată durata sistolei, suflul este holosistolic, porneşte imediat din Zg.I şi atinge Zg.II, cu intensitate constantă, tonalitate înaltă, timbru suflant, „în ţâşnitură de vapori”. Alteori gradientul de presiune se estompează în timpul sistolei, iar suflul corespunzător porneşte imediat din Zg.I, cu intensitate progresiv descrescătoare, fără a atinge Zg.II. Cu cât suflul are intensitate şi durată mai mare, cu atât insuficienţa mitrală este mai severă. Cu cât volumul regurgitant este mai mare, cu atât creşte şansa de a ausculta un Zg.III patologic.

b. *Regurgitarea sau insuficienţa tricuspidiană*

Suflul din regurgitarea tricuspidiană seamănă cu cel din insuficienţa mitrală, este holosistolic, înglobează ambele zgomote cardiace, are timbru suflant, se auscultă cel mai bine pe marginea stânga a sternului, nu iradiază şi se accentuează în inspirul profund prin creşterea fluxului transtricuspidian, semnul Rivero-Carvallo. Principala cauză de insuficienţă tricuspidiană este hipertensiunea pulmonară dar mai poate să apară şi în maladia Ebstein precum și în endocardita bacteriană a valvei tricuspide.

Suflurile sistolice din comunicările intracardiace

a. Defectul septal interventricular congenital duce la apariţia unui şunt între VS, cu presiune mare şi VD cu presiune mai mică. Se instalează astfel un şunt unidirecţional stânga-dreapta. Fluxul de sânge prin acest orificiu ventricular anormal este turbulent şi produce un suflu caracteristic, cu intensitate maximă în spaţiul IV intercostal stâng parasternal, iradiat radiar, „în spiţe de roată", care începe imediat din Zg.I şi se continuă până după Zg.II. Intensitatea suflului nu se corelează cu dimensiunea defectului: un defect minor, cât „un vârf de ac" dă un suflu intens prin diferența mare de presiune iar un defect mare, care face gradientul de presiune să fie mai mic va da un suflu de intensitate mică.

Suflurile sistolice extracardiace

Unele sufluri sistolice care se ascultă pe toracele anterior nu sunt produse de evenimente anormale de la nivelul cordului, ci de patologia vasculară. De exemplu, la unele gravide sau în perioada de lactaţie, sunt prezente uneori sufluri localizate pe arterele mamare, ca urmare a creşterii fluxului sanguin mamar. Suflul poate fi făcut să dispară dacă se apasă cu stetoscopul sau dacă femeia se ridică în picioare. Se poate auzi începând cu trimestrul II de sarcină şi poate persista 2 săptămâni postpartum.

Suflurile diastolice

Spre desebire de suflurile sistolice, suflurile diastolice sunt întotdeauna organice.

a. Stenoza mitrală

Stenoza mitrală este o afecţiune de etiologie postreumatismală în majoritatea cazurilor. Rareori, ea este produsă de o anomalie congenitală, valva „în paraşută" sau de o calcificare importantă a inelului mitral. În stenoza mitrală reumatismală, valvele şi uneori şi aparatul subvalvular sunt îngroşate, fibrozate, rigide, cu mobilitate redusă, calcificate în ultimă instanţă, modificările fiind mai importante la nivelul marginii libere a valvelor decât la baza lor. Toate aceste modificări conduc la deschiderea incompletă a valvelor mitrale în timpul diastolei, cu apariţia unui gradient de presiune între AS şi VS, care face curgerea sângelui mai zgomotoasă, sub forma unui suflu diastolic, numit „uruitură diastolică". Gradientul de presiune dintre AS şi VS are, în mod normal, două vârfuri: unul protodiastolic, ca urmare a presiunii intraatriale crescute la începutul sistolei şi un al doilea vârf ce corespunde sistolei atriale. Acesta lipsește în fibrilaţia atrială. Suflul din SM se aude optim în focarul de auscultaţie mitrală sau în dreptul locului unde se palpează şocul apexian, de preferat în decubit lateral stâng, la sfârșitul expiraţiei. În mod obișnuit, uruitura diastolică nu iradiază, are tonalitate joasă, timbru înfundat, asemănator cu „tunetul care se aude în depărtare" şi poartă numele de „uruitură diastolică". Intensitatea uruiturii este variabilă şi, pentru că este dată de vibraţii cu frecvenţă joasă, se poate palpa adeseori. Intensitatea suflului scade până la dispariţie la frecvenţe cardiace mari şi în prezenţa insuficienţei cardiace severe prin scăderea debitului cardiac. În stenozele foarte strânse, stenoza devine „mută", adică suflul nu se mai aude, din cauza fluxului transmitral mult diminuat. Severitatea stenozei mitrale se corelează mai bine cu durata suflului decât cu intensitatea lui: cu cât stenoza mitrală este mai strânsă, deci cu cât gradientul de presiune se menţine mai mult timp, cu atât suflul este mai lung. Uruitura diastolică este

doar o componentă a auscultaţiei stenozei mitrale. În stenoza mitrală la pacientul în ritm sinusal, Duroziez a descris onomatopeea care îi poartă numele: rrruftum-ta-ta, unde *rrr* este uruitura, *ft* - întărirea presistolică, *tum* – Zg.I întărit, *ta-ta* – Zg.II şi CDM. Uruitura diastolică mitrală trebuie diferenţiată de suflul de însoţire al insuficienţei mitrale importante şi de suflul Austin-Flint.

b. *Suflul Austin-Flint* apare în insuficienţa aortică severă, în care jetul regurgitant aortic semi-închide valva mitrală anterioară (VMA) și determină un gradient de presiune transmitral. Deoarece suflul de insuficienţă aortică este predominant protodiastolic, descrescător şi forţa exercitată asupra VMA va fi mai mare în prima parte a diastolei. Suflul rezultat seamănă cu uruitura diastolică dar este scurt, are intensitate mică, nu se însoţeşte niciodată de freamăt, nu are Zg.I întărit, CDM şi nici componentă presistolică.

c. *Uruitura tricuspidiană* este similară stetacustic cu cea întâlnită în stenoza mitrală, de care diferă teoretic prin localizare în focarul Erb, în focarul tricuspidian și prin intensificarea la manevra Rivero-Carvallo. De fapt, diagnosticul diferenţial este foarte dificil, cu atât mai mult cu cât stenoza tricuspidiană nu apare niciodată izolat, ci însoţeşte stenoza mitrală.

d. *Suflul Carey-Coombs* este secundar fenomenelor inflamatorii ale valvei mitrale, din cursul episodului acut al carditei reumatismale şi este reversibil odată cu vindecarea acestui episod. Este tot o uruitură diastolică care se ascultă apical dar care are intensitate şi tonalitate mai mici.

e. *Insuficienţa aortică*

Indiferent de etiologie, în insuficienţa aortică apare un suflu descrescător protodiastolic, care începe imediat din componenta Aî a Zg.II. Regurgitarea începe odată cu închiderea valvei aortice, adică atunci când presiunea în aortă o depăşeşte pe cea din VS. În acest moment gradientul de presiune dintre cele două compartimente este maxim dar scade odată cu creşterea presiunii în VS, care se umple în timpul diastolei atât cu sângele provenit din AS, cât şi cu cel regurgitat din aortă. Suflul se aude cel mai bine în focarul Erb în spaţiul III-IV intercostal parasternal stâng sau în focarul aortei atunci când există și o dilatare a aortei ascendente, cum se întâmplă în ateroscleroză. Tonalitatea suflului este înaltă, timbrul dulce-aspirativ, asemănător cu un oftat sau cu sunetul din expirul forţat cu gura deschisă iar intensitatea este mică și nu se însoțește niciodată de freamăt. Durata suflului este direct proporţională cu gradul insuficienţei aortice. Această descriere se referă la suflul *insuficienţei aortice cronice.* În insuficienţa aortică severă se observă şi semnele periferice specifice: tensiunea arterială cu diferenţială mare, pulsul amplu şi depresibil, pulsul capilar etc.

Tabloul stetacustic al *insuficienţei aortice acute* este diferit. Suflul diastolic este foarte scurt, uneori greu de identificat, are intensitate mică pentru că presiunile se egalizează mult mai rapid deoarece ventriculul stâng suprasolicitat brusc nu este compliant. În plus, în această situaţie, este dificilă recunoașterea sistolei şi a diastolei deoarece diastola se scurtează din cauza tahicardiei iar sistola se alungeşte. Ventriculul stâng trebuie să expulzeze şi volumul regurgitat. Zg.I are intensitate scăzută sau este absent. Mai poate să apară un zgomot similar cu Zg.III, prin punerea în vibraţie a structurilor miocardice odată cu umplerea rapidă a VS.

f. Suflul de insuficienţă pulmonară se ascultă în spațiul II intercostal stâng, nu iradiază, se accentuează în inspir și nu se însoţeşte de semnele periferice ale insuficienţei aortice. Poate să apară într-o hipertensiune pulmonară mare sau când artera pulmonară este dilatată idiopatic sau postoperator, după corectarea stenozei pulmonare. Suflul de insuficienţă pulmonară secundară hipertensiunii pulmonare se numeşte *suflul Graham-Steel*.

Suflurile continue

Suflurile continue sunt acele sufluri care au drept cauză un gradient de presiune şi un flux sangvin unidirecţional, care se întinde atât în sistolă cât şi în diastolă. Aceste sufluri nu sunt neapărat holosistolice şi holodiastolice. Prin definiţie, se exclud suflurile rezultate din prezenţa a două valvulopatii de exemplu, dubla leziune aortică, adică asocierea dintre stenoză și insuficienţă aortică, în care suflul este de tip "du-te, vino", sugerând un flux sanguin în direcţii diferite, între cei doi timpi ai ciclului cardiac. Aceste sufluri se întâlnesc în: persistența de canal arterial, coarctație de aortă, fistule arteriovenoase dintre coronare şi artera pulmonară, în ruptura sinusului Valsalva în ventriculul drept și în comunicările aortopulmonare. Sunt sufluri cu intensitate mare din cauza gradientului de presiune crescută, au timbru aspru, înconjoară Zg.II, începe înaintea lui şi se continuă în diastolă.

EXPLORAREA ELECTROCARDIOGRAFICĂ

III/3

Lavinia Alice BĂLĂCEANU

Noțiuni introductive - Generalități

Înregistrarea ECG standard în 12 derivaţii presupune înregistrarea grafică a activităţii electrice a cordului, proiecţia vectorilor electrici timp versus amplitudine, în două planuri diferite, frontal şi transversal, având scop final obţinerea de informaţii privind în special activitatea electrică a ventriculului stâng din 12 unghiuri diferite.

Derivaţiile standard ale membrelor vizualizează activitatea electrică a inimii în plan frontal, coronal: D I, DII, DIII. Ele înregistrează activitatea electrică, diferenţa de potenţial dintre 2 electrozi, unul cu sarcină negativă, celălalt cu sarcină pozitivă, cu sensul de deplasare dinspre electrodul negativ spre electrodul pozitiv:

- D I cu electrodul negativ la nivelul braţului drept şi electrodul pozitiv la nivelul braţului stâng - vizualizează peretele lateral al cordului;
- D II cu electrodul negativ la nivelul braţului drept şi electrodul pozitiv la nivelul piciorului stâng - vizualizează peretele inferior al cordului;
- D III cu electrodul negativ la nivelul braţului stâng şi electrodul pozitiv la nivelul piciorului stâng - vizualizează peretele inferior al cordului.

Derivaţiile precordiale vizualizează activitatea electrică a inimii în plan transversal, orizontal, cu electrodul pozitiv plasat în diferite poziţii în zona toracică anterioară:

- V_1 - spaţiul 4 ic, parasternal drept: vizualizează septul interventricular;
- V_2 - spaţiul 4 ic, parasternal stâng: vizualizează septul interventricular;
- V_3 - la mijlocul distanţei între V2 şi V4: peretele anterior al ventriculului stâng (VS);
- V_4 - spaţiul 5 ic stâng, pe linia medioclaviculară: peretele anterior al VS;
- V_5 - spaţiul 5 ic stâng, pe linia axilară anterioară: peretele lateral al VS;
- V_6 - spaţiul 5 ic stâng, pe linia axilară medie: peretele lateral al VS.

În afara înregistrării ECG standard cu 12 derivaţii, canale, există şi alte derivaţii utilizate pentru vizualizarea altor zone ale cordului.

Derivaţiile precordiale drepte, utilizate pentru înregistrarea activităţii electrice a ventriculului drept, în special când se suspectează infarct de ventricul drept. Plasarea electrozilor de suprafaţă se efectuează pe hemitoracele drept, la acelaşi nivel cu electrozii folosiţi pentru ventriculul stâng, dar notaţi cu R:

- V_1R - spaţiul 4 ic, parasternal stâng;
- V_2R- spaţiul 4 ic, parasternal stâng;
- V_3R - la mijlocul distanţei între V2 şi V4;
- V_4R - spaţiul 5 ic drept, pe linia medioclaviculară;
- V_5R - spaţiul 5 ic drept, pe linia axilară anterioară;
- V_6R- spaţiul 5 ic drept, pe linia axilară medie.

Derivaţiile posterioare sunt utilizate când se suspectează un infarct de perete posterior:

- V_7 - spaţiul 5 ic stâng, pe linia axilară posterioară;
- V_8 – la mijlocul distanţei între V7 şi V9;
- V_9 - spaţiul 5 ic stâng, pe linia paravertebrală stângă.

Fiecare undă (deflexiune) ce caracterizează activitatea inimii poate fi pozitivă sau negativă faţă de linia de bază (izoelectrică), are o durată, amplitudine şi aspect caracteristic în funcţie de derivaţia în care este înregistrată. Distanţa între unde se numeşte segment.

Viteza de derulare a hârtiei ECG este în mod obişnuit de 25 mm/s. Fiecare pătrat delimitat de linii groase conţine 5 pătrate mici, delimitate de linii subţiri, situate la distanţă de 1mm. Pe axa orizontală un pătrat mic echivalează în timp cu 0,04 sec. sau 4 msec. (viteza = distanţă / timp, 25 mm/sec. = 1 mm/0,04 sec.). Pe axa verticală un pătrat mic echivalează cu 0,1 mV sau 1 mm înălţime.

Analiza unui traseu ECG presupune stabilirea unor parametri:

1. Ritm;
2. Frecvenţă;
3. Ax electric;
4. Analiza aspectului morfologic al fiecărei unde, segment şi interval, cu identificarea patologiei asociate.

Ritmul cardiac poate fi sinusal (unda P identificată, urmată de complex QRS) sau non-sinusal/ aritmii (atrial sau ventricular).

Ritmul sinusal este *regulat*, cu intervale P-P şi R-R regulate, cu o frecvenţă de 60-100 bpm, cu unda P care precede fiecare complex QRS. Unda P este pozitivă în D II şi fiecare undă P seamănă una cu cealaltă. Durata intervalului PR este cuprinsă între 0,12-0,20 sec. Durata intervalului PR este constantă pe toată înregistrarea ECG. Durata complexului QRS este mai mică sau egală cu 0,11 sec.

FIGURA 1. Ritm sinusal, regulat, fiecare undă P urmată de QRS îngust, PR normal.

Ritmul neregulat se caracterizează prin interval R-R neregulate

Bradicardia sinusală:

- Frecvenţa < 60 bpm (în rest toate celelalte caracteristici ale ritmului sinusal);
- Atleţi antrenaţi, tineri cu tonus vagal crescut, vârstnici, hipotiroidism, infarct miocardic infero-posterior.

Blocul sino-atrial:

- unda P absentă, cu pauză între 2 unde P ce apare la un moment dat;
- durata pauzei este multiplu de interval P-P normal.

Frecvenţa cardiacă se referă în general la frecvenţa ventriculară şi este în mod normal de 60-100 bpm. Se poate calcula prin 2 metode:

- metoda rapidă. Se identifică primul vârf al undei R a complexului QRS pe o linie groasă. Liniile groase următoare reprezintă frecvenţele: 300, 150, 100, 75, 60, 50, 43;
- metoda exactă. Se împarte 1500 la numărul de căsuţe mici dintre două vârfuri R-R ale complexului QRS.

Axul electric al cordului este axul complexului QRS. Poate fi stabilit prin două metode:

- metoda rapidă. Direcţia vectorului axului electric este perpendiculară pe derivaţia membrelor în care complexul QRS este echidifazic (R=S) sau aproape paralelă cu derivaţia în care complexul QRS are cea mai mare amplitudine. Sensul vectorului axului electric este sensul de deplasare a sarcinilor electrice dinspre negativ spre pozitiv;
- metoda grafică în sistemul hexaxial, cu cele 3 derivaţii standard D I, D II şi D III ce formează laturile triunghiului lui Einthoven, înscris într-un cerc. Vârfurile triunghiului reprezintă derivaţiile unipolare AVR, AVL şi AVF. Centrul triunghiului reprezintă centrul inimii, punctul 0, intersecţia celor două axe ortogonale ale cercului, care divide cercul (şi inima) în 4 cadrane. În derivaţiile membrelor se aleg două derivaţii cu direcţiile perpendicular una pe cealaltă, reprezentate prin cele două axe ortogonale: D I are aceeaşi direcţie cu axa orizontală, AVF cu axa verticală. Se reprezintă grafic numărul de căsuţe rezultate din suma algebrică a amplitudinii undelor R minus S rezultată în derivaţia DI pe axa orizontală. Se reprezintă grafic numărul de căsuţe rezultate din suma algebrică a amplitudinii undelor R minus S rezultată în derivaţia AVF pe axa verticală. Se construieşte grafic axul electric al cordului prin compunerea celor două, cu sensul vectorului dat de sensul de deplasare a sarcinilor electrice dinspre negativ spre pozitiv în D I şi AVF.

FIGURA 2. **Derivaţiile membrelor: QRS pozitiv în DI, QRS pozitiv în AVF.**

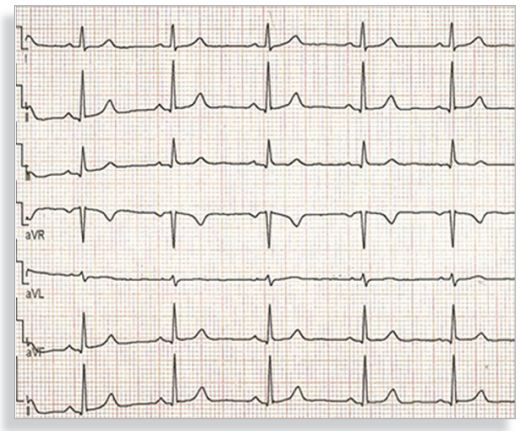

FIGURA 3. **Determinarea axului electric al cordului prin reprezentare grafică în sistemul de axe ortogonale.**

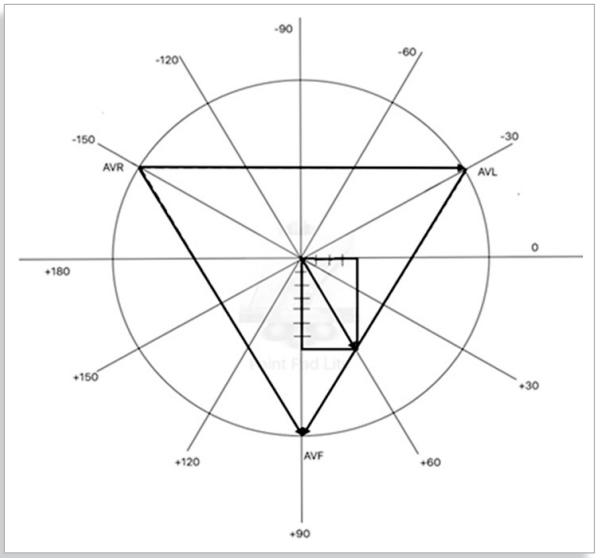

Axul electric normal al cordului este considerat între (-30 ÷+100) grade în plan frontal.

- Deviaţia axială dreaptă se caracterizează prin ax electric între (+100 ± 180) grade. Se întâlneşte în hipertrofia ventriculară dreaptă, BPOC, tromboembolismul pulmonar, infarctul miocardic de perete lateral al VS, hemiblocul posterior stâng.
  Blocul fascicular posterior stâng sau hemiblocul posterior stâng (HBPS) se caracterizează prin ax electric QRS > (+120 grade) şi complex QRS îngust, de durată normală < 0,12 sec. Diagnosticul pozitiv este unul de excludere a bolilor mult mai frecvent întâlnite, cu deviaţie axială dreaptă.
- Deviaţia axială stângă se caracterizează prin ax electric între (-30÷-90) grade. *Blocul fascicular anterior stâng sau hemiblocul anterior stâng (HBAS)* se caracterizează prin ax electric QRS > (– 45 grade) şi complex QRS îngust, de durată normală <0,12 sec. Apare în cardiopatia ischemică, boala valvulară aortică, HTA, la vârstnici.
- Deviaţia axială dreaptă extremă sau axul nedeterminat se consideră între (- 90 ± 180) grade.

Aspectul morfologic al ECG, unde, segmente, intervale

- **Unda P** reprezintă depolarizarea atrială până la nivelul nodului atrio-ventricular (NAV). Partea ascendentă reprezintă activitatea electrică a atriului drept, partea descendentă reflectă stimularea electrică a atriului stâng. Normal orice undă P este urmată de complex QRS. Durata undei P este < 0,12 sec. şi amplitudinea <2,5 mm. Activarea nodului sino-atrial nu poate fi înregistrată pe ECG-ul de suprafaţă, apare înainte de unda P. Unda P este cel mai bine vizualizată în derivaţiile D II şi V1. Unda P poate fi modificată ca durată sau ca aspect.

➢ P înalt ascuţit, cu amplitudine >2,5 mm apare în supraîncărcarea AD şi boala pulmonară cronică severă. Este denumit P pulmonar. Derivaţiile în care se vizualizează cel mai bine sunt D II, D III, AVF şi uneori V_1.

FIGURA 4. **Aspect P pulmonar.**

➢ P cu durată > 0,12 sec., uneori cu aspect bifid, se întâlneşte în supraîncărcarea AS. Este denumit P mitral. Uneori în V_1 are aspect bifazic.

- **Segmentul PR** oferă date despre conducerea impulsului electric prin NAV, ramurile drept şi stâng ale fasciculului His şi reţeaua Purkinje. Normal este linie izoelectrică.
- **Intervalul PR** se măsoară de la începutul undei P până la începutul complexului QRS şi se caracterizează prin durată (durata undei P + durata segmentului PR) şi este de 0,12-0,20 sec. O durată mai mică decât 0,12 sec. defineşte sindromul de PR scurt. O durată mai mare de 0,20 sec. defineşte blocul atrioventricular (BAV).

BAV este de 3 grade:

➢ *BAV grad I:* PR> 0,20 sec. şi constant pe parcursul traseului ECG. Ritmul este regulat, cu unda P care precede fiecare complex QRS.

FIGURA 5. **BAV grad I: interval PR > 0,20 sec.**

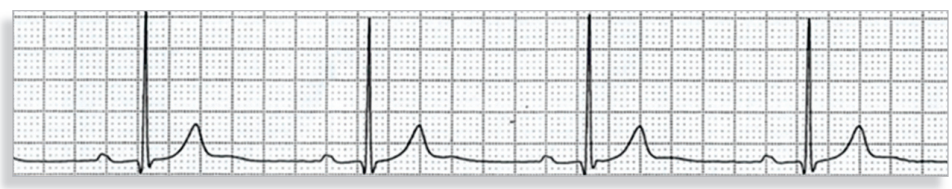

- ***BAV grad II:*** unde P cu acelaşi aspect, interval P-P constant, regulat. Fiecare P nu este urmat de QRS, deci fiecare impuls generat de activitatea electrică atrială normală nu este urmată de depolarizare ventriculară, printr-un blocaj la nivelul joncţiunii atrio-ventriculare. Astfel, conducerea ventriculară este intermitentă şi pe traseul ECG apar mai multe unde P decât complexe QRS. Este la rândul lui de 2 tipuri: tip I (Wenckebach sau Mobitz I) şi tip II (Mobitz II).
  - ***BAV GRAD II, Mobitz I*** se caracterizează prin alungirea progresivă a intervalului PR până când o undă P este blocată (nu este urmată de QRS). Astfel frecvenţa atrială este mai mare decât frecvenţa ventriculară. Apare în supradozaj de digoxin sau beta-blocante. Ritmul atrial este regulat. Ritmul ventricular este neregulat. Complexul QRS este îngust, durata sa fiind normală. Intervalul PR înainte şi după unda P blocată este diferit, PR anterior de P > PR ulterior de P.
  - ***BAV GRAD II, Mobitz II*** se caracterizează de asemenea prin mai multe unde P (de aspect normal) decât complexe QRS, cu ritm atrial regulat, dar ritm ventricular neregulat. Intervalul PR este de durată normală sau alungit. Intervalul PR înainte şi după unda P blocată este constant. Complexul QRS este de durată normală dacă blocul este situat deasupra sau la nivelul fasciculului His şi de durată > 0,12 sec. dacă este situat sub fasciculul His.

FIGURA 6. **BAV Mobitz II: mai multe unde P decât complexe QRS, Unde P netransmise, complex QRS cu aspect BRD.**

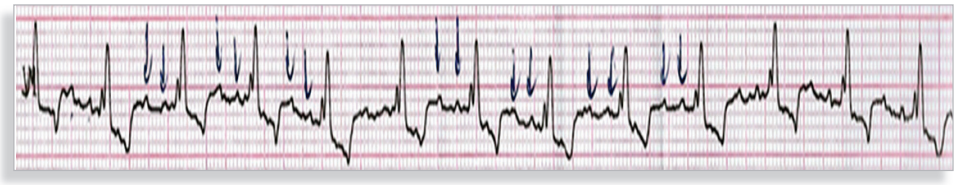

Conducerea undelor P poate fi periodic şi constant blocată, cu transmitere 2:1 (2 unde P, un complex QRS). Durata complexului QRS stabileşte locul blocării transmiterii impulsului. Ritmul atrial este regulat, ritmul ventricular este regulat. Unda P este de aspect normal. Intervalul PR este constant. Pot exista şi grade mai înalte de blocare a transmiterii impulsului, cu bloc 3:1, 4:1, ce anunţă o evoluţie nefavorabilă spre BAV complet, cu necesar de stimulare prin pacemaker.

- ***BAV grad III sau complet*** presupune blocarea transmiterii impulsurilor la nivelul joncţiunii atrio-ventriculare (NAV, fascicul His, ramuri). Ritmul atrial este regulat, unde P de aspect normal, frecvenţa atrială este mai mare decât frecvenţa ventriculară (mai multe unde P decât QRS). Ritmul ventricular este regulat, complexul QRS poate fi de durată normală sau lărgit, în funcţie de locul de generare a impulsurilor (ritm de scăpare juncţional sau ventricular). Nu se poate stabili pe traseu o legătură între undele P şi complexele QRS.

Ritmul ventricular este regulat, complexul QRS poate fi de durată normală sau lărgit, în funcţie de locul de generare a impulsurilor (ritm de scăpare juncţional sau ventricular). Nu se poate stabili pe traseu o legătură între undele P şi complexele QRS.

FIGURA 7. **BAV grad III. Unde P independente de complexe QRS, frecvența undelor P 75/min. Complexe QRS cu aspect diferit, cele mai multe cu aspect BRD cu frecvență lentă, cca 26/min.**

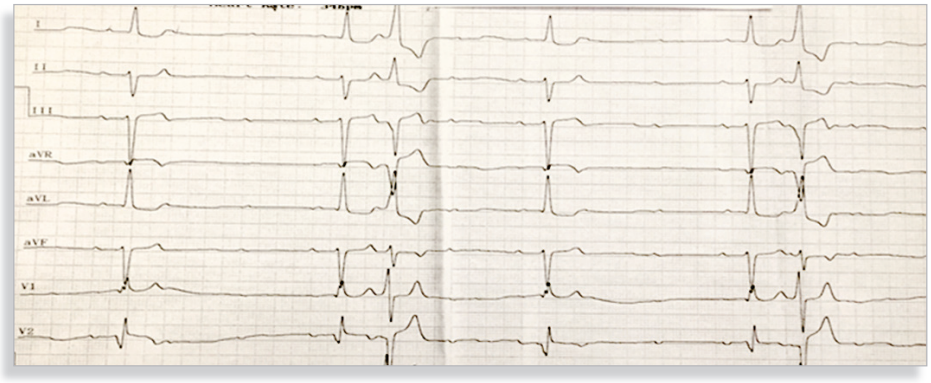

- **Complexul QRS** reprezintă depolarizarea ventriculară. Poate fi alcătuit din 3 unde (Q, R, S) sau numai din 2 (R, S). Dacă complexul începe cu o undă negativă, atunci aceasta este denumită Q, iar cea de a doua undă negativă se va numi S; ele sunt despărţite de o undă pozitivă R. Dacă complexul începe cu o undă pozitivă ea este denumită R. Dacă complexul are o singură undă negativă, fără alte unde pozitive, atunci denumirea este de QS. Complexul QS este întotdeauna patologic.

  În derivaţiile membrelor aspectul complexului QRS are o mare variabilitate în mod normal, în funcţie de poziţia electrică a cordului (axul QRS).

  În derivaţiile precordiale aspectul morfologic al complexului QRS se modifică de la rS în V_1 la qRs în V_6. În general zona de tranziţie unde se schimbă raportul de la rS (r < S) la Rs (R > s) este vizibilă în derivaţiile V_3-V_4. Unda q este normală în derivaţiile stângi.

V_1: aspect rS

FIGURA 8.
Aspectul complexului QRS în derivaţia V_1.

V_2:

FIGURA 9.
Aspectul complexului QRS în derivația V_2.

V_3:

FIGURA 10.
Aspectul complexului QRS în derivația V_3.

V_4: zona de tranziţie, în care R > s

FIGURA 11.
Aspectul complexului QRS în derivația V_4.

V_5: R > s

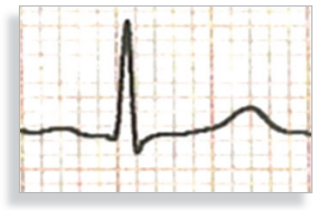

FIGURA 12.
Aspectul complexului QRS în derivația V_5.

V_6: R > s

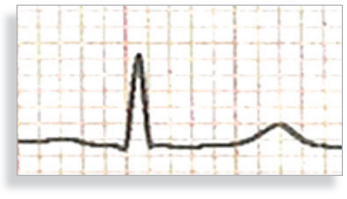

FIGURA 13.
Aspectul complexului QRS în derivația V_6.

Durata QRS normal este mai mică de 0,12 sec. Dacă durata QRS este mai mare, impulsul electric nu urmează căile de conducere normale, necesită un timp mai lung de depolarizare a ventriculilor şi va avea un aspect mai larg pe ECG. Este situaţia întâlnită în blocarea conducerii impulsului în ramurile fasciculului His, drept sau stâng. Aspectul morfologic şi axul electric vor defini blocul de ram drept (BRD) sau stâng (BRS).

Cea mai importantă derivaţie pentru diagnosticul ECG al blocurilor de ram este V_1. Se identifică pe traseul ECG, în derivaţia V_1, punctul J şi ultimele 0,04 sec. din complexul QRS (ultimul pătrat mic). Dacă aspectul complexului QRS în ultimul pătrat este pozitiv, anomalia se numeşte BRD. Dacă aspectul complexului QRS în ultimul pătrat este negativ, anomalia se numeşte BRS. Dacă durata complexului QRS < 0,12 sec. este bloc de ram incomplet sau minor. Dacă durata complexului QRS > 0,12 sec. este bloc de ram complet sau major. Blocul de ram poate fi temporar sau permanent.

- **BRD** se caracterizează în derivaţia V_1 prin aspect al complexului rSR'. Unda T este inversată în V_1, ceea ce se numeşte modificare secundară de fază terminală. În derivaţia V_6 aspectul este de qRS.

FIGURA 14. **BRD major: rSR' în derivaţia V_1.**

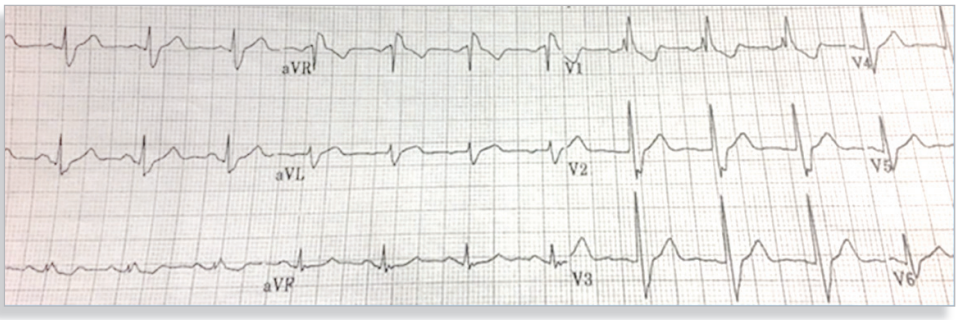

- **BRS** se caracterizează în derivaţia V_1 prin aspect negativ al complexului, tip QS sau mai rar rS. În derivaţia V_6 apare R înalt fără unda Q. Unda T este inversată în derivaţiile cu R înalt, ceea ce se numeşte modificare secundară de fază terminală. BRS apare în boala coronariană, cardiomiopatii, boala valvulară aortică sau mitrală, cardiopatia hipertensivă.

FIGURA 15. **BRS major: complex QRS larg în DI. Ritm de fibrilaţie atrială.**

FIGURA 16. **BRS major: aspect QS al complexului în V_1. Ritm de fibrilaţie atrială.**

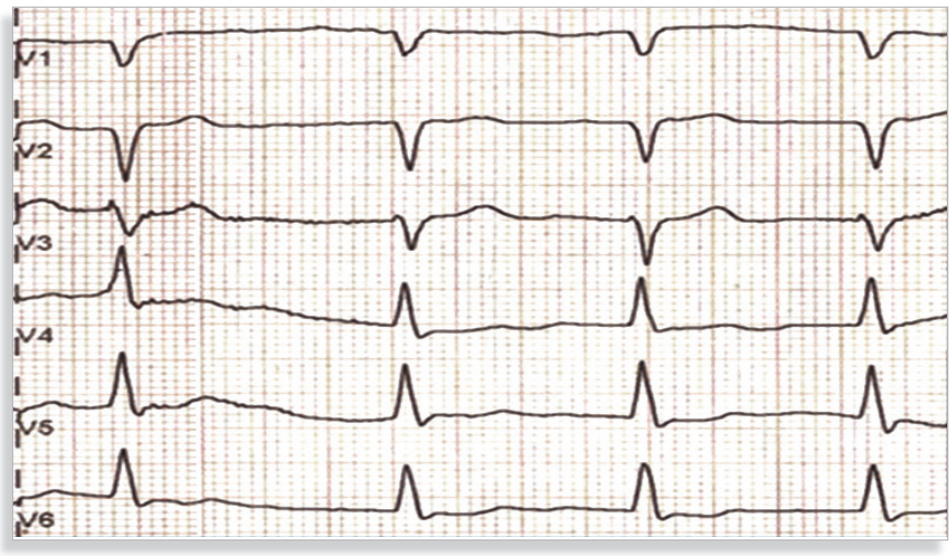

Amplitudinea complexului QRS oferă date despre grosimea pereţilor ventriculari.

- În hipertrofia VD (hipertensiune pulmonară, stenoză pulmonară, cardiopatii congenitale) apar în derivaţiile precordiale drepte (V_1, AVR) unda R înaltă şi R > S (complex de tip Rs, qR sau R), unda T negativă (în V_1-V_3 sau V_4), deviaţie axială dreaptă. În supraîncărcarea VD (tromboembolism pulmonar) pot apărea unde T negative în V_1- V_3 fără semne de hipertrofie VD.

- Hipertrofia VS (HTA, stenoză aortică, cardiomiopatii hipertrofice) sau supraîncărcarea VS (cardiomiopatia dilatativă, insuficienţa aortică, insuficienţa mitrală) se caracterizează prin:

  - Indice Sokolov-Lyon (S din V_1 plus R din V_5 sau V_6) > 35 mm.
  - Indice Cornell (S în V_3 plus R în AVL) > 28 mm pentru bărbaţi şi >20 mm pentru femei.
  - R > 11-13 mm în AVL.
  - Modificări secundare de repolarizare, cu subdenivelare ST uşoară şi unda T negativă, în special în derivaţiile cu R înalt.
  - ± deviaţie axială stângă.
  - ± BRS minor sau major.
  - supraîncărcare AS.

Blocul bifascicular se referă la afectarea conducerii în 2 din cele 3 ramuri ale fasciculului His, cel mai frecvent fiind BRD plus HBAS. Blocul bifascicular întruneşte criteriile celor 2 tipuri de anomalii de conducere separate. Blocul trifascicular se referă la asocierea dintre BAV grad I şi bloc bifascicular.

- **Segmentul ST** reprezintă faza timpurie a repolarizării ventriculilor drept şi stâng şi normal este linia izoelectrică cuprinsă între sfârşitul complexului QRS şi începutul undei T. Punctul de întâlnire (joncţiunea) între sfârşitul QRS şi începutul ST se numeşte punct J. Pentru a stabili dacă ST este linie

izoelectrică se ia ca referinţă poziţia segmentului TP. Supra - sau subdenivelarea se măsoară în mm faţă de linia izoelectrică la cca 0,06 - 0,08 sec. (1,5 - 2 pătrate mici) după punctul J.

În funcţie de derivaţiile în care apare supradenivelare ST-T se poate suspiciona locul ocluziei coronariene şi artera implicată:

- Artera descendentă anterioară:
  - D I, AVL, V_4, V_5, V_6: infarct perete lateral VS;
  - V_1, V_2: infarct perete antero-septal VS;
  - V_3, V_4: infarct perete anterior VS;
  - D I, AVL, V_1-V_6: infarct perete anterior extins.
- Artera circumflexă:
  - D I, AVL, V_4, V_5, V_6: infarct perete lateral VS;
  - V_1, V_2 (R înalt, proeminent): infarct posterior, izolat.
- Artera coronară dreaptă:
  - D II, DIII, AVF: infarct perete inferior VS:

FIGURA 17. **IMA în teritoriul inferior: supradenivelare ST în D II, D III, AVF.**

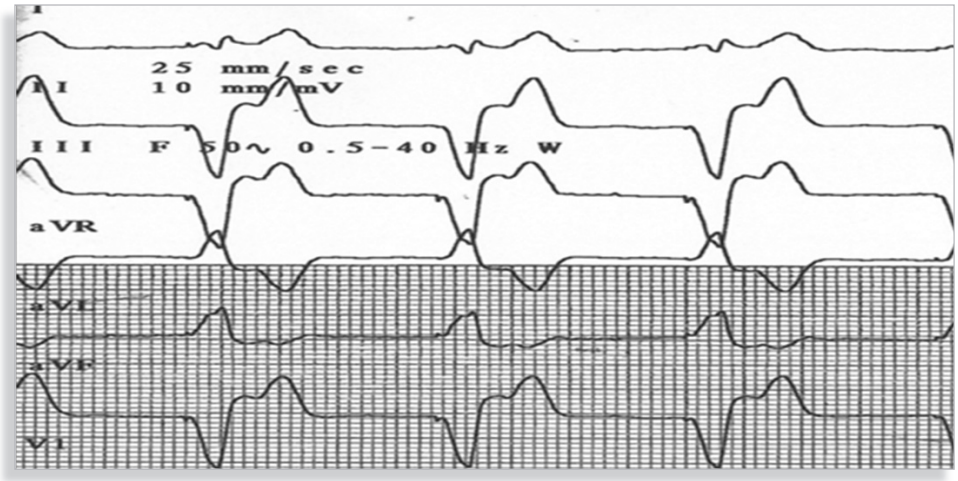

  - V_1, V_2 (R înalt, proeminent): infarct posterior asociat cu modificările din infarctul inferior;
  - V_3R, V_4R: infarct de VD.

- **Unda T** reprezintă repolarizarea ventriculară. Normal unda T este asimetrică, cu panta ascendentă mai lentă decât panta descendentă, cu vârf rotunjit şi cu aceeaşi direcţie ca şi complexul QRS precedent.

În sindromul coronarian acut cu supradenivelare de ST (STEMI) apar modificări ale ST şi T (repolarizării) într-o anumită ordine/secvenţă într-un anumit interval de timp:

→ Iniţial în primele ore de la ocluzia coronariană apare supradenivelarea ST cu aspect în platou sau dom. Uneori este precedată de unde T înalte, ascuţite (faza hiperacută). Supradenivelarea de ST persistă ore/zile. Supradenivelarea ST presupune deplasarea cu peste 1 mm deasupra liniei izoelectrice în două derivaţii adiacente ale membrelor şi cu cel puţin 1- 2 mm în două derivaţii precordiale adiacente.

- Apoi ST revine la linia izoelectrică şi unda T se negativează. Persistă săptămâni/luni. Unda T negativă apare la o zi/săptămână după infarct.
- Când infarctul miocardic este întins şi transmural apar şi modificări ale complexului QRS (depolarizării): unda Q nouă în primele zile ale infarctului. Ea persistă luni/ani. Unda Q patologică se caracterizează prin durată > 0,04 sec. şi amplitudine > 1/3 din amplitudinea QRS; este vizibilă în cel puţin 2 derivaţii consecutive în aceeaşi zonă miocardică infarctată.

În sindromul coronarian acut fără supradenivelare de ST (NSTEMI) apare subdenivelare marcată în derivaţiile corespunzătoare zonei miocardice afectate.

Sindromul Brugada[1]

- aspect BRD;
- punctul J supradenivelat în V_1-V_3;
- supradenivelare ST descendentă persistentă în V_1-V_2;
- se manifestă prin sincopă, tahicardie ventriculară şi moarte subită.

FIGURA 18. Complex QRS în V_1 cu aspect BRD, punct J supradenivelat, supradenivelare ST descendentă.

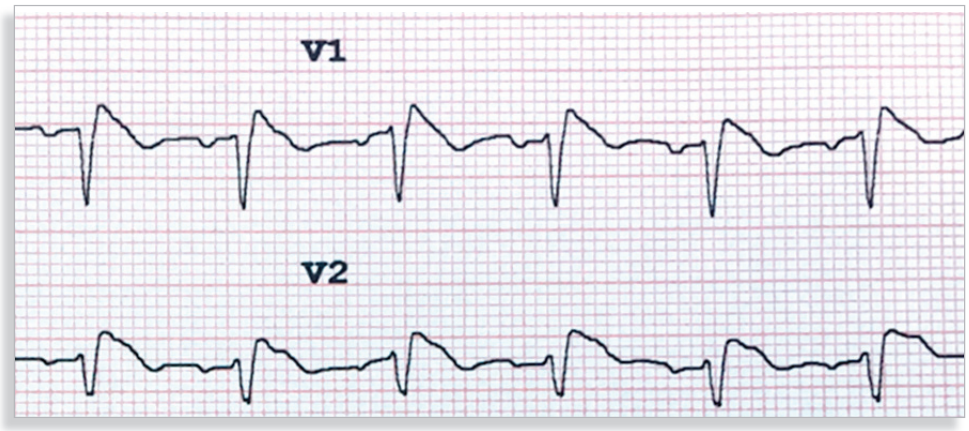

- aspectul ECG poate să mai apară în: infarct miocardic perete anterior, febră, hiperpotasemie, iatrogen (antidepresive triciclice), de care trebuie diferenţiat.

- **Intervalul QT** este cuprins între începutul complexului QRS (începutul undei Q în cazul aspectului QRS sau R în cazul aspectului RS) şi sfârşitul undei T. Reprezintă atât depolarizarea ventriculară cât şi repolarizarea. Durata intervalului QT depinde de sex, vârstă şi frecvenţă ventriculară. La o frecvenţă cardiacă normală, durata intervalului QT este mai mică decât jumătate din intervalul RR care include QT-ul implicat.

[1] ***Sindromul Brugada*** se referă la supradenivelarea ST în derivaţiile precordiale anterioare şi bloc minor de ramură dreaptă.

Sindroamele de QT lung

- Congenital.
- Dobândit: antiaritmice clasa III (amiodaronă, sotalol), clasa I antiaritmice (chinidină), medicaţia psihotropă (fenotiazine, antidepresive triciclice), metadonă.

- **Unda U** reprezintă repolarizarea muşchilor papilari şi se identifică la frecvenţe cardiace mai joase. Este mică, cu vârf rotunjit, simetrică şi are aceeaşi direcţie cu unda T.

Tulburările electrolitice

- **Hiperpotasemia**
  - 5,5 - 6,5 mmoli/l: unde T ascuţite, ample, înalte, în derivaţii precordiale, interval QT scurt, bloc fascicular (HBAS sau HBPS);
  - 6,5 - 7,5 mmoli/l: anomalii unda P (aplatizat, durata crescută), PR crescut (BAV grad I), durata QRS > 0,12 sec., subdenivelare ST;
  - >7,5 mmoli/l: anomalii P (aplatizat sau nu se vizualizează pe traseu), durata QRS > 0,12 sec. cu aspect BRD sau BRS, aritmii ventriculare (tahicardie sau fibrilaţie ventriculară), asistolă.

- **Hipopotasemia**
  - P cu amplitudine crescută în derivaţiile inferioare DII, DIII, AVF.
  - Subdenivelare ST concavă, progresivă.
  - Unda T aplatizată.
  - QT lung.
  - Unda U cu amplitudine crescută, uneori fuzionează cu unda T.
  - Aritmii: extrasistole ventriculare, tahicardie ventriculară nesusţinută.

FIGURA 19. **Unda T şi unda U înaltă, contopite, în hipopotasemie severă.**

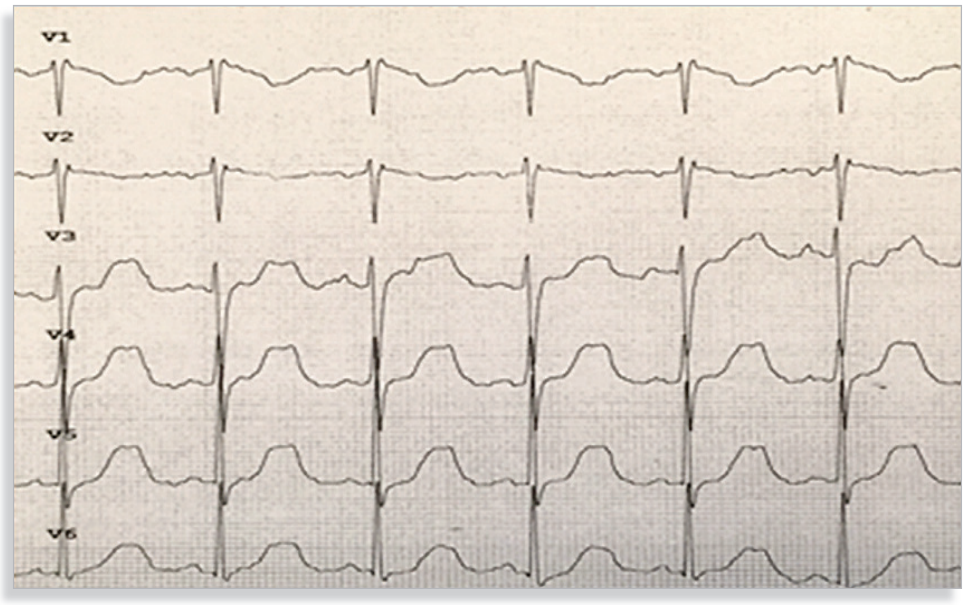

- **Hipermagneziemia**
  - Tulburări de conducere atrioventriculare, BAV complet;
  - Tulburări de conducere.

- **Hipomagneziemia**
  - Se asociază cu hipocalcemia şi hipopotasemia, cu care are manifestări ECG comune.

- **Hipercalcemia**
  - QT scurt: scade durata segmentului ST, unda U cu durată normală;
  - Uneori PR crescut (BAV).

- **Hipocalcemia**
  - QT lung: creşte durata segmentului ST, unda U cu durată normală.

Pauza sinusală este caracterizată de absenţa undei P plus/minus un ritm de scăpare subiacent. Dacă pauza sinusală este prelungită apare noţiunea de oprire sinusală.

FIGURA 20. **Pauza între 2 compleze QRS 2200 msec., fără undă P vizibilă în acest interval.**

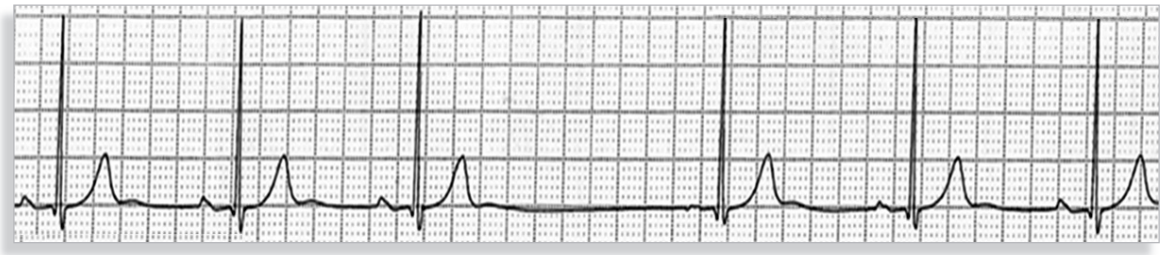

Tahicardia sinusală este caracterizată prin unde P normale (pozitive în DII, D III şi AVF) cu frecvenţă 100/min, fiecare undă P fiind urmată de complex QRS. Complexul QRS poate fi normal sau larg (dacă asociază bloc de ram).

Extrasistola atrială se caracterizează prin unda P de depolarizare ectopică supraventriculară, unifocală sau multifocală.

FIGURA 21. **Unde P care survin precoce şi au alt aspect faţă de unda P de bază.**

- Dacă survine foarte timpuriu este blocată în nodul atrioventricular sau sistemul de conducere intraventricular şi unda P este urmată de o pauză scurtă, fără complex QRS.
- Dacă o extrasistolă atrială urmează unui interval R-R mai lung, ea poate fi condusă aberant, fiind urmată de QRS larg, cu aspect de BRD.

Extrasistola joncţională apare pe ECG ca un complex QRS îngust şi precoce. Unda P nu este vizibilă sau apare ca undă P retrogradă (P negativ în D II, D III, AVF) situată imediat înainte, în timpul sau după complexul QRS. Pauza post extrasistolică este compensatorie dacă impulsul juncţional are un bloc de intrare în nodul sinusal şi nu poate modifica frecvenţa acestuia.

Extrasistola ventriculară (complexul ventricular prematur) porneşte dintr-un focar ectopic ventricular drept sau stâng, poate fi monomorfă sau polimorfă. Are aspect de QRS larg, precoce, neprecedat de unda P, tip BRD dacă are originea în VS şi tip BRS dacă are originea în VD. Este urmată de pauza compensatorie dacă atriile nu sunt activate retrograd sau impulsul e blocat la intrarea în nodul sinusal, fără a tulbura rata de descărcare sinusală. Dacă intervalul R-R ce conţine extrasistola ventriculară nu este modificat faţă de intervalul R-R de bază, atunci extrasistola se numeşte interpolată. Dacă QRS normal alternează cu extrasistola ventriculară în ritm de 1/1 se numeşte bigeminism, 2/1 trigeminism şi 3/1 cvadrigeminism.

FIGURA 22. **Complex QRS precoce cu aspect aberant, lărgit.**

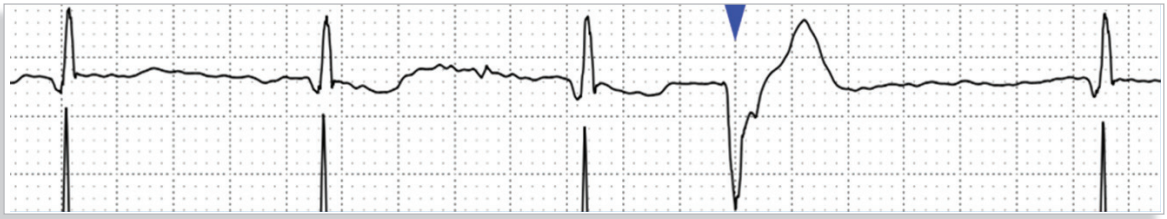

FIGURA 23. **Bigeminism ventricular.**

FIGURA 24. **Trigeminism ventricular.**

Bătaile de scăpare apar când frecvenţa nodului sinusal este < 50/min, există un bloc sino-atrial sau BAV. Ritmul joncţional de scăpare are o frecvenţă de 40 - 60/min, iar ritmul ventricular de scăpare 20 - 40/min.

Wandering atrial pacemaker este un ritm atrial cu unde P cu aspect morfologic diferit (cel puţin 3 unde P diferite, ce se repetă pe traseu), cu frecvenţa < 100/min, ce se modifică cu tonusul vagal şi respiraţia. Dacă frecvenţa este > 100/min şi nu are aspect morfologic repetitiv se numeşte tahicardie atrială multifocală.

FIGURA 25. **Unde P cu aspect morfologic diferit, cu frecvenţa cca 100/min, cu aspect repetitiv.**

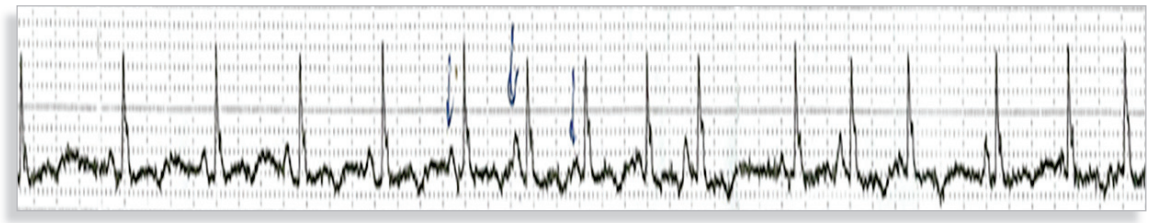

Ritmul joncţional se caracterizează prin complexe QRS înguste ce survin regulat cu o frecvenţă de 40 - 60/min. Unda P poate fi absentă, anterogradă (dar cu PR < 0,12 sec.) sau retrogradă (P negativ în D II, D III şi AVF). Când ritmul atrial este independent de ritmul ventricular apare disociaţia atrio-ventriculară.
Ritmul ventricular de scăpare se caracterizează prin complexe QRS largi, ce survin regulat, cu frecvenţa de 20 - 40/min. Unda P poate fi absentă, retrogradă sau, în cazul disociaţiei atrio-ventriculare, independentă de complexul QRS.
Ritmul idio-ventricular accelerat are aceleaşi caracteristici cu ritmul ventricular de scăpare, dar cu frecvenţă de 70 - 100/min.

Tahicardia cu complexe QRS înguste, normale cu frecvenţă > 100/min poate fi cu ritm regulat sau neregulat.

a. În caz de ritm regulat se caută unda P:

- Dacă unda P este vizibilă se calculează frecvenţa atrială (frecvenţa undelor P) şi frecvenţa ventriculară (frecvenţa complexelor QRS);
- Dacă frecvenţa P > frecvenţa QRS, este tahicardie atrială sau flutter atrial;
- Dacă frecvenţa P < frecvenţa QRS, se calculează intervalul R-P;
- Dacă intervalul R - P < intervalul PR, poate fi tahicardie nodală atrio-ventriculară prin reintrare (dacă interval R - P < 90 msec.) sau tahicardie atrio-ventriculară prin reintrare/tahicardie atrială (dacă intervalul R - P > 90 msec.);
- Dacă intervalul R - P > intervalul PR, poate fi tahicardie atrială/ / tahicardie joncţională reciprocă/tahicardie nodală atrio-ventriculară prin reintrare atipică;
- Dacă unda P nu este vizibilă, poate fi tahicardie nodală atrioventri culară prin reintrare.

b. În caz de ritm neregulat poate fi: fibrilaţie atrială, flutter atrial cu conducere variabilă, tahicardie atrială multifocală sau cu conducere variabilă.

Tahicardia atrială se manifestă prin:

- ritm regulat, complexe QRS < 0,12 sec., frecvenţă >100/min;
- interval R-P lung;
- P diferit faţă de P sinusal.

Tahicardia atrială multifocală se caracterizează prin:

- Ritm neregulat, complexe QRS < 0,12 sec., frecvenţă >100/min;
- Cel puţin 3 unde P diferite;
- Interval P-P, PR şi R-R variabil.

Fibrilaţia atrială are drept caracteristici:

- Ritm neregulat;
- Unde P absente; unde f neregulate cu frecvenţă mare, în general 300 - 400/min;
- complexe QRS < 0,12 sec. (în absenţa blocului de ram sau a conducerii aberante), frecvenţă variabilă, rapidă (>100/min), moderată (60-100/min) sau lentă (<60/min) şi amplitudine variabilă (inechidistante, inechipotente).

FIGURA 26. Unde f de fibrilaţie atrială, complexe QRS inechidistante, inechipotente.

Flutter-ul atrial se manifestă prin:

- ritm adesea regulat, cu frecvenţa ventriculară de 150/min sau neregulat în cazul conducerii variabile.
- unde P absente; unde F de flutter cu aspect de dinţi de fierăstrău cu frecvenţa de 250-300/min, adesea conducere atrio-ventriculară 2:1.

FIGURA 27. Unde F de flutter atrial cu transmitere 3:1.

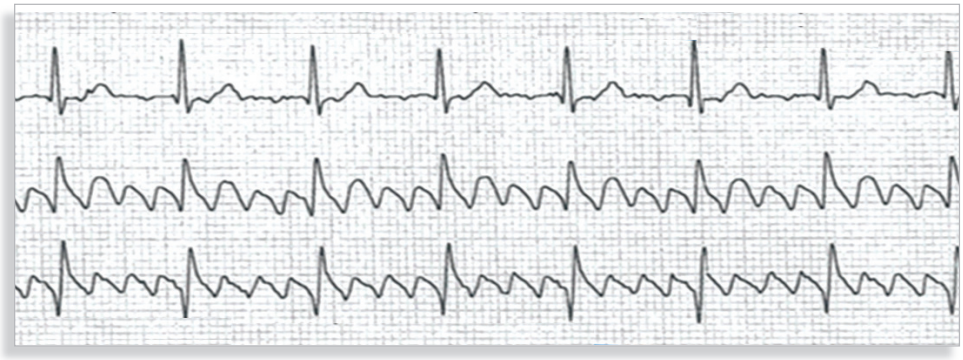

Sindromul WPW (Wolff-Parkinson-White) se caracterizează prin:

- PR scurt (< 0,21 sec.);
- Complex QRS larg;
- Unda delta la începutul complexului QRS;
- Localizarea căii accesorii este stabilită de vectorul undei delta pe traseul ECG: pozitiv în DI şi AVL pentru cale accesorie ce conectează AD-VD şi aspect BRS al complexului QRS; negativ în DI şi AVL pentru cale accesorie ce conectează AS-VS şi aspect BRD al complexului QRS.

Tahicardia ventriculară se manifestă prin:

- ≥ 3 complexe QRS, cu frecvenţă 100 - 280 bpm;
- ritm regulat sau neregulat;
- durata QRS > 0,12 sec. în general;
- aspect QRS monomorf sau polimorf;
- etiologie ischemică: complexul QRS este polimorf şi durata intervalului QT e normală;
- torsada vârfurilor, etiologie non-ischemică: complexul QRS este polimorf şi durata intervalului QT e crescută;
- necesită cardioversie.

Tahicardia ventriculară nesusţinută prezintă următoarele caracteristici:

- caracteristicile tahicardiei ventriculare;
- durata episodului < 30 sec;
- se termină spontan.

Fibrilaţia ventriculară prezintă următoarele simptome:

- ritm neregulat;
- nu se pot individualiza unde P, complexe QRS, sau unde T, ci numai deflexiuni de amplitudine diferită, neregulate, haotice.

Ritmul de stimulator (pacemaker)

- codificarea tipului de stimulator presupune următoarele:
  - prima literă indică localizarea sondei (pacing):
    A - atriu, V-ventricul, D - ambele;
  - a doua literă indică unde este eliberat impulsul electric (sensing):
    A - atriu, V- ventricul, D - ambele;
  - a treia literă indică răspunsul stimulatorului la un semnal detectat (I - inhibarea ieşirii stimulului de pacing; T - triggering/declanşarea ieşirii stimulului de pacing; D - ambele);
  - a patra literă R indică faptul că stimulatorul îşi adaptează rata de descărcare a impulsurilor în funcţie de nevoile fiziologice ale organismului. Stimulatorul are unul sau mai mulţi senzori (de mişcare, de ventilaţie) pentru a creşte sau a scădea rata de descărcare a impulsurilor.
  - Exemplu de stimulator utilizat frecvent la pacienţi vârstnici cu fibrilaţie atrială permanentă: VVI sau VVI (R):

FIGURA 28. **Ritm de stimulator VVI cu spike înaintea complexului QRS larg.**

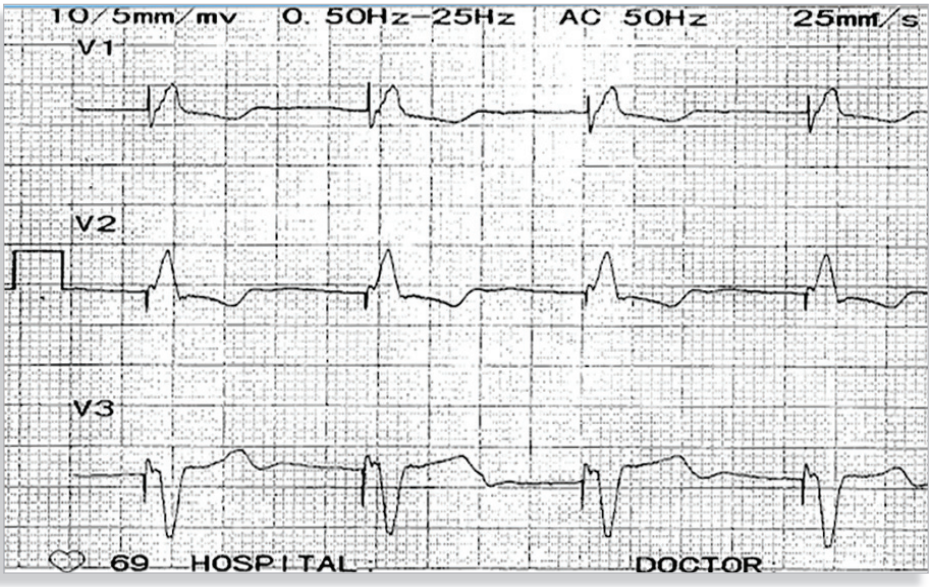

  - DDD(R): sensing şi pacing apar şi în atrii şi în ventriculi (indicat la pacienţi fără fibrilaţie atrială permanentă);
  - AAI(R): sensing şi pacing apar numai în atriu (indicat la pacienţi cu disfuncţie de nod sinusal şi BAV de grad înalt);
  - Stimulatoare care pot modifica între AAI(R) - DDD(R) sau AAI(R) - VVI.

- este programată rata de stimulare minimă: frecvenţa la care stimulatorul începe să descarce impulsuri, dacă nu este detectată depolarizarea spontană proprie a cordului
- stimulii emişi de generator (pacing) sunt regulaţi, ca linii verticale la începutul complexului QRS (în cazul VVI)

Efectul medicamentelor

- **Digoxinul** poate avea următoarele consecinţe:
  - segment ST subdenivelat caracteristic, cu aspect descendent treptat;
  - unda T aplatizată;
  - interval QT scurt;
  - unda U cu amplitudine crescută;
  - tulburări de conducere: bradicardie sinusală, BAV, pauză sinusală;
  - aritmii: extrasistole ventriculare, tahicardie joncţională/ritm joncţional accelerat, tahicardie ventriculară, fibrilaţie ventriculară.

Testul ECG de efort este o metodă foarte des utilizată în patologia cardiovasculară. Se face cu ajutorul bicicletelor ergometrice sau a covorului rulant. Există diverse protocoale tehnice, dar cel mai cunoscut este protocolul Bruce pe covorul rulant. Sunt 7 stadii efectuate pe durată de 3 minute, cu viteze crescânde, cu înclinare gradată a benzii de efort de la 0% la 22% şi cu capacitate de efort dozat între 1 şi 19,2 METs:

TABELUL 1. **Protocolul Bruce utilizat în testul ECG de efort.**[2]

Stadiu	Timp (min)	Viteză (mile/h)	Grade de înclinare %	METs
1	3	1,7	10	4,6
2	3	2,5	12	7
3	3	3,4	14	10,1
4	3	4,2	16	12,9
5	3	5,0	18	15,1
6	3	5,5	20	16,9
7	3	6,8	22	19,2

[2] Tabel adaptat după Braunwald's Heart Disease.

MET-ul este unitatea de măsură pentru capacitatea de efort. Un MET este echivalent cu 3,5 ml/min/kg greutate corporală, adică un bărbat de 40 ani, cu greutate de 70 kg, consumă un volum de oxigen/minut în repaus (*estimated Metabolic Equivalent of Task*).

Protocolul Bruce modificat presupune o perioadă iniţială de efort mai uşoară, cu viteza de 1,7 mile/h la o înclinare a benzii de 0%, ulterior 5%, timp de 3 minute fiecare. Apoi se aplică protocolul Bruce standard.

Pe parcursul testului de efort se înregistrează atât activitatea cardiacă prin monitorizare ECG, cât şi valorile tensionale şi manifestările clinice. Înregistrarea ECG se face pe 12 canale, ca şi monitorizarea TA în timpul ultimului minut din fiecare stadiu sau din 3 în 3 minute.

Efectuarea testului ECG maximal presupune atingerea unei frecvenţe cardiace de cca 85-90% din frecvenţa cardiacă maximă teoretică (220 - vârsta în ani).

În timpul perioadei de recuperare, respectiv primele 6 minute după efort sunt şi ele monitorizate din punct de vedere ECG, TA, manifestări clinice, în fiecare minut.

Testul ECG de efort este una dintre cele mai folosite metode de investigaţie cardiovasculară. Contraindicaţiile absolute şi relative trebuie obligatoriu cunoscute, testul implicând riscuri.

Contraindicaţii absolute:

- infarct miocardic acut în primele 2 zile de evoluţie;
- aritmii necontrolate, cu efecte hemodinamice;
- angor pectoris instabil, cu risc înalt;
- stenoza aortică severă simptomatică;
- tromboembolismul pulmonar acut;
- insuficienţa cardiacă decompensată;
- endocardita infecţioasă;
- miocardita acută;
- pericardita acută;
- dizabilităţi fizice.

Contraindicaţii relative:

- stenoza de trunchi coronarian stâng documentată;
- stenoza aortică moderată cu simptome atipice;
- tahiaritmii necontrolate;
- cardiomiopatia hipertrofică cu gradient de repaus sever;
- BAV complet ;
- afecţiuni psihice cu capacitate limitată de colaborare.

Testul ECG de efort este oprit înainte de terminarea protocolului în următoarele condiţii:

- supradenivelare ST > 1 mm în derivaţiile fără undă Q normal datorită unui infarct în antecedente (alte derivaţii decât AVL, V1, AVR);
- scăderea TA cu > 10 mmHg însoţită de semne de ischemie;
- semne de perfuzie periferică slabă (paloare, cianoză);
- angina pectorală moderată/severă;
- tahicardie ventriculară susţinută;
- simptomatologie neurologică: ameţeli, ataxie, pre-sincopă;
- dorinţa pacientului de a se opri.

Indicaţii relative ale opririi testului de efort sunt:

- subdenivelare ST > 2 mm orizontală sau descendentă
- aritmii: tahicardie supraventriculară, extrasistole multifocale, bradiaritmii;
- tulburări de conducere: BAV, blocuri de ram;
- TA sistolică > 250 mmHg şi/sau diastolică > 115 mmHg;
- durere toracică;
- dispnee, wheezing, crampe musculare, claudicaţie intermitentă.

Monitorizarea ambulatorie a ECG (Holter ECG)

Holter-ul ECG presupune un device portabil care înregistrează activitatea electrică a inimii pe 24h. Device-ul are un monitor portabil într-o husă, atârnat sau prins printr-o curea pe faţa anterioară a toracelui pacientului şi un card de înregistrare ce se conectează după 24 h la un computer pentru decodare. Monitorizarea continuă se poate efectua 24 - 48h, cu 3 până la 8 electrozi de suprafaţă.

Indicaţiile monitorizării ambulatorii a ECG:

- Aritmii cardiace;
- Screening-ul aritmiei extrasistolice ventriculare şi al tahicardiei ventriculare nesusţinute la pacienţii cu cardiomiopatie hipertrofică, cardiomiopatie dilatativă, cardiomiopatie restrictivă, cardiomiopatie aritmogenă de ventricul drept, sindrom de QT lung, cardiopatii congenitale (tetralogia Fallot transpoziţia de vase mari, postintervenţii chirurgicale de corectare a defectelor), sindrom Brugada, tahicardii paroxistice (pentru înregistrarea începutului şi sfârşitului aritmiei);
- Tulburări de conducere (blocuri atrioventriculare, blocuri sinoatriale temporare, uneori simptomatice);
- Sincopă, pentru stabilirea etiologiei cardiace;
- Evaluarea prognosticului în sindroamele coronariene acute;
- Evaluarea cardiopatiei ischemice silenţioase, cu modificări de fază terminală pe ECG-ul de repaus.

Raportul monitorizării ambulatorii ECG cuprinde:

- ritmul de bază;
- AV medie, maximă, minimă;
- numărul total de complexe QRS înregistrate;
- numărul de extrasistole supraventriculare şi ventriculare;
- numărul episoadelor de tahiaritmie şi tipul lor (supraventriculare sau ventriculare);
- cel mai lung interval R-R, pauzele > 3 s şi etiologia lor (pauze sinusale, BAV);
- modificările segmentului ST;
- diverse alte modificări ECG simptomatice.

Se eliberează un raport scris cu interpretarea înregistrării şi se printează cele mai reprezentative dintre modificările ECG. Histograma arată repartiţia orară a perioadelor de tahicardie şi extrasistolelor. Repartiţia diurnă sau nocturnă reflectă tonusul vegetativ simpatic, respectiv parasimpatic.

Nu există contraindicaţii ale monitorizării ambulatorii a ECG, ci mai degrabă limite ale testului. Holter-ul ECG înregistrează cu 1, 2 sau 3 electrozi toracici bipolari, ceea ce însemnă că nu se poate determina axul QRS în plan frontal şi nu se pot înregistra blocurile de ram. Traseul poate fi parazitat din cauza mişcărilor bolnavului, acestea putând fi înregistrate ca şi tulburări de ritm în raportul electronic automat. Desprinderea electrozilor din cauza pilozităţii toracice sau utilizarea unor baterii improprii/descărcate se reflectă în numărul de ore de înregistrare. Astfel de incidente tehnice se pot solda cu repetarea înregistrării.

EXPLORAREA ECOCARDIOGRAFICĂ

III/4

Andreea Taisia TIRON, Gheorghița ARON

Noțiuni introductive - Generalități

DEFINIȚIE

Ecocardiografia este cea mai utilizată metodă imagistică în cardiologie, considerată de primă intenție pentru explorarea structurii și a funcției cardiace.

Principiul metodei

Ecografia cardiacă este o metodă neinvazivă de explorare a cordului cu ajutorul ultrasunetelor (US). Examinarea Doppler color este necesară pentru măsurarea velocităților si pentru cuantificarea cineticii cavităților sale.

Secțiuni standard

FIGURA 1. **Secțiune parasternal ax lung.**

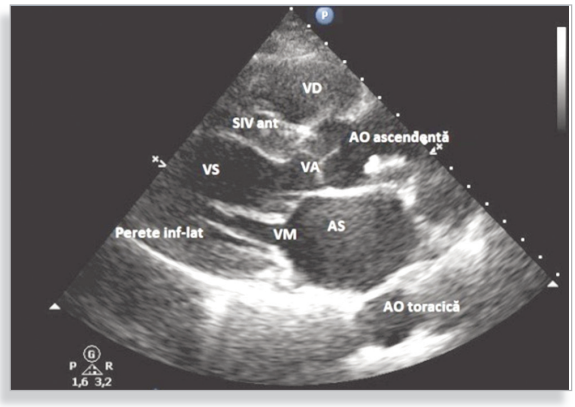

FIGURA 2. **Secțiune parasternal ax scurt la nivelul marilor vase.**[1]

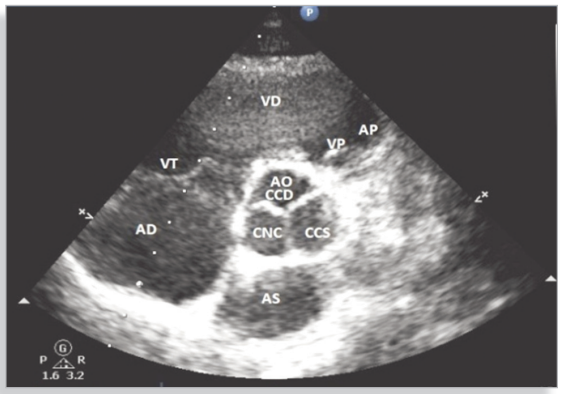

[1] Vizualizare valvă aortică în centru, tricuspidă (cuspa coronară dreptă - CCD; stângă - CCS; noncoronară-CNC).

FIGURA 3. **Secțiune parasternal ax scurt la nivelul VS.**

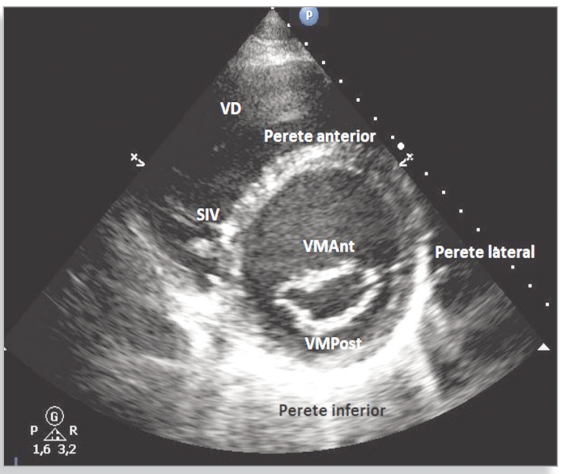

FIGURA 4. Secțiune apical 4 camere.

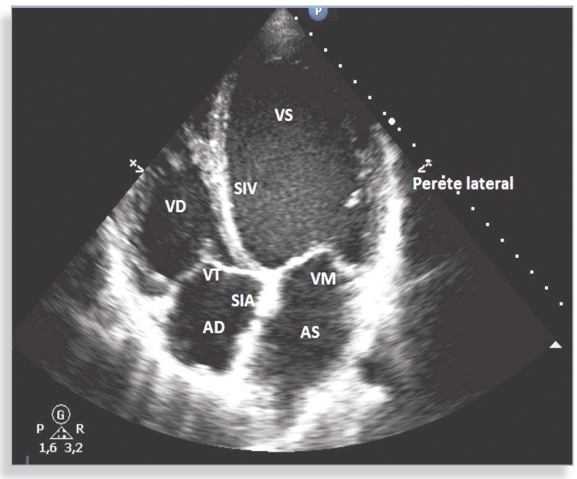

FIGURA 5. Secțiune apical 5 camere.

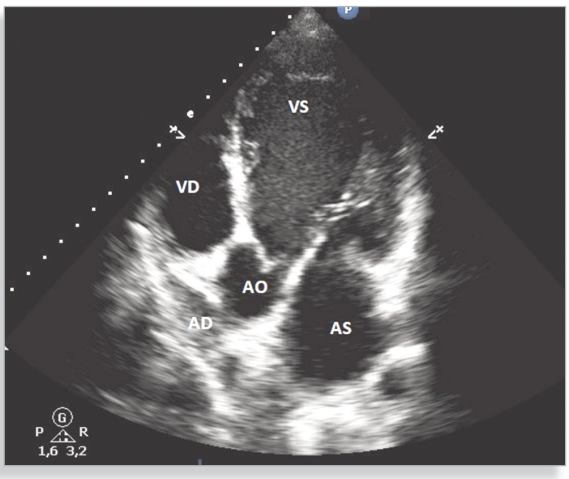

FIGURA 6. Secțiune apical 2 camere.

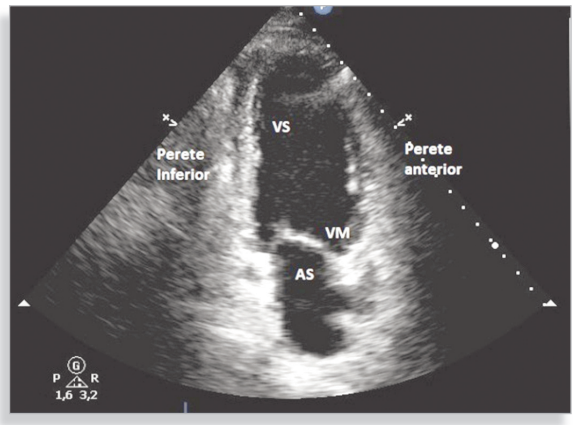

FIGURA 7. Secțiune apical 3 camere.

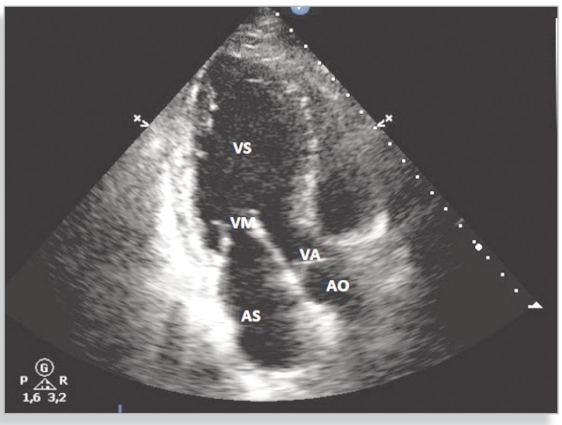

FIGURA 8. Secțiune subcostală.

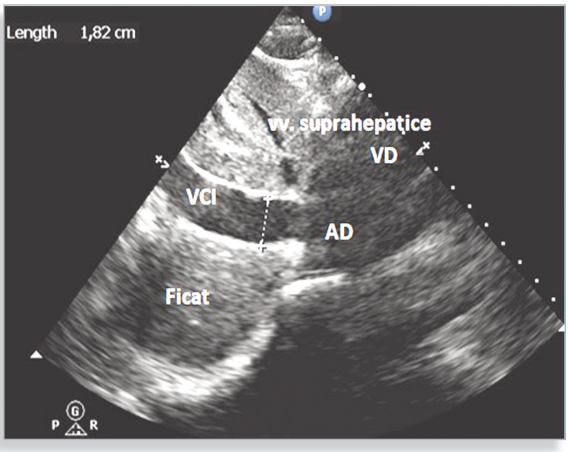

Avantajele examinarii ecocardiografice sunt:

- Ecocardiografia transtoracică este o investigație neinvazivă iar ecocardiografia transesofagiană este o investigație semiinvazivă;
- Este rapidă și reproductibilă;
- Se poate efectua la patul bolnavului;
- Are cost scăzut;
- Oferă informații imediate despre structura și funcția cordului;
- Ecocardiografia se poate efectua prin mai multe metode: transtoracic, transesofagian, ecocardiografia de contrast și ecocardiografia de efort.

Indicațiile ecocardiografiei transtoracice sunt redate în Tabelul 1.

TABELUL 1. Secțiune subcostală.

- Evaluarea pacientului cu simptome cardiovasculare;
- Evaluarea pacientului cu sufluri cardiace sistolice care au gradul peste 2, simptomatic, sufluri diastolice sau continue;
- Examinarea structurală a cavităților cordului, pericardului, valvelor, marilor vase, a SIA și a SIV;
- Evaluarea fluxurilor transvalvulare, calculul debitelor cardiace, evaluarea funcției sistolice și diastolice.

Practic nu există contraindicații pentru ecocardiografia transtoracică.

Indicațiile ecocardiografiei transesofagiane sunt redate în Tabelul 2.

TABELUL 2. Indicațiile ecocardiografiei transesofagiane.

- Identificarea sursei potențiale de embolii: formațiuni intracavitare, trombi, formațiuni tumorale, vegetații, anevrisme, defecte septale, foramen ovale patent;
- Diagnosticul endocarditei pe valvă mitrală, aortică, tricuspidiană și pe sonde intracavitare;
- Diagnosticul disecției de aortă sau anevrismului de aortă;
- Evaluarea valvei protezate;
- Evaluarea valvulopatiei mitrale, aortice, tricuspidiene.

Indicațiile ecocardiografiei de contrast sunt redate în Tabelul 3.

TABELUL 3. Indicațiile ecocardiografiei de contrast.

- Vizualizarea dificilă a pereților ventriculari;
- Evaluarea prezenței formațiunilor intracavitare, trombilor și a anevrismelor ventriculare;
- Evaluarea integrității SIA și a SIV.

FIGURA 9. **Ecocardiografie de contrast cu ser fiziologic barbotat.**

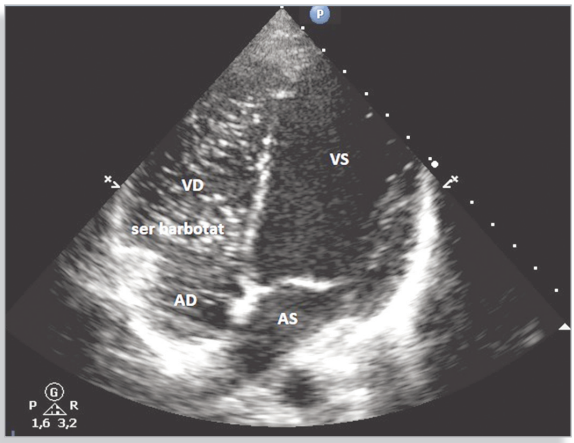

Evaluarea ischemiei miocardice

În mod normal, contractilitatea peretelui miocardic se evidențiază prin îngroșarea peretelui ventricular, prin contracția fibrelor miocardice individuale în sistolă. Ecografic se descriu zone de *hipokinezie,* caracterizate printr-o îngroșare redusă a peretelui ventricular în sistolă, zone de *akinezie,* reprezentate de absența îngroșării sistolice a peretelui ventricular, zone de *diskinezie,* care se referă la mișcarea inversă a segmentului afectat față de segmentele învecinate și zone de *hiperkinezie* descrise printr-o mișcare accentuată a peretelui ventricular.

Grosimea peretelui ventricular sub 6 mm, hiperecogenitatea și diskinezia apar la nivelul zonelor de cicatrice miocardică. Arterele coronare irigă zone specifice din miocard și în funcție de afectarea segmentară se identifică artera coronară epicardică implicată în ischemia miocardică.

Tulburările de cinetică segmentară apar în următoarele situații:

- În ischemia miocardică;
- În tulburările de conducere cum sunt BRS-ul major, pacing-ul de VD și sindromul WPW;
- După intervențiile chirurgicale cardiace;
- În supraîncărcarea de volum a VD;
- În miocardită;
- În cardiomiopatia de stres Tako-Tsubo;
- În cardiomiopatia dilatativă.

Funcția sistolică globală a VS evidențiază influența ischemiei miocardice asupra întregii funcții a VS prin fractia de ejecție a VS (Figura 10).

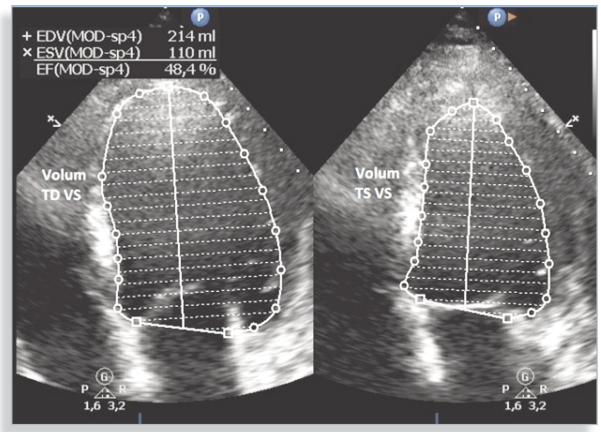

FIGURA 10.

Evaluarea FEVS prin metoda Simpson biplan - Raport volum telediastolic și telesistolic.

Cea mai bună metodă de evaluare neinvazivă a ischemiei și viabilității miocardice este ecocardiografia de stres. Aceasta se poate efectua prin teste care cresc necesarul de oxigen cum sunt efortul fizic și stresul cu dobutamină, teste care produc maldistribuția fluxului coronarian precum stresul cu dipiridamol și stresul cu adenozină sau prin teste care induc spasm coronarian și anume ergonovina și hiperventilația.

Indicațiile ecocardiografiei de stres sunt redate în **Tabelul 4**.

TABELUL 4. Indicațiile ecocardiografiei de stres.

- Contraindicațiile pentru testul de efort sunt: HTA severă, aritmiile ventriculare maligne, stenoza aortică strânsă și leziunea de trunchi comun;
- Imposibilitatea pacientului de a efectua efort, de exemplu la bolnavii cu claudicație intermitentă sau cu amputație;
- Test de efort neclar, neinterpretabil la bolnavii cu BRS, pacing sau test submaximal.

Contraindicațiile ecocardiografiei de stres sunt următoarele:

- Infarctul miocardic acut;
- Angina instabilă;
- Aritmiile ventriculare severe;
- Pericarditele;
- Miocarditele acute;
- Insuficiența cardiacă decompensată;
- Cordul pulmonar acut;
- Disecția de aortă;
- Stenoza aortică severă;
- Cardiomiopatia hipertrofică obstructivă (CMHO);
- HTA severă;
- BAV-ul de grad înalt.

Ecocardiografia este importantă în evaluarea complicațiilor infarctului miocardic. Acestea sunt:

- Insuficiența cardiacă;
- Remodelarea VS postinfarct care determină apariția anevrismului la acest nivel;
- Tromboza intracavitară;
- Complicațiile mecanice:
  - → regurgitarea mitrală ischemică acută sau cronică;
  - → ruptura de mușchi papilari;
  - → defectul septal ventricular (DSV);
  - → ruptura peretelui liber VS;
  - → pseudoanevrismul;
  - → tamponada;
  - → hemopericardul;
  - → pericardita tardivă post infarct miocardic acut sau sindromul Dressler.

Evaluarea cardiomiopatiilor

Cardiomiopatia dilatativă

În cardiomiopatia dilatativă ecocardiografia evidențiază următoarele (Figura 11):
- Dilatarea cavităților cardiace, mai ales a VS dar și a AS, VD, AD;
- Grosimea pereților care este normală sau scăzută;
- Scăderea fracției de ejecție VS +/- VD < 45%;
- Disfuncția diastolică;
- Prezența contrastului spontan cu aspect de „fum de țigară" sau a trombilor la nivelul VS;
- Regurgitarea mitrală funcțională prin dilatarea inelului mitral, sfericizarea VS și asincronismul contracției miocardului;
- Regurgitarea tricuspidiană funcțională prin dilatarea inelului tricuspidian, secundară hipertensiunii pulmonare sau prin afectarea contractiei VD;
- Evaluarea asincronismului atrioventricular, interventricular și intraventricular în vederea terapiei de resincronizare.

FIGURA 11. Cardiomiopatia dilatativă [2].

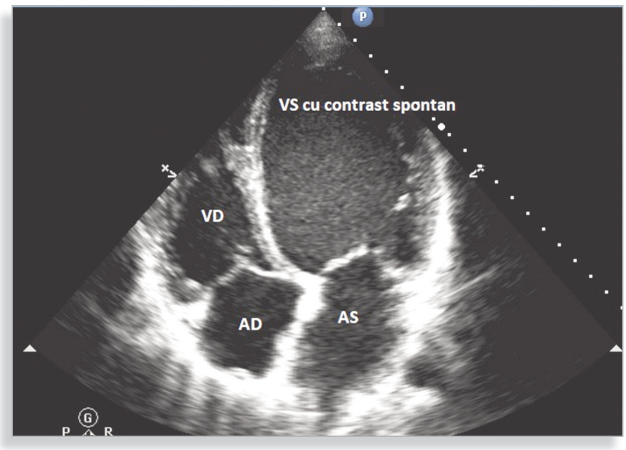

[2] Dilatarea VS și AS, sfericizarea VS, aspect de contrast spontan în interiorul VS.

Cardiomiopatia hipertrofică

Cele mai frecvente forme de CMH sunt:
- Hipertrofia asimetrică septală cu obstrucție în tractul de ejecție al VS, caracterizată printr-un gradient în repaus mai mare de 30 mmHg și prin prezența mișcării sistolice anterioare a valvei mitrale anterioare către SIV (SAM) (Figura 12) sau fără obstrucție în tractul de ejecție al VS;
- CMH concentrică (Figura 13);
- CMH apicală izolată;
- CMH atipică în care apare hipertrofia izolată a peretelui lateral sau posterior al VS sau a peretelui liber al VD.

În această afecțiune ecocardiografia obiectivează următoarele modificări:
- VS nedilatat cu funcție sistolică aparent normală;
- grosimea peretelui peste15 mm în cazurile sporadice și peste 13 mm în CMH familiale;
- regurgitare mitrală excentrică, jet direcționat posterior datorită prezenței SAM care determină apoziție incompletă a valvelor;
- disfuncție diastolică tip relaxare întârziată.

FIGURA 12. **Prezența SAM în cardiomiopatia hipertrofică.**

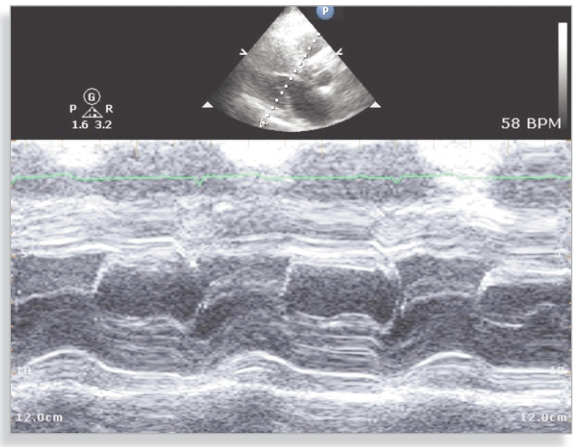

FIGURA 13. **CMH concentrică cu obstrucție dinamică subvalvulară.**

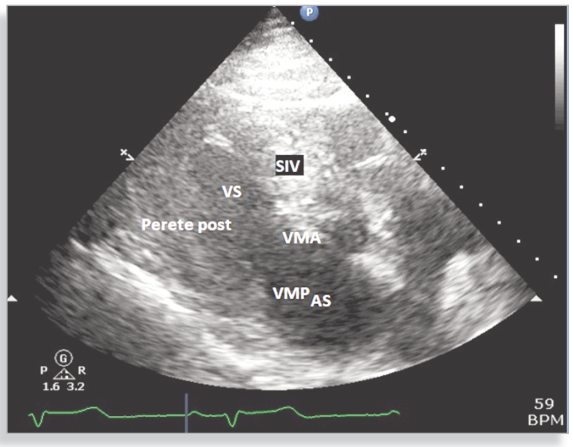

Cardiomiopatia restrictivă se caracterizează din punct de vedere ecocardiografic prin:

- Cavități ventriculare de dimensiuni normale sau ușor reduse;
- Dilatare biatrială;
- VCI dilatată;
- Funcție sistolică globală, evaluată prin FEVS, păstrată până în stadiile tardive;
- Disfuncție diastolică cu aspect inițial de relaxare întârziată până la profilul restrictiv;
- Asocierea frecventă cu regurgitarea mitrală.

Cardiomiopatia aritmogenă a VD se referă la înlocuirea progresivă a miocardului VD cu țesut fibro-adipos.În această afecțiune ecocardiografia relevă:

- Creșterea dimensiunilor tractului de ejectie a VD;
- Anomaliile de cinetică de la nivelul peretelui VD, akinezie, diskinezie, anevrisme localizate;
- Disfuncția sistolică a VD;
- Presiunile scăzute din artera pulmonară;
- Afectarea în 1/3 din cazuri și a VS la nivelul peretelui infero-lateral.

Cardiomiopatiile neclasificate sunt reprezentate de non-compactarea VS și de cardiomiopatia de stres Tako-Tsubo.

Non-compactarea VS este o afecțiune cu determinism genetic, în care peretele VS este îngroșat, cu aspect de dublu strat, în care raportul strat compactat/strat noncompactat este peste 2 și în care apare o trabeculare excesivă la nivelul peretelui liber și al apexului VS.

Cardiomiopatia de stres Tako-Tsubo (**Figura 14**) este o disfuncție sistolică regională caracterizată prin afectarea tranzitorie a segmentelor apicale și medii ale pereților VS în absența ocluziei coronariene.

FIGURA 14. **Tulburare de cinetică apicală a VS la o pacientă cu sindrom coronarian acut și coronare epicardice permeabile.**

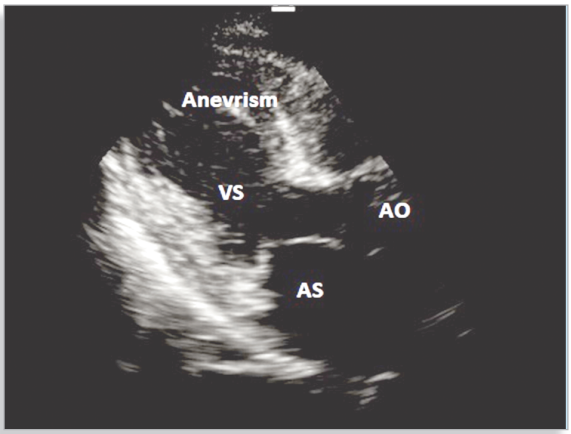

Evaluarea valvulopatiilor

Stenoza mitrală (SM)

În SM examinarea 2D este utilă pentru (Figurile 15, 16):
- Evaluarea morfologiei VM la nivelul căreia se descriu calcificări, îngroșarea valvelor, fuzionarea comisurilor și mobilitatea redusă a cuspelor;
- Evaluarea morfologiei aparatului subvalvular;
- Determinarea ariei VM planimetric;
- Evidențierea formațiunilor intracavitare și a dimensiunilor AS.

FIGURA 15. **Stenoză mitrală cu aspect de gură de pește în secțiune parasternal ax scurt.**

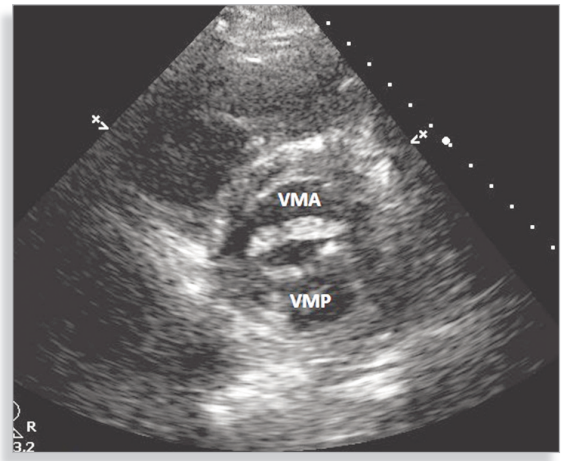

FIGURA 16. **Stenoză mitrală cu deschiderea VMA în dom, scurtarea cordajelor, dilatarea AS.**

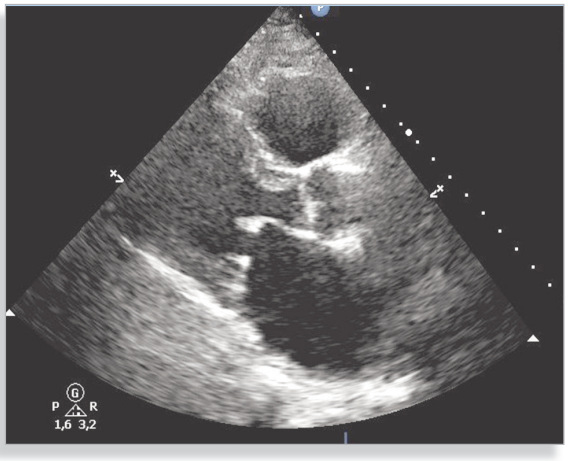

Examinarea Doppler color evidențiază flux diastolic transmitral turbulent.

Examinarea Doppler spectral se efectuează pentru:
- Determinarea gradientului transmitral mediu;
- Determinarea ariei mitrale funcționale;
- Evaluarea funcției mecanice a urechiușei stângi (US);
- Evaluarea hipertensiunii pulmonare esențială pentru decizia terapeutică;
- Evaluarea funcției VD.

Regurgitarea mitrală (RM)

Examinarea 2D în această patologie evidențiază:

- Morfologia aparatului valvular cu deficit de coaptare a cuspelor, rupturi de cordaje și perforare de cuspe;
- Etiologia RM și mecanismul de apariție;
- Dimensiunile AS și VS.

Examinare Doppler color (Figura 17) stabilește diagnosticul de RM și cuantifică severitatea acestei afecțiuni.

Examinarea Doppler continuu pune în evidență anvelopa holosistolică, simetrică, cu velocitate maximă în mezosistolă (Figura18), evaluează intensitatea semnalului, durata și aspectul anvelopei. Velocitatea jetului de regurgitare nu estimează severitatea regurgitării, ci permite estimarea presiunii din AS.

FIGURA 17. Jet de regurgitare mitrală central în afectarea reumatismală.

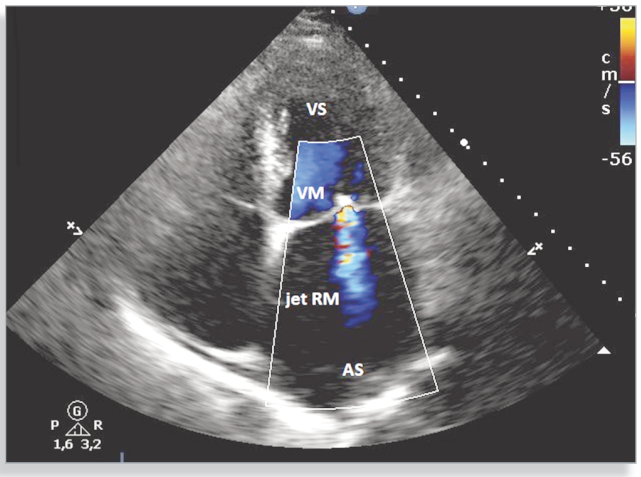

FIGURA 18. Examinare Doppler continuu [3].

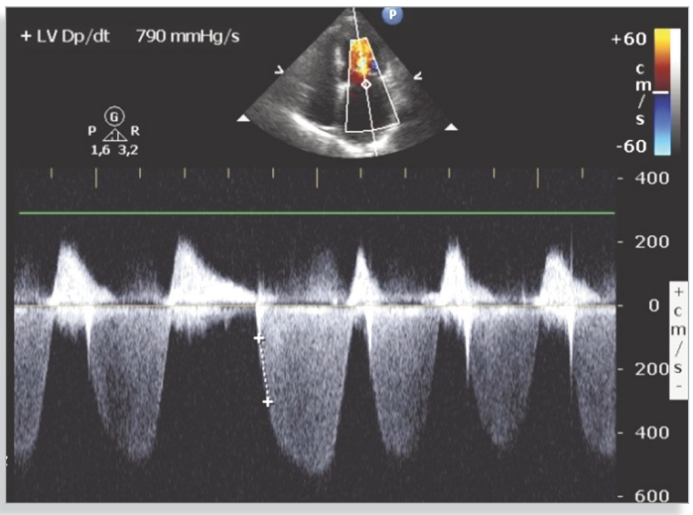

[3] Regurgitare mitrală moderată la pacient cu fibrilație atrială, anvelopă holosistolică, cu velocitate medie de 4m/s.

Stenoza aortică (SA)

Examinarea 2D (**Figura 19**) estimează:

- Sediul obstrucției;
- Numărul de cuspe, localizarea comisurilor, diferențierea rafeu-comisură în bicuspidia aortică;
- Prezența calcificărilor cuspelor și a inelului aortic;
- Mobilitatea cuspelor;
- Determinarea ariei anatomice a VA planimetric, care poate fi mai mare decât aria funcțională determinată prin ecuația de continuitate;
- Dilatarea aortei ascendente;
- Hipertrofia VS;
- Dilatarea AS și a cavităților drepte.

Examinarea Doppler color identifică zona de obstrucție prin prezența turbulenței sistolice în TEVS sau pe fața ventriculară a valvelor aortice în SA subvalvulară sau distal de valva aortică în SA valvulară.

FIGURA 19. **Examinarea 2D**[4].

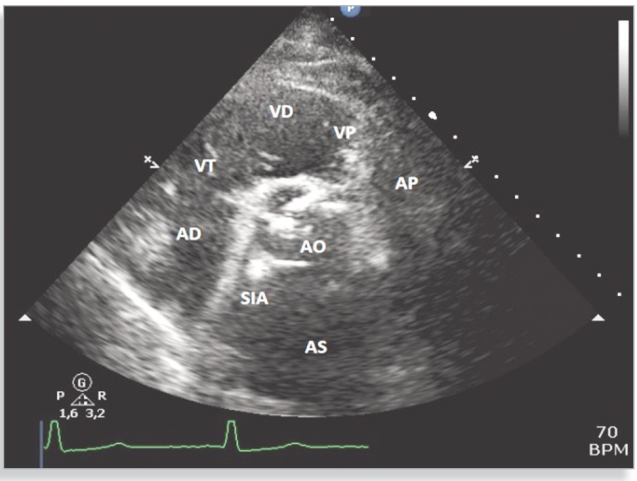

[4] Stenoză aortică și valvă tricuspidă cu calcificări ale cuspelor.

Examinarea Doppler pulsat este utilă pentru măsurarea vitezei în TEVS și trasarea anvelopei pentru calculul integralei velocitate-timp (IVT) subaortic.

Examinarea Doppler continuu (**Figura 20**) evidențiază:

- Velocitate maximă a fluxului aortic care la valori mai mici de 2.5 m/s identifică scleroza valvulară în cazul existenței modificărilor morfologice valvulare iar la valori mai mari de 2.6 m/s identifică stenoza aortică;
- Gradienții transvalvulari maxim și mediu;
- Calculul ariei funcționale aortice;
- Caracteristicile anvelopei în ceea ce privește aspectul, frecvența, tonalitatea și viteza maximă în mezosistolă.

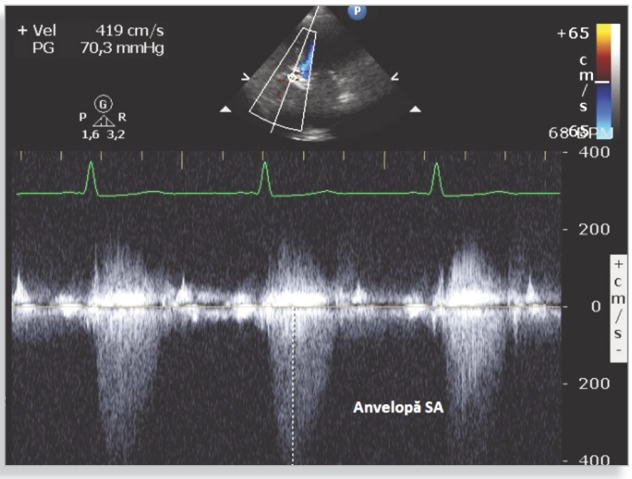

FIGURA 20.

Examinare Doppler continuu [5].

[5] Stenoză aortică severă cu velocitate maximă de 4,2 m/s și gradient maxim de 70 mmHg.

Regurgitarea aortică (RA)

Examinarea 2D estimează:

- Morfologia VA pentru a determina etiologia și mecanismul de producere a RA
- Măsurarea orificiului diastolic de RA planimetric;
- Evaluarea dimensiunii aortei ascendente la nivelul inelului, joncțiunii sinotubulare și a aortei ascendente proximale;
- Dimensiunile VS care oferă informații despre caracterul acut sau cronic al afecțiunii;
- Funcția VS care inițial este normală sau chiar hiperkinetică dar după o perioadă mai lungă de evoluție apare disfuncția sistolică.

Examinarea 3D transesofagiană oferă informaţii mai bune despre morfologia valvulară.

Examinarea Doppler color stabilește diagnosticul de RA prin vizualizarea unui flux turbulent diastolic în TEVS și evaluează severitatea regurgitării.

Examinarea Doppler pulsat estimează severitatea RA prin metoda volumetrică și refluxul holodiastolic în aorta descendentă toracică și în aorta abdominală în RA severe.

Examinarea Doppler continuu (**Figura 21**) identifică fluxul diastolic aortic și apreciază severitatea RA prin intensitatea semnalului, durata anvelopei de RA și prin rata de decelerare a jetului de regurgitare (PHT). În RA severe PHT are valori sub 200 ms iar în cele usoare PHT înregistrează valori peste 500 ms.

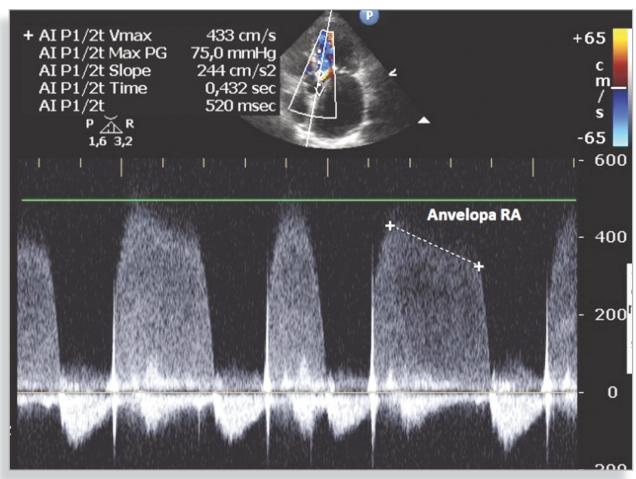

FIGURA 21.

Examinare Doppler continuu [6].

[6] Regurgitare aortică reumatismală moderată, anvelopă holodiastolică de intensitate crescută.

RA acută se caracterizează din punct de vedere ecocardiografic prin cavități de dimensiuni normale, jet mic, PHT scurt, anvelopă de durată scurtă, prezența unui fald de disecție, a unei vegetații sau altei cauze.

În RA reumatismală valvele sunt hipercogene, jetul este central, comisurile sunt fuzionate și apare afectarea mitrală concomitentă.

În RA degenerativă valvele sunt hiperecogene, îngroșate, fără implicarea comisurilor, apare orificiu stelat în diastolă pe secțiune transversală, sunt descrise calcificări ale cuspelor și inelului aortic, se asociază frecvent și SA.

În RA din bicuspidia aortică se vizualizează rafeu în secțiune parasternal ax scurt și se identifică cele două comisuri, orificiu valvular cu aspect de „gură de pește" și apar posibile modificări degenerative la nivelul cuspelor aortice.

RA din endocardita infecțioasă asociază prezența vegetațiilor, perforarea cuspelor, abcesul periaortic și modificări structurale valvulare preexistente.

În *stenoza tricuspidiană (ST)* evaluarea ecocardiografică este similară celei din SM.

Insuficiența tricuspidiană (RT)

Examinarea 2D are utilitate în:
- Evaluarea morfologiei VT și stabilirea etiologiei și a mecanismului de apariție;
- Evaluarea cavităților drepte, inelului tricuspidian și a arterei pulmonară;
- Detectarea semnelor indirecte de HTP și a suprasolicitării de volum a VD, VD dilatat, SIV aplatizat cu mișcare paradoxală.

Examinarea Doppler color (Figura 22) stabilește diagnosticul de RT și evaluează severitatea: cu cât jetul ocupă o zonă mai mare în AD cu atât este mai severă RT.

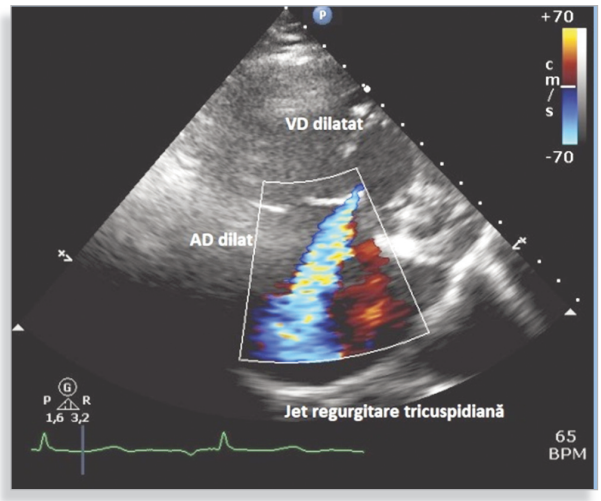

FIGURA 22.

Examinare Doppler color[7].

[7] Regurgitare tricuspidiană severă la pacientă cu hipertensiune pulmonară.

În urma examinării Doppler continuu se observă prezența anvelopei sistolice simetrice cu velocități peste 2.5 m/s, totodată se observă că severitatea RT nu se corelează cu velocitatea jetului de RT, anvelopa densă se corelează cu RT severă și că anvelopa de formă triunghiulară apare în RT severe. De asemenea, se determină velocitatea maximă a jetului de RT, gradientul maxim și estimarea presiunii sistolice din artera pulmonară (PAPs).

Valva pulmonară (VP)

Valva pulmonară este o valvă sigmoidă asemănătoare valvei aortice, alcătuită din trei cuspe: anterioară, stângă și dreaptă. Acestea se văd în mod excepțional simultan în examinare 2D (Figura 23). Se examinează din incidențele parasternale și din subcostal.

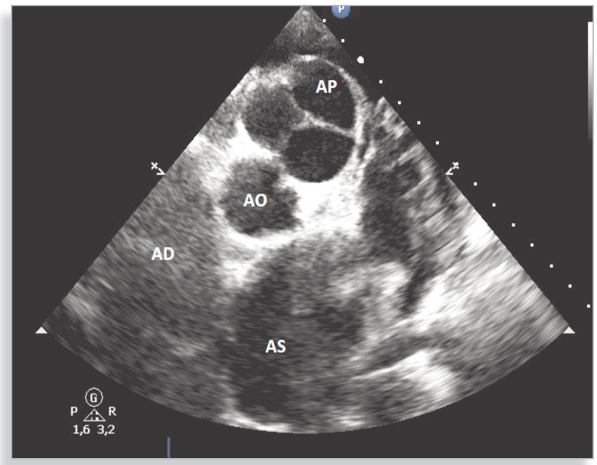

FIGURA 23.

Secțiune parasternal ax scurt[8].

[8] Se vizualizează în secțiune transversală atât aorta, cât și artera pulmonară la pacientă cu DSA, sindrom Eisenmenger și HTP severă.

Stenoza pulmonară (SP)

Prin examinarea 2D se observă hipertrofia VD cu grosimea peretelui liber peste 5 mm, dilatarea VD, îngroşarea cuspelor pulmonare cu doming sistolic și dilatarea poststenotică a arterei pulmonare.

Examinarea Doppler este utilă pentru stabilirea sediului obstrucției prin Doppler pulsat, măsurarea velocității maxime și a gradientului maxim transvalvular, calculul presiunii sistolice din AP și pentru calculul ariei VP prin ecuația de continuitate. Dopplerul color identifică direcția jetului și orientează alinierea PW și CW.

Regurgitarea pulmonară (RP)

Examinarea 2D evaluează morfologia valvei pulmonare, dimensiunile și funcția VD.

Examinare Doppler color identifică un jet diastolic turbulent în TEVD și apreciază semicantitativ severitatea prin măsurarea grosimii jetului.

Examinare Doppler continuu (Figura 24) stabilește diagnosticul de RP și evaluează calitativ severitatea prin estimarea PAP medie și PAP diastolică.

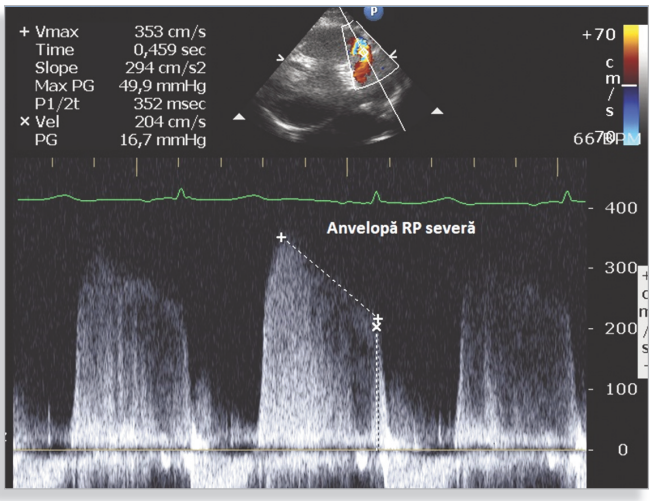

FIGURA 24.

Examinarea Doppler continuu[9].

[9] Regurgitare pulmonară severă la pacientă cu hipertensiune pulmonară severă.

Endocardita infecțioasă

Elementele identificate ecocardiografic în această afecțiune sunt:

- *Vegetația*, evidențiată ca o formațiune intracardiacă pediculată sau sesilă, cu mobilitate proprie, atașată pe zonele valvulare cu presiuni joase, pe fața atrială a VM, pe fața ventriculară a VA, pe cordaje, la nivelul pereților ventriculari, protezelor sau al sondelor de dispozitive intracardiace (**Figura 25**). Este localizată predominant valvular la nivelul cordului stâng, aorta este afectată mai frecvent decât mitrala și la nivelul cordului drept la utilizatorii de droguri administrate intravenos. Are dimensiuni variabile iar dimensiunea peste 10 mm prezintă risc crescut de embolizare;
- *Abcesul*, caracterizat prin prezența unei cavități perivalvulare cu detritus și puroi care nu comunică cu structurile din jur. Frecvent afectează valva aortică și protezele valvulare.

Complicațiile endocarditei infecțioase sunt redate în **Tabelul 5**.

TABELUL 5. Complicațiile endocarditei infecțioase.

Hemodinamice	- Obstrucție valvulară - Regurgitare valvulară acută - Insuficiență cardiacă - Șunt intracardiac - Regurgitare perivalvulară sau periprotetică - Tamponadă cardiacă
Structurale	- Ruptură de cuspă - Flail valvular - Perforare de cuspă - Abces - Fistulă - Embolizare - Anevrism valvular - Lichid pericardic - Dehiscență de proteză

FIGURA 25.

Vegetație fungică de mari dimensiuni situată la nivelul valvei tricuspide.

Bolile pericardului

Pericardita lichidiană

Ecocardiografia are rol în identificarea prezenței lichidului pericardic ca un spațiu eco-liber adiacent structurilor cardiace (**Figura 26**).

În momentul acumulării între foițele pericardului a unei cantități de lichid peste 30 ml, acesta devine vizibil ecografic. Evaluarea cantității de lichid pericardic se face prin măsurarea distanței de separare dintre pericardul visceral și cel parietal în diastolă. O distanță de sub 5 mm apreciază prezența a 50-100 ml, cea de 5-20 mm este echivalentul pentru 100-500 ml iar cea peste 20 mm sugerează o cantitate mai mare de 500 ml de lichid în pericard.

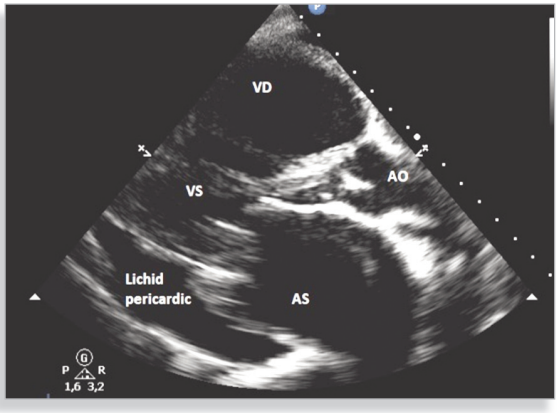

FIGURA 26.

Pericardită lichidiană în cantitate medie la o pacientă cu DSA, HTP severă și anasarcă.

Tamponada cardiacă

Semnele ecocardiografice de tamponadă sunt:

- Semne ale creșterii presiunii intrapericardice caracterizată prin colaps sistolic AD peste 1/3 din ciclul cardiac și prin colaps diastolic VD care nu apare în caz de hipertrofie VD, embolie pulmonară sau de boli infiltrative ale miocardului;
- Modificările respiratorii ale volumelor VD și VS și ale umplerii VD și VS evidențiate prin fluxul transmitral, tricuspidian, în venele pulmonare și în venele suprahepatice la examinarea Doppler pulsat;
- Semne de presiune venoasă sistemică crescută cum este dilatarea VCI.

Pericardita constrictivă

Nici unul din semnele ecocardiografice nu este patognomonic pentru pericardita constrictivă.

Ecocardiografic se evidențiază:
- Îngroșări și calcificări ale pericardului;
- Ventriculi de aspect normal;
- Dilatarea ambelor atrii;
- SIV „săltăreț";
- Bombare SIA către AS în inspir;
- Dilatare VCI și a venelor suprahepatice fără variații respiratorii;
- Variații respiratorii în examinarea Doppler pulsat ale velocităților transmitral, transtricuspidian, în venele pulmonare și în cele hepatice.

Pericardita efuziv-constrictivă asociază prezența lichidului pericardic și a îngroșării pericardului cu elemente de constricție.

Magda Ruxandra ZAHARIA, Gheorghița ARON

III/5

Noțiuni introductive - Generalități

DEFINIŢIE

Examenul radiologic al cutiei toracice reprezintă o metodă fundamentală de investigare a afecțiunilor cardio-respiratorii. *Importanța radiografiei* este dată de accesibilitatea sa, costul scăzut, durata scurtă a examinării și o iradiere relativ nesemnificativă.

Noțiuni de anatomie radiologică

A. CORDUL

Imaginea radiologică a cordului este dată de proiecția contururilor externe ale sale. În mod normal, pe o radiografie toracică standard în incidență postero-anterioară, 75% din umbra cardiacă se proiectează în hemitoracele stâng și 25% în hemitoracele drept. *Indicele cardio-toracic* reprezintă raportul dintre diametrul cordului și diametrul transvers al toracelui. Acesta nu trebuie să depășească 50%. Diametrul mai mare de 50% este sugestiv pentru dilatarea de VS (Figura1).

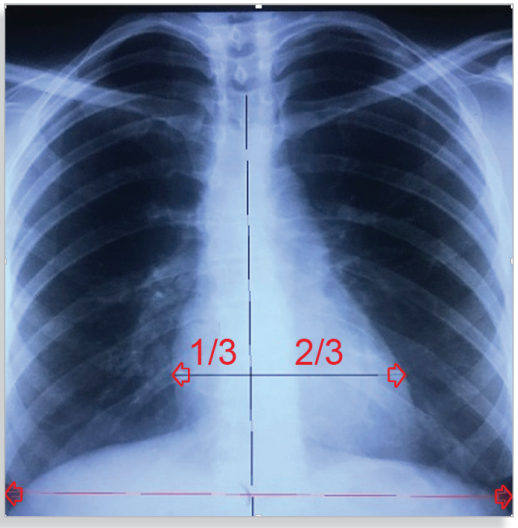

FIGURA 1.
Măsurarea indicelui cardio-toracic. Radiografie cardiopulmonară în incidență postero-anterioară.

Conturul drept al siluetei cardiace este dat de două arcuri de lungime aproape egală, astfel: cel inferior, convex, reprezentat de atriul drept și cel superior, rectiliniu sau ușor concav, reprezentat de vena cavă superioară. Atriul drept nu se vizualizează pe radiografia de profil. Ventriculul drept nu are contur propriu pe radiografia toracică în incidența postero-anterioară. Pe radiografia de profil, ventriculul drept se proiectează în porțiunea cea mai caudală a marginii anterioare a cordului. Ventriculul drept este localizat parțial deasupra ventriculului stâng atât în secțiuni frontale, cât și în secțiuni laterale.

Arcul inferior formează cu diafragmul un unghi ascuțit, unghiul cardio-frenic drept, la nivelul căruia se proiectează vena cavă inferioară sub forma unei opacități triunghiulare. Aorta ascendentă se proiectează foarte aproape de conturul arcului superior. Dilatarea sau desfășurarea sa contribuie la formarea unui arc convex. Vena Azygos poate fi vizualizată dacă este lărgită în contextul unei insuficiențe cardiace drepte sau a obstrucției venei cave superioare (Figura 2).

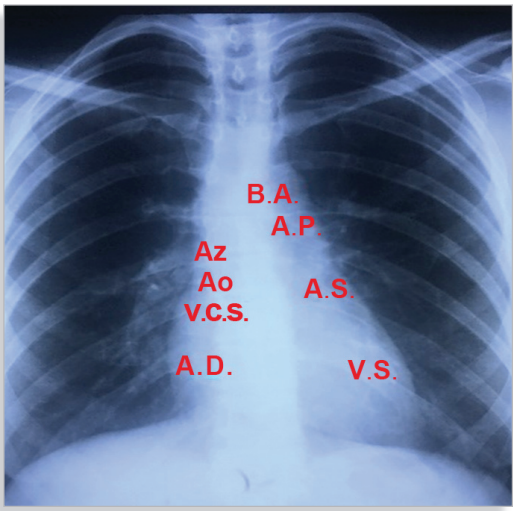

FIGURA 2.

Structuri anatomice normale pe o radiografie în incidență postero-anterioară.

Conturul stâng al siluetei cardiace este dat de două arcuri convexe, între care se formează o depresiune numită golful cardiac. Primul arc superior convex este dat de butonul aortic. Arcul aortic este poziționat spre stânga, deasupra bronhiei principale stângi. Determină devierea traheei spre dreapta. Conturul golfului cardiac este format din marginea stângă a trunchiului arterei pulmonare, superior, respectiv de auriculul stâng, inferior. Arcul inferior cu o convexitate pronunțată corespunde ventriculului stâng. Acesta formează apexul cardiac. Arcul inferior formează cu diafragmul un unghi ascuțit, unghiul cardio-frenic stâng. La acest nivel se poate proiecta fundul de sac lateral al pericardului. Atriul stâng este considerat cea mai cranială și cea mai dorsală dintre cavități. În mod normal, nu se vede pe radiografia de față. Posterior, atriul stâng este în raport cu esofagul. Atriul stâng este localizat inferior de hilul pulmonar stâng. Indivizii cu anatomie normală au o concavitate la acest nivel unde se proiectează apexul atriului stâng (Figura 3).

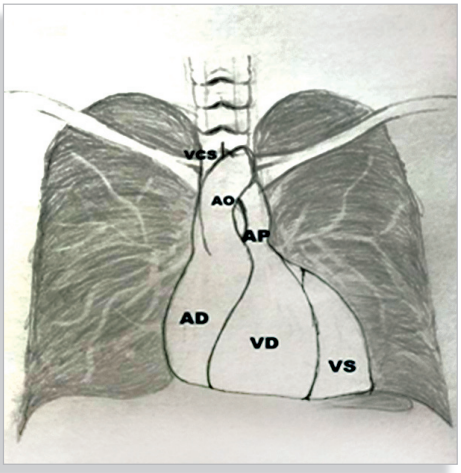

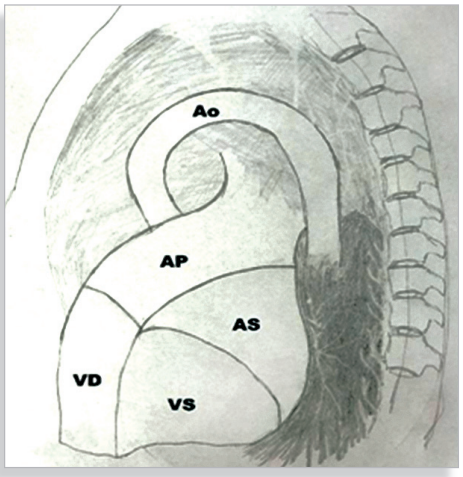

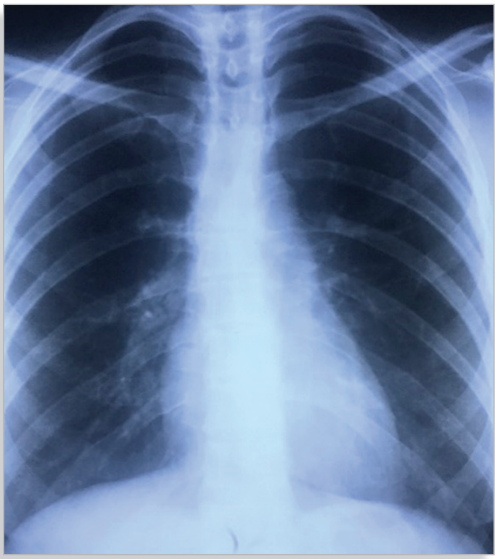

FIGURA 3.

Compartimentarea siluetei cardiace pe o radiografie în incidență postero-anterioară, respectiv în incidență laterală.

B. PLĂMÂNII ȘI VASCULARIZAȚIA PULMONARĂ

Trunchiul arterei pulmonare formează arcul mijlociu stâng al cordului. Se divide în două ramuri: ramura dreaptă (cu traiect oblic înspre caudal) și ramura stângă (cu traiect ascendent înspre caudal). Hilurile pulmonare se prezintă ca opacități intense, net conturate. Ele conțin artera pulmonară ipsilaterală cu principalele ramuri ale sale, bronhia principală și venele pulmonare ipsilaterale. Imaginile hilurilor pulmonare sunt date în cea mai mare parte de structurile vasculare proiectate la acest nivel. Pe filmul radiologic, circulația intrapulmonară este vizibilă în trei sectoare[1].

C. RADIOGRAFIA TORACICĂ ÎN BOLILE CARDIOVASCULARE

Modificările de volum ale cordului

Reducerea globală a opacității cardiace se definește prin micșorarea diametrelor cordului (microcardia), fără modificări de contur, cu un cord verticalizat și sus situat. Poate avea ca etiologii: pneumopericardul sub tensiune, emfizemul pulmonar, boala Addison, sindroame de malnutriție, sindroame de deshidratare sau pericardita constrictivă.

Mărirea globală a opacității cardiace se definește din punct de vedere radiologic printr-o serie de semne directe și indirecte. Dintre semnele directe amintim: un diametru transversal al opacității cardiace mai mare de 50% din diametrul transvers al cordului, transformarea unghiurilor cardio-frenice ascuțite în unghiuri drepte sau obtuze. Dintre semnele indirecte amintim: modificări de circulație pulmonară, calcificări valvulare. Mărirea globală a opacității cardiace poate avea

---

1 *Sectorul hilar* care cuprinde hilurile, arterele mari și venele lobare.
Sectorul central denumit „*sector pulmonar*" este format din benzi opace cu distribuție radiară dinspre hiluri spre periferie, benzi care reprezintă proiecția arterelor. Venele nu pot fi identificate radiologic.
Sectorul periferic cuprinde segmentul capilar. Are dimensiuni mici, iar capilarele pulmonare nu se văd pe radiografie, astfel încât în periferia pulmonară nu se observă desenul vascular.

ca etiologii: condiții fiziologice la nou-născut și sugar, leziuni valvulare multiple, pericardite exudative, defecte septale atriale, cardiomiopatii, boli metabolice sau de sistem (anemii severe, mixedem, ciroza hepatică), boala Ebstein (**Figura 4**).

FIGURA 4.

Cardiomegalie - Radiografie în incidență postero-anterioară.

Modificările radiologice ale configurației cordului

Modificările de configurație ale cordului sunt date de mărirea de volum electivă a uneia sau mai multor cavități, concomitent sau consecutiv.

Mărirea de volum a atriului stâng - Pe radiografia toracică standard, atriul stâng se proiectează în mijlocul opacității cardiace, având raporturi strânse cu esofagul. Mărirea sa în sens cranial duce la împingerea și orizontalizarea bronhiei principale stângi cu mărirea unghiului de bifurcație al traheei. Pe măsură ce atriul stâng se mărește posterior, el poate determina o dedublare a arcului inferior drept. Mărirea în sens caudal este nesemnificativă. Dilatarea urechiușei stângi se caracterizează prin apariția unui arc suplimentar (o convexitate focală) la nivelul conturului mijlociu stâng, între arcul arterei pulmonare stângi și marginea stângă a ventriculului stâng. Pentru evidențierea atriului stâng în spațiul retrocardiac pe radiografia de profil este utilă opacifierea esofagului cu pastă baritată *(amprenta esofagiană)*. *Mărirea atriului stâng* este semnul distinctiv al bolii valvulare mitrale.

În stenoza mitrală, atriul stâng se dilată progresiv în timp datorită unei creșteri progresive a presiunii în această cameră stângă cu presiune scăzută. Se asociază cu modificările circulației pulmonare: creșterea ariei de proiecție a hilurilor pulmonare, ocuparea spațiului intercardiohilar, redistribuirea vascularizației pulmonare către lobii superiori, deseori cu evidențierea edemului interstițial prin liniile Kerley B (vezi staza venoasă). Are loc în final dilatarea ventriculului drept cu ridicarea vârfului cordului de pe diafragm și umplerea spațiului retrosternal pe radiografia de profil. De obicei, ventriculul stâng rămâne normal ca și dimensiuni (**Figura 5**). Prin contrast, în regurgitarea mitrală, odată cu creșterea volumului de sânge din atriul stâng și ventriculul stâng, ambele cavități se dilată în timp.

În regurgitarea cronică severă întâlnim o alungire atât a arcului mijlociu, cât și a celui inferior stâng pe seama dilatării ambelor cavități. Pe radiografia de profil se poate evidenția totodată calcificarea de inel mitral la pacienții cu regurgitare mitrală degenerativă. Alte etiologii posibile pentru mărirea atriului stâng sunt legate din punct de vedere fiziopatologic de creșteri presionale la acest nivel (de exemplu, în cazul unui mixom de atriu stâng), creșteri ale volumului circulant (de exemplu, în cazul unor defecte septale ventriculare sau defecte septale atriale cu inversare de shunt).

FIGURA 5. **Mărirea de volum a atriului stâng în incidență postero-anterioară și profil stâng.**

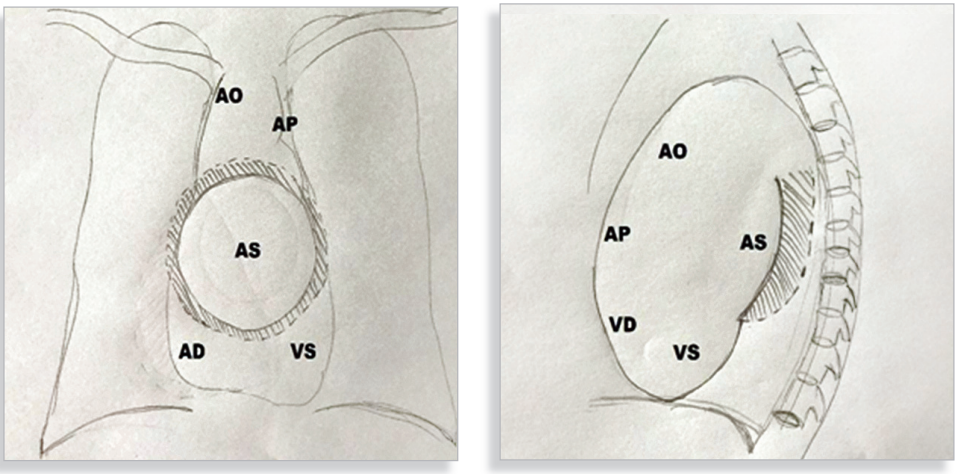

Mărirea de volum a ventriculului stâng

Pe radiografia de față, dilatarea ventriculară stângă se caracterizează printr-un contur proeminent al apexului, cu orientare caudală, spre exterior. Alte modificări pe radiografia de față sunt date de: alungirea arcului inferior stâng, modificarea unghiului dintre arcul inferior și diafragm, unghi care devine obtuz sau drept, plus asocierea modificărilor legate de atriul stâng sau de calibrul aortei ascendente. Pe radiografia de profil, dilatarea ventriculară stângă se poate vedea ca o extindere în spatele esofagului, deoarece mărirea ventriculului stâng se face către posterior. Mărirea ventriculară stângă poate fi dată de: creșteri presionale (stenoză aortică, hipertensiune arterială, coarctație de aortă), creșteri ale volumului circulant (regurgitare aortică, regurgitare mitrală, defect septal ventricular), anomalii de perete (anevrism al ventriculului stâng, cardiomiopatie hipertrofică), afecțiuni miocardice (miocardite, cardiomiopatii), stări hiperkinetice (anemie, hipertiroidism, boala Paget, fistule arterio-venoase). Mărirea cavităților stângi se asociază frecvent cu modificări de stază venoasă pulmonară (Figura 6).

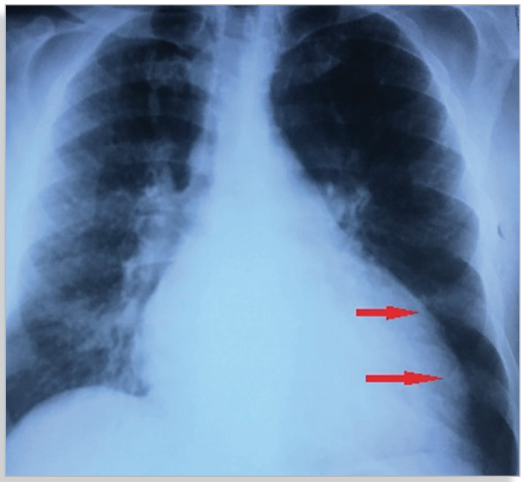

FIGURA 6.

Mărirea de volum a ventriculului stâng în incidență postero-anterioară.

Mărirea de volum a atriului drept

În cazul adulților, patologia care se asociază cu dilatație de atriu drept se însoțește întotdeauna și de hipertrofia ventriculului drept. Uneori, dilatarea importantă a atriului drept se poate însoți de dilatarea venelor cavă superioară și azygos, fără

dilatare a arterei pulmonare sau a ventriculului drept. Așadar, mărirea atriului drept nu este niciodată izolată, cu excepția prezenței atreziei congenitale de tricuspidă sau anomaliei Ebstein. Atriul drept se poate dilata la pacienți cu hipertensiune pulmonară sau regurgitare tricuspidiană, dar predomină de obicei dilatarea ventriculară dreaptă. Conturul atrial se confundă cu cel al venei cave superioare, al arterei principale pulmonare drepte și al ventriculului drept. Etiologia măririi atriale drepte este variată fie că vorbim de creșteri ale volumului intracavitar (defect septal atrial, canal atrioventricular comun, insuficiență tricuspidiană în boala Ebstein, fibroelastoza intracardiacă), de creșteri ale presiunii (stenoza tricuspidiană rar întalnită), sau patologii precum fibrilația atrială, cardiomiopatia dilatativă. Pe radiografia de față, mărirea atrială dreaptă se exprimă prin bombarea arcului inferior drept, creșterea diametrului transversal al cordului și etalarea sa pe diafragm. Uneori, unghiul cardio-frenic drept poate rămâne ascuțit sau poate deveni obtuz sau drept (Figura 7). Lărgirea atriului drept are un aspect de „cornuleț de înghețată" al conturului drept cardiac. Pe radiografia de profil se poate evidenția opacifierea spațiului retrosternal.

FIGURA 7. Mărirea de volum a atriului drept pe o radiografie în incidență postero-anterioară.

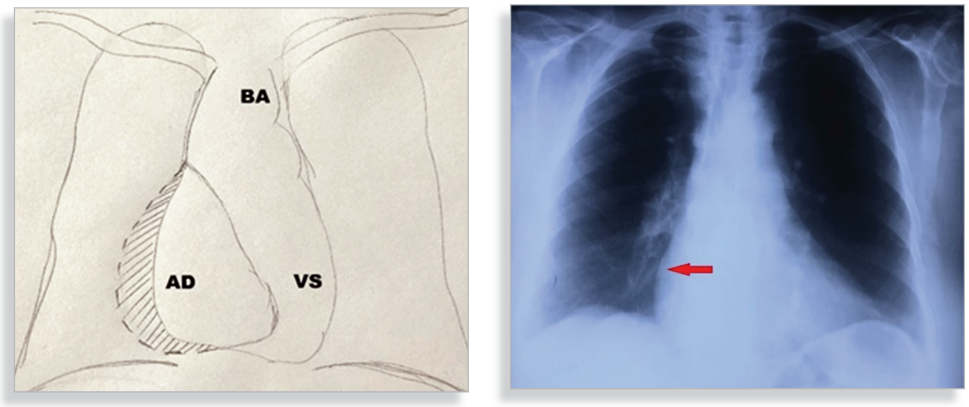

Mărirea de volum a ventriculului drept

Pe radiografia standard, mărirea de volum a ventriculului drept se caracterizează prin bombarea porțiunii craniale a arcului inferior stâng. Unghiul cardio-frenic stâng este ascuțit. Apexul cardiac este ascensionat de pe diafragm cu deplasarea spre peretele latero-toracic stâng. Hipertrofia ventriculară dreaptă poate deplasa cranial artera pulmonară. Astfel, conturul cardiac stâng, care în mod normal este concav, poate deveni rectiliniu sau convex. Pe radiografia de profil spațiul retro-sternal este opacifiat, ocupat de ventriculul drept în porțiunea caudală (Figura 8). Dilatarea ventriculară dreaptă se poate observa cel mai frecvent la pacienții cu boală valvulară mitrală ca urmare a hipertensiunii pulmonare, în cadrul insuficienței cardiace drepte, în condițiile creșterii volumului circulant (defect septal atrial, defect septal ventricular), în condițiile creșterii presiunii intracavitare (stenoză de arteră pulmonară) sau în hipertensiuni pulmonare date de fibroze pulmonare difuze, boli congenitale cu shunt stânga- dreapta, vasculite.

FIGURA 8. **Mărirea de volum a ventriculului drept în incidență postero-anterioară și profil stâng.**

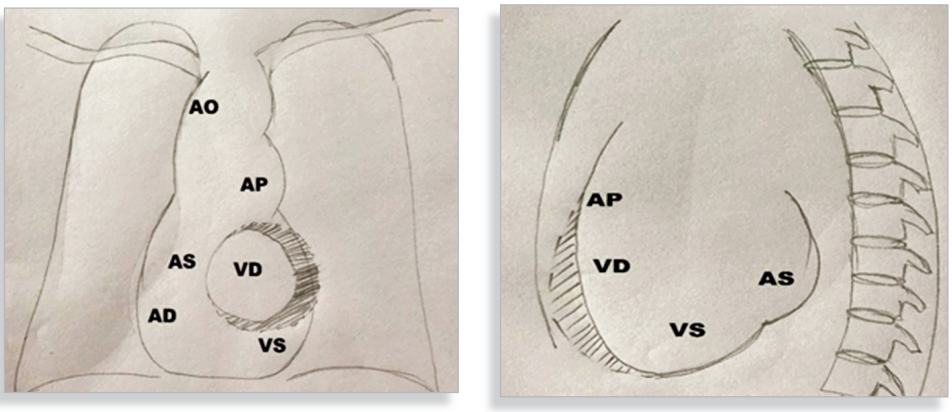

Modificările radiologice ale aortei

Cea mai comună anomalie a aortei o reprezintă dilatația. Dilatarea de *aortă ascendentă* apare frecvent la bătrâni. Pe radiografia de față, dilatarea aortei ascendente apare sub forma bombării arcului superior drept, o proeminență spre dreapta a mediastinului mijlociu. Întâlnim de asemenea o proeminență a mediastinului anterior în incidența laterală, posterior de tractul pulmonarei (Figura 9). Dilatarea *rădăcinii aortice* este observată în boala valvulară aortică (atât în stenoză, cât și în regurgitare), dar cel mai frecvent are alte cauze cum ar fi hipertensiunea sistemică necontrolată pe termen lung sau ateroscleroza generalizată cu ectazie. Calcificarea valvei aortice este patognomonică pentru boala valvulară aortică semnificativă, însă greu de observat pe radiografia toracică. Regurgitarea aortică apare cel mai frecvent ca rezultat al defectelor congenitale, al bolii valvulare degenerative sau al bolii cardiace reumatismale (cu boală valvulară mitrală asociată). Poate fi de asemenea cauzată de boli ale rădăcinii aortice incluzând necroza chistică medială cu sau fără sindrom Marfan. Regurgitarea aortică poate fi cauzată de dilatarea valvei sau de disecția aortei în inelul valvular. Dilatarea *crosei aortice* se evidențiază prin modificări de curbură (aorta derulată) în care diametrul arcului aortic este crescut și modificări de volum. Pe radiografia de față butonul aortic este ascensionat și proeminent. Pe radiografia de profil, aorta poate ocupa toată lărgimea toracelui. Dilatarea *aortei descendente* se evidențiază pe radiografia standard sub forma unei opacități în bandă care dublează conturul lateral stâng al coloanei vertebrale.

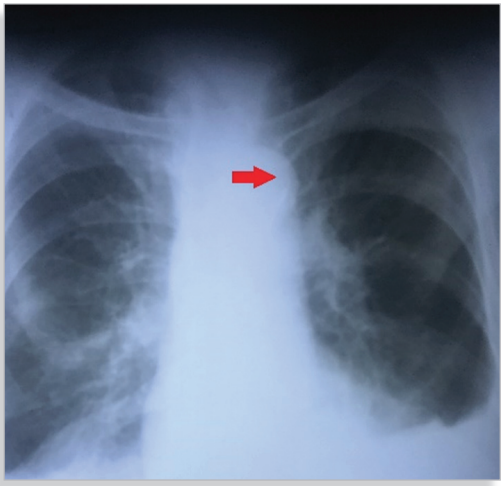

FIGURA 9.

Dilatarea aortei și a arterei pulmonare pe o radiografie în incidență postero-anterioară.

Modificările radiologice ale trunchiului arterei pulmonare

Pe radiografia toracică standard, mărirea de volum a trunchiului arterei pulmonare se caracterizează prin: bombarea arcului mijlociu stâng cu păstrarea incizurilor care îl separă de butonul aortic și de arcul inferior stâng sau se poate caracteriza prin modificări de lungime a arcului, astfel arcul mijlociu stâng este rectiliniu cu ștergerea incizurilor de separare a celor două arcuri convexe. Pe radiografia de profil mărirea arterei pulmonare se poate evidenția la nivelul porțiunii medii a marginii anterioare a opacității cardio-pericardice, cranial de proiecția ventriculului drept. Din punct de vedere etiologic, mărirea trunchiului arterei pulmonare se datorează unei creșteri a volumului circulant (cardiopatii cu shunt arterio-venos), unei creșteri a presiunii pulmonare (hipertensiuni pulmonare de diferite cauze, stenoze pulmonare valvulare).

Modificările radiologice ale vascularizației pulmonare

Sindromul vascular include modificări de mărime, formă și traiect ale vaselor pulmonare datorate tulburărilor de debit, presiune și distribuție a circulației sanguine. Din punct de vedere radiologic se pot descrie mai multe aspecte:

- **Hiperemia** reprezintă accentuarea desenului bronhovascular prin încărcarea patului vascular pulmonar datorită hipervolemiei secundar creșterii fluxului arterial sau datorită congestiei venoase în stadiile incipiente.
- **Olighemia** definește diminuarea desenului bronhovascular și poate apărea atât în sectorul arterial, cât și în cel venos.
- **Redistribuirea vascularizației pulmonare** apare prin dilatația vascularizației centrale cu diminuarea celei periferice cu redistribuție apicală, lateralizare, focalizare, hiper sau hipovascularizarea unui teritoriu determinat.
- În **hipertensiunea arterială pulmonară** apare redistribuirea fluxului sanguin din zonele centrale către cele periferice și reducerea bruscă a calibrului vaselor periferice comparativ cu vasele centrale din care emerg, situație numită *amputarea vascularizației pulmonare*.
- În **hipertensiunea venoasă pulmonară** fluxul sanguin apical egalează sau depășește fluxul sanguin bazal, iar diametrul vaselor apicale devine egal sau mai mare decât diametrul vaselor bazale, situație denumită cranializarea vascularizației pulmonare.

Sindromul de stază venoasă pulmonară include două entități. *Staza venoasă pulmonară acută* este dată de insuficiența ventriculară stângă acută. Aspectul radiologic este dat de transudarea bruscă a fluidelor din vasele venoase și capilare perialveolare direct în alveole via interstițiu pulmonar, care nu are timp să acționeze specific. Lipsesc semnele de interesare interstițială, aspectul fiind de edem pulmonar acut. Acesta se evidențiază pe radiografia toracică sub forma unor opacități difuze imprecis delimitate, unice sau multiple, cel mai frecvent bilateral, cu sediu predominant hilar cu agravare progresivă (Figura 10).

FIGURA 10.

Modificări ale vascularizației pulmonare pe o radiografie în incidență postero-anterioară.

Staza venoasă cronică se datorează unei creșteri de presiune în capilarul pulmonar. Se produc modificări la nivelul interstițiului, în septuri și apoi în alveole. Primul semn radiologic este redistribuția vasculară venoasă dinspre bazele pulmonare, ocupate de edem și posibil de fibroză. Radiografia pulmonară poate evidenția: vascularizație pulmonară accentuată la nivelul lobilor superiori și al vârfurilor pulmonare, mărirea siluetei cardiace și/sau plămâni cu hiluri largi.

Îngroșarea septurilor interlobulare sau perilobulare realizează opacități liniare denumite *linii Kerley*. Liniile Kerley B sunt linii orizontale, de 2-3 cm, opace, mai evidente la baze și în unghiul costo-frenic având drept cauză dilatațiile vaselor limfatice și edemul interstițial. Liniile Kerley B au mare specificitate pentru staza cronică. Liniile Kerley A au 4-6 cm lungime, neramificate, oblice, se proiectează în câmpurile pulmonare superioare, fără a avea legătură cu hilurile sau regiunea hilară. Liniile Kerley C sunt mai greu evidențiabile și produc un aspect reticular al câmpurilor pulmonare mijlocii și inferioare. Pe lângă liniile Kerley, edemul interstițial îmbracă următoarele aspecte radiografice: desen areolar perialveolar bine vizibil, edem subpleural care produce o bandă opacă pleurală axilară sau bazală, ulterior pleurezie, noduli interstițiali, modificări ale conformației cordului în special mărirea atriului stâng în barajul mitral si opacități nodulare confluente localizate bazal și perihilar cu caracter bronhopneumonic.

Modificările radiologice ale pericardului

În caz de acumulare lentă a lichidului, aspectul radiologic este de *„cord în carafă”* în incidența postero-anterioară (**Figura 11**). La acumulări de lichid sub 200 ml, silueta cardiacă apare de dimensiuni normale. Incidențele laterale pot evidenția semnul grăsimii pericardice (*„haloul epicardic”*), o imagine transparentă liniară între peretele toracic și suprafața anterioară a cordului, reprezentând separarea grăsimii pericardice parietale de epicard. De asemenea, se poate observa o lărgire a unghiului subcarinal. Radiografia toracică nu diferențiază *tamponada cardiacă* de revărsatul pericardic noncompresiv. Tamponada cardiacă se caracterizează prin: lărgirea siluetei cardiace, dilatarea mediastinului superior datorită dilatării venei cave superioare. Edemul pulmonar este foarte rar.

Calcificarea pericardică nu este întotdeauna evidentă pe radiografia toracică. În cazul în care apare este subțire, lineară și urmărește conturul pericardului, fiind vizibilă de obicei doar într-o singură incidență. Este asociată cu un istoric de pericardită cu multiple cauze posibile. Poate apărea în evoluția leziunilor inflamatorii, traumatice și infecțioase ale pericardului (pericardite virale, pericardite TBC).

În *pericardita constrictivă*, radiografia toracică arată un cord normal sau ușor mărit, mediastinul superior uneori lărgit prin vena cavă superioară, atriul stâng uneori dilatat, calcificări pericardice. Prezența calcificărilor este sugestivă, dar nu patognomonică pentru pericardita constrictivă.

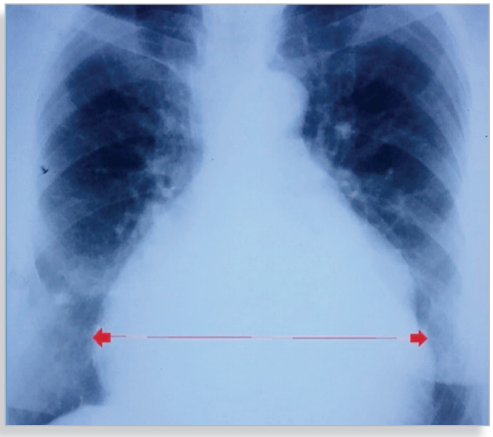

FIGURA 11.

Pericardită exudativă pe o radiografie în incidență postero-anterioară.

III/6

Gheorghița ARON, Lavinia Alice BĂLĂCEANU, Magda Ruxandra ZAHARIA

EXPLORAREA NUCLEARĂ

Noțiuni introductive – Generalități

Tehnicile de cardiologie nucleară, reprezentate de scintigrama miocardică de perfuzie, ventriculografie şi tomografia cu emisie de pozitroni, aduc informaţii esenţiale și au devenit în ultimii 30 de ani explorări de „vârf".

FIGURA 1. **Cascada ischemică.**

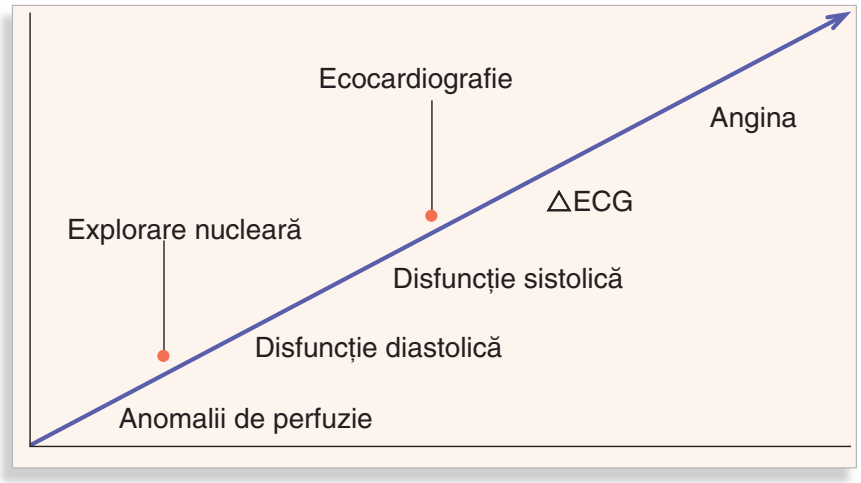

Tehnicile nucleare evidenţiază anomaliile de perfuzie miocardică ce preced disfuncţia diastolică, sistolică, modificările ecocardiografice, electrocardiografice şi apariţia anginei.

Scintigrama miocardică de perfuzie are un aport deosebit în *diagnosticul infarctului miocardic acut*, în caz de ECG non diagnostică la bolnavii cu bloc de ram stâng, pacemaker, sindrom de preexcitaţie, hipertrofie importantă de ventricul stâng sau cu valori „la limită" ale markerilor de citoliză miocardică și în *diagnosticul altor forme de ischemie miocardică* prin stratificarea riscului, evaluarea tipului optim de terapie, evaluarea viabilităţii miocardice și prin aprecierea prognosticului.

Ventriculografia izotopică este utilizată în:

- Evaluarea valvulopatiilor prin determinarea volumelor şi a fracţiei de ejecţie;
- Evaluarea cardiomiopatiilor şi miocarditelor;
- Evaluarea toxicităţii unor medicamente cum sunt citostaticele;
- Evaluarea funcţiei ventriculului drept în bolile pulmonare;
- Evaluarea bolilor cardiace congenitale prin evidenţierea şunturilor şi calcularea raportului indexat de şunt.

Scintigrama miocardică de perfuzie

Principiul metodei

Pentru efectuarea scintigrafiei miocardice se utilizează unele preparate radiofarmaceutice cu tropism miocardic care au drept scop detectarea zonelor cu defecte de perfuzie şi identificarea viabilităţii miocardice sau a miocardului necrotic. După injectarea intravenoasă, emisia fotonică este detectată de camera de scintilaţie şi se realizează o hartă a distribuţiei selective a radiotrasorului.

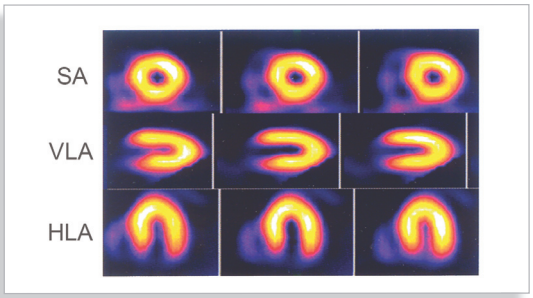

FIGURA 2.

SMP ^{99}Tc MIBI REST - Aspect normal.

Dintre tehnicile de achiziţie, cea mai performantă este SPECT (tomografie computerizată cu emisia unui singur foton).

Radionuclizii cei mai utilizaţi sunt:

- *Thaliu 201*, bioanalog al potasiului, care se distribuie la nivel miocardic, proporţional cu fluxul sangvin. În următoarele patru ore se produce redistribuţia thaliului din sistemul circulator și se obţine o imagine care corespunde perfuziei miocardice de repaus și reflectă viabilitatea miocardică;
- *Techneţiu 99^{m}* care se fixează la nivelul mitocondriei pentru relevarea viabilităţii miocitelor. Eliberarea sa din miocard este lentă, nu apare o redistribuţie semnificativă ca în cazul thaliului, de aceea este necesară o a doua injectare pentru obţinerea imaginii perfuziei miocardice la stres.

Testele de stres utilizate în imagistica de perfuzie miocardică sunt: testul de efort maximal sau submaximal şi testele farmacologice cu vasodilatatoare ca dipiridamolul și adenozina sau vasoconstrictoare cum este dobutamina.

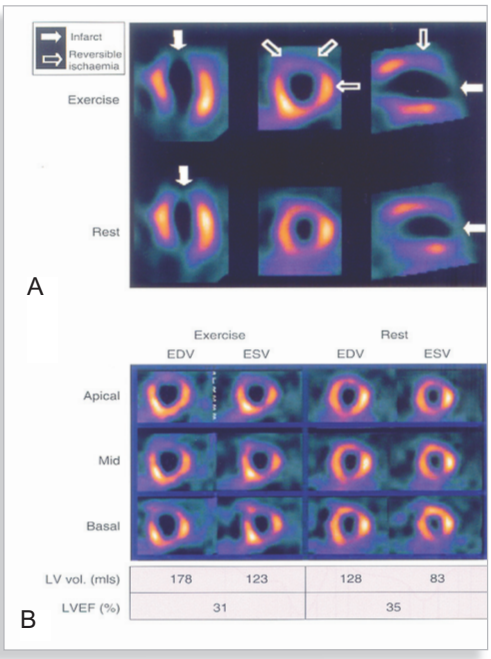

FIGURA 3.

Tehnicile izotopice în detectarea ischemiei post-infarct.

Stress-Test Tc sau Tl – adenozină, dipiridamol, dobutamină relevă: defecte fixe de perfuzie în infarctul acut și defecte reversibile caracteristice ischemiei, în alte teritorii.

Protocolul imagistic cu Thaliu 201 cuprinde două achiziţii. Prima achiziţie în primele zece minute de la administrarea Thaliului se face în timpul efectuării testului de efort sau stresului farmacologic. La patru ore de la injectare se face o a doua achiziţie care evidenţiază redistribuţia Thaliului. Între imaginile de stres şi redistribuţie se face o comparaţie care evidenţiază defectele reversibile, corespunzătoare hipoperfuziei induse de stres, de defectele fixe, corespunzătoare necrozei miocardice.

Protocolul imagistic cu ^{99m}Techneţiu include de asemenea două achiziţii. Prima în timpul testului de stres, iar următoarea în condiţii de repaus, de preferat a doua zi. Dacă perfuzia miocardică la stres nu este modificată, nu este necesară evaluarea perfuziei în repaus.

Imagistica de perfuzie miocardică sincronizată (gated)

Protocolul presupune sincronizarea achiziţiei cu unda R. Miocardul ventricular este împărţit în 16 segmente. Rezultatele sunt prezentate sub forma hărţilor polare „bull's eye". Segmentele miocardice sunt atribuite orientativ unui teritoriu vascular, sub rezerva variantelor anatomice.

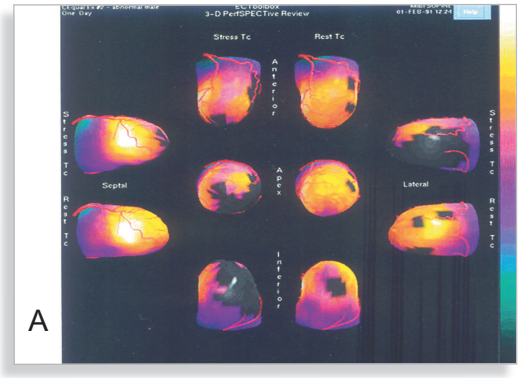

FIGURA 4.
Gated SPECT reconstrucţie 3 D.

Concordanţa cu leziunile coronariene.

Tehnicile de achiziţie tomografice SPECT şi de sincronizare ECG (Gated) sunt superioare în cazul utilizării radiofarmaceuticelor cu ^{99m}Techneţiu faţă de ^{201}Thaliu .

FIGURA 5. Studiu concomitent perfuzie / funcţie miocardică – perfuzie regională, kinetica şi îngroşarea pereţilor, fracţie de ejecţie globală şi segmentară, volume telediastolic şi telesistolic, reconstrucţie tridimensională.

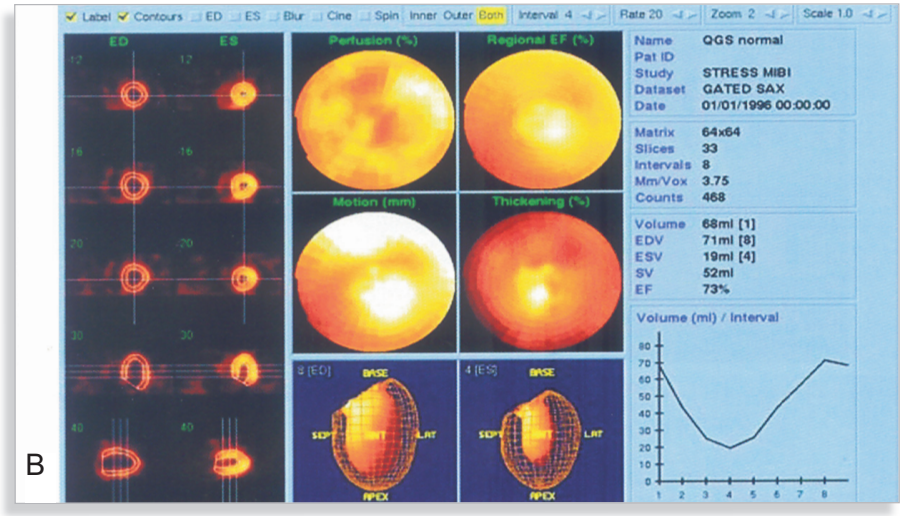

FIGURA 6. **Gated SPECT - Reconstrucţie 3 D.**

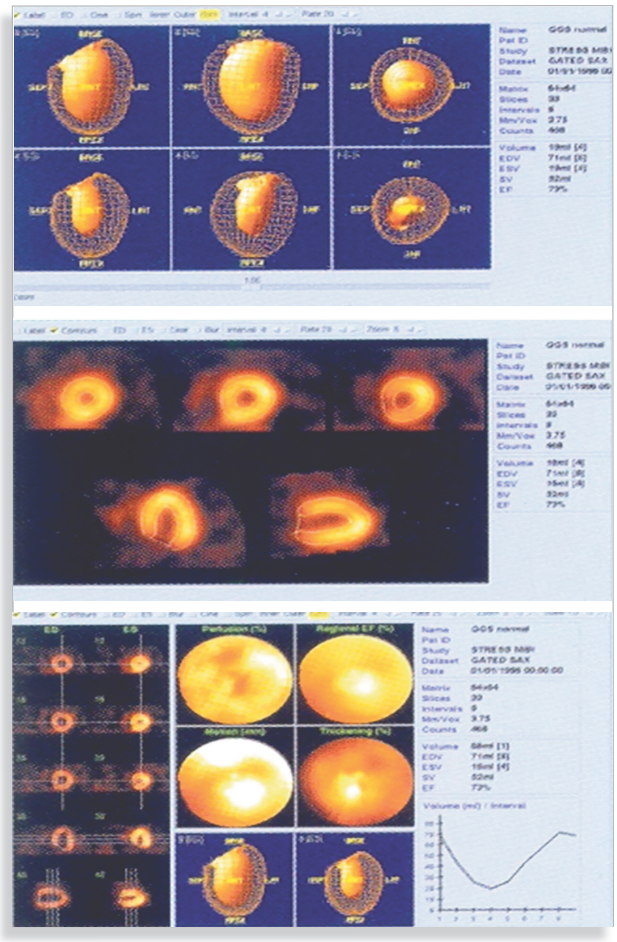

Cuantificarea tomografică de perfuzie la stres

QPS – SPECT permite compararea detaliată a variabilităţii perfuziei miocardice în condiţii de stres şi în repaus, în vederea evaluării viabilităţii miocardice.

FIGURA 7. **Evaluarea cantitativă a perfuziei sectoriale miocardice prin program Q SPECT - Reconstrucţie 3 D.**

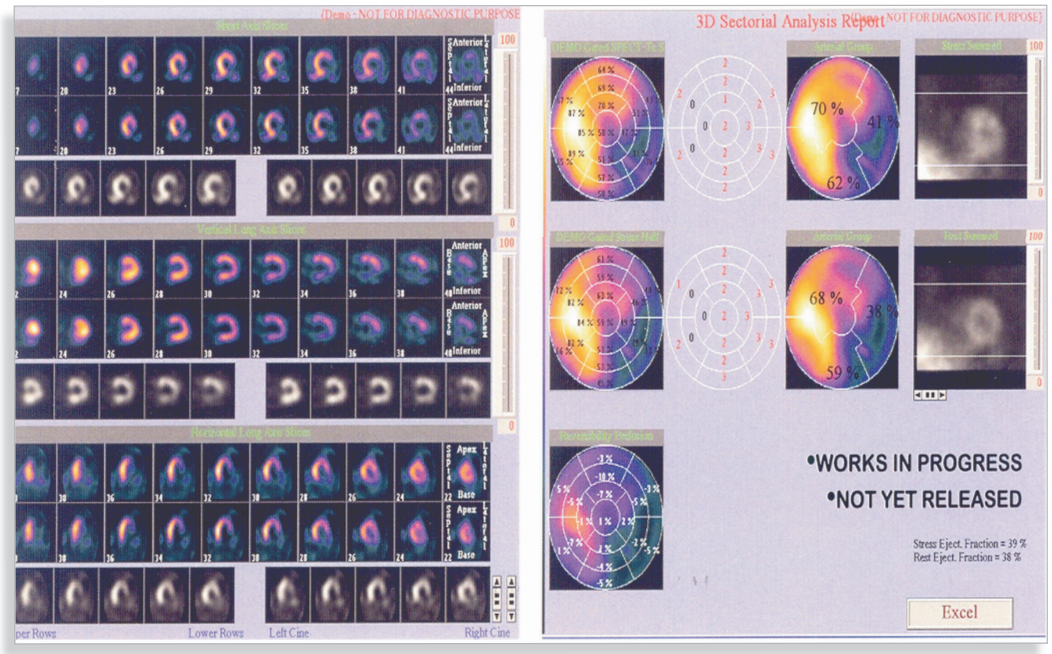

Ventriculografia izozopică

Ventriculografia izotopică cuprinde tehnici de determinare a fracţiei de ejecţie a VS, a VD precum şi a volumelor VS. Există două tehnici: ventriculografia radionuclidică la prima trecere şi la echilibru. Ventriculografia radionuclidică este noninvazivă și oferă posibilitatea de a studia ambii ventriculi simultan și de a efectua măsurători repetate.

FIGURA 8. Determinarea volumului telesistolic, telediastolic şi debitului bătaie prin ventriculografie izotopică.

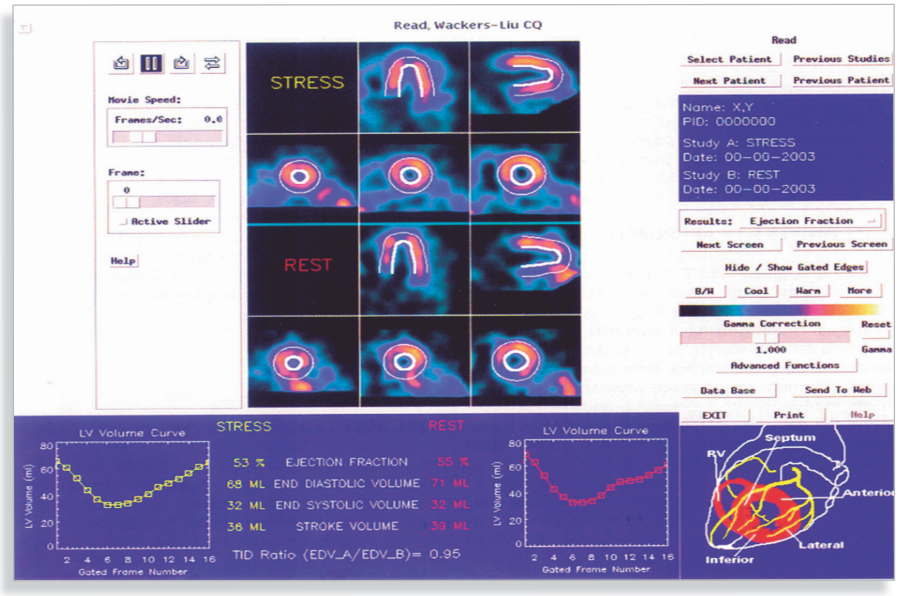

Ventriculografia la prima trecere înregistrează o secvenţă scurtă de cicluri cardiace, în care achiziţia este posibilă doar planar. Ventriculografia la echilibru sincronizată ECG cu unda R ca trigger telediastolic permite achiziţia a 16+24 de cadre în intervalul R-R și o măsurare foarte exactă a fracţiei de ejecţie globală și segmentară a VS. Cu ajutorul ventriculografiei la echilibru sunt măsuraţi şi unii parametrii diastolici, cum ar fi PFR (peak filling rate).

FIGURA 9. Variabilitatea fracţiei de ejecţie la stres.

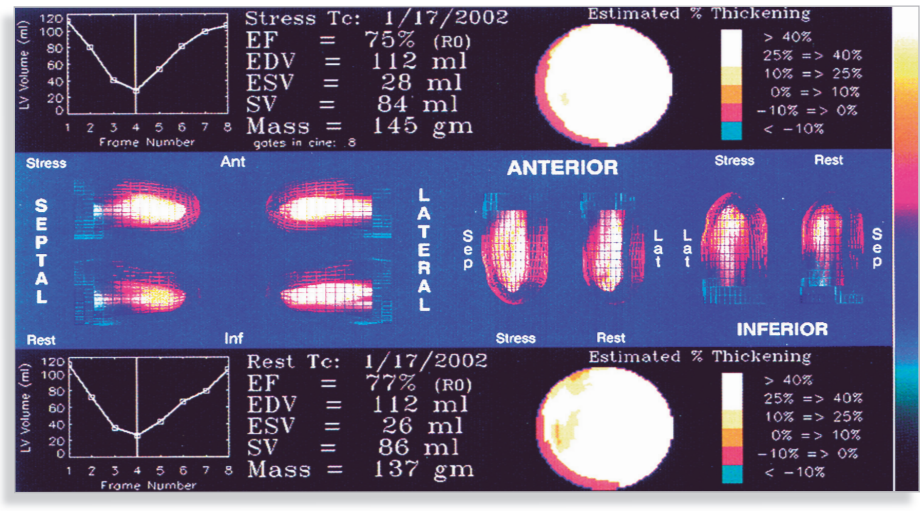

Tomografia cu emisie de pozitroni (PET)

Tomografia cu emisie de pozitroni este o ramură „exotică" și scumpă a medicinii nucleare care utilizează radionuclizi emiţători de pozitroni: ^{11}C, ^{15}O, ^{18}F, FDG utilizat pentru studiul metabolismului miocardic și ^{13}N utilizat în studiul fluxului miocardic.

Aplicaţiile PET în cardiologie sunt:
- Studiul fluxului miocardic regional
- Studiul metabolismului miocardic
- Studiile farmacologice
- Rolul SNC în percepţia simptomelor la pacienţii cardiaci

FIGURA 10. **A - PET perfuzie miocardică ^{13}N.**
B - PET metabolism miocard ^{18}F-FDG.

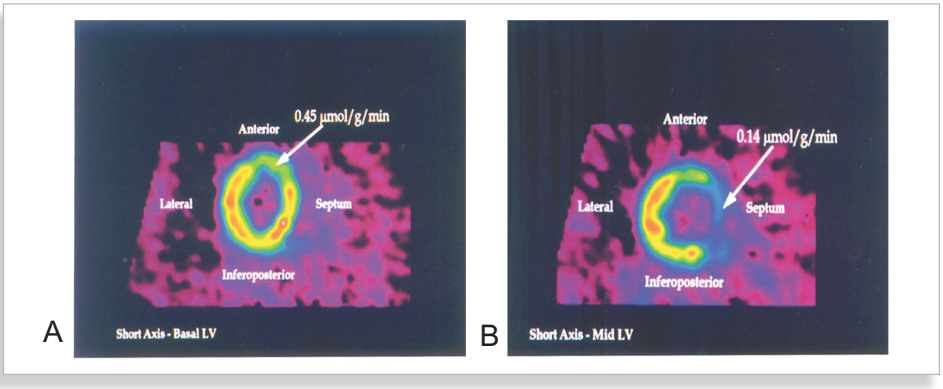

Tehnica imagistică include trasori de perfuzie și trasori metabolici pentru evaluarea viabilităţii.

Indicaţiile PET sunt:
- Detecţia ischemiei miocardice și a necrozei
- Determinarea extensiei și severităţii bolii
- Evaluarea riscului și stabilirea strategiei terapeutice optime

Cea mai utilizată explorare este cea metabolică: PET cu ^{18}F-FDG. Captarea trasorului depinde de concentraţia plasmatică a glucozei și a insulinei și de rata de utilizare a glucozei în ţesuturi. Explorarea se efectuează la pacienţii cu segmente de miocard hipoperfuzat și hipokinetic sau akinetic pentru a determina viabilitatea miocardică, deci beneficiul prin revascularizaţie. Activitatea metabolică reziduală este un indicator al viabilităţii miocardice, deci a reversibilităţii disfuncţiei contractile. Captarea regională crescută a ^{18}F-FDG asociată cu hipoperfuzia indică viabilitate, în timp ce scăderea captării ^{18}F-FDG proporţional cu perfuzia sugerează leziuni miocardice ireversibile.

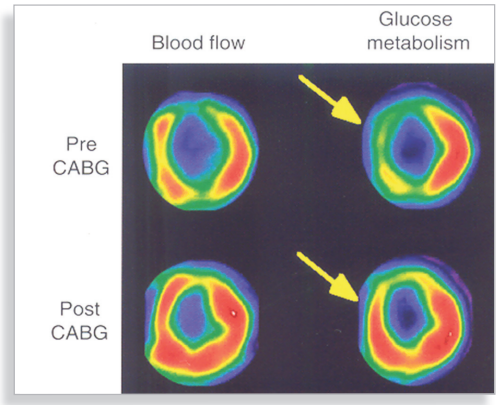

FIGURA 11.

PET cardiac - Studiul perfuziei miocardice cu N^{13} şi al metabolismului cu F^{18} FDG.

În boala ischemică coronariană tehnica PET sincronizată ECG (gated) evaluează funcţia VS la repaus și la stres.

FIGURA 12. Studiul concomitent al perfuziei miocardice cu Thaliu 201 şi metabolismului miocardic cu FDG şi BMIPP – SPECT în IMA.

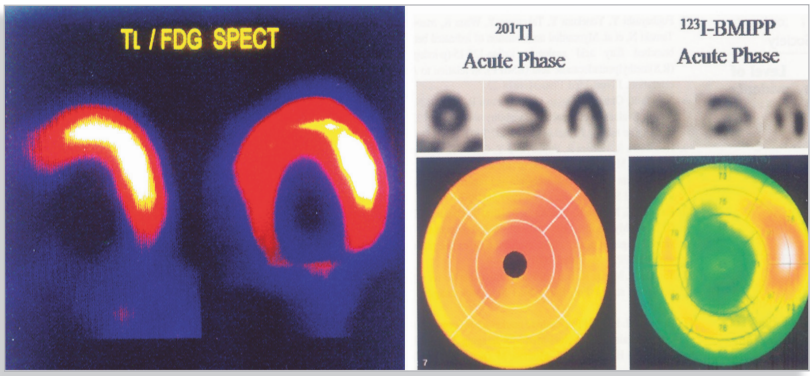

Tomografia computerizată cardiacă

Tomografia computerizată cardiacă permite investigarea noninvazivă a cordului, cu o rezoluţie spaţială și temporală bună. Scanerele CT multi-slice și tehnicile de sincronizare ECG (gating) au crescut specificitatea și sensibilitatea metodei. O valoare deosebită are explorarea coronariană noninvazivă.

Se utilizează diverse substanţe de contrast iodate: Ultravist, Omnipaque sau Visipaque.

Tomografia computerizată cardiacă permite:

- Determinarea scorului de calciu coronarian corelat cu riscul cardiovascular de a dezvolta boală ischemică coronariană. Absenţa calcificărilor face improbabilă prezenţa de plăci aterosclerotice cu stenoze semnificative, inclusiv plăci instabile, dar nu exclude prezenţa de leziuni aterosclerotice precoce, cum ar fi striurile lipidice;

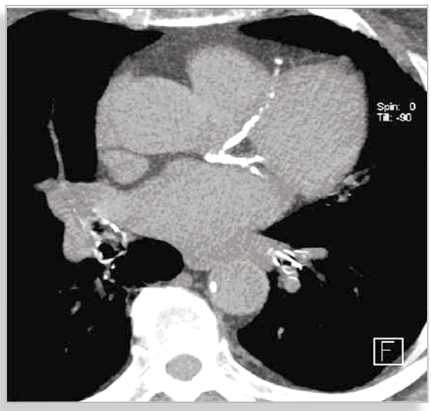

FIGURA 13.

CT coronarian cu determinarea scorului de calciu.

Se observă calcificări importante la nivelul arterelor coronare.

- Angiografie coronariană CT utilă în detectarea bolii coronariene ischemice la pacienţi simptomatici care nu pot efectua test de efort sau cu ECG nediagnostic, evaluarea durerii toracice acute, evaluarea arterelor coronare la pacienţi cu insuficienţă cardiacă nou instalată și evaluarea bolilor congenitale complexe;
- CT-ul cardiac util în evaluarea maselor cardiace, a bolilor pericardului și a anatomiei venelor pulmonare înainte de ablaţia prin radiofrecvenţă;
- CT-ul vaselor mari prin care se evidenţiază disecţia de aortă sau anevrismul de aortă toracică și prin care se evaluează pacientul cu suspiciune de embolie pulmonară.

Principalele limite ale metodei sunt reprezentate de prezenţa calcificărilor care determină un grad înalt de artefactare, precum și prezenţa aritmiilor care modifică durata ciclului cardiac.

Rezonanţa magnetică cardiacă

Imagistica de rezonanţă magnetică depinde de interacţiunea dintre nucleii atomilor din ţesuturi și undele de radiofrecvenţă ale câmpului magnetic. Se utilizează în clinică semnalul emis de atomii de hidrogen prezenţi în organism.

Tehnicile de rezonanţă magnetică pot oferi secvenţe:

- „Dark blood" utile pentru evidenţierea structurilor cardiace sau vasculare;
- „Bright blood" care oferă imaginea în timp real a dinamicii cardiace cu evidenţierea cineticii parietale.

Substanţele de contrast utilizate sunt cele care au la bază gadolinium cum sunt Omniscan sau Magnevist.

Se pot efectua studii de rezonanţă magnetică cardiacă de stres cu dobutamină pentru studiul cineticii parietale sau cu vasodilatatoare, dipiridamol sau adenozină, pentru studiul perfuziei şi viabilităţii miocardice.

Indicaţii clinice ale rezonanței magnetice cardiace sunt:

- Evaluarea structurii cardiace și a vaselor mari la pacienţii anecogeni;
- Diagnosticul diferenţial al miocarditei cu infarctul miocardic acut;
- Diagnosticul diferenţial al unor boli miocardice complexe cum sunt amiloidoza, hemocromatoza, sarcoidoza etc.;
- Diagnosticul tumorilor cardiace și pericardice.

FIGURA 14. RMN în miocardită

A - fără contrast
B - cu contrast, semnal miocardic crescut la nivelul septului interventricular şi al apexului.

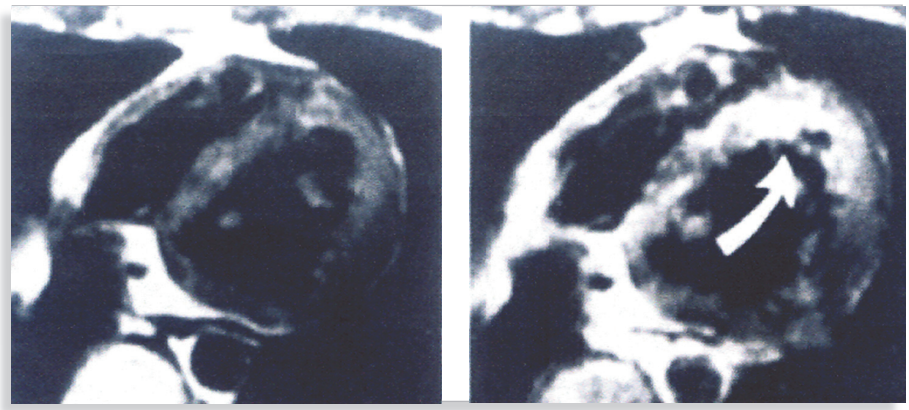

Principala limitare a tehnicii este dată de imposibilitatea efectuării rezonanței magnetice la pacienţii cu implanturi feromagnetice: stimulatoare cardiace, balon de contrapulsaţie aortică, dispozitiv de asistare a VS, unele proteze valvulare vechi etc.

Un efect advers sever, rar întâlnit, este reprezentat de fibroza sistemică nefrogenă la pacienţii cu boală renală cronică.

MECANOCARDIOGRAMA

Noțiuni introductive - Generalități

DEFINIŢIE

Mecanocardiograma constă în înregistrarea grafică neinvazivă a manifestărilor determinate de activitatea mecanică a inimii, raportate la traseul electrocardiografic: carotidograma, apexograma, jugulograma, fonocardiograma.

Ulterior au fost dezvoltate device-uri şi pentru alte înregistrări mecanice, precum pletismografia arterei brahiale sau sfigmograma periferică.

Fiecare tip de mecanogramă are o analiză morfologică a undelor şi o analiză cronologică raportată la ECG.

Mecanograma are utilitate redusă în practica medicală curentă. Este necesară, însă, pentru înțelegerea fazelor ciclului cardiac și a auscultației cordului.

Carotidograma este înregistrarea grafică a pulsului carotidian în dreptul marginii interne a muşchiului sternocleidomastoidian şi se bazează pe variaţiile volemice ale carotidei în faza ejecţiei venticulare stângi (VS).

- Analiza morfologică. *Faza sistolică* cuprinde: unda „e" (deschiderea sigmoidelor aortice), unda anacrotă (ascendentă), vârf P, undă lent descendentă, undă rapid descendentă (catacrotă) întreruptă de incizura dicrotă „i". *Faza diastolică* cuprinde: unda dicrotă de reascensiune şi panta lent descendentă.
- Analiza cronologică: timpul de semiascensiune 0,04-0,06 sec., timpii sistolici.

Apexograma este reprezentarea grafică a vibraţiilor date de mişcările apexului, înregistrate cu un microfon dispus în zona de palpare a şocului apexian.

- Analiza morfologică urmărește unda **a** („atrial"- sistola atrială),
  punctul E („ejection", prin deschiderea sigmoidelor aortice),
  punctul O („open"- deschiderea valvei mitrale),
  punctul F („filling"- terminarea umplerii rapide a VS).
- Analiza cronologică constă în timpul de contracţie izovolumetrică, perioada de ejecţie, timpul de relaxare izovolumetrică, perioada umplerii rapide.

Jugulograma oferă date despre curba de presiune din AD (atriul drept) şi este reprezentarea grafică a pulsului venos jugular raportat la traseul ECG.

- Analiza morfologică cercetează unda **a** („atrial"- contracţia atrială), unda **c** (contracţia VD), unda **x** (venele jugulare se golesc în AD; apare în acelaşi timp cu sistola VD); unda **v** (parte ascendentă - creşte presiunea în AD, vârf - se deschide tricuspida, parte descendentă - începutul golirii AD în VD), unda Y (umplerea VD).
- Analiza cronologică nu este utilizată din cauza artefactelor de înregistrare.

Fonocardiografia este o tehnică de diagnostic a zgomotelor şi suflurilor cardiace, generate de inimă şi vasele mari, cu înregistrarea grafică a acestora (fonocardiograma). Metoda tehnică presupune plasarea unui microfon piezoelectric toracic în focarele de auscultaţie a valvelor sau un microsenzor introdus în una din camerele cardiace prin abord vascular. Fonocardiograma constă în reprezentarea grafică a unor oscilaţii sinusoidale. Fonocardiografia oferă date suplimentare examenului obiectiv obţinut prin auscultaţia cordului cu stetoscopul, mai ales dacă se efectuează simultan cu ECG şi înregistrarea grafică a undei pulsului.

Auscultaţia are o sensibilitate de 70% şi o specificitate de 98% pentru detecţia valvulopatiilor, dar o variabilitate importantă în funcţie de experienţa examinatorului, diagnosticul de certitudine fiind pus actual prin tehnicile imagistice. Fonocardiograma presupune atât analiza morfologică, cât şi cronologică a zgomotelor şi suflurilor.

Fonocardiograma fiziologică constă în:

- Zgomotul 1 înregistrat ca vibraţii ample date în principal de închiderea cuspelor valvulare mitrale. Apare la 0,04-0,05 sec după începutul complexului QRS (unda Q) pe înregistrarea ECG. Reprezintă începutul sistolei ventriculare.
- Zgomotul 2 înregistrat ca vibraţii ample ale componentei A_2, date de închiderea valvei sigmoide aortice, reprezintă sfârşitul sistolei şi începutul diastolei ventriculare. Componenta P_2 a zgomotului 2 urmează în general componentei A_2 şi reprezintă închiderea sigmoidelor valvei pulmonare. Corespunde sfârşitului undei T de pe traseul ECG. În inspir componentele A2 şi P2 sunt spaţiate fiziologic; este ceea ce se numeşte dedublarea fiziologică a zgomotului 2.
- Zgomotul 3 marchează începutul diastolei şi corespunde umplerii rapide a ventriculilor.
- Zgomotul 4 marchează sfârşitul diastolei sau presistola şi coincide cu sistola atrială.

Aspectele patologice ale fonocardiogramei constau în apariţia unor zgomote suplimentare sau a unor sufluri:

- Dedublarea zgomotului 2 prin spaţierea componentelor A_2 şi P_2.
  Se întâlneşte în hipertensiunea pulmonară.
- Ritmul de galop sau ritmul în 3 timpi presupune înregistrarea unui al treilea zgomot pe lângă cele două zgomote obişnuit înregistrate, zgomotele 1 şi 2. Apare în general la frecvenţe cardiace mari şi presupune o afectare de contractilitate. Există mai multe tipuri de galop:
  - Galop presistolic (atrial): al 3-lea zgomot apare la 0,08-0,12 sec. înainte de zgomotul 1;
  - Galop protodiastolic (ventricular): al 3-lea zgomot apare la 0,08-0,16 sec. după zgomotul 2;
  - Galop mezodiastolic (de sumaţie): obţinut prin sumaţia zgomotelor presistolic şi protodiastolic;
  - Galop cvadruplu dacă frecvenţa cardiacă este joasă şi diastola lungă: galop atrial şi ventricular.
- Zgomote supraadăugate:
  - Clacmentul de deschidere a mitralei apare la 0,10-0,14 sec. după zgomotul 2 - caracterizează stenoza mitrală;
  - Zgomot protodiastolic ce apare la 0,07-0,09 sec. după zgomotul 2 - caracterizează pericardita calcificată.
- Sufluri sistolice sau diastolice din valvulopatii:
  - Aspectul suflului poate fi crescendo, descrescendo, crescendo-descrescendo, platou;

- Sufluri sistolice (între zgomotul 1 şi zgomotul 2):
  - protosistolic (timpuriu în sistolă, nu se întinde până la zgomotul 2, poate să mascheze zgomotul 1);
  - mezosistolic (începe după zgomotul 1 şi se termină înaintea zgomotului 2; se mai numeşte suflu sistolic de ejecţie);
  - holosistolic (începe cu zgomotul 1 şi se termină cu zgomotul 2);
  - telesistolic (începe după zgomotul 1 şi maschează zgomotul 2).

Dacă valvulopatia este stângă, afectarea zgomotului 2 presupune componenta A_2. Dacă valvulopatia este dreaptă, afectarea zgomotului 2 presupune componenta P_2.

- Sufluri diastolice (între zgomotul 2 şi zgomotul 1):
  - protodiastolic (apare la începutul zgomotului 2);
  - mezodiastolic (începe după zgomotul 2 şi se termină înainte de zgomotul 1);
  - telediastolic sau presistolic (începe la un interval mai mare după zgomotul 2 şi se extinde până la zgomotul 1).

Dacă valvulopatia este stângă, afectarea zgomotului 2 presupune componenta A_2, iar afectarea zgomotului 1 presupune componenta mitrală.

Dacă valvulopatia este dreaptă, afectarea zgomotului 2 presupune componenta P_2, iar afectarea zgomotului 1 presupune componenta tricuspidă.

FIGURA 15. **Mecanocardiograma.**

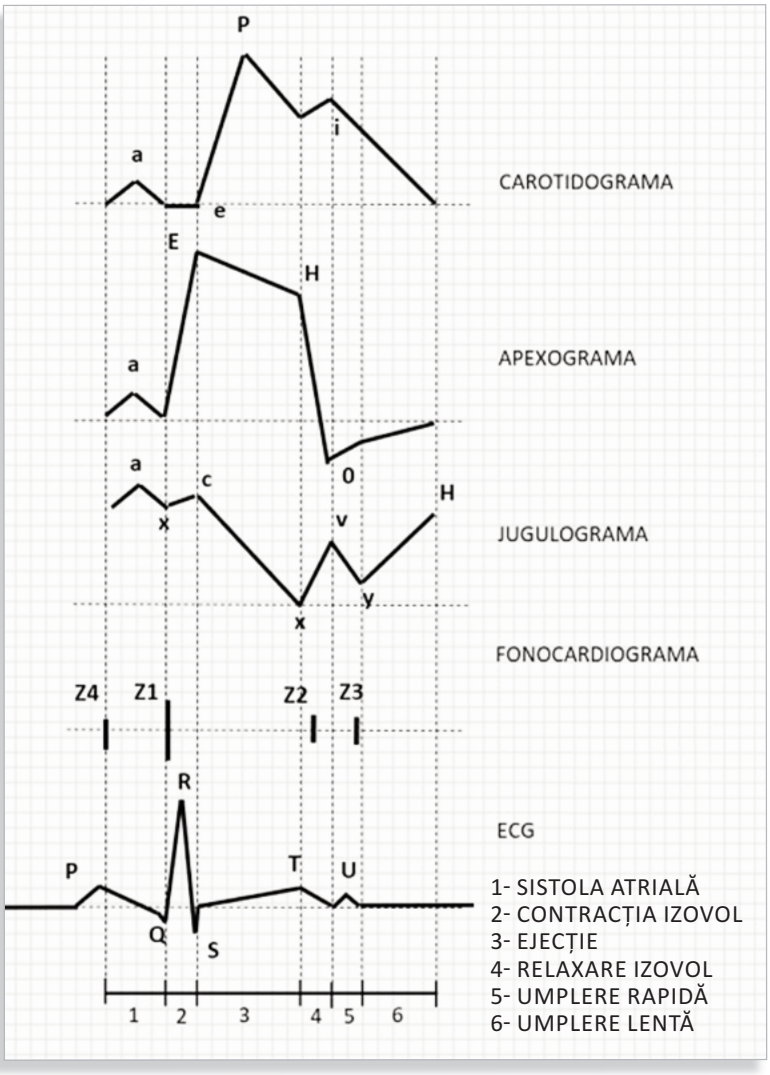

Octavian Dumitru ZARĂ, Gheorghița ARON, Ion DINA

III/7

Noțiuni introductive - Generalități

DEFINIŢIE

Cateterismul cardiac reprezintă principala metodă invazivă de investigaţie a aparatului cardiovascular. Acesta permite evaluarea *hemodinamică* şi *angiografică,* utilizată pentru a completa rezultatele tehnicilor noninvazive în vederea stabilirii diagnosticului, metodelor terapeutice şi a prognosticului.

Principiile de bază ale cateterismului cardiac

Cateterismul cardiac este o tehnică invazivă care presupune o cale de abord vascular percutan, în condiţii de asepsie – antisepsie, prin intermediul unui echipament care emite și captează radiația X, sub monitorizare electrocardiografică şi hemodinamică, și care utilizează materiale sanitare specifice și substanţă de contrast iodată.

Evaluarea preprocedurală a pacientului implică stabilirea indicaţiei de efectuare a acestei investigaţii pe baza rezultatelor analizelor bioumorale, evaluării electrocardiografice, evaluării ecocardiografice și a testelor de efort.

Condiţiile medicale care impun evaluarea preprocedurală mai atentă sunt: diabetul zaharat, insuficienţa renală cronică, hipertensiunea arterială, tulburările de coagulare, accidentul vascular cerebral în antecedente, anemia, trombocitopenia, bolile hepatice, bolile neoplazice şi alergia la substanţa de contrast iodată.

Abordul vascular percutan

Abordul vascular percutan se realizează prin *tehnica Seldinger* care presupune parcurgerea următoarelor etape:

- Puncţia percutană a vasului de abord;
- Trecerea prin lumenul acului de puncţie a unui fir ghid în lumenul vascular;
- Extragerea acului de puncţie cu menţinerea firului ghid în lumenul vascular;
- Introducerea dispozitivului de abord vascular pe firul ghid;
- Extragerea firului ghid cu menţinerea dispozitivului de abord vascular în lumenul vasului de investigat.

Abordul arterial este necesar pentru realizarea cateterismului cardiac stâng, coronarografiei, ventriculografiei stângi și aortografiei. Se realizează la nivelul arterelor femurale, radiale și brahiale.

Anterior de realizarea abordului radial este indicată efectuarea *testului Allen* care evaluează fluxul sanguin din artera ulnară spre arcada palmară prin comprimarea simultană a arterelor radială şi ulnară până în momentul în care mâna devine palidă, apoi se decomprimă artera ulnară iar dacă paloarea mâinii dispare în 10 secunde testul este pozitiv şi pemite efectuarea abordului radial.

Abordul venos este necesar pentru realizarea cateterismului cardiac drept, angiografiei pulmonare și biopsiei miocardice. Se realizează la nivelul venelor femurale, jugulare interne sau subclaviculare.

Cateterismul cardiac drept

Pentru efectuarea acestei investigaţii, accesul se face prin abord venos, astfel încât, după traversarea lumenelor venei cave inferioare sau venei cave superioare, atriului drept, ventriculului drept și a arterei pulmonare, dispozitivul de abord vascular ajunge până la nivelul capilarului pulmonar.

Cateterismul cardiac drept permite determinarea debitului cardiac, rezistenţelor vasculare sistemice și pulmonare, oximetriei, presiunilor și a șunturilor cardiace (Figura 1).

FIGURA 1. Cateterism cardiac drept – Aspect presiune ventricul drept.

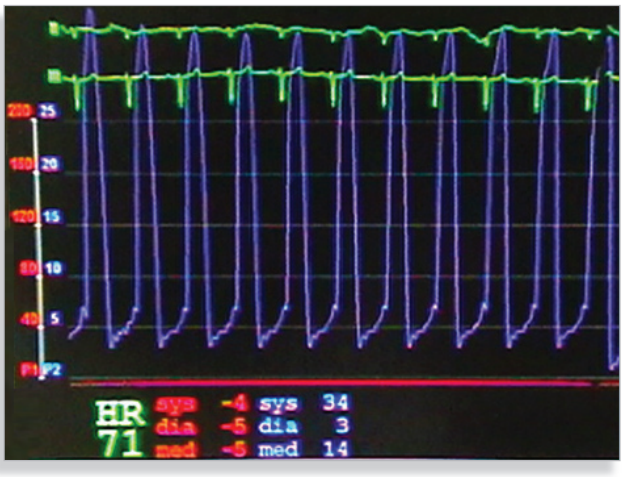

Cateterismul cardiac stâng

Ventriculografia stângă implică abord arterial şi se efectuează prin injectarea a 30-40 ml substanţă de contrast iodată în 2-3 secunde prin cateterul Pigtail situat la nivelul apexului ventriculului stâng cu înregistrarea imaginii de opacifiere ventriculară optimă în incidenţa OAD (oblic anterior drept) 30^0 (Figura 2).

Înainte de efectuarea ventriculografiei stângi se măsoară presiunea la nivelul aortei, supravalvular şi la nivelul ventriculului stâng, iar după efectuarea ventriculografiei se măsoară presiunea la retragerea cateterului cu determinarea gradientului transvalvular aortic.

FIGURA 2. Ventriculografie stângă.

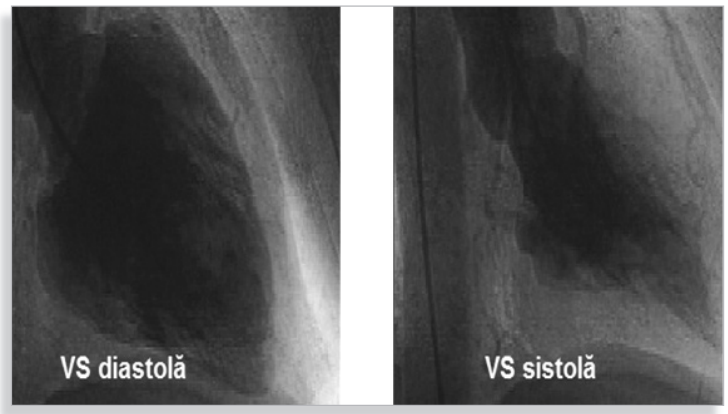

Aortografia se efectuează prin injectarea a 50-60 ml substanţă de contrast iodată în 2-4 secunde prin cateterul Pigtail situat la nivel supraaortic, la 3-4 cm deasupra valvei aortice, cu înregistrarea imaginii de opacifiere aortică optimă în incidenţa OAS (oblic anterior stâng) 60^0 (Figura 3). Oferă informaţii asupra patologiei aortice, cuantifică regurgitarea aortică, identifică originea și permeabilitatea arterelor coronare sau grefelor de by-pass aorto-coronarian.

FIGURA 3. **Aortografie suprasigmoidiană şi de arc aortic.**

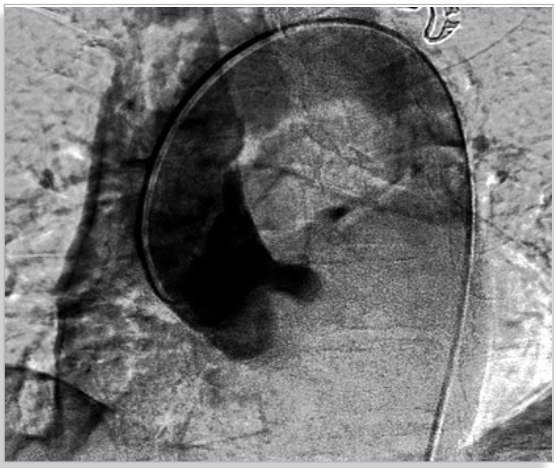

Coronarografia se efectuează prin cateterizarea succesivă a ostiilor arterelor coronare, iniţial al trunchiului comun al arterei coronare stângi şi apoi al arterei coronare dreapte. Se efectuează un număr variabil de înregistrări angiografice în incidenţe diferite, cu scopul de a evidenţia și cuantifica leziunile arterelor coronare.

Anatomia și aspectul angiografic al arterelor coronare

Din punct de vedere anatomic se descriu două artere coronare: *artera coronară stângă* (CS) și *artera coronară dreaptă* (CD). Acestea îşi au originea în sinusurile Valsalva, deasupra planului valvelor sigmoide aortice, la joncţiunea sinotubulară. Circulaţia coronară este de tip terminal. Vasele coronariene epicardice se divid progresiv în ramuri secundare care pătrund în grosimea miocardului și se epuizează la nivel subendocardic.

Trunchiul comun (TC) al coronarei stângi se bifurcă în două ramuri principale: *artera interventriculară anterioară* (IVA) și *artera circumflexă* (Cx) (Figura 4). Se descriu cazuri în care din TC pornește un al treilea ram denumit *ram intermediar*.

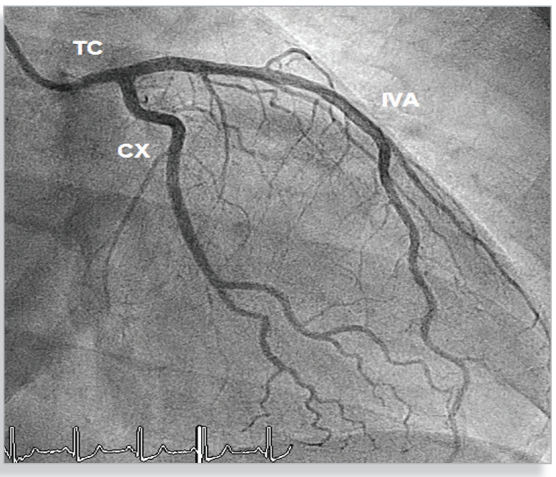

FIGURA 4.

Artera coronară stângă – Aspect angiografic.

TC = trunchiul comun;
IVA = artera interventriculară anterioară;
Cx = artera circumflexă.

Artera interventriculară anterioară continuă traiectul TC și coboară în șanțul interventricular anterior până la apex. IVA este considerată artera coronară principală datorită distribuţiei sale la nivelul septului interventricular și al peretelui antero-lateral al cordului. IVA se divide în trei segmente principale: *proximal*, cuprins între TC și originea primei artere diagonale sau a primei artere septale, *mediu*, care se întinde între prima și a doua arteră diagonală şi *distal*, cuprins între a doua arteră diagonală și apex. Din această arteră se desprind următoarele ramuri principale: *ramurile diagonale* în număr de două-trei care irigă peretele anterolateral al VS şi *ramurile perforante septale* responsabile de irigarea septului interventricular. Prima arteră septală sau septala majoră este un ram de calibru mai mare care irigă fasciculul His şi ramurile acestuia (Figura 5).

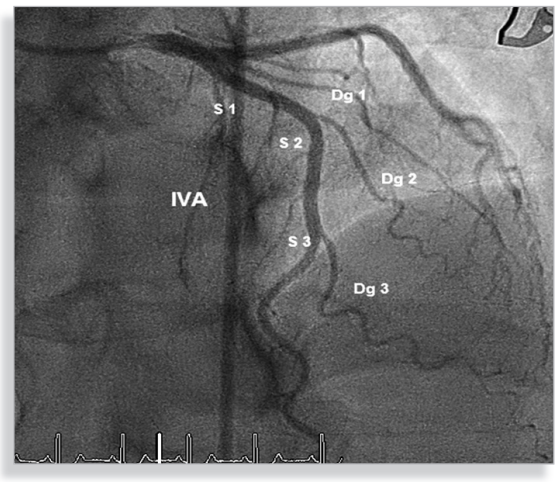

FIGURA 5.

Artera coronară stângă – Aspect angiografic.

IVA = artera interventriculară anterioară;
Dg = ramuri diagonale (1,2,3);
S = ramuri septale (1,2,3).

Artera circumflexă are calibru asemănător cu IVA și după originea din TC se plasează în șanțul coronar stâng, în vecinătatea inelului mitral posterior. Această arteră irigă miocardul pereţilor lateral și posterior al VS. Cx se împarte convenţional în trei segmente: *proximal*, cuprins între TC și originea primului ram marginal, *mediu*, cuprins între primul și al doilea ram marginal și *distal* situat între originea ultimului ram marginal și cea a ramurilor posterolaterale. Din Cx se desprind următoarele ramuri principale: ramurile marginale care irigă peretele lateral al VS şi se întrepătrund cu ramurile diagonale ale IVA şi ramurile posterolaterale care irigă peretele postero-inferior al VS. În 10% din cazuri Cx este voluminoasă şi ajunge în șantul coronar stâng până la "crux cordis" pe faţa diafragmatică a inimii, unde se continuă cu artera interventriculară posterioară (IVP) care irigă peretele inferior al VS (Figura 6).

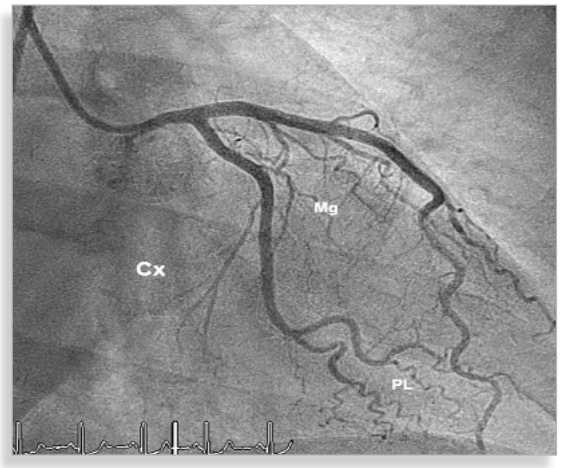

FIGURA 6.

Artera coronară stângă – Aspect angiografic.

Cx = artera circumflexă;
Mg = ram marginal;
PL = ram posterolateral.

Artera coronară dreaptă (CD) are originea în sinusul Valsalva drept și se împarte în trei segmente: *proximal*, scurt, care se întinde de la ostiu până la primul unghi al vasului, *mediu*, cel mai lung, care corespunde traiectului vasului în șanțul coronar drept și *distal*, situat între unghiul distal și "crux cordis". Apoi CD se bifurcă în ramuri terminale şi anume artera interventriculară posterioară (IVP) și artera posterolaterală (PL). Ramurile principale ale coronarei drepte sunt următoarele: ramurile atriale, între care artera nodului sinusal şi artera infundibulară pentru tractul de ejecţie al VD, ramurile marginale pentru ventriculul drept care au originea în segmentul mediu al CD, artera interventriculară posterioară cu originea la nivelul "crux cordis", care irigă peretele inferior al VS şi treimea inferioară a septului interventricular şi ramurile posterolaterale care vascularizează pereţii posterior şi lateral ai VS (Figura 7).

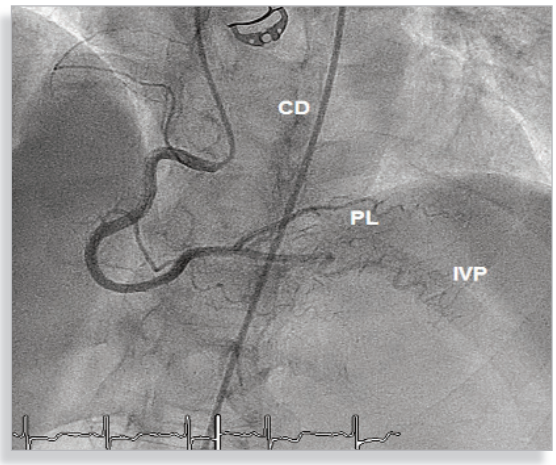

FIGURA 7.

Artera coronară dreaptă – Aspect angiografic.

CD = artera coronară dreaptă;
PL = ram posterolateral;
IVP = ram interventricular posterior.

În unele cazuri, la nivelul arterelor coronare sunt prezente anomalii congenitale. Acestea sunt redate în Tabelul 1.

TABELUL 1. Anomaliile congenitale ale arterelor coronare

- Originea Cx din segmentul proximal al CD
- Emergenţa CD din aorta ascendentă, deasupra joncţiunii sinotubulare
- Originea separată a IVA și a Cx în sinusul Valsalva stâng
- Originea CD în sinusul Valsalva stâng
- Originea TC în artera pulmonară, malformaţie congenitală asociată cu risc de moarte cardiacă subită

Complicaţiile și reacţiile adverse ale cateterismului cardiac

Complicaţiile şi reacţiile adverse ale cateterismului cardiac sunt grupate în trei categorii: la locul de puncţie, cardiace și sistemice. Acestea sunt descrise în Tabelul 2.

TABELUL 2. Complicaţiile şi reacţiile adverse ale cateterismului cardiac

Complicaţii	Descriere
La locul puncţiei vasculare	• Abord arterial: - Hematomul local - Reacţia vagală - Disecţia arterială - Fistula arteriovenoasă - Embolia distală - Spasmul arterial - Hemoragia retroperitoneală - Pseudoanevrismul • Abord venos: - Puncţia arterei - Hematomul local - Infecţia - Lezarea plexului cervical - Pneumotoraxul - Hemotoraxul - Chilotoraxul
Cardiace	• Disecţia ostiului coronar • Embolia coronară • Infarctul miocardic acut intraprocedural • Edemul pulmonar acut • Tamponada cardiacă • Blocurile de ramură şi blocul atrioventricular complet • Fibrilaţia atrială paroxistică • Fibrilaţia şi tahicardia ventriculară susţinută
Sistemice	• Reacţiile vagale - Transpiraţii profuze - Hipotensiune - Bradicardie - Ameţeală - Pierderea conştienţei • Emboliile sistemice • Toxicitatea substanţei de contrast iodate • Reacţiile alergice la substanţa de contrast iodată

Riscul de mortalitate în cateterismul cardiac este prezent ca la orice procedură invazivă și trebuie făcut cunoscut pacientului și aparţinătorilor. Riscul depinde de morbidităţile asociate, de tipul și de severitatea bolii cardiace de bază.

Risc vital crescut este întâlnit la pacienţii cu următoarele afecţiuni:

- Boală coronariană de trunchi comun cu stenoză peste 50%;
- Disfuncţie sistolică cu fracţie de ejecţie a VS mai mică de 30%;
- Insuficienţă cardiacă de clasă funcţională NYHA III şi IV;
- Vârstă peste 60 ani;
- Leziuni ale valvei aortice;
- Boală tricoronariană.

Indicaţiile actuale ale cateterismului cardiac

În bolile cardiace valvulare cateterismul cardiac urmărește aspectele legate de aparatul valvular, de caracteristica hemodinamică a valvulopatiei, de evaluarea coronarografică preoperatorie şi de evaluarea intervenţiei percutane.

Indicaţiile cateterismului cardiac diagnostic în valvulopatii sunt enumerate în **Tabelul 3**.

TABELUL 3. Indicaţiile cateterismului cardiac

- Discrepanţa între simptomatologie și severitatea valvulopatiei la explorarea neinvazivă;
- Rezultatele discordante la explorarea neinvazivă;
- Discrepanţa între severitatea hipertensiunii pulmonare sau a disfuncţiei ventriculare și severitatea valvulopatiei la explorarea neinvazivă;
- Evaluarea preoperatorie coronarografică.

Prin intermediul cateterismului cardiac, în valvulopatii, se efectuează următoarele intervenţii percutane:

- Comisurotomia percutană cu balon în stenoza mitrală;
- Valvuloplastia cu balon şi implantarea de valvă în stenoza aortică;
- Valvulotomia percutană cu balon în stenoza tricuspidiană;
- Valvulotomia percutană cu balon în stenoza pulmonară.

În bolile miocardului, cateterismul cardiac diagnostic are indicaţie individualizată pentru diferite tipuri de afectare:

- În miocardită se efectuează coronarografie şi biopsie endomiocardică;
- În cardiomiopatia dilatativă se practică evaluare hemodinamică, coronarografie şi biopsie endomiocardică;
- În cardiomiopatia hipertrofică se efectuează evaluare hemodinamică, coronarografie şi biopsie endomiocardică;
- În cardiomiopatia restrictivă se efectuează evaluare hemodinamică şi biopsie endomiocardică;
- În cardiomiopatia aritmogenă de ventricul drept se efectuează ventriculografie dreaptă şi biopsie endomiocardică;
- În cardiomiopatia Tako-Tsubo se efectuează coronarografie şi ventriculografie stângă.

În bolile pericardului, cateterismul cardiac diagnostic are de asemenea indicaţie individualizată in funcţie de tipul de afectare:

- În tamponada cardiacă este necesară evaluarea hemodinamică;
- În pericardita constrictivă evaluarea hemodinamică este succedată de coronarografie.

În bolile cardiace congenitale cateterismul cardiac urmărește aspectele legate de evaluarea anatomo-funcţională şi de evaluarea intervenţiei percutane.

În bolile arterelor coronare abordarea prin cateterism cardiac este distinctă în funcţie de forma clinică:

- În angina pectorală stabilă are rol diagnostic, de stabilire a riscului, a prognosticului și de planificare a strategiei terapeutice. Totodată se ia în considerare revascularizarea miocardică prin angioplastie coronariană percutană;
- În sindromul coronarian acut fără supradenivelare de segment ST atitudinea invazivă depinde de riscul ischemic şi de recurenţa episoadelor, cu atitudine invazivă de urgenţă în primele 2 ore, atitudine invazivă precoce în primele 24 ore, atitudine invazivă în primele 72 ore și atitudine conservatoare cu posibilitatea efectuării coronarografiei;
- În sindroamele coronariene acute cu supradenivelare de segment ST atitudinea de urmat este cea invazivă precoce cu evaluarea anatomiei coronariene şi reperfuzia cât mai rapidă prin angioplastie coronariană percutană.

Noțiuni introductive - Generalități

Auscultarea zgomotelor produse de funcţionarea normală sau anormală a sistemelor şi organelor corpului omenesc are o lungă istorie. Hippocrate (460-370 î.Hr.) a practicat auscultaţia directă identificând ralurile pulmonare și frecătura pleurală. În 1628 William Harvey, în celebra sa *„De Motu Cordis"* precizează că inima este o pompă, iar bătăile cardiace se aud, ascultând toracele, *„ca două pocnete ale unui burduf incomplet umplut cu apă"*. Ceva mai târziu, Robert Hooke precizează că zgomotele cardiace ar putea da explicaţii despre funcţia cardiacă. Este meritul lui René-Théophile-Marie-Hyacinthe-Laënnec (1781-1826) de a fi descoperit stetoscopul ca instrument pentru auscultaţia indirectă; el intuieşte și originea ventriculară a zgomotului I (Z I), dar este convins că zgomotul II are origine atrială. De abia în secolul XIX, Hoppe şi Williams aduc lămuriri despre originea sunetelor cardiace.

Dacă la sfârșitul secolului XIX și în cea mai mare parte a secolului XX, stetoscopul și auscultaţia clinică reprezintă instrumente fundamentale ale examenului fizic, odată cu progresul ecografiei şi apariţia ecografelor portabile, interesul pentru auscultaţia clinică scade considerabil, iar stetoscopul devine aproape un obiect ornamental. Cu toate acestea, o abundentă literatură contemporană demonstrează că auscultaţia și stetoscopul rămân vii și extrem de necesare chiar și în prezenţa ecografului portabil cu o esenţială contribuţie în diagnosticul clinic. Este remarcabil în acest sens articolul publicat recent de Valentin Fuster în prestigioasa revistă JACC *„Stethoscope's prognosis: very much alive and very necessary"*.

Un stetoscop tradiţional are două piese de auscultaţie: clopotul pentru frecvenţe joase și diafragma pentru frecvenţe înalte. Înainte de a ausculta, clinicianul trebuie să ştie ce caută pentru a folosi piesa corespunzătoare. Anumite stetoscoape moderne au membrane cu proprietatea AFD (adjustable frequency diaphragm) care permit utilizarea aceleiași diafragme pentru auscultaţia frecvenţelor joase, atunci când stetoscopul este pus superficial pe torace, și a frecvenţelor înalte, atunci când este apăsat. Este de menţionat, la acest moment, că cea mai importantă „piesă" a stetoscopului este raţionamentul clinicianului (adica piesa dintre cele două olive de auscultaţie ale stetoscopului).

Asta înseamnă că diferit de conceptul „clasic" al începutului de secol XX, un bun clinician face auscultaţia cu o „idee preconceptă în minte", ştiind ce și cum să caute.

Elemente de tehnică de auscultație cardiacă

Cordul este un emiţător acustic care emite în toate direcţiile din torace. În consecinţă, sintagma *„focare de auscultație"* este improprie. Termenul corect este

acela de arii de auscultaţie, corespunzând zonelor unde se aud cel mai bine zgomote determinate de activitatea cardiacă:

- Aria mitrală în spaţiul IV intercostal stâng pe linia medio-claviculară
- Aria tricuspidă în spaţiul V intercostal stâng parasternal
- Aria pulmonară în spaţiul II intercostal stâng parasternal
- Aria aortică în spatiul II intercostal drept parasternal și III intercostal stâng parasternal

Clinicianul este invitat să localizeze întâi șocul apexian, după care să identifice şi să asculte rând pe rând ariile menţionate. De exemplu, atunci când bănuim că pacientul are stenoză mitrală, vom ausculta aria mitrală cu clopotul stetoscopului, ştiind că suflul caracteristic de stenoză mitrală este un suflu de joasă frecvenţă.

Subliniem că zgomotele cardiace nu se pot învăţa „teoretic". Auscultarea este o deprindere ce poate fi asilmilată unei arte, care se deprinde printr-o îndelungată practică.

Patru mecanisme fundamentale generează zgomotele cardiace audibile la examenul clinic:

- Închiderea(!) valvelor.
- Vibraţia coloanei de lichid într-o cavitate limitată.
- Tensiunea aparatului valvular.
- Curgerea turbulentă (care generează sufluri).

Clinicianul, ascultând aria precordială, trebuie să se concentreze ***pe rând*** la următoarele elemente stetacustice:

- Zgomote cardiace
  - → Normale
  - → Patologe
- Sufluri cardiace
  - → Normale (funcţionale, inocente)
  - → Patologice
- Sunete adiţionale (patologice)

Zgomote cardiace

În stabilirea caracterului normal sau patologic al unui zgomot cardiac, clinicianul se servește de câteva criterii:

- Intensitatea și frecvenţa zgomotului
- Relaţia cu ciclul cardiac - cunoașterea variaţiilor presionale în camerele cardiace în timpul ciclului cardiac este esenţială pentru a înţelege localizarea suflurilor în timpul ciclul cardiac (**Figura 1**).
- Iradierea
- Contextul clinic

FIGURA 1. **Curbele presionale din cavitățile cardiace în timpul ciclului cardiac.**

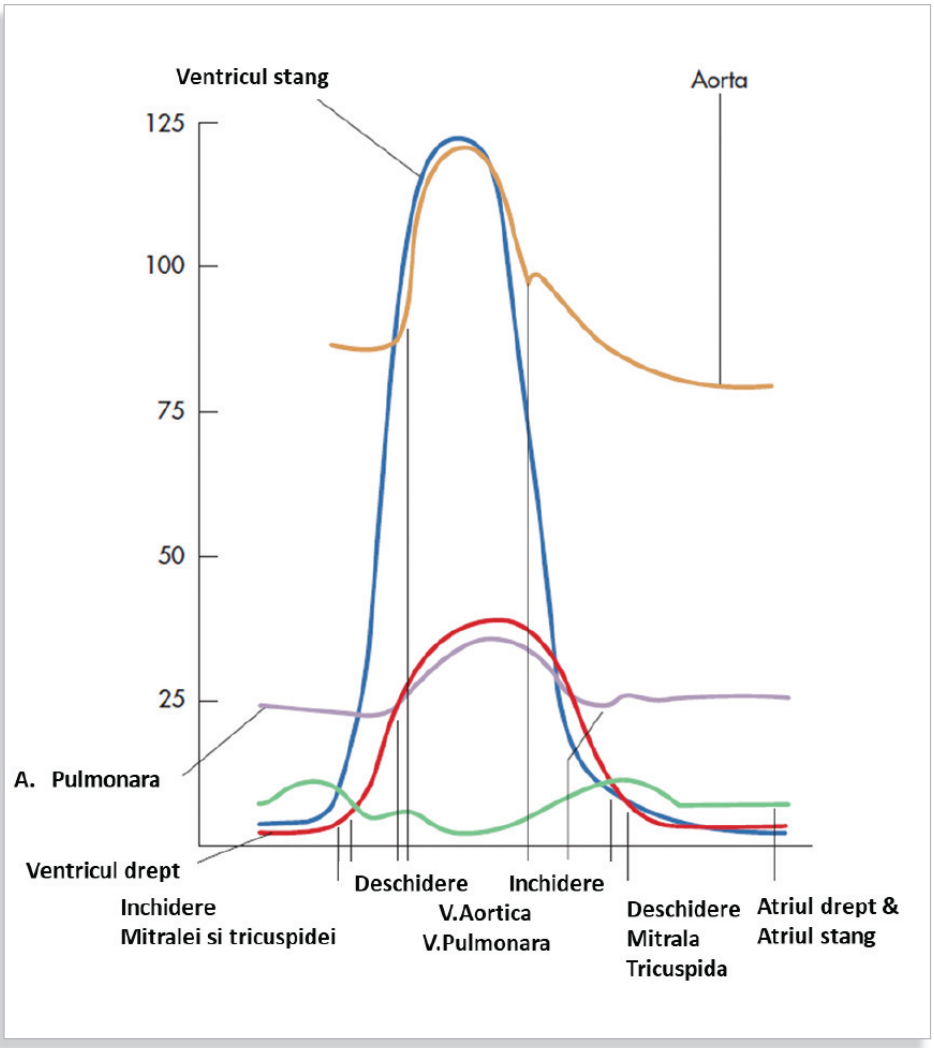

Este dincolo de preocuparea acestei secțiuni să detalieze natura diferitelor zgomote cardiace (cititorul este rugat să revadă capitolul corespunzător din examenul obiectiv). Este foarte important ca opinia clinicianului să se formeze atât prin evaluare inițială cât și prin evaluarea comparativă (auscultația secvențială). Mai jos, doar câteva exemple de cum se aplică regulile mai sus menționate în diferite situații:

EXEMPLUL 1

Un pacient cunoscut cu stenoză mitrală (Z I intens), în ritm sinusal, are la o examinare ulterioară o diminuare evidentă a zgomotului I. Clinicianul poate intui în acest caz trei posibile cauze: agravarea funcției ventriculare stângi (prelungirea ejecției ventriculare), apariția unui bloc atrioventricular de gradul I (care aduce valvele mitrale în poziție de afrontare înaintea declanșării sistolei ventriculare, datorită contracției atriale precoce) sau instalarea unui bloc de ramură stângă. Fiecare dintre aceste supoziții va permite o metodă specifică de evaluare.

EXEMPLUL 2

Un pacient cu stenoză aortică are un zgomot II neobișnuit „de moale". Explicația acestei situații atipice poate fi o calcificare extensivă a valvelor aortice sau de scăderea debitului cardiac prin afectarea ventriculului stâng (stenoza aortică cu debit mic).

EXEMPLUL 3

Un pacient cu insuficienţă ventriculară stângă din cauza unei boli mitrale are în evoluţie o modificare a zgomotului II, în sensul întăririi componentei secunde (pulmonare), iar dedublarea la inspir este foarte strâmtă. După câteva luni, clinicianul remarcă scăderea intensităţii zgomotului II și dedublarea largă a acestuia. Trebuie subliniat de la început că dedublarea zgomotului II se ascultă la baza cordului și niciodată la vârf; doar în condiţii excepţionale această dedublare poate fi percepută la vârf (copil, torace subţire), dar de cele mai multe ori este confundată cu zgomotul III sau clacmentul de deschidere a mitralei la acest nivel. În cazul nostru, întăririrea iniţială şi dedublarea îngustă de Z II reprezintă instalarea hipertensiunii pulmonare. Diminuarea ulterioară a intensităţii și dedublarea largă sunt expresia instalării insuficienţei ventriculare drepte, cu prelungirea ejecţiei acestuia.

EXEMPLUL 4

Una dintre întrebările la care se primesc frecvent răspunsuri neadecvate de la studenţi este legată de dedublarea paradoxală a Z II: cel mai des, răspunsul este de tip „funcţional" afirmându-se că dedublarea paradoxală de Z II reprezintă inversarea secvenţei A_2P_2 la P_2A_2. În realitate, termenul de „*dedublare paradoxală*" este un termen **clinic** şi semnifică lărgirea dedublării în expir faţă de dedublarea în inspir. Spre exemplu, un pacient examinat corect de medicul clinician și care avea dedublare fiziologică de Z II necesită un stimulator artificial (pacemaker). Reexaminarea pacientului relevă dedublarea paradoxală de Z II. Analizând contextul, medicul nu trebuie să fie surprins, având în vedere că implantarea stimulatorului a generat un bloc de ramură stângă (prin stimularea artificială de la nivelul ventriculului drept), care este una dintre cauzele dedublării paradoxale.

Sufluri cardiace

Când medicul tânăr este în situaţia de a ausculta o valvulopatie, de cele mai multe ori atenţia lui se concentrează pe sufluri. Această atitudine este greşită, localizarea, caracterizarea suflurilor vor fi făcute doar după auscultarea cu atenţie a zgomotelor și caracterizarea acestora. Câteva elemente fundamentale îl ajută apoi pe clinician în caracterizarea suflurilor:

1. Suflul este determinat de curgerea turbulentă
2. Un suflu în diastolă are invariabil o conotaţie patologică.
3. El poate fi determinat de un debit crescut printr-un orificiu limitativ (stenoza mitrală) sau în prezenţa unui debit mai mare decât cel obișnuit printr-un orificiu normal (suflul diastolic funcţional, de exemplu, suflul diastolic funcţional din insuficienţa mitrală)
4. În mod normal, o viteză a fluxului de 1 metru/secundă generează suflul; o asemenea viteză este normală în sistolă şi rezultatul este un suflu sistolic „*inocent*" (fără semnificaţie patologică).
5. O viteză de curgere mai mare (peste 4 metri/secundă) rezultată dintr-un gradient de presiune la nivelul unui orificiu valvular, generează un suflu patologic.
6. Așadar, spre deosebire de suflurile diastolice, suflul sistolic trebuie caracterizat pentru a diferenţia suflul patologic de cel inocent.

7. Diferenţierea se face prin: intensitate, caracter, localizare în ciclul cardiac, localizarea maximului audibil și iradiere.
8. Suflurile rezultate prin gradient de presiune diferă de suflurile generate prin debit: cu cât este gradientul presional mai mare, cu atât frecvenţa este mai înaltă, şi cu cât debitul este mai mare, cu atât frecvenţa este mai joasă. Aceste diferenţe dau aspectul sau dau „coloritul stetacustic" al „uruiturii" diastolice din stenoza mitrală, al suflului de ejecţie din stenoza aortică sau al suflului suflant „rostogolit" din insuficienţa aortică. În mod reciproc, schimbarea caracterului unui suflu poate indica fie o modificare de debit, fie o creștere a gradientului presional. Spre exemplu, schimbarea tonalităţii unui suflu de insuficienţă mitrală prin cumularea de tonuri înalte și joase are semnificaţie hemodinamică, denotând de obicei ruptură de cordaj.
9. În mod tradiţional, suflurile sistolice se gradează pe o scară relativă cu 6 grade. Cum un suflu sistolic patologic se caracterizează de obicei prin intensitate mare şi iradiere, clinicianul începător trebuie să reţină că suflurile intense (IV - VI) asociază freamăt și, în consecinţă, auscultaţia trebuie practicată în paralel cu palparea precordului.
10. Un studiu recent, corelând viteza fluxului (obiectivată ecocardiografic) cu caracterele suflului sistolic, a demonstrat că cel mai important element al severităţii este tipul de iradiere precordială. Astfel, în stenoza aortică severă, distribuţia precordială este „în eșarfă" (apico-bazal drept), în timp ce în insuficienţa mitrală severă, suprafaţa este mai largă, extinzându-se atât dinspre vârf spre baza dreaptă, cât și dinspre vârf spre lateral (la nivelul liniei axilare posterioare). Dimpotrivă, în regurgitaţia tricuspidă severă, localizarea este restrânsă la nivelul spaţiului IV intercostal stâng parasternal.

Dinamismul auscultaţiei

Un element esenţial care conferă şanse de succes diagnosticului stetacustic în valvulopatii este practicarea unei metode dinamice de auscultaţie. Dinamismul implică trei elemente diferite.

În primul rând ca regulă, pacientul se ascultă în cel putin trei poziţii: decubit dorsal, decubit lateral stâng și în șezut cu trunchiul aplecat în faţă (nu cu picioarele atârnânde, pentru că aceasta scade volumul de întoarcere). La aceste trei poziţii se adaugă, evident, poziţii specifice ori de cate ori este nevoie (de exemplu, genu-pectoral, în cazul unei frecături pericardice). Unele sufluri cu semnificaţie importantă se aud dificil şi trebuie căutate: de exemplu, suflul protodiastolic de insuficienţă aortică severă, la un pacient care e deja în edem pulmonar nu se va auzi nici în decubit dorsal și nici în cel lateral stâng. Pe de altă parte, este obligatorie aplicarea și interpretarea manevrei Rivero-Carvallo ca rutină pentru orice pacient (amplificarea elementelor stetacustice date de cordul drept in inspir).

Un al doilea element al dinamismului este auscultaţia comparativă. Elemente discrete de auscultaţie pot sugera importante modificări hemodinamice. De exemplu, un pacient cunoscut cu boala cardiacă ischemică şi cu o stetacustică normală anterior, relevă în timpul testului de efort un suflu sistolic mitral nou apărut și eventual un Z III nou apărut; indiferent de simptomatologia pacientului la acest test de efort și de modificările ECG, aceste elemente pledează către suferinţă ventriculară acută, au semnificaţie prognostică şi impun măsuri specifice. Un alt exemplu, un pacient cunoscut cu insuficienţă mitrală reumatismală cu un suflu holosistolic caracteristic, vine la medic după un episod febril, în ortopnee,

iar suflul este doar protosistolic, dar mai intens. Discrepanţa dintre „ameliorarea" suflului şi înrăutăţirea clinică este uşor de explicat hemodinamic, dacă asumăm că pacientul are o agravare a insuficienţei mitrale (prin ruptură de cordaj, de exemplu), iar egalizarea presiunilor dintre ventricul și atriu se face rapid în protosistolă. Din nou, rezultă cât de important este ca auscultaţia să se facă în context clinic.

Al treilea aspect al dinamismului rezidă din aplicarea unor tehnici specifice capabile să elucideze (diagnostic diferenţial) natura unor sufluri sau zgomote. Există o lungă listă a acestor metode, zise „dinamice", dar aplicarea lor nu trebuie făcută scolastic, ci bine direcţionat, cu un filtru mental predeterminat. Spre exemplu, în faţa unui zgomot protodiastolic, distanţarea acestuia în ortostatism de Z II pledează pentru clacmentul deschiderii mitralei (modificare generată prin scăderea presiunii atriale stângi). Dimpotrivă, componenta pulmonară a Z II se apropie, în mod normal, de cea aortică în ortostatism. Intervalul Z IV - Z I se şterge în ortostatism, tot datorită scăderii presiunii atriale. Alte manevre specifice ne pot ajuta în diagnosticul diferenţial. De exemplu, uneori este dificil să diferenţiem suflul mezosistolic ejecţional din stenoza aortică valvulară faţă de cel din cardiomiopatia hipertrofică obstructivă (unde există o obstrucţie subvalvulară, musculară, la nivelul tractului de ejecţie al ventriculului stâng). În acest caz două metode combinate ne pot ajuta să facem diferenţierea. În prima etapă aplicăm manevra Valsalva; aceasta are mai multe etape cu semnificaţie fiziologică diferită. În faza zisă *„strain"* (echivalenta perioadei de „scremere") suflul din cardiomiopatia hipertrofică (CMH) devine mai intens, în timp ce suflul din stenoza valvulară devine mai „moale". Explicaţia rezidă din faptul că în această fază a manevrei Valsalva scade presarcina, ceea ce prin scăderea dimensiunii ventriculului stâng, creşte obstrucţia din CMH, iar prin scăderea debitului cardiac, scade gradientul de presiune transvalvular. În a doua fază, pacientul în decubit dorsal este rugat să ridice picioarele. În acest caz, suflul de CMH se va diminua, iar cel de stenoză valvulară se va accentua. Explicaţia este la fel de simplă şi rezultă din creşterea presarcinii.

Pentru a concluziona acest scurt capitol de consideraţii generale, reamintim viitorului tânăr clinician că auscultaţia rămâne o artă care se supune la cel puţin două binecunoscute adagii:

- *Nimeni nu caută decât ceea ce știe și nu găsește decât ceea ce caută.* (J. W. Goethe)
- *Fiecare doctor e un jucător diferit.* (E.W. Saward)

Raluca Alexandra POPESCU; G - Andrei DAN

III/9

Noțiuni introductive - Generalități

DEFINIȚIE

Stenoza mitrală reprezintă o obstrucție în curgerea sângelui, dinspre atriul stâng către ventriculul stâng în timpul diastolei ventriculare, produsă de incapacitatea de deschidere a valvei mitrale.

Etiologie

Cea mai frecventă cauză a stenozei mitrale (SM) este reumatismul articular acut; în rare cazuri SM poate fi congenitală sau prin calcificare severă de inel mitral.

În stenoza mitrală reumatismală cuspele sunt îngroșate cu comisurile fuzionate și cordajele scurtate și fuzionate, iar aspectul valvei, în timp, este sub formă de pâlnie sau „gură de pește". La modificările ulterioare ale cuspelor mitrale contribuie și traumatismul dat de curgerea turbulentă a sângelui prin orificiul mitral îngustat.

Secțiune anatomică cu evidențierea aparatului valvular mitral;
PM - mușchi papilar antero-lateral.

În cazul calcificării inelului mitral, care realizează o leziune distinctă de modificarea cicatriceală a valvei mitrale, este restricționată mișcarea cuspelor și astfel este afectată curgerea sângelui prin orificiul mitral.

Se pot întâlni și stenoze mitrale funcționale, în sensul că orificiul *fiziologic* mitral este disproporționat de mic față de debitul care trece prin el, de exemplu în prezența regurgitării mitrale severe, în care valva mitrală nu are o afectare primară însă curgerea sângelui prin orificiul mitral în diastolă este augmentată de volumul regurgitat. În insuficiența aortică severă se realizează un alt tip de stenoză mitrală „funcțională" prin împiedicarea deschiderii complete a cuspei mitrale anterioare datorită jetului de regurgitare aortică retrograd. Efectul stetacustic este suflul diastolic care se ausculă în aria mitrală la pacientul cu insuficiență aortică denumit suflul Austin – Flint.

Fiziopatologie

Suprafața orificiului mitral la adult este între 4 și 6 cm^2. Când suprafața scade sub 2 cm^2 stenoza mitrală devine semnificativă hemodinamic. Astfel asigurarea curgerii sângelui în diastolă din atriul stâng (AS) în ventriculul stâng (VS) la acești pacienți necesită prezența unui gradient presional între AS și VS.

Consecința este creșterea presiunii la nivelul AS care va duce la creșterea dimensiunilor acestuia, la creșterea presiunii la nivelul său și retrograd în venele pulmonare și ulterior la creșterea presiunii în artera pulmonară cu apariția hipertensiunii pulmonare arteriale, cu consecințe la nivelul cordului drept. Creșterea presiunii în AS în condiții de tahicardie (efort, febră, anemie, sarcină, etc) duce la apariția primelor episoade de dispnee la pacienții cu SM. Scurtarea diastolei în tahicardie, odată cu creșterea fluxului sangvin transmitral și creșterea suplimentară a presiunii în AS poate precipita chiar apariția edemului pulmonar acut.

Creșterea presiunii în AS duce la remodelarea anatomică a atriului cu mărirea lui de volum care poate precipita apariția de aritmii supraventriculare (cea mai frecventă fiind fibrilația atrială). Consecințele asupra cordului drept sunt secundare apariției hipertensiunii arteriale pulmonare care are ca mecanism asocierea dintre: vasoconstricția arteriolară ca răspuns la creșterea presiunii în AS și în sistemul venos pulmonar, edemul interstițial din peretele vaselor mici pulmonare și obliterări la nivelul patului vascular pulmonar cu creșterea consecutivă a rezistenței vasculare pulmonare. Apar astfel, secundar hipertensiunii arteriale pulmonare, dilatația ventriculului drept (VD) care se poate însoți de regurgitare tricuspidiană și de creșterea dimensiunilor și presiunii în atriul drept (AD) ceea ce determină stază sistemică (Figura 1).

FIGURA 1. Fiziopatologia stenozei mitrale.
(adaptare după Fuster V, O' Rourke RA, Walsh RA, Poole-Wilson; *Hurst's The Heart 12th edition*; © The McGraw-Hill Companies)

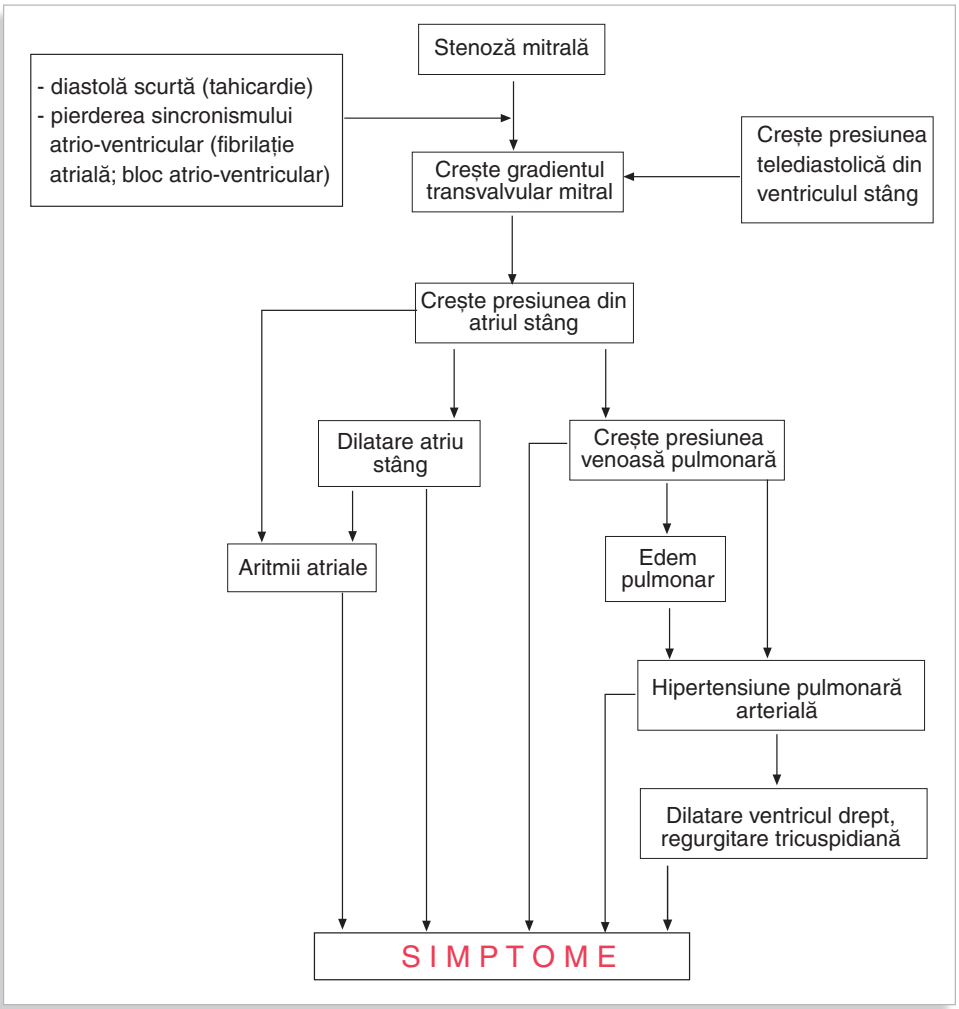

Manifestări clinice

Istoric

Inițial pacienții cu stenoză mitrală sunt asimptomatici, există o perioadă lungă de timp între episodul de RAA și apariția simptomelor de SM. Primele simptome apar inițial la efort (vezi Tabel 1).

TABELUL 1. Simptomele în stenoza mitrală.

La efort	- Dispneea, wheezingul, tusea - Fatigabilitatea - Palpitațiile - Sincopa - Scăderea toleranței la efort
În repaus	- Tusea, wheezingul - Dispneea paroxistică nocturnă - Ortopneea - Hemoptiziile - Disfonia (sindromul Ortner)

Dispneea este consecința atât a congestiei pulmonare secundare creșterii presiunii venoase pulmonare transmisă retrograd de la nivelul AS, dar și scăderii complianței pulmonare, iar fatigabilitatea și scăderea capacității de efort sunt consecința imposibilității creșterii debitului cardiac stâng în condiții de efort. Creșterea presiunii telediastolice la nivelul VS duce la creșterea suplimentară a gradientului presional transmitral cu scăderea secundară a umplerii ventriculare.

Odată cu evoluția bolii, după apariția dispneei, aceasta se va accentua progresiv, instalându-se ulterior ortopneea. În această perioadă poate apărea dispneea paroxistică nocturnă, care este o formă acută de dispnee.

Palpitațiile pot fi expresia apariției aritmiilor supraventriculare, fibrilația atrială fiind cea mai frecventă aritmie la pacienții cu stenoză mitrală, iar instalarea bruscă cu frecvență ventriculară mare poate precipita apariția edemului pulmonar acut. Hemoptiziile pot fi prezente la pacienții cu SM moderat-severă și sunt consecința rupturii anastomozelor dintre venulele bronșice, odată cu creșterea severă a presiunii din AS.

Disfonia este o complicație rară dată de compresia nervului laringeu recurent de către artera pulmonară stângă dilatată sau excepțional atriul stâng extrem de dilatat.

Examenul fizic

Stenoza mitrală are câteva caracteristici clinice (Tabelul 2).

Inspecția

Faciesul mitral caracterizat prin *„rash malar”* cu hiperemie la nivelul obrajilor și cianoză la nivelul buzelor, nasului, urechilor este rar și se întâlnește la pacienții cu SM severă. Jugularele dilatate se pot observa în cadrul inspecției clinice, iar pulsul venos jugular la cei în ritm sinusal cuprinde o unda *a* proeminentă; la cei în fibrilație atrială și dilatație ventriculară dreaptă și insuficiență tricuspidă secundară dispare unda x descendentă și se se observă o undă proeminentă *v* sau *c–v*.

TABELUL 2. **Caracteristicile clinice ale stenozei mitrale.**

Inspecția	- Eritemul malar - Cianoza periferică - Jugularele turgescente
Palparea	- Impulsul ventricular drept parasternal (consecutiv dilatației VD) - Zgomotul 1 palpabil
Auscultația	- Zgomotul 1 accentuat - Clacmentul de deschidere (de diferențiat de S3) - Suflul diastolic cu frecvență joasă - uruitura diastolică

Palparea

Șocul apexian este normal la palpare, însă se poate palpa un impuls parasternal stâng la pacienții cu dilatare de VD și în decubit lateral stâng se poate palpa zgomotul 1 ceea ce denotă o valvă mitrală pliabilă.

Auscultația cardiacă

La auscultația cardiacă (**Figura 2**) cele mai frecvente modificări întâlnite sunt: zgomotul 1 (Z1) accentuat și un murmur presistolic (determinat de împingerea sângelui de către sistola atrială prin orificiul îngustat; în consecință acest semn lipsește în fibrilația atrială). Accentuarea Z1 este datorată închiderii valvei mitrale menținută complet deschisă pe toată durata diastolei de către gradientul de presiune transvalvular mitral. În SM avansată, în care valva mitrală este sever calcificată, Z1 devine asurzit deoarece valva remaniată nici nu se deschide complet nici nu se închide normal.

Odată cu evoluția bolii auscultația devine mai bogată cuprinzând clacmentul de deschidere al mitralei (CDM) și uruitura diastolică (UD). CDM este caracteristica stenozei mitrale, însa nu este specific pentru SM. CDM se poate auzi și în regurgitarea mitrală, defectul septal ventricular, blocul atrio-ventricular grad II și III, atrezia de tricuspidă asociată cu defectul septal atrial (toate caracterizate printr-un debit crescut în diastolă – stenoza mitrală zisă „relativă sau funcțională"). Apare când excursia VM atinge maximul de deschidere, prin tensionarea bruscă a cuspelor remaniate din cauza comisurilor fuzionate, la un interval între 0,03 și 0,13 secunde față de zgomotul 2 (Z2). Durata intervalului Z2-CD se corelează cu severitatea stenozei mitrale, un interval Z2-CD mai mic de 0,08 secunde denotă presiune crescută în AS și SM severă. CDM se auscultă la apex cu diafragma stetoscopului.

Uruitura diastolică este un suflu diastolic care se aude cel mai bine la apex, cu pacientul în decubit lateral stâng cu clopotul stetoscopului sau fără apăsarea diafragmei în cazul stetoscoapelor cu diafragm AFD (are frecvența joasă și este un suflu de debit cu gradient presional mic). Intensitatea poate fi redusă și suflul poate fi audibil doar la nivelul apexului (în special la pacienții cu debit cardiac scăzut) sau poate fi crescută și însoțită de iradiere axilară. Este accentuată de efortul fizic și expir prelungit deoarece crește debitul prin orificiul mitral. Însă

severitatea SM nu se corelează cu intensitatea ci cu durata suflului. La pacienții cu stenoză mitrală moderată suflul este medio-diastolic, iar odată cu creșterea severității stenozei, UD devine holodiastolică. La pacienții în ritm sinusal contracția atrială produce o accentuare presistolică a UD.

Asocierea modificărilor steatacustice în SM formează onomatopeea descrisă clasic de Duroziez „**ruf-tum-t-tata**" în care „**ruf**" reprezintă UD cu accentuarea presistolică, „**tum**" este Z1 accentuat iar „**ta-ta**" sunt reprezentate de Z2 și CDM. Pe lângă SM auscultația poate releva și prezența consecințelor hemodinamice. La pacienții la care apare hipertensiunea pulmonară, componenta pulmonară a Z2 crește în intensitate depășind componenta aortică, și totodată poate apărea un suflu diastolic de regurgitare pulmonară care se auscultă pe marginea stângă a sternului, suflu numit *Graham Steel*. Suflul de regurgitare pulmonară poate fi greu de diferențiat de suflu de regurgitare aortică, în ciuda faptului că este accentuat de inspir și se însoțește de Z2 accentuat și uneori și de click ejecțional pulmonar. Un zgomot 4 (Z4) drept poate fi prezent la pacienții cu dilatare de VD și chiar zgomot 3(Z3) drept în unele cazuri. Un Z3 (cel mai important element de diferențiat de CDM) stâng însa este incompatibil cu SM strânsă, excepție făcând prezența fie a altor valvulopatii asociate precum regurgitare aortică sau regurgitare mitrală, fie asocierea cu disfuncție ventriculară stângă severă. CDM se aude mai bine între apex și stern în timp ce Z3 se aude mai bine lateroapexian. Dilatația VD poate fi cauza prezenței unui suflu holosistolic parasternal stâng cu accentuare în inspir și diminuare în expir profund (semnul Rivero-Carvello) care denotă prezența regurgitării tricuspidiene.

FIGURA 2. Auscultația în stenoza mitrală.

(adaptare dupa Fuster V, O' Rourke RA, Walsh RA, Poole-Wilson; *Hurst's The Heart 12th edition* ; © The McGraw-Hill Companies)

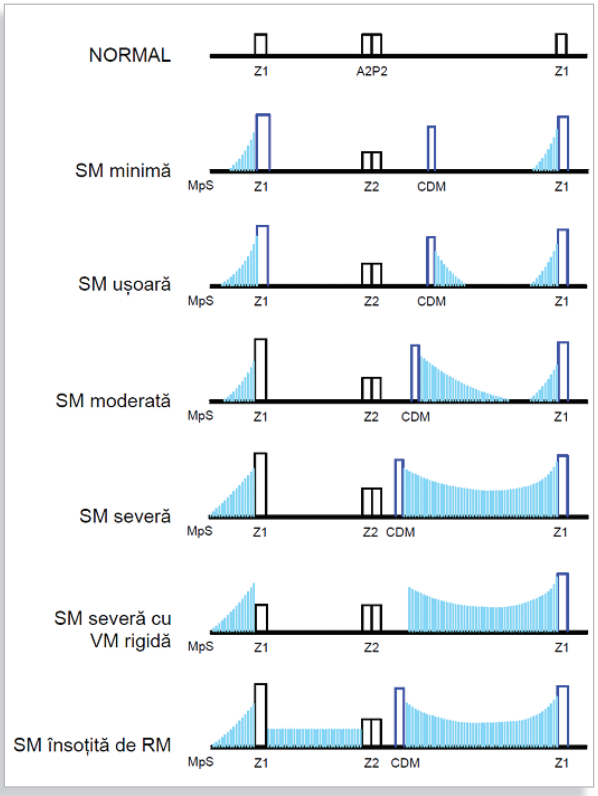

CDM - clacment de deschidere al mitralei
Z1 - zgomot 1
Z2 - zgomot 2
MpS - murmur presistolic

Investigaţiile paraclinice

Evaluarea non-invazivă

Dilatarea AS poate fi evidențiată pe **traseul electrocardiografic** la pacienții în ritm sinusal. Însă cel mai frecvent pe electrocardiogramă este prezentă fibrilația atrială. De asemenea, pot fi prezente criterii de dilatare VD +/- prezența HTP.

Modificările evidențiate pe **radiografia pulmonară** (**Figura 3**) cuprind bombarea arcului mijlociu stâng prin dilatarea arterei pulmonare și a urechiușei stângi, hilurile pulmonare mari la pacienții cu hipertensiune pulmonară și „liniile Kerley A și B" care semnifică prezența edemului intersițial.

FIGURA 3. **Radiografie cardio-pulmonară la pacient cu stenoză mitrală.**

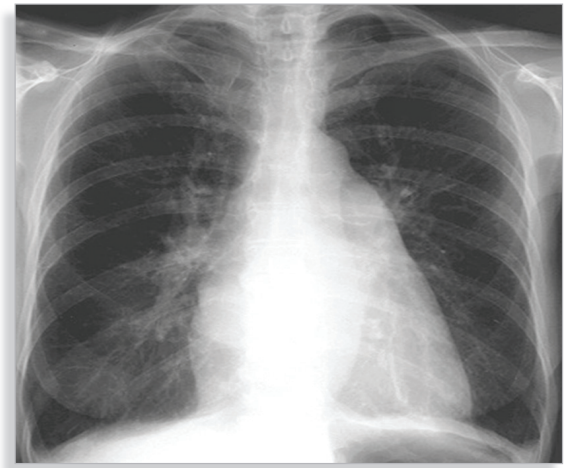

Ecocardiografia este metoda de elecție pentru evaluarea și cuantificarea stenozei mitrale. Se pot evalua atât modificările anatomice ale aparatului valvular mitral și ale cavităților cardiace cât și modificările de funcție apărute. Cu ajutorul examenului Doppler continuu poate fi apreciată suprafața VM și prezența sau absența hipertensiunii pulmonare precum și aprecierea severității acesteia. Ecografia 3D este cea mai nouă tehnică ecografică care vine în ajutorul chirurgilor în aprecierea gradului de afectare valvulară și poate da informații legate de tipul de intervenție chirurgicală care se pretează de la caz la caz. Ecografia transesofagiană (2D și 3D) este investigația care oferă informații legate de prezența trombozei auriculare și severitatea regurgitării mitrale asociate, informații necesare când este luată în considerare intervenția terapeutică percutanată.

MESAJE CHEIE

- **cauza cea mai frecventă este reumatismală**
- **simptomatologia este agravată de tahicardie**
- **onomatopeea Duroziez „ruftum-t- tata" este marca auscultației**
- **durata suflului se corelează cu severitatea**
- **absența clacmentului de deschidere denotă valve sever calcificate**
- **intervalul clacment de deschidere-Z2 variază cu severitatea stenozei**

Raluca Alexandra POPESCU; G-Andrei DAN

III/10

Noțiuni introductive - Generalități

DEFINIȚIE

Regurgitarea mitrală reprezintă incompetența aparatului valvular mitral adică incapacitatea valvei mitrale de a se închide complet în timpul sistolei.

Etiologie

Regurgitarea mitrală (RM) apare prin anomalia oricăruia dintre cele 5 elemente componente ale aparatului valvular mitral: cuspe, inel, cordaje tendinoase, mușchi papilari, miocard subiacent. Mecanismul de apariție poate fi acut sau cronic și totodată poate fi prin afectare valvulară intrinsecă – RM primară sau RM secundară când există modificări extravalvulare precum modificările privind geometria ventriculului stâng (VS).

Printre cauzele cele mai întâlnite se regăsesc:

- **prolapsul de valvă mitrală (PVM)** este cauza cea mai frecventă de RM al cărui substrat fiziopatologic este reprezentat de degenerescența mixomatoasă a foițelor și cordajelor VM (foițele valvulare devin îngroșate, redundante, iar cordajele se pot rupe spontan din cauza friabilității). Este asociat cu: bolile de colagen, sindromul Marfan, sindromul Ehlers-Danlos, distrofia miotonică, hipertiroidismul, modificările osoase ale toracelui;
- **ischemia miocardică** este a doua cauză a RM ca frecvență în populație și conduce la modificări în geometria VS și/sau modificări în funcția mușchilor papilari care determină un deficit de coaptare a foițelor mitrale;
- **calcificarea inelului mitral** poate interfera cu închiderea normală a valvei. Este mai frecventă la vârstnici și la pacienții cu sindrom Marfan;
- **endocardita infecțioasă** a VM – RM apare prin distrucție valvulară, perforație valvulară, ruptură a cordajelor sau prin împiedicarea închiderii normale a valvei de către vegetațiile de dimensiuni mari;
- **reumatismul articular acut** determină apariția fibrozei cu retracția cuspelor și cordajelor ceea ce conduce la lipsa coaptării foițelor valvulare în timpul sistolei ventriculare;
- **dilatația ventriculului stâng** are ca și consecință dilatarea inelului mitral și modificarea poziției și axului mușchilor papilari și astfel apare RM prin lipsa coaptării foițelor mitrale;
- **cardiomiopatia hipertrofică obstructivă** caracterizată prin hipertrofie importantă a pereților VS, se însoțește cu RM secundară produsă prin mișcarea foiței anterioare a VM în tractul de ejecție VS în sistola ventriculară asociat cu afectarea poziției mușchilor papilari;
- **patologiile congenitale**: cleftul de VM, fibroelastoza endocardică, transpoziția de vase mari conduc la apariția RM cronice.

Fiziopatologie

Fiziopatologia RM poate fi împărțită în 3 faze: RM acută, RM cronică compensată și RM cronică decompensată.

În RM acută apare o supraîncărcare acută de volum și presiune la nivelul cavităților stângi nedilatate, nehipertrofiate, neadaptate pentru o supraîncărcare volumică. Transmiterea acută „netamponată" a presiunii în amonte conduce la creșterea presiunii capilare pulmonare și la apariţia tabloului clinic al edemului pulmonar acut.

În RM cronică debitul VS regurgitat este „irosit" din contribuția la debitul cardiac dar în timp atât atriul stâng cât și ventriculul, care suferă o remodelare hipertrofică excentrică, se adaptează suprasarcinii generate de volumul suplimentar recirculat. Funcția sistolică a VS rămâne normală mult în evoluția RM, având însa un declin datorat fibrozei interstițiale care acompaniază procesul de hipertrofie.

Manifestări clinice

Istoricul

Simptomatologia pacientului depinde atât de modul de instalare a RM cât și de severitatea acesteia. În cazul pacienților cu RM acută simptomele apar brusc și pot varia de la edem pulmonar acut, la simptome de ischemie miocardică (angina pectorală) și dispnee, și chiar până la șoc cardiogen sau moarte subită cardiacă. La pacienții cu ruptură de cordaj prezentarea poate fi cu angină și dispnee, spre deosebire de pacienții cu ruptură de mușchi papilar (cel mai frecvent cauza unui infarct miocardic acut) la care prezentarea este în șoc cardiogen sau edem pulmonar acut. Moartea subită cardiacă poate fi consecința rupturii valvulare la pacienții cu patologie cardiacă preexistentă.

RM cronică poate fi asimptomatică sau poate avea simptome agravate de efort. În funcție de severitatea RM pot apărea simptome legate de consecințele RM severe de exemplu simptome ale hipertensiunii pulmonare, bolii cardiace ischemice, fibrilației atriale sau altor valvulopatii asociate.

Examenul fizic

La examenul clinic al pacienților cu RM cronică (**Tabel 1**) se poate palpa șocul apexian deplasat lateral, palpabil pe o arie mare-difuz. Freamătul apical indică prezența unei RM severe, iar un impuls palpabil pe marginea stângă a sternului poate indica un ventricul drept (VD) dilatat sau dilatarea AS. Zgomotul 1 (Z1) este cuprins în suflul de regurgitare mitrală iar Z2 poate fi dedublat paradoxal. Zgomotul 3 poate fi prezent și crește în expir.

Suflul caracteristic de RM este holosistolic și include Z1 și Z2. Are intensitate maximă la apex și iradiază de obicei axilar. Poate iradia către baza cordului când este afectată foița mitrală posterioară, în aceste cazuri auscultația dinamică ajută în diagnosticul diferențial cu suflu de stenoză aortică sau cu cel din cardiomiopatia hipertrofică obstructivă. Durata holosistolică a suflului de RM cronică se datorează gradientului de presiune pe toată durata sistolei între VS și AS. În RM acută se realizează un paradox între clinica pacientului aflat în edem pulmonar acut și caracterul aparent benign al suflului proto-sistolic, dar foarte intens, care se auscultă în aceste cazuri; din cauza egalizării rapide între presiunea din VS și atriul stâng necompliant, suflul apare doar la începutul sistolei.

Intensitatea unui suflu de RM poate scădea odată cu scăderea performanței ventriculului stâng.

TABELUL 1. Caracteristicile clinice în regurgitarea mitrală cronică.

Segment examinat	Caracteristici clinice
Cap şi gât	- Facies anxios, diaforeză secundară insuficienței ventriculare stângi; - Jugulare turgescente;
Torace	- Raluri de stază pulmonară la nivelul bazelor pulmonare; - Matitate bazală cu murmur vezicular absent - semne de revărsat pleural;
Cord	- Șoc apexian deplasat lateral și difuz; - Zgomot 1 diminuat; - Suflu holosistolic apexian cu iradiere axilară; - Zgomote 3 și 4 prezente; - Zgomotul 3 este regula în RM semnificativă; - Accentuarea și dedublarea largă a zgomotului 2 când apare hipertensiunea pulmonară și suferința VD;
Abdomen	- Hepatomegalie şi ascită când apare insuficiența ventriculului drept;
Extremități	- Edeme periferice în prezența insuficienței ventriculului drept.

Investigaţiile paraclinice

Cea mai frecventă modificare pe **electrocardiogramă** este prezența fibrilației atriale. La pacienții în ritm sinusal se întâlnesc modificări sugestive pentru încărcare AS, rar găsindu-se semne de hipertrofie VS. La pacienții cu RM ischemică pot fi prezente modificări sugestive pentru infarct/ischemie miocardică.

Radiografia pulmonară arată dilatația cavităților stângi, semnele de hipertensiune pulmonară sau de edem pulmonar acut și sunt mai rar întâlnite datorită complianței ridicate a AS.

Ecocardiografia poate da informații legate de aparatul valvular mitral, mecanismul RM, dimensiunea cavităților cardiace, funcția ventriculară stângă și dreaptă, semnele de hipertensiune pulmonară. Tehnicile Doppler noi permit calcularea volumului regurgitant, iar ecografia 3D oferă informații legate de morfologia foițelor valvulare, mobilitatea acestora și poate ajuta medicul chirurg în decizia sa terapeutică.

Rezonanța magnetică nucleară oferă informații de înaltă precizie despre volumul regurgitant și este necesară la pacienții care nu au fereastră ecografică optimă sau nu este disponibilă ecocardiografia transtoracică 3D sau cea transesofagiană.

Cateterismul cardiac este efectuat în principal pentru evaluarea prezenței bolii coronariene aterosclerotice la pacienții propuși pentru intervenție chirurgicală de protezare valvulară.

Prolapsul de valvă mitrală

Prolapsul de valva mitrală (PVM) sau sindromul Barlow sau sindromul „click-murmur" este determinat de pătrunderea uneia sau a ambelor foițe mitrale în AS, deasupra inelului mitral, în timpul sistolei ventriculare. Cel mai frecvent este dat de degenerarea mixomatoasă prin depunere de mucopolizaharide la nivelul cuspelor mitrale, însă PVM poate apărea când este afectată oricare componentă a aparatului valvular mitral, un exemplu fiind PMV din cardiomiopatia hipertrofică obstructivă, și poate apărea după reumatism articular acut, asociat cu bolile de colagen sau în boala cardiacă ischemică. PVM este mai frecvent la femeile tinere cu vârsta cuprinsă între 15 și 30 ani, dar poate să apară și după vârsta de 50 ani, în special la bărbați. Cei mai mulți pacienți sunt asimptomatici pe toată durata vieții. Aritmiile supraventriculare de tipul extrasistole sau tahicardii nesusținute, chiar fibrilație atrială, precum și aritmiile ventriculare sunt întâlnite la pacienții cu PVM și pot fi resimțite ca palpitații, vertij și chiar sincopă.

Cel mai important semn în auscultația PVM este click-ul mezosistolic urmat de suflu mezo-telesistolic cu caracter crescendo-descrescendo. Click-ul este determinat de tensionarea bruscă a aparatului valvular mitral în momentul prolabării cuspei/cuspelor în AS, și pot fi prezente click-uri multiple generate de diferite părți ale foițelor mitrale care prolabează în AS. Auscultația dinamică relevă deplasarea click-ului mai precoce în sistolă la ridicarea în ortostatism și în inspir profund prin micșorarea cavității VS, în timp ce clinostatismul, poziția ghemuit, efortul izometric și expirul măresc cavitatea ventriculară, scurtează suflul și deplasează mai tardiv în sistolă click-ul.

Suflul mezo-telesistolic are tonalitate înaltă, este muzical și poate varia ca durată și intensitate în funcție de încărcarea VS.

MESAJE CHEIE

- **Cele mai frecvente cauze de regurgitare mitrală sunt ischemia miocardică și prolapsul de valvă mitrală.**
- **Aproximativ 50% din volumul regurgitant se produce în perioada de contracție izovolumică.**
- **Suflul în regurgitarea mitrală este holosistolic iar zgomotul 3 este de regulă prezent.**
- **Regurgitarea mitrală cronică este compensată prin remodelarea cardiacă pe durate mari de timp.**
- **Regurgitarea mitrală acută are prezentare dramatică cu edem pulmonar acut.**
- **În prolapsul de valvă mitrală auscultația are ca marcă click-ul mezosistolic urmat de suflu mezotelesistolic cu caracter muzical.**

Ioana Cristina DAHA, G-Andrei DAN

III/11

Noțiuni introductive - Generalități

DEFINIŢIE

Stenoza aortică este o leziune valvulară caracterizată prin reducerea deschiderii cuspelor valvei aortice în timpul sistolei ventriculare.

Etiologie

- Modificările congenitale ale valvei aortice, cea mai frecventă fiind bicuspidia aortică;
- Afectarea degenerativă însoțită de calcificarea unei valve aortice tricuspide;
- Reumatismul articular acut.

Trebuie menționat faptul că există și alte mecanisme de obstrucție la nivelul căii de ejecție a ventriculului stâng:

- Obstrucție subvalvulară fixă (de ex. prin diafragm în tractul de ejecție al ventriculului stâng);
- Obstrucție subvalvulară dinamică care apare în cardiomiopatia hipertrofică obstructivă (vezi capitolul despre cardiomiopatii);
- Obstrucție supravalvulară prin obstacol la nivelul aortei ascendente.

Manifestări clinice

Evoluția este spre agravare progresivă, mulți pacienți rămânând asimptomatici timp îndelungat. La aceștia, diagnosticul se stabileşte pe baza existenței la examenul clinic a suflului caracteristic și se confirmă ecocardiografic. În timp, pot apărea unul sau mai multe simptome care aparțin unei triade clasice: dispnee de efort, angină și sincopă. Foarte rar, prima manifestare a stenozei aortice (StAo) poate fi moartea subită. Expresia clinică a stenozei aortice este dată în primul rând de afectarea ventriculului stâng (**Schema 1**) care răspunde prin hipertrofie la creșterea presiunii intraventriculare. Apariția simptomelor este însoțită de o mortalitate crescută in următorii ani.

Sincopa de origine neprecizată poate apărea anterior oricărui alt semn sau simptom în StAo. Această sincopă poate apărea în efort sau repaus cu mecanisme diferite. Sincopa de efort este determinată de aritmii ventriculare sau supraventriculare. Cel mai des întâlnită este fibrilaţia atrială care, prin anularea sistolei atriale, perturbă umplerea ventriculară stângă într-un ventricul noncompliant; contribuţia sistolei atriale la debitul cardiac în StAo poate fi de 30%. Sincopa de efort este determinată de un debit cardiac fix în condiţiile vasodilataţiei musculare din efort, cu scăderea consecutivă a debitului cerebral.

Dispneea și scăderea toleranței la efort sunt primele simptome care apar în evoluția stenozei aortice. Ele reflectă incapacitatea ventriculului stâng de a-și adapta debitul la necesitățile metabolice crescute din timpul efortului, în condițiile existenței unui obstacol valvular în calea de ejecție. Angina de efort este expresia ischemiei miocardice datorate dezechilibrului dintre nevoia crescută de oxigen asociată tensiunii parietale crescute și oferta scăzută de oxigen în condițiile unui ventricul stâng hipertrofiat și cu presiuni telediastolice crescute ce afectează

microcirculația coronariană. O parte din pacienți au și obstrucție coronariană semnificativă asociată. Examenul clinic este important atât pentru diagnosticul stenozei aortice cât și pentru aprecierea severității acesteia. Semnele clinice în stenoza aortică sunt legate de severitatea stenozei, volumul-bătaie, funcția ventriculului stâng, rigiditatea și gradul de calcificare valvulară.

Examenul clinic obiectivează:

- șocul apexian accentuat dar nedeplasat, datorită prelungirii perioadei de ejecție a ventriculului stâng.
- suflul mezo-telesistolic în spaţiul II intercostal stâng, crescendo-descrescendo de tip ejecțional, de frecvenţă înaltă - se ascultă cu diafragmul stetoscopului - iradiat în eşarfă presternal spre carotide și în apex, uneori asociat cu freamăt. Severitatea stenozei aortice se corelează mai degrabă cu atingerea intensității suflului tardiv în telesistolă și mai puţin cu intensitatea suflului. În plus, cu cât stenoza este mai severă, cu atât suflul se prelungește mai mult spre zgomotul II, putând să îl acopere. Intensitatea suflului este dependentă de gradientul de presiune dintre ventriculul stâng și aortă. În cazul apariției disfuncției sistolice de ventricul stâng și a scăderii fracției de ejecție, suflul scade în intensitate.
- pulsul arterial de tip *tardus* (prelungirea ejecției ventriculului stâng printr-un orificiu îngustat duce la o creștere lentă a pulsului) *et parvus* (amplitudine redusă a pulsului). Modificarea este perceptibilă mai ales la carotide și mai puțin la arterele radiale și femurale și poate fi pusă în evidență prin înregistrarea unei carotidograme.

Pot fi prezente şi alte modificări:

- Zgomotul IV prezent (câteodată se poate palpa un impuls apical corespunzător zgomotului IV) generat de împingerea sângelui în timpul sistolei atriale în ventriculul stâng cu complianța scăzută;
- Zgomotul III prezent în faze avansate de evoluție a valvulopatiei când ventriculul stâng se dilată și își scade funcția de pompă;
- Diminuarea intensității zgomotului II datorită absenței componentei aortice în cazul unor valve calcificate intens, cu mobilitate scăzută;
- Clickul ejecțional care este un zgomot suplimentar care se aude la baza cordului după zgomotul I și care se continuă cu suflul ejecțional caracteristic. Acesta apare doar în situația mobilității prezervate a foițelor valvulare din stenozele aortice congenitale.
- Un suflu protodiastolic de intensitate scazută datorat insuficienței aortice ușoare asociate.

FIGURA 1. Auscultația în stenoza aortică:

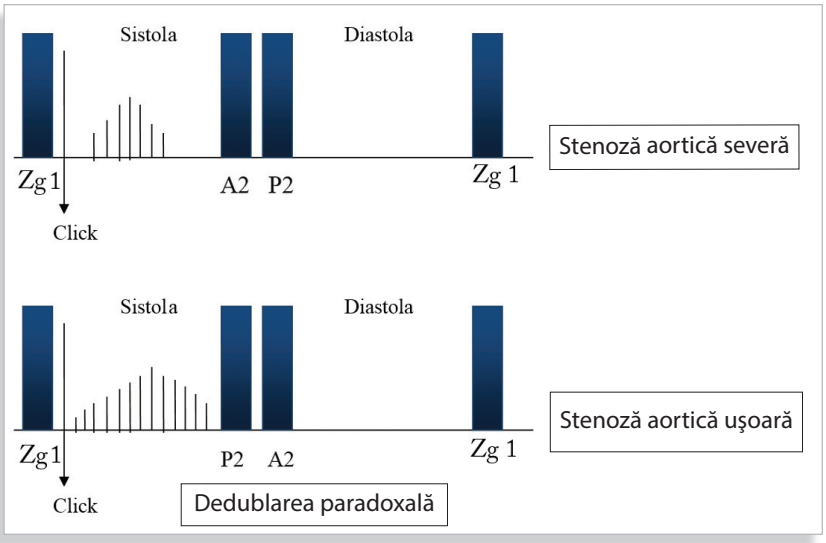

TABELUL 1. Caracteristicile auscultatorii ale stenozei aortice strânse (severe).

- Suflu sistolic aortic crescendo-descrescendo cu atingerea vârfului în telesistolă
- Diminuarea intensităţii zgomotului II
- Suflu de tip ejecţional iradiat la apex cu un caracter muzical (fenomen Gallavardin) – diagnostic diferenţial cu insuficienţă mitrală

TABELUL 2. Investigaţiile paraclinice în stenoza aortică.

Investigaţia	Utilitatea	Informaţiile pe care le aduce/ modificări posibile
Ecografia cardiacă transtoracică de repaus şi cu dobutamină	- Evaluarea imagistică a valvei aortice, rădăcinii aortice, ventriculului stâng, leziunilor asociate - Urmărirea progresiei stenozei aortice şi a impactului pe funcţia ventriculului stâng	- Anatomia şi mişcarea foiţelor aortice, prezenţa calcificărilor valvulare - Estimarea orificiului valvular aortic şi aprecierea severităţii stenozei - Asocierea regurgitării valvulare aortice - Mărimea şi forma rădăcinii aortice - Dimensiunile, volumele, masa şi funcţia ventriculului stâng - Leziuni mitrale asociate
Electrocardiograma	- Semne de hipertrofie atrială şi ventriculară stângă	- Deviere axială stângă - Criterii ECG pentru hipertrofie atrială şi ventriculară stângă
Radiografia toracică	- Aprecierea umbrei cardiace - Modificările asociate	- De obicei, umbra cardiacă de dimensiuni normale sau uşor mărită - Cardiomegalia poate apărea în stadii tardive cu insuficienţă cardiaca avansată - Calcificările valvei aortice - Dilatarea aortei ascendente la pacienţii cu bicuspidie aortică - Mărirea atriului stâng dacă se asociază şi valvulopatie mitrală
Angiografia	- Definirea severităţii stenozei aortice atunci când datele neinvazive sunt neconcludente sau în dezacord cu tabloul clinic (rareori necesară) - Evaluarea coronarelor	
Tomografia computerizată	- Evaluarea calcificărilor valvei aortice şi dilatarea aortei ascendente	- Cuantificarea calcificărilor valvulare - Măsurarea cu precizie a dimensiunilor aortei ascendente în vederea intervenţiei chirurgicale
Rezonanţa magnetică nucleară	- Metoda diagnostică de ales în cazul în care ecografia cardiacă nu este concludentă - Evaluarea cu acurateţe a dimensiunilor, masei şi funcţiei ventriculului stâng - Evaluarea severităţii stenozei (nevalidată)	- Evaluarea dimensiunilor, masei şi funcţiei ventriculului stâng - Evaluarea severităţii stenozei (nevalidată)

SCHEMA 1. Mecanismele apariției simptomelor în stenoza aortică (VS - ventriculul stâng) (modificat după [5]).

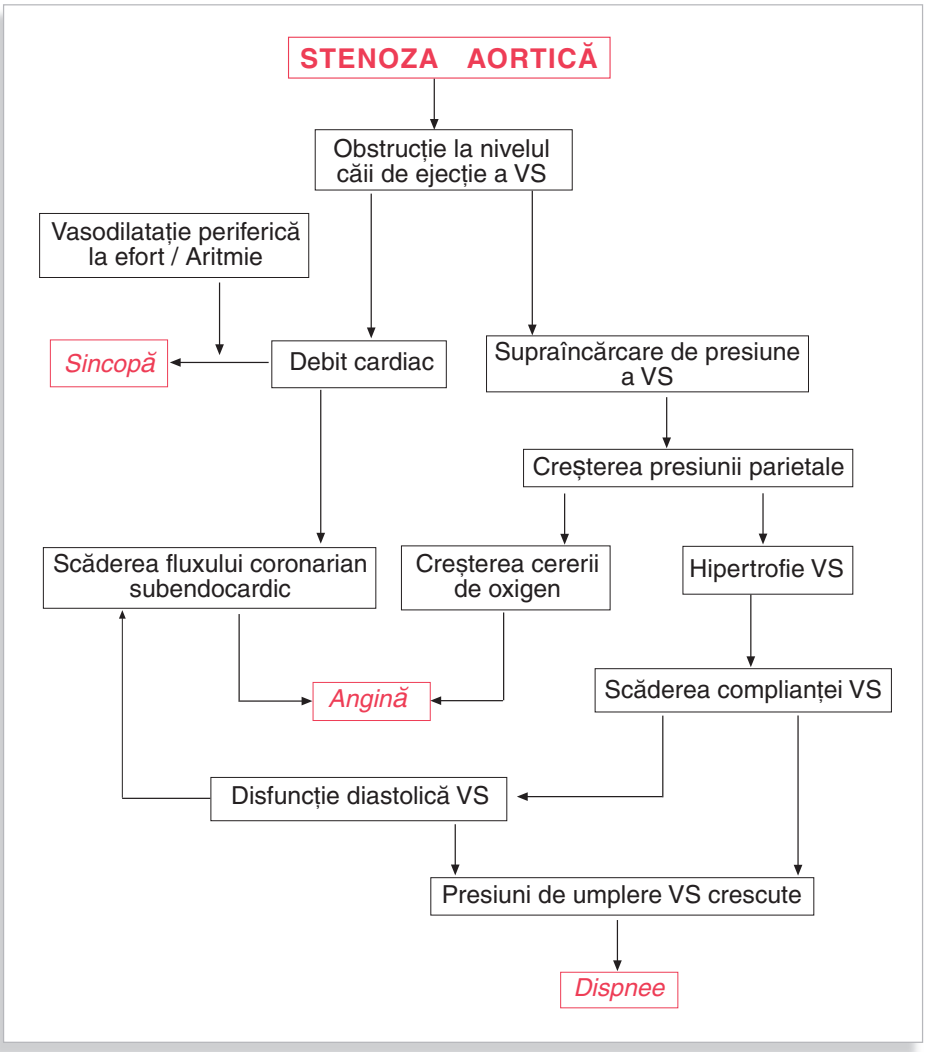

MESAJE CHEIE

- ***Definiție***. Stenoza aortică este o leziune valvulară care determină obstrucție la nivelul aparatului valvular, al căii de ejecție a ventriculului stâng.
- ***Manifestările clinice***. Expresia clinică a stenozei aortice este dată în primul rând de afectarea ventriculului stâng care răspunde prin hipertrofie la creșterea presiunii intraventriculare. Simptomele tipice aparțin triadei: dispnee, angină, sincopă. Examenul clinic pune în evidență un impuls apical accentuat, suflu crescendo-descrescendo tipic în aria de auscultație a valvei aortice cu iradiere în apex și pe carotide, puls periferic de tip *parvus et tardus*.
- ***Evoluție și tratament. Evoluția este lungă, se întinde pe mai mulți ani*** iar diagnosticul la pacienții asimptomatici se face de obicei clinic (suflu caracteristic) și imagistic prin ecografie cardiacă.Apariția simptomelor marchează momentul optim pentru intervenția de protezare valvulară aortică.

Ioana Cristina DAHA, G-Andrei DAN

III/12

Noțiuni introductive - Generalități

Insuficiența aortică se caracterizează prin prezența refluxului unei cantități de sânge din aortă în ventriculul stâng, în timpul diastolei, datorită incompetenței valvulare.

Etiologie

Insuficiența aortică poate apărea datorită afectării intrinseci valvulare sau prin dilatarea rădăcinii aortei. Cele două cauze se pot asocia. Afectarea valvei poate fi congenitală sau dobândită.

Cauzele valvulare cele mai frecvente sunt:
- bicuspidia aortică;
- endocardita infecțioasă;
- reumatismul articular acut.

Dilatarea rădăcinii aortice cu regurgitare aortică asociată apare cel mai frecvent în:

- bolile țesutului conjunctiv - sindromul Marfan;
- bolile congenitale - coarctația de aortă;
- aortita sifilitică;
- disecția de aortă, care conduce la apariția insuficienței aortice acute.

Manifestări clinice

În mod caracteristic, insuficiența aortică este multă vreme mută clinic. Pacienții sunt frecvent diagnosticați întâmplător la un examen de rutină. În această perioadă asimptomatică, ventriculul stâng se mărește și se hipertrofiază progresiv, iar debutul simptomatologiei coincide frecvent cu apariția disfuncției cardiace. Simptomele care apar sunt dispneea de efort, scăderea toleranței la efort și angina. Foarte rar tabloul clinic este completat de sincopă care apare mai ales dacă se asociază și stenoza aortică. Pacientul asimptomatic este monitorizat periodic, iar apariția simptomelor sau apariția disfuncției miocardice marchează momentul pentru intervenția chirurgicală de înlocuire valvulară. Ca și în cazul stenozei aortice, după debutul simptomatologiei, în lipsa corecției chirurgicale supraviețuirea scade semnificativ.

În insuficiența aortică apare regurgitarea anormală a sângelui din aortă în ventriculul stâng și astfel, la fiecare bătaie, ventriculul stâng trebuie să pompeze atât sângele care vine în mod normal din atriul stâng cât și volumul regurgitat din aortă. Factorii care influențează severitatea regurgitării aortice sunt reprezentați de mărimea orificiului de regurgitare, gradientul de presiune dintre aortă și ventriculul stâng în timpul diastolei și durata diastolei. În timp, ventriculul stâng se adaptează compensator prin dilatare cronică, datorită supraîncărcării de volum, și hipertrofie excentrică, datorită supraîncărcării de presiune, pentru a putea să se acomodeze cantităților mari de sânge regurgitat din aortă fără creșterea semnificativă a presiunii diastolice intracavitare și cu menținerea fracției de ejecție pe baza mecanismului Frank-Starling.

Combinația volum-bătaie crescută cu presiunea aortică diastolică scăzută duce la o presiune a pulsului crescută și la o pletoră de manifestări periferice caracteristice.

Apariția anginei este favorizată de dezechilibrul dintre necesitățile de oxigen crescute ale unui ventricul stâng dilatat, cu presiune parietală crescută și oferta scăzută datorată afectării circulației coronariene prin presiune diastolică aortică scăzută. În timp, mecanismul compensator al dilatării și hipertrofiei VS este depășit și apare afectarea funcției cardiace cu scăderea debitului cardiac și creșterea retrogradă a presiunii din atriul stâng și patul vascular pulmonar, marca clinică fiind apariția dispneei (Tabelele 1 și 2).

TABELUL 1. Simptomele și semnele din insuficiența aortică.

Modificări fiziopatologice	Semne și simptome
Supraîncărcare de volum a ventriculului stâng	- Impuls apical hiperdinamic, etalat pe o suprafață mare
Cardiomegalie	- Deplasarea impulsului apical lateral și inferior
Presiune sistolică crescută	- Puls carotidian amplu
Vasodilatație periferică	- Presiunea pulsului crescută - Manifestări periferice caracteristice
Flux retrograd prin valva aortică cu gradient de presiune crescut	- Suflu diastolic cu frecvență înaltă, descrescendo
Jet de regurgitare care împiedică deschiderea normală a valvei mitrale în diastolă	- Suflu Austin-Flint (asemănător uruiturii diastolice din stenoza mitrală)
Presiuni de umplere ale ventriculului stâng crescute	- Dispnee de efort
Creșterea presiunii în atriul stâng	- Dispnee paroxistică nocturnă
Creșterea cererii de oxigen	- Angina
Scăderea perfuziei subendocardice	

TABELUL 2. Semnele periferice din regurgitarea aortică.

Semn	Descriere	Mecanism
Semnul Corrigan	- Pulsații arteriale periferice vizibile, cu amplitudine crescută	- Combinația volum-bătaie crescut, presiune diastolică aortică scăzută și complianță crescută a peretelui arterial
Semnul Becker	- Pulsația arterelor retiniene	
Semnul De Musset	- Mișcarea ritmică a capului în ritmul pulsațiilor cardiace	- Neclar
Semnul Durozier	- Suflu „du-te-vino" sau de tip „mașinărie" care se aude în sistolă și diastolă prin comprimarea arterei femurale cu stetoscopul.	- Suflul sistolic e dat de fluxul sanguin femural anterograd iar cel diastolic de cel retrograd datorită regurgitării aortice semnificative
Semnul Müller	- Uvula pulsatilă	
Semnul Traube	- Un sunet ascuțit, ca o lovitură de pistol care se aude la nivelul arterei femurale	- Expansiunea bruscă și tensionarea pereților vasculari în sistolă
Semnul Quincke	- Pulsații exagerate ale patului capilar unghial	

Examenul clinic

Examenul clinic permite diagnosticul insuficienței aortice dar și aprecierea severității acesteia. Elementul auscultator caracteristic este existența unui suflu diastolic cu tonalitate înaltă, de tip descrescendo, ce se aude cel mai bine de-a lungul marginii stângi a sternului cu pacientul în expir, aplecat în față. Dacă se asociază dilatarea aortei, suflul se aude cel mai bine parasternal drept. Severitatea regurgitării aortice se corelează mai bine cu durata suflului și nu cu intensitatea acestuia. Asocierea unui suflu sistolic ejecțional aortic nu semnifică obligatoriu coexistența stenozei aortice valvulare, stenoza putând fi funcțională datorită volumului anormal de mare de sânge ejectat în sistolă la un pacient cu insuficiență aortică severă. Suflul Austin Flint de stenoză mitrală funcțională este un alt element auscultator cu semnificație de regurgitare aortică severă. Acesta este dat de turbulența fluxului de sânge transmitral apărută prin închiderea parțială a valvei mitrale anterioare datorită jetului de regurgitare aortică. Are tonalitate scăzută și apare mediodiastolic, fiind diferențiat de uruitura diastolică mitrală din stenoza mitrală valvulară datorită absenței clacmentului de deschidere și a accentuării presistolice.

Regurgitarea aortică severă se însoțește de o creștere a presiunii pulsului - diferența dintre presiunea sistolică și cea diastolică - peste 100 mm Hg cu scăderea presiunii diastolice sub 60 mm Hg. Presiunea pulsului poate să nu reflecte fidel severitatea regurgitării aortice la persoanele tinere cu vase compliante precum și în situația asocierii disfuncției ventriculare stângi cu creșterea presiunii telediastolice ventriculare.

Dacă insuficiența aortică se instalează acut, tipic în disecția acută de aortă sau endocardita bacteriană, regurgitarea bruscă de sânge într-un ventricul stâng necompliant duce la creșterea presiunii telediastolice ventriculare și la creșterea retrogradă a presiunii din atriul stâng și patul vascular pulmonar. Manifestarea clinică caracteristică este edemul pulmonar acut. Suflul diastolic aortic poate fi de intensitate scăzută și foarte scurt datorită creșterii abrupte a presiunii telediastolice ventriculare și în consecință, a diminuării rapide a gradientului de presiune dintre aortă și ventriculul stâng. Semnele periferice caracteristice din insuficiența aortică cronică pot lipsi datorită presiunii telediastolice ventriculare crescute și limitării regurgitării din aortă.

FIGURA 1. **Auscultația în insuficiența aortică.**

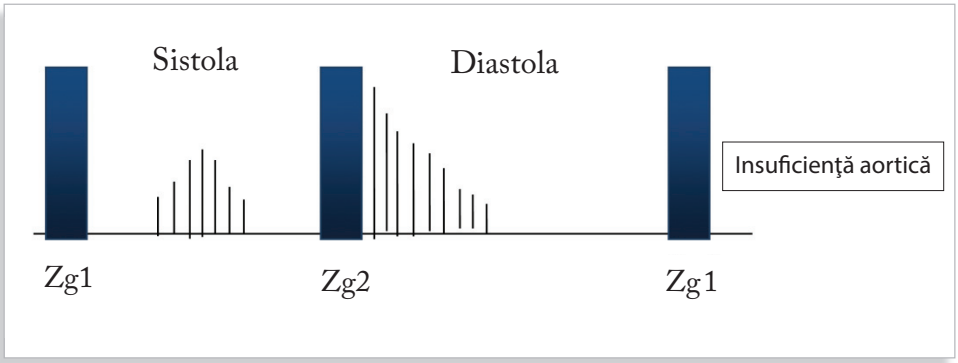

TABELUL 3. Investigațiile paraclinice din insuficiența aortică.

Investigația	Utilitatea	Informațiile pe care le aduce/ modificări posibile
Ecografia cardiacă transtoracică și transesofagiană	- Evaluarea imagistică a valvei aortice, rădăcinii aortice, ventriculului stâng, leziuni asociate - Urmărirea progresiei insuficienței aortice și a impactului pe funcția ventriculului stâng	- Anatomia și mișcarea foițelor aortice - Mărimea și forma rădăcinii aortice - Dimensiunile, volumele, masa și funcția ventriculului stâng - Aprecierea prin ecografie Doppler a severității regurgitării aortice
Electrocardiograma	- Semne de hipertrofie și forțare ventriculară stângă - Nu este un bun predictor al masei ventriculului stâng sau al severității insuficienței aortice	- Deviere axială stângă - Modificări de tip încărcare diastolică a ventriculului stâng
Radiografia toracică	- Aprecierea prezenței cardiomegaliei (indice cardiotoracic > 0,5) - Evaluarea prezenței aortei ascendente dilatate - Modificări asociate	- Mărirea umbrei cardiace se face tipic în direcție inferioară și spre stânga - Cardiomegalia poate fi impresionantă (*cord bovin*) - Calcificările valvei aortice dacă se asociază și stenoza aortică - Mărirea atriului stâng dacă se asociază și valvulopatie mitrală - Dilatarea anevrismală a aortei în boli care afectează rădăcina aortei (de ex. *sdr. Marfan*) - Calcificări liniare ale peretelui aortei ascendente (aortita sifilitică, afectare degenerativă a aortei)
Angiografia (injectarea de substanță de contrast în rădăcina aortei)	- Definirea severității regurgitării atunci când datele neinvazive sunt neconcludente sau în dezacord cu tabloul clinic	- Opacifierea rădăcinii aortice cu evidențierea regurgitării valvulare aortice (necesită o tehnică specială)
Rezonanța magnetică nucleară	- Evaluarea cu acuratețe a: → orificiului regurgitant → severității regurgitării aortice → dimensiunilor, masei și funcției ventriculului stâng - Metoda diagnostică de ales în cazul în care ecografia cardiacă nu este concludentă	- Evaluarea severității regurgitării pe baza volumelor anterograde și retrograde din aorta ascendentă - Evaluarea morfologică și funcțională a ventriculului stâng

MESAJE CHEIE

- ***Definiție.*** Insuficiența aortică implică refluxul sângelui în diastolă din aortă în ventriculul stâng datorita incompetenței valvulare.
- ***Manifestările clinice.*** Simptomele frecvente sunt: dispnee la efort, fatigabilitate, scăderea toleranței la efort, angină. Examenul clinic pune în evidență un impuls apical hiperdinamic, suflu diastolic descrescendo parasternal stâng, puls periferic amplu, uneori de tip *bisferiens* și manifestări periferice caracteristice, asociate creșterii presiunii pulsului.
- ***Evoluție și tratament.*** Boala este multă vreme asimptomatică datorită adaptării cronice a ventriculului stâng la suprasarcina de volum. Odată cu apariția simptomelor, în lipsa tratamentului adecvat – protezarea valvulară aortică – evoluția este nefavorabilă, cu creșterea semnificativă a mortalității.

Cristina STĂNESCU, G-Andrei DAN

III/13

DEFINIŢIE

Sindromul cardiomiopatic se caracterizează prin prezenţa simptomelor şi semnelor datorate afectării primare a miocardului.

Etiologie

Sindromul cardiomiopatic este produs de o varietate de boli genetice, inflamatorii, infecţioase sau este de etiologie neprecizată. Se grupează în următoarele categorii:

- Cardiomiopatia dilatativă;
- Cardiomiopatia hipertrofică;
- Cardiomiopatia restrictivă;
- Cardiomiopatiile inflamatorii – care includ miocardita;
- Cardiomiopatia prin noncompactare ventriculară;
- Cardiomiopatia aritmogenă ventriculară dreaptă și stângă;
- Cardiomiopatia de stres.

Tabloul clinic

Manifestările clinice sunt secundare insuficienţei cardiace, cu predominanţa disfuncţiei sistolice sau diastolice, după tip, dar cu unele trăsături specifice fiecărei entităţi amintite, în funcţie de caracteristicile ei fiziopatologice.

Cardiomiopatia dilatativă (CMD)

DEFINIŢIE

Cardiomiopatia dilatativă este definită ca dilataţie a ventriculului stâng (VS), uneori și a ventriculului drept (VD), neexplicată de boala ischemică sau valvulară.

Etiologie

Etiologia poate fi reprezentată de miocardita virală, ingestia unor substanţe toxice pentru miocard (alcool, cocaină, amfetamine, citostatice), CMD postpartum, tahicardia prelungită, transmiterea genetică (în 20% din cazuri) și altele. Termenul poate fi utilizat în sens larg pentru orice cauză care produce dilataţie cardiacă cu consecinţele funcţionale aferente sau se folosește termenul de *„cardiomiopatie dilatativă idiopatică”* atunci când etiologia este obscură. Investigaţii detaliate (imagistice, genetice etc.) pot releva în timp cauza reală. Din cauza diferenţelor de management, diferenţierea între CMD ischemică și cea idiopatică este esenţială - ceea ce înseamnă că, deseori în practică, CMD idiopatică este un diagnostic „prin excludere”.

Fiziopatologie

CMD se caracterizează prin cardiomegalie, cu pereţii VS nehipertrofiaţi, cu contractilitate redusă, fracţie de ejecţie scăzută, debit cardiac scăzut, volum telediastolic și presiuni telediastolice crescute. Cavităţile inimii fiind dilatate, se produce și dilatarea inelelor mitral și tricuspidian, cu producerea regurgitărilor mitrală și tricuspidiană secundare (**Figura 1**).

FIGURA 1.

În stânga: cordul normal.
În dreapta: cavitățile stângi şi drepte sunt dilatate, iar peretele VS este subțire.

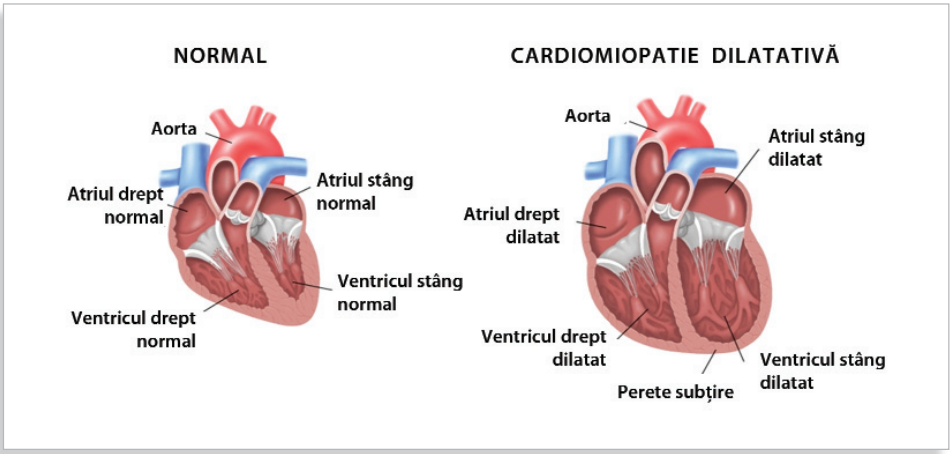

Manifestări clinice

Tabloul clinic este cel al insuficienţei cardiace, iniţial stângă, iar în stadii mai avansate şi dreaptă.

Simptome

- Dispneea de efort, ortopneea, dispneea paroxistică nocturnă - datorate presiunii telediastolice crescute la nivelul VS, transmise retrograd la nivelul circulaţiei venoase pulmonare;
- Fatigabilitatea - prin debit cardiac redus;
- Palpitaţiile, sincopa - datorate de obicei aritmiilor ventriculare.

Semne

- Tahicardia (tonus adrenergic crescut), hipotensiunea, cianoza periferică sau centrală, presiunea pulsului redusă (debit redus);
- Impulsul apical deplasat spre stânga;
- Galopul protodiastolic (zgomot III);
- Suflul holosistolic de regurgitare mitrală, apical;
- Ralurile pulmonare (congestie);
- Refluxul abdomino-jugular prezent, element corelat cu scăderea performanţei ventriculului stâng;
- Venele jugulare turgescente (presiune venoasă crescută), unde *v* ample în curba de puls jugular (regurgitare tricuspidiană), hepatomegalia sensibilă, ficatul pulsatil (regurgitare tricuspidiană);
- Suflul sistolic accentuat în inspir, audibil în treimea inferioară a sternului (regurgitare tricuspidiană);
- Edemele membrelor inferioare, edemele sacrate, ascita, revărsatul lichidian pleural;
- Edemul pulmonar acut sau şocul în cazul decompensării acute a insuficienţei cardiace.

Investigaţii paraclinice

Investigaţie	Aport diagnostic
Ecocardiografia	- Dilatarea VS şi VD - Funcţia sistolică şi diastolică VS şi VD - Ecocardiografia de stress cu Dobutamină pentru evaluarea viabilităţii miocardului
Rezonanţa magnetică	- Caracterizarea miocardului prin contrastul tardiv cu gadolinium – evidenţierea zonelor de fibroză
Electrocardiograma	- Evaluarea aritmiilor şi modificărilor de repolarizare
Evaluarea coronarografică	- Evaluarea arterelor coronare – diferenţierea CMD ischemice de cea non-ischemică

Cardiomiopatia hipertrofică (CMH)

DEFINIŢIE

Cardiomiopatia hipertrofică este o boală genetică, caracterizată prin prezenţa hipertrofiei VS, neexplicată de alte cauze cum ar fi: hipertensiune arterială, stenoză aortică.

Fiziopatologie

La purtătorii acestui fenotip cavitatea ventriculară nu este dilatată şi fracţia de ejecţie este normală sau chiar supranormală. De obicei hipertrofia anormală a pereţilor ventriculari este reactivă la insulta primară și nu efectul direct al etiologiei. Din această cauză, fenotipul și evoluţia clinică sunt extrem de variabile.

Prima mutaţie genetică descrisă a fost cea a genei care codifică lanţul greu al beta miozinei. Ulterior au fost identificate şi alte mutaţii, toate codificând proteine ale sarcomerului, cele mai frecvent întâlnite fiind cele care codifică proteina C fixatoare a miozinei, troponina I, tropomiozina.

Hipertrofia VS este de obicei asimetrică, afectând predominant septul interventricular în zona bazală, modificând geometria cavităţii VS prin îngustarea tractului de ejecţie al VS (Figura 2).

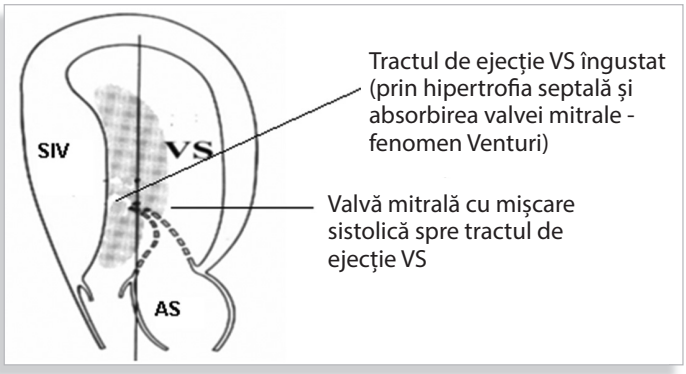

FIGURA 2. Reprezentare schematică a cordului, cu VS situat superior atriului stâng, aşa cum apare la ecocardiografie. Se observă hipertrofia septală, care îngustează tractul de ejecţie al VS, la care contribuie şi deplasarea spre sept a porţiunii libere a valvei mitrale, atrasă prin mecanism Venturi. SIV = sept interventricular, AS = atriul stâng, VS = ventriculul stâng.

În timpul contracţiei, în telesistolă, se produce obstrucţia tractului de ejecţie VS, prin contracţia puternică a miocardului şi prin deplasarea aparatului valvular mitral în calea fluxului din tractul de ejecţie al VS, prin mecanism Venturi, care constă în atragerea unei structuri situate adiacent unui flux rapid, prin crearea unei presiuni laterale negative, așa cum la trecerea unui tren în viteză sunt atrase spre el hainele persoanelor aflate pe peron (**Figura 2**). Această obstrucţie subaortică produce în amonte o creștere de presiune, care duce la creșterea stresului de perete și la agravarea disfuncţiei diastolice determinate de hipertrofia restului de miocard.

Manifestări clinice

Tabloul clinic are unele asemănări cu cel din stenoza aortică, dar există și diferenţe semnificative, datorate caracterului dinamic al obstrucţiei subaortice, care este mai uşoară la începutul sistolei, agravându-se progresiv spre finalul sistolei.

Tabloul clinic este expresia următoarelor fenomene fiziopatologice:

1. Disfuncţia diastolică a VS;
2. Obstrucţia tractului de ejecţie (TE) al VS;
3. Regurgitarea mitrală;
4. Dezechilibrul între cererea și consumul de oxigen al miocardului (ischemie miocardică);
5. Aritmiile cardiace;
6. Disfuncţia sistolică în stadiile avansate.

Simptome

1. **Disfuncţia diastolică a VS** se manifestă prin creșterea presiunii telediastolice în VS, ceea ce conduce la creșterea presiunii în atriul stâng, în venele pulmonare și în capilarele pulmonare, fenomene accentuate la efort. Consecinţele disfuncţiei diastolice a VS sunt:
   a. Dispneea de efort;
   b. Ortopneea.
2. **Obstrucţia TEVS** este prezentă la aproximativ o treime dintre pacienţii cu CMH si este intensificată de efort. Pacienţii au presiune diastolică VS crescută, si uneori obstrucţie severă de TEVS la efort. Consecinţele obstrucţiei TEVS sunt:
   a. Dispneea de efort;
   b. Sincopa la efort, cu sau fără aritmii ventriculare, apărută din cauza imposibilităţii adaptarii debitului cardiac - fixat prin obstrucţie - la efort și scăderii debitului cerebral secundar vasodilataţiei musculare.
3. **Dezechilibrul** între cererea și consumul de oxigen al miocardului se reflectă prin hipoperfuzia miocardului hipertrofiat, care are consum crescut de oxigen şi artere coronare intramurale cu lumen redus - caracteristice CMH. Consecinţa:
   a. Durerea toracică.
4. **Aritmiile cardiace** se datorează hipertrofiei VS, fibrozei interstiţiale, ischemiei miocardice, toate determinând inomogenitate electrică miocardică. Consecinţele simptomatice pot fi:
   a. Palpitaţiile, presincopa şi sincopa – produse de tahicardii ventriculare sau fibrilaţie atrială care compromit contribuţia sistolei atriale la debitul cardiac;
   b. Dispneea agravată de apariţia fibrilaţiei atriale, prost tolerată prin pierderea contracţiei atriale în condiţiile VS hipertrofiat, mai rigid, cu complianţă scăzută;
   c. Moartea subită cardiacă prin tahicardii ventriculare susţinute, care pot degenera la fibrilaţie ventriculară.

Semne

- Impuls apical puternic, deplasat spre stânga;
- Unda a proeminentă în curba de puls jugular, zgomotul IV - datorate contracţiei atriale puternice;
- Pulsul carotidian amplu, care scade abrupt în telesistolă datorită obstrucţiei bruşte la evacuarea VS în telesistolă, fenomen ilustrat de curba de presiune arterială (**Figura 3**).

FIGURA 3. **Se observă curba de presiune din VS, suprapusă peste curba de presiune carotidiană, la nivelul căreia, în mezosistolă, se observă o scădere bruscă a presiunii, ce corespunde obstrucției din tractul de ejecție VS.**
Sus - electrocardiograma;
pVS = curba presiunii din VS;
pAC = curba presiunii din artera carotidă.

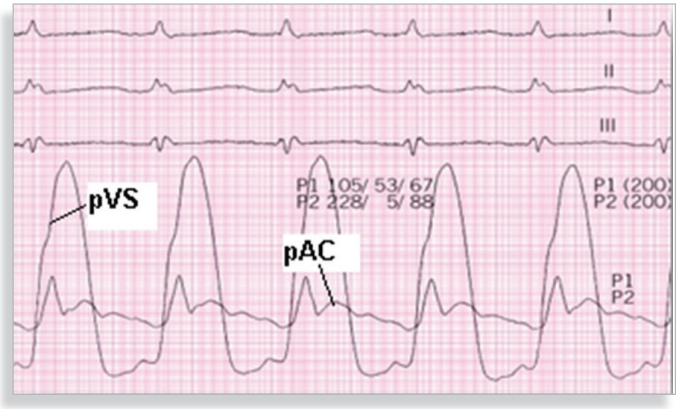

- Suflul mezo-telesistolic rugos, grad 3-4/6, parasternal stâng, iradiat spre apex, la cei cu obstrucţie de TEVS. Acest suflu variază cu alterarea sarcinii VS sau a contractilităţii, astfel:
  - Intensitatea suflului crește când volumul VS scade în ortostatism, sau la manevra Valsalva, sau contractilitatea crește;
  - Intensitatea suflului scade în clinostatism și în condiţiile creșterii rezistenţei vasculare - ghemuire, contracţie izometrică a mâinilor;
  - Caracterul dinamic al suflului este o marcă de diferenţiere faţă de stenoza aortica valvulară fixă.
- Suflu sistolic apical de regurgitare mitrală, produsă prin mișcarea anterioară a valvei mitrale, care împiedică închiderea eficientă a valvei mitrale.

Evoluţia acestei boli este variabilă, în majoritatea cazurilor lentă și benignă. O parte însă dintre bolnavi evoluează către forme avansate cu insuficienţă cardiacă sau au predictori care sugerează un risc crescut de moarte subită cardiacă.

O formă particulară a CMH este cardiomiopatia hipertrofică apicală (CMHA), mai frecventă la bătrâni, descrisă pentru prima dată în Japonia. CMHA este asociată mai rar cu moartea subită cardiacă. Hipertrofia este limitată la zona apicală a VS și este detectată de obicei incidental printr-o metodă imagistică în cursul investigării unui aspect electrocardiografic sugestiv pentru ischemie miocardică, care constă în prezenţa unor unde T negative, de multe ori gigante, în derivaţiile precordiale.

Un alt aspect important este diferenţierea CMH de așa zisa hipertrofie adaptativă a sportivilor. Aceasta nu este însoţită de modificări ale funcţiei diastolice ventriculare stângi, evaluate prin ecocardiografia convenţională. Pentru a exclude CMH se pot folosi anumite metode ecocardiografice tip Doppler tisular, care sunt capabile să detecteze modificări subtile de funcţie sistolică şi distolică ale VS, diferenţiind astfel cele două tipuri de hipertrofie.

Investigaţii paraclinice

Investigaţie	Aport diagnostic
Ecocardiografia	- Definirea geometriei particulare a VS, măsurarea gradientului de presiune dintre cavitatea VS şi tractul de ejecţie VS - Funcţia sistolică şi diastolică VS
Rezonanţa magnetică	- Evaluarea masei miocardului şi a zonelor de fibroză
Electrocardiograma	- Evaluarea aritmiilor şi a modificărilor de repolarizare
Evaluarea genetică	- Mutaţii ale genelor sarcomerului: lanţ greu beta miozină, proteina C fixatoare a miozinei, troponina I

Cardiomiopatia restrictivă (CMR)

DEFINIŢIE

Cardiomiopatia restrictivă se caracterizează prin prezenţa VS sau VD nedilatate, cu funcţie sistolică satisfăcătoare și disfuncţie diastolică. Hipertrofia ventriculară lipsește, dar peretele poate fi îngroșat prin infiltare.

Etiologie

CMR reprezintă un grup heterogen de afectări ale miocardului, dintre care mai frecvente sunt: amiloidoza cardiacă, sarcoidoza cardiacă și hemocromatoza cardiacă. În aceeași clasă intră și cardiomipatiile noninfiltrative, cum sunt cea din diabet sau sclerodermie.

Fiziopatologie

În toate aceste afecţiuni, miocardul este infiltrat cu diverse substanţe de tezaurizare, structuri inflamatorii sau fibroză, ceea ce conduce la creșterea rigidităţii pereţilor și scăderea distensibilităţii VS și VD. Din acest motiv, umplerea ventriculilor se face cu dificultate, predominant în prima parte a diastolei, fiind întreruptă brusc în momentul atingerii capacităţii maxime de distensie. Acest tip de umplere diastolică se numește de tip restrictiv și se întâlnește și în alte condiţii, cum ar fi pericardita constrictivă, în care oprirea bruscă a umplerii se datorează pericardului rigid și nu peretelui ventricular.

Manifestări clinice

Tabloul clinic este caracterizat de anomaliile funcţiei diastolice, care conduc la o umplere redusă a ventriculilor, cu consecinţă anterogradă - prezenţa debitului mic și retrogradă - creșterea presiunii la nivelul atriilor stâng şi drept.

Simptome

- Fatigabilitatea şi toleranţa redusă la efort, prin debit cardiac mic;
- Sincopa;
- Palpitaţiile - fibrilaţie atrială favorizată de dilataţia atrială.

Semne

- Hipotensiunea arterială;
- Venele jugulare turgescente;
- Semnul Kussmaul – creşterea presiunii jugulare în inspir, datorită imposibilităţii preluării unui volum suficient în atriul drept;
- Zgomotul III audibil - produs de umplerea rapidă din protodiastolă; acest zgomot este mai tardiv decat clicul pericardic întâlnit în pericardita constrictivă, dar nu în CMR;
- În formele avansate apar hepatomegalia, ascita și anasarca.

Investigaţii paraclinice

Investigaţie	Aport diagnostic
Ecocardiografia	- Evaluarea geometriei ventriculare şi atriale - Funcţia diastolică VS
Rezonanţa magnetică	- Evaluarea structurii miocardului, zonelor de fibroză, infiltrării cu diverse substanţe
Electrocardiograma	- Microvoltaj
Evaluarea presiunilor intracardiace prin cateterism	- Semnul radical, sugestiv pentru presiuni de umplere crescute în protodiastolă

Cardiomiopatiile inflamatorii (CMI)

DEFINIŢIE

Cardiomiopatiile inflamatorii reprezintă un grup de afecţiuni de etiologii variate caracterizate prin inflamaţia miocardului (miocardita), care produce disfuncţie miocardică cu gravitate variabilă, de la reversibilitate completă la remodelare și cardiomiopatie dilatativă.

Cea mai frecventă etiologie a miocarditei este cea virală.

Manifestări clinice

Prezentarea clinică este extrem de variabilă, oscilând între pacientul asimptomatic şi şoc sau moarte subită cardiacă. Variabilitatea de prezentare este secundară variabilităţii leziunilor histologice din acest grup de boli. Antecedentele recente de infecţie respiratorie sau digestivă cresc suspiciunea diagnostică bazată pe simptome si semne nespecifice.

Simptome

- Simptomele nespecifice ale impregnării virale;
- Durerea toracică - datorată de obicei asocierii pericarditei;
- Dispneea de diverse grade;
- Palpitaţiile.

Semne

- Febra;
- Tahicardia disproporţionată faţă de febră;
- Galopul SIII sau SIV sau sufluri noi apărute (insuficienţă mitrală, regurgitaţie tricuspidiană) proporţionale cu afectarea cardiacă;

- Frecătura pericardică - dacă există şi afectare pericardică;
- Eventual semnele de insuficienţă cardiacă stângă și/sau dreaptă, identice cu cele întâlnite în CMD (vezi mai sus);
- Semnele de embolie sistemică, datorită statusului procoagulant dat de inflamaţie;
- Sincopa;
- Moartea subită cardiacă prin aritmii maligne – tahicardii ventriculare susţinute, fibrilaţie ventriculară.

Investigaţii paraclinice

Investigaţie	Aport diagnostic
Ecocardiografia	- Dilatarea VS şi VD - Funcţia sistolică şi diastolică VS şi VD
Rezonanţa magnetică	- Evaluarea fibrozei miocardice
Electrocardiograma	- Evaluarea aritmiilor şi modificărilor de conducere
Probe de laborator	- Teste de inflamaţie pozitive, troponina crescută

Cardiomiopatia prin noncompactare ventriculară (CMNV)

DEFINIŢIE

Cardiomiopatia prin noncompactare ventriculară reprezintă o modificare de structură a VS de etiologie incertă, cel mai probabil genetică, care este caracterizată de prezenţa a două straturi distincte în grosimea miocardului, vizibile predominant în zona apicală a VS. Stratul epicardic este compact şi subţire, în timp ce stratul endocardic este spongios, formând trabecule de forma unor degete, cu recesuri intertrabeculare (**Figura 4**).

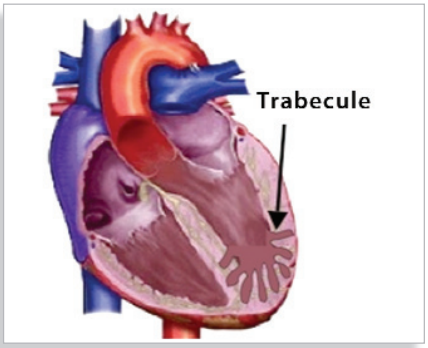

FIGURA 4.

În porţiunea apicală a VS se observă trabecule de forma unor degete, între care există recesuri.

Fiziopatologie

S-au descris mai multe forme de CMNV, care pot mima alte cardiomiopatii (CMD, CMH, CMR), pot fi asociate cu boli cardiace congenitale, cu aritmii severe, sau pot fi benigne.

Aspectul fenotipic rezultă cel mai probabil din oprirea procesului normal de compactare a miocardului, care reprezintă faza finală a dezvoltării cordului. În mod normal miocardul se compactează progresiv dinspre epicard spre endocard, proces declanșat se pare de factori de creștere a endoteliului sau de angiopoietină.

Manifestări clinice

Tabloul clinic este variabil, în funcţie de forma de CMNV, de la lipsa totală de simptome la tabloul caracteristic insuficienţei cardiace, sistolice și diastolice. Cel mai frecvent, boala evoluează în final spre CMD. Mai pot apărea aritmii, tulburări de conducere și fenomene tromboembolice, datorită formării trombilor în recesurile VS.

Simptome și semne

- Cele descrise la CMD;
- Cele datorate emboliilor:
  - Durerile toracice anterioare (infarctul miocardic acut);
  - Semnele neurologice (accidentul vascular cerebral);
  - Durerile abdominale (infarctul mezenteric);
  - Semnele aferente emboliilor periferice;
- Moartea subită cardiacă (prin aritmiile ventriculare).

Investigaţii paraclinice

Investigaţie	Aport diagnostic
Ecocardiografia	- Vizualizarea trabeculării VS - Funcţia sistolică şi diastolică VS şi VD
Rezonanţa magnetică	- Vizualizarea trabeculării VS - Evaluarea masei totale de miocard noncompactat
Electrocardiograma + Holter	- Evaluarea aritmiilor şi modificărilor de conducere
Evaluarea genetică	- Mutaţii ale genelor sarcomerului, citoscheletului, canalelor ionice

Cardiomiopatia aritmogenă (CA) ventriculară dreaptă și stângă

DEFINIŢIE

Cardiomiopatia aritmogenă este o boală genetică a miocardului, care afectează de obicei ventriculul drept, dar îl poate afecta şi pe cel stâng, ducând la înlocuirea miocitelor cu ţesut fibro-adipos (**Figura 5**). Anatomopatologic, se produce o afectare a joncţiunii intercelulare, prin anomalii genetice ale desmozomilor. CA reprezintă una dintre cauzele cele mai importante ale morţii subite la tineri atleţi, alături de CMH.

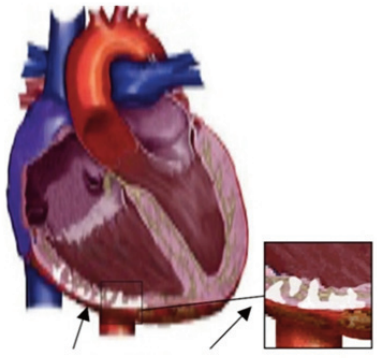

Infiltrare cu grăsime a miocardului ventriculului drept

FIGURA 5.

Ventriculul drept este dilatat, iar peretele său este infiltrat cu țesut fibro-adipos

În evoluția bolii, peretele VD devine tot mai subțire.

Manifestări clinice

Tabloul clinic variază considerabil, în funcţie de expresia fenotipică a **CA**, de la subiecţi asimptomatici (de exemplu membri de familie cu mutaţii genetice, fără modificări structurale decelabile), până la insuficienţă cardiacă sau aritmii severe și moarte subită cardiacă.

Simptome și semne

- Legate de aritmii ventriculare:
  - Palpitaţiile;
  - Sincopa - de obicei în timpul efortului;
  - Oprirea cardiacă sau moartea subită - deseori la subiecţi asimptomatici, tineri, sportivi;
- Asemănătoare miocarditei acute (descrise mai sus);
- Insuficienţa cardiacă apărută tardiv în evoluţie, mimând **CMD**, dacă există și afectare de **VS**.

Tabloul clinic al CA variază în funcţie de stadiul bolii, astfel:

A. În faza iniţială există anomalii subtile ale **VD**, cu sau fără aritmii ventriculare minore. Cu toate acestea, chiar în această fază se poate produce moarte subită cardiacă, la tineri asimptomatici.

B. În a doua fază apar manifestări clinice (aritmii ventriculare), asociate cu modificări de structură și funcţie ale **VD**, detectabile prin metode imagistice.

C. În a treia fază apare disfuncţia contractilă a **VD**, ce duce la semne de insuficienţă cardiacă dreaptă, **VS** prezervându-și funcţia;

D. În a patra fază este afectată și funcţia contractilă a **VS**, iar **CA** mimează **CMD**.

CA este dificil de diagnosticat pe baza unui singur criteriu, astfel încât se folosește o combinaţie de criterii clinice și electrocardiografice, imagistice, genetice, care compun un scor de probabilitate diagnostică. Iată câteva investigaţii utile pentru diagnostic:

Investigaţii paraclinice

Investigaţie	Aport diagnostic
Ecocardiografia	- Dilatarea VD cu sau fără reducerea fracţiei de ejecţie, anevrisme VD; evaluare VS
Rezonanţa magnetică	- Anomalii morfofuncţionale VD şi VS - Caracterizarea miocardului prin contrastul tardiv cu gadolinium – evidenţierea zonelor fibro-adipoase
Electrocardiograma	- Unde T negative V1-V3, unde epsilon (potenţiale de amplitudine mică la sfârşitul QRS), voltaj QRS redus în derivaţiile membrelor, bloc de ramură dreaptă incomplet, tahicardii ventriculare cu aspect de bloc de ramură stângă
Evaluarea genetică	- Mutaţii ale genelor desmozomale şi nondesmozomale

Cardiomiopatia de stres (CMS) sau cardiomiopatia Tako-Tsubo

DEFINIŢIE

Cardiomiopatia de stres este o afecţiune temporară a inimii, declanşată de obicei de un stress emoţional puternic, mai frecventă la femei.

CMS a fost descrisă iniţial de un medic japonez, fiind numită cardiomiopatia Tako-Tsubo. Tako-Tsubo este un tip de vas utilizat de pescarii japonezi în capturarea caracatiţelor (Figura 6). Acest vas are un gât îngust, corespunzător bazei VS și un corp balonizat, corespunzător zonei apicale a VS.

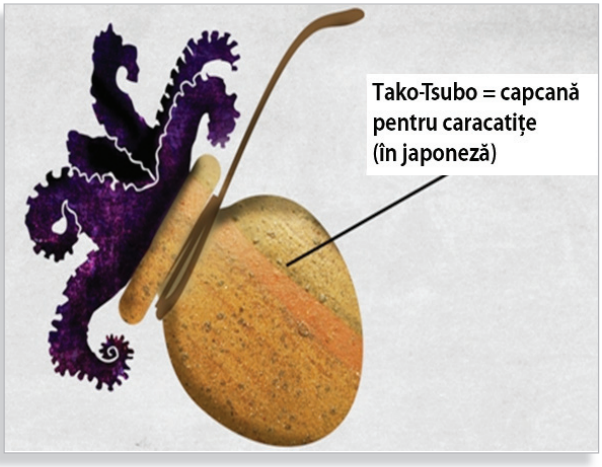

FIGURA 6.

Vasul pentru capturat caracatiţe are un gât îngust, corespunzător bazei VS şi un corp balonizat, corespunzător zonei apicale a VS.

Imaginile VS obţinute la ventriculografie au un aspect asemănător, vizibil în timpul sistolei ventriculare, în care apexul VS este balonizat, necontractil, în timp ce zona bazală a VS își păstrează funcţia contractilă (Figura 7).

FIGURA 7. Imagine ventriculografică cu substanţă de contrast, obţinută în sistola şi diastola VS.

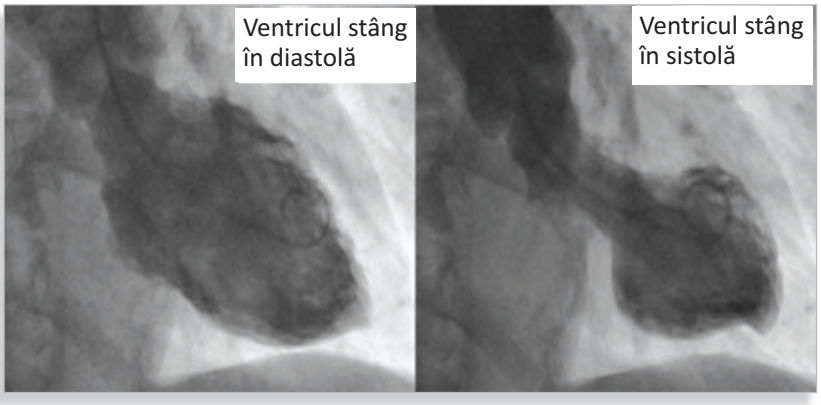

Fiziopatologie

Mecanismul fiziopatologic al CMS este incomplet elucidat. Hormonii de stres, între care adrenalina, joacă un rol important, afectând microcirculaţia coronariană de obicei în zona apicală a VS, mai sensibilă la efectul acestor hormoni. Consecinţa este o disfuncţie contractilă severă, asemănătoare unui anevrism apical produs de un infarct miocardic acut (IMA). Diferenţa dintre CMS şi IMA este reversibilitatea, de obicei completă, produsă într-un interval scurt de timp (zile – săptămâni).

Manifestări clinice

Tabloul clinic este o combinaţie dintre simptomatologia întâlnită în IMA și cea din insuficienţa cardiacă.

Simptome

- Durerea toracică anterioară;
- Dispneea de diverse grade;
- Palpitaţiile;
- Anxietatea, depresia, apatia;
- Anamneza unui stres emoţional puternic.

Semne

- Semnele de insuficienţă cardiacă stângă;
- Uneori suflu sistolic asemănător celui din CMH, prin obstrucţia din tractul de ejecţie al VS, produsă de hipercontractilitatea zonei bazale a VS;
- Aritmiile, mai ales tahicardiile ventriculare.

Investigaţiile paraclinice care susţin diagnosticul de CMS sunt următoarele:

Investigaţie	Aport diagnostic
Ecocardiografia	- Dilatarea apexului VS cu hipercontractilitate bazală.
Coronarografia şi ventriculografia	- Artere coronare epicardice normale - Balonizarea apexului VS în sistolă
Electrocardiograma	- Aspect asemănător unui infarct miocardic acut cu supradenivelare de segment ST. - Tahicardii ventriculare
Probele de laborator	- Troponina crescută

Ilustrăm schematic în Figura 8, comparativ, primele **3 tipuri de cardiomiopatii descrise:**

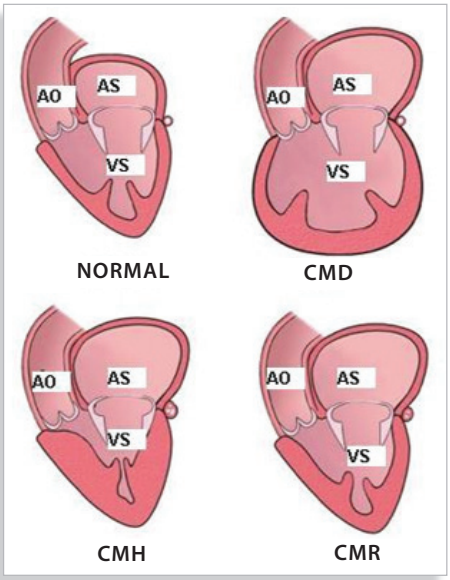

FIGURA 8.

Sus stânga - cord normal
Sus dreapta - dilatare de VS şi AS
Jos stânga - hipertrofie de VS, dilatare AS
Jos dreapta - VS nedilatat, cu pereţi uşor îngroşaţi, AS dilatat

AO = aortă
VS = ventricul stâng
AS = atriu stâng

CMD = cardiomiopatie dilatativă
CMH = cardiomiopatie hipertrofică
CMR = cardiomiopatie restrictivă

MESAJE CHEIE

- **Cardiomiopatiile sunt afecţiuni primare ale miocardului, de etiologii diverse, cu tablou clinic sugestiv pentru insuficienţa cardiacă sistolică sau diastolică, dar şi cu alte manifestări specifice fiecărui tip, astfel**:
- CMD este caracterizată prin dilatarea VS cu disfuncţie sistolică;
- CMH este o boală genetică, caracterizată prin hipertrofia VS cu funcţie sistolică normală sau supranormală și disfuncție diastolică de obicei ușoară;
- CMR este caracterizată prin infiltrarea miocardului, care devine mai rigid, cu disfuncție diastolică severă și atrii dilatate secundar;
- CMI cronice sunt asemănătoare CMD;
- **Miocardita este o boală acută uneori febrilă, cu simptome şi semne de insuficienţă cardiacă, dar şi cu eventuale aritmii maligne, mergând până la oprire cardiacă;**
- **CMNV este o boală genetică, caracterizată prin noncompactarea stratului endocardic al miocardului, cu tablou clinic asemănător CMD, dar și cu prezența aritmiilor maligne;**
- **CA sunt boli genetice, caracterizate prin înlocuirea miocitelor cu țesut fibro-adipos, mai ales la nivelul VD, dar posibil şi la nivelul VS, cu aritmii maligne şi moarte subită cardiacă sau/şi insuficienţă cardiacă iniţial dreaptă, ulterior şi stângă;**
- **CMS este o boală acută, declanşată de un stres emoţional puternic, caracterizată prin disfuncţie contractilă apicală, mimând infarctul miocardic acut, dar cu reversibilitate completă în decurs de zile-săptămâni.**

III/14

Mihaela DOBRANICI, G-Andrei DAN

Anatomia și fiziologia pericardului

Pericardul este compus din două foițe:

- foița viscerală care este alcătuită dintr-un singur strat de celule mezoteliale;
- foița parietală care este fibroasă, de aproximativ 2 mm grosime, formată din fibre de colagen și elastină.

Spațiul dintre cele două foițe conține în mod normal aproximativ 50 ml de lichid seros. Circulația arterială a pericardului este asigurată de arterele toracice interne, venele drenează în vena azygos iar inervația este asigurată de nervul frenic. Rolul pericardului constă în a limita creșterea bruscă a volumului cardiac și în a asigura interdependența ventriculară. Complianța pericardului variază în funcție de volum: crește dacă lichidul se acumulează lent în spațiul pericardic însă distensibilitatea scade la creșteri mari de volum, sacul pericardic fiind relativ inextensibil.

FIGURA 1. **Sac pericardic secționat.**

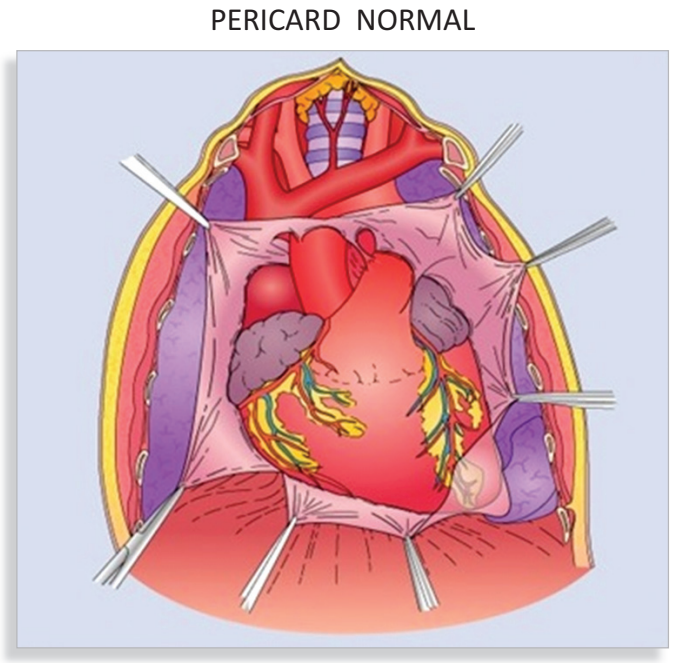

Pericardita acută

DEFINIȚIE

Pericardita acută se caracterizează prin prezența semnelor și simptomelor secundare inflamației acute a pericardului, cu durata de 1 - 2 săptămâni, dar frecvent recurentă, care poate apărea într-o varietate de afecțiuni.

Etiologie

Cauzele care pot determina frecvent inflamația pericardului sunt:

- infecțioase: virale, bacteriene, fungi, protozoare, micobacterii (TBC);
- inflamatorii/imune: boli de țesut conjunctiv - lupus, artrită reumatoidă, sclerodermie -, arterite, precoce sau tardiv postinfarct de miocard, induse de medicamente;
- bolile neoplazice primare sau secundare - limfoame, leucemii, neoplazii de sân sau plămân;
- radiațiile;
- postraumatic;
- idiopatic (majoritatea cazurilor).

Manifestări clinice

➢ Durerea toracică - prezentă la aproximativ 95% din cazuri:

- ✓ are intensitate variabilă, dar poate fi chiar severă, cu caracter pleuritic, accentuată de mișcările respiratorii și de tuse;
- ✓ are debut rapid, localizare frecvent substernală, dar și toracică anterioară, chiar epigastrică uneori, cu iradiere caracteristică la nivelul marginii mușchiului trapez;
- ✓ se ameliorează în poziție șezândă și aplecat înainte și se agravează în clinostatism;
- ✓ se poate asocia cu dispnee, febră sau incidental cu manifestări noncardiace date de boala de bază, tuse, sughiț.

Este de subliniat importanța anamnezei pentru a putea elucida mai ușor diversele etiologii specifice. Durerea are drept cauze distensia pericardului și excitarea terminațiilor nervoase, inflamația, iritarea plexului cardiac, iritarea frenicului și a nervilor intercostali.

➢ Dispneea depinde de viteza acumulării lichidului în pericard şi este produsă de:

- ✓ prezența lichidului în pericard, cu afectarea diastolei;
- ✓ compresia exercitată de lichid pe bronșii și pe vasele de la baza cordului;
- ✓ reducerea capacității vitale;
- ✓ durere.

➢ Tusea este secundară:

- ✓ compresiei bronșice;
- ✓ deplasării mediastinului.

FIGURA 2. Structura peretelui cardiac.

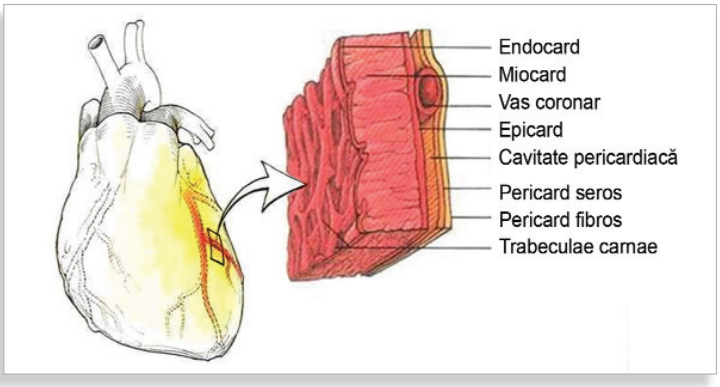

Diagnosticul diferențial al pericarditei acute în ceea ce priveşte simptomatologia dureroasă se face cu:

- junghiul toracic din pneumonie;
- pleurezia asociată unei pneumonii;
- embolia pulmonară, infarctul de miocard;
- costocondrita;
- boala de reflux gastroesofagian;
- disecția de aortă;
- pneumotoraxul;
- durerea din herpes zoster înainte de apariția leziunilor cutanate.

Examen clinic

La examenul clinic:

- ✓ pacientul apare cu un disconfort clar, anxios, cu tahicardie sinusală, este subfebril sau chiar febril;
- ✓ zgomotul supraadăugat caracteristic este **frecătura pericardică**, cauzat de contactul dintre foița viscerală cu cea parietală, prin pierderea luciului seroasei și depuneri de fibrină.

Frecătura pericardică tipic are trei componente (56%) care corespund sistolei ventriculare, umplerii diastolice precoce și contracției atriale, şi permit zgomotelor cardiace să se audă distinct. Are un timbru caracteristic ca un scârțâit de „piele nouă" sau ca zgomotul pașilor pe zăpadă. Se aude cel mai bine pe marginea inferioară stângă a sternului, prin utilizarea diafragmei stetoscopului, cu pacientul aplecat înainte, în apnee (**Figura 3 A,B**). Are o durată variabilă în timp. Uneori are doar două componente (33% - pacienții cu fibrilație atrială) sau chiar una (15%) , cea sistolică fiind cea mai frecvent prezentă.

FIGURA 3. Auscultația cordului în pericardită:
A. În poziție sezândă; B. În poziție aplecat în față.

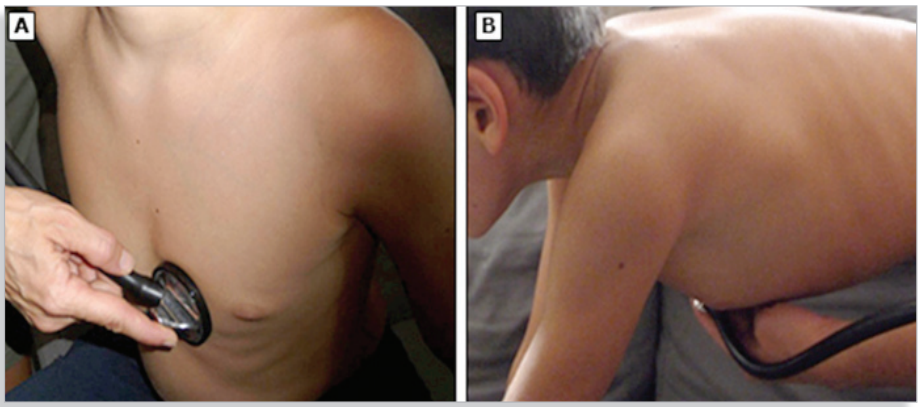

I. Efuzia pericardică și tamponada

Efuzia (epanșamentul) pericardică poate fi într-o cantitate variabilă și poate fi cu caracter:

- inflamator - pericardita
- noninflamator - asociat:
  - → insuficienței cardiace – prin creșterea presiunii hidrostatice capilare;
  - → sindromului nefrotic – prin scăderea presiunii coloid osmotice;
  - → hipotiroidismului – prin creșterea permeabilității capilare;
  - → neoplaziilor – prin obstrucție limfatică.

Aspectul clinic poate să varieze de la pacient asimptomatic - descoperire incidentală, imagistică -, la pacient care se prezintă cu dispnee de efort, până la dispnee de repaus și ortopnee, și durere toracică.

Tamponada cardiacă se caracterizează prin acumularea lichidului din pericard sub presiune rapidă şi peste capacitatea de tamponare elastică. Reprezintă o urgenţă datorită consecinţelor grave imediate pe care le poate genera.

Apariția tamponadei depinde de :
- volumul de lichid pericardic;
- viteza de acumulare a lichidului - principala componentă fiziopatologică;
- complianța pericardului.

Lichidul pericardic sub presiune comprimă cavitățile cardiace,
- → presiunea diastolică crește în toate camerele și devine egală cu cea din pericard;
- → întoarcerea venoasă este compromisă;
- → crește presiunea jugulară;
- → apare congestie pulmonară;
- → scade debitul cardiac prin reducerea umplerii ventriculilor în diastolă;
- → se activează compensator tonusul adrenergic, apare vasoconstricție periferică și tahicardie;
- → se poate ajunge la șoc și deces.

Intervenția rapidă prin pericardiocenteză este salvatoare de viață.

Etiologia efuziei / tamponadei pericardice:

- ✓ Neoplasme;
- ✓ Pericardită idiopatică;
- ✓ Tuberculoză;
- ✓ Infecții virale;
- ✓ Hemopericard - disecția de aortă, traumatism toracic;
- ✓ Sindrom postpericardiotomie;
- ✓ Proceduri cardiace invazive cu perforarea cordului;
- ✓ Ruptura de perete în cursul unui infarct miocardic acut (IMA);
- ✓ IMA tratat cu anticoagulante - sângerare intrapericardică;
- ✓ Insuficienţă renală;
- ✓ Pericarditã bacteriană purulentă;
- ✓ Pericardita de iradiere;
- ✓ Mixedem.

Examenul fizic la pacientul cu efuzie pericardică fără tamponadă poate fi :

- ✓ normal;
- ✓ eventual se poate ausculta frecătura pericardică;
- ✓ în situația cu revărsat pericardic în cantitate mare șocul apexian poate fi împins în sus, dificil de palpat sau chiar nu se poate palpa și zgomotele cardiace sunt asurzite;
- ✓ aria matității cardiace este mărită global și adoptă aspectul unui triunghi echilateral, iar unghiul cardiofrenic devine obtuz.

În prezența tamponadei pacientul prezintă:

- ✓ stare generală modificată, cu un disconfort vizibil, tahipneic, cu transpirații profuze, extremități reci, cianoză periferică, hipotensiune, chiar șoc;
- ✓ jugulare turgescente - pe jugulogramă se pierde unda y, unda x este proeminentă;

- ✓ **Triada Beck** care cuprinde hipotensiunea arterială, asurzirea zgomotelor cardiace și distensia jugularelor.
- ✓ **Pulsul paradoxal** constă în determinarea palpatorie a scăderii presiunii arteriale în inspir (>10%). Se cuantifică prin utilizarea manșetei tensiometrului și determinarea diferenței între presiunea la care apar prima dată sunetele Korotkoff și cea la care sunt prezente cu fiecare bătaie. Este un fenomen normal, dar scăderea de presiune este exagerată în tamponadă sau revărsatul pericardic important. Pulsul paradoxal se explică prin:
  - scăderea presiunii intratoracice;
  - creșterea întoarcerii venoase și umplerea ventriculului drept;
  - bombarea septului interventricular spre stânga și astfel scăderea umplerii VS;
  - scăderea în inspir a volumului bătaie al ventriculului stâng și a tensiunii arteriale (fenomenul normal, de interdependență ventriculară este exagerat în tamponadă, când volumul ventriculilor e fix si redus datorită compresiei externe) (**Figura 4**).

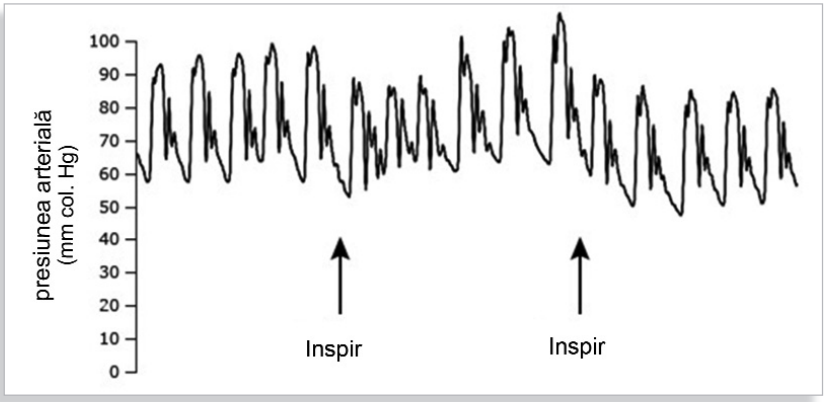

FIGURA 4. Pulsul paradoxal variază cu ciclul respirator, astfel că durata reducerii presiunii arteriale este susținută în inspir (Adaptat din: Pulsus paradoxus in pericardial disease- 2017 UpToDate).

Diagnosticul diferențial al tamponadei cardiace se poate face cu situațiile care se prezintă cu hipotensiune, șoc și creșterea presiunii venoase jugulare:

- insuficiența miocardică severă;
- embolia pulmonară masivă;
- infarctul miocardic de ventricul drept.

Pericardita constrictivă

Pericardita constrictivă reprezintă stadiul tardiv al procesului inflamator care afectează pericardul, cu apariția fibrozei, calcificărilor și aderențelor foițelor pericardice.

Etiologia pericarditei constrictive :

- ✓ Idiopatică/virală;
- ✓ Postchirurgie cardiacă;
- ✓ Postinfecțioasă;
- ✓ Postiradiere;
- ✓ Colagenozele sistemice;
- ✓ Diverse - uremia, neoplasmele, traumele etc.

Fiziopatologic se produc următoarele :

- la pacienții cu pericardul normal, presiunea intratoracică scade în inspir, ducând la creșterea întoarcerii venoase la cordul drept și la o creștere tranzitorie a dimensiunii ventriculului drept; nu este afectată umplerea ventriculului stâng;
- în pericardita constrictivă limita superioară a volumului cardiac este limitată de pericardul inextensibil care limitează scăderea normală în inspir a presiunii toracice; pericardul anormal nu se extinde pentru a se adapta la întoarcerea venoasă crescută din inspir;
- împiedicarea umplerii normale a inimii în diastolă, umplerea fiind posibilă doar în protodiastolă;
- umplerea ventriculului drept se oprește brusc datorită limitării impuse de pericardul rigid;
- presiunea venoasă pulmonară scade în inspir, dar nu și presiunea ventriculului stâng;
- apare o reducere a volumului ventricular stâng, prin scăderea gradientului transpulmonar.

Presiunea venoasă jugulară este crescută, cu un aspect particular al jugulogramei: undele negative (x și y) sunt mai proeminente comparativ cu cele pozitive (a, v), iar scăderea inspiratorie a presiunii venoase se limitează la adâncimea undei y creând aspectul unui „radical" (**Figura 5**).

Manifestări clinice :

- ✓ semnele și simptomele date de insuficiența cardiacă dreaptă, prin creșterea presiunii venoase sistemice, sunt:
  - edemele;
  - hepatomegalia;
  - ascita;
  - uneori icterul;
  - venele jugulare turgescente (93%) cu semnul Kussmaul prezent - creșterea distensiei venelor jugulare cu 50% în inspir.

- ✓ Când debitul cardiac devine mic apar :
  - astenia;
  - fatigabilitatea;
  - hipotensiunea;
  - tahicardia reflexă;
  - Pulsul paradoxal este mai rar întâlnit - 20%, mai ales în pericardita combinată efuziv-constrictivă.

La examenul clinic:

- nu se poate palpa șocul apexian;
- se poate observa o retracție punctiformă a vârfului inimii - semnul lui Skoda;
- aria matității cardiace este în limite normale;
- zgomotele cardiace sunt normale sau asurzite, se poate întâlni o dedublare largă a zgomotului 2, poate să apară S3 precoce;
- clacment pericardic, prin oprirea bruscă a umplerii diastolice impusă de pericardul rigid. Clacmentul pericardic este un sunet precoce diastolic care se aude cel mai bine pe marginea sternală stângă sau la apex;
- la auscultația cordului se poate evidenția suflu de regurgitație tricuspidiană secundară - pericardul rigid conduce la tulburarea relaxării ventriculului drept care crește presiunea telediastolică din ventriculul drept și conduce la apariţia regurgitării tricuspidiene.

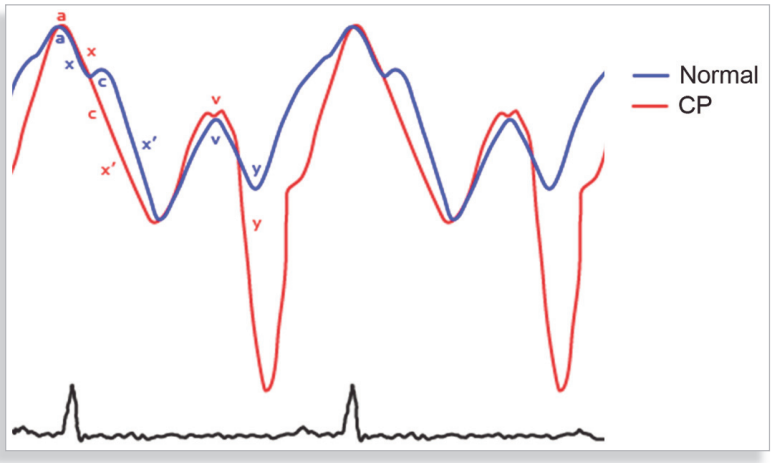

FIGURA 5. **Undele pulsului venos jugular normal sunt reprezentate cu albastru. În comparație undele pulsului venos jugular la un pacient cu Pericardita constrictivă (CP) sunt reprezentate cu roșu. Se observă unda Y proeminentă, descendentă, abruptă în CP, reprezentând umplerea pasivă, rapidă din diastola precoce, care se oprește brusc când volumul ventricular atinge capacitatea maximă permisă de pericardul rigid, îngroșat.**
(Adaptat din: *Constrictive pericarditis in UpToDate 2017*)

Investigații paraclinice

Diagnosticul pozitiv presupune și evaluare paraclinică. Se recomandă următoarele teste:

Electrocardiograma	- modificările electrice pot evolua în 4 stadii succesive paralele cu evoluția procesului inflamator; - evoluția temporală este variabilă de la un pacient la altul - nu întotdeauna aceste modificări sunt prezente; - modificări atipice sunt prezente în 40% din pericarditele acute; - reprezintă inflamația epicardului
Radiografia toracică	- este tipic normală în pericardita acută - poate arăta mărirea siluetei cardiace, cu câmpuri pulmonare clare în efuzia pericardică
Ecocardiografia	- este urgentă dacă se suspectează tamponada - precizează prezența lichidului în sacul pericardic
Analizele de laborator	- Hemoleucograma - VSH - Proteina C reactivă - Troponina - în cazul asocierii miocarditei
RMN-ul cardiac cu administrare de gadolinium sau CT cardiac	- pentru pacienții selectați - pericardita constrictivă suspectată, - ecografia nondiagnostică, - evoluția complicată
Pericardiocenteză și biopsie pericardică	- reprezintă un drenaj pericardic efectuat în scop terapeutic în tamponada cardiacă - analiza lichidului pericardic în scop diagnostic pentru evaluarea unor diagnostice particulare : prezența de metastaze, tuberculoză sau lichid purulent

MESAJE CHEIE

- Pericardita acută este cea mai frecventă patologie a pericardului
- Cazurile idiopatice, majoritatea de etiologie probabil virală, sunt cele mai frecvente
- Manifestările clinice și paraclinice majore ale pericarditei acute sunt durerea toracică cu caracter pleuritic și frecătura pericardică
- Marea majoritate a pacienților cu pericardită constrictivă au presiunea venoasă jugulară semnificativ crescută cu un aspect particular al jugulogramei, semnul radicalului; semnul Kussmaul este important dar mai puțin frecvent
- Tamponada cardiacă este o urgență medicală din cauza împiedicării acute a umplerii cardiace.

Andreea Taisia TIRON, Gheorghiţa ARON

III/15

Noțiuni introductive - Generalități

DEFINIŢIE

Ischemia miocardică apare ca urmare a dezechilibrului dintre necesarul şi aportul de oxigen, ceea ce duce la funcţionarea în metabolism anaerob a celulei miocardice, cu apariţia ulterioară a disfuncţiei metabolice, electrice şi mecanice.

TABELUL 1. Cauzele non-aterosclerotice de ischemie miocardică.

Cauze	Afecţiuni
Anomaliile congenitale	- Fistule arterio-venoase - Fistule arterio-cavitare - Origine coronare din artera pulmonara - Origini coronare din sinusuri diferite - Atrezie istm coronara dreaptă - Punţi miocardice
Spasmul coronarian	
Inflamația (vasculite)	- Boala Takayasu - Panarterita nodoasă - LES - Sclerodermie - Sifilis - Boala Kawasaki
Emboliile	- Trombi - Plăci de aterom - Vegetații
Tromboza primară	- Trombocitoză - Policitemie - Hemoglobinopatii - Purpura trombotică trombocitopenică - Coagularea intravasculară diseminată (CID) - Mielomul multiplu (MM) - Leucemii, utilizarea contraceptivelor orale - Deficit de AT III
Disecția coronariană	- Primară spontană, post instrumentare coronariană - Secundară disecției de aortă sau unor traumatisme toracice
Dezechilibrul aport/ necesar oxigen miocardic	- Stenoza aortică (SA) - Insuficiența aortică (IA) - Cardiomiopatia hipertrofică (CMH) - Tireotoxicoză - Methemoglobinemia
Proliferarea intensă intravasculară	- Cocaină - Postangioplastie coronariană - Iradiere - Transplant cardiac
Afectarea microcirculației coronariene	- Cardiomiopatia hipertrofică - Diabetul zaharat - Amiloidoza - Cordul transplantat
Sindromul X coronarian (femei) Sindromul Y coronarian (bărbați)	- Cu coronare epicardice normale

Factorii de risc consacraţi pentru apariţia aterosclerozei, principala cauză de apariţie a ischemiei miocardice, sunt:

1. **Vârsta** - Ischemia miocardică apare mai ales la vârsta de 50-60 ani;
2. **Sexul** - Incidenţa ischemiei miocardice este mai mică la femei sub 50 ani, dar după menopauză se egalizează riscul între femei şi bărbaţi;
3. **Ereditatea;**
4. **Obezitatea:** circumferinţa abdominală >102 cm la bărbaţi şi >88 cm la femei, raport circumferinţă talie/şold: > 0,95 bărbaţi şi > 0,81 femei.
5. **Sedentarismul** creşte riscul cardiovascular de 1,5-2 ori. Efortul fizic are efecte benefice cardiovasculare deoarece creşte HDL, scad trigliceridele, creşte sensibilitatea la insulină, scade greutatea, creşte diametrul coronarelor, creşte captarea O_2 de către miocard;
6. **Fumatul.** Se calculează numărul de *pachete an* fumate (pachete an =nr ţigari/zi x ani /20). Fumatul produce ischemie miocardică prin creşterea colesterolului total, scăderea HDL, creşterea fibrinogenului, promovarea activării plachetare, creşterea TA şi AV, inducerea spasmului coronarian;
7. **Hipertensiunea arterială (HTA)** induce apariţia hipertrofiei ventriculare stângi şi ulterior dezechilibrul aport/necesar O_2; la valori ale TASistolice > 180 mm Hg scade debitul coronarian;
8. **Dislipidemia** - Pentru evitarea evenimentelor ischemice este necesară menţinerea LDL < 100 mg/dl (<70 mg/dl) la pacienţii cu risc crescut, iar HDL < 40 mg/dl este factor de risc cardiovascular;
9. **Diabetul zaharat** - Glicemia à jeun de 110-126 mg/dl reprezintă starea de prediabet, cu alterarea toleranţei la glucoză, pentru diagnostic fiind util testul de toleranţă la glucoză, iar la valori ale glicemiei > 126 mg/dl vorbim de existenţa diabetului zaharat;
10. **Factorii psihosociali:** stresul, depresia, statutul social precar.

Printre factorii de risc nou acceptaţi se numără:

1. **Hiperhomocisteinemia:** genetic, deficit de folaţi, metabolism alterat al folaţilor, hipotiroidia, insuficienţa renală;
2. **Lipoproteina (a)** favorizează aterogeneza şi trombogeneza;
3. **Factorii proinflamatori:** fibrinogen, IL6;
4. **Factorii protrombotici:** hiperfibrinogenemia, factor V Leiden, deficit proteine C, S, AT III, sindromul antifosfolipidic, hiperagregabilitatea plachetară, mutaţia protrombinei.

Patogeneza aterosclerozei coronariene

Plăcile de aterom apar ca o acumulare de lipide la nivel intimal. Leziunile arteriale aterosclerotice se caracterizează prin adeziunea şi penetrarea leucocitelor prin diapedeză la nivelul intimei. Celulele musculare netede intimale de la nivelul leziunilor aterosclerotice îşi modifică fenotipul şi se pot multiplica, fie se transformă în macrofage şi înglobează lipide, fie suferă un proces de apoptoză şi contribuie la apariţia miezului necrotic central ce duce la fragilizarea capişonului fibros şi predispune la ruptura plăcii de aterom (**Figura 1**).

Leziunile aterosclerotice se dezvoltă focal şi au predilecţie pentru bifurcaţii sau emergenţa ramurilor. Precoce placa de aterom creşte în sens opus lumenului, ducând doar la creşterea diametrului extern, remodelare pozitivă, vizibilă la examinarea ecografică intravasculară (IVUS). Când conţinutul plăcii depăşeşte 40% din aria de secţiune vasculară se produce îngustarea lumenului şi aceste modificări sunt vizibile angiografic. Neovascularizaţia plăcii are, de asemenea, rol în progresia acesteia. Ateroscleroza este o boală inflamatorie, inflamaţia contribuind la iniţierea, progresia şi ruptura plăcilor de aterom.

FIGURA 1. **Procesul de apariție a aterosclerozei coronariene.**

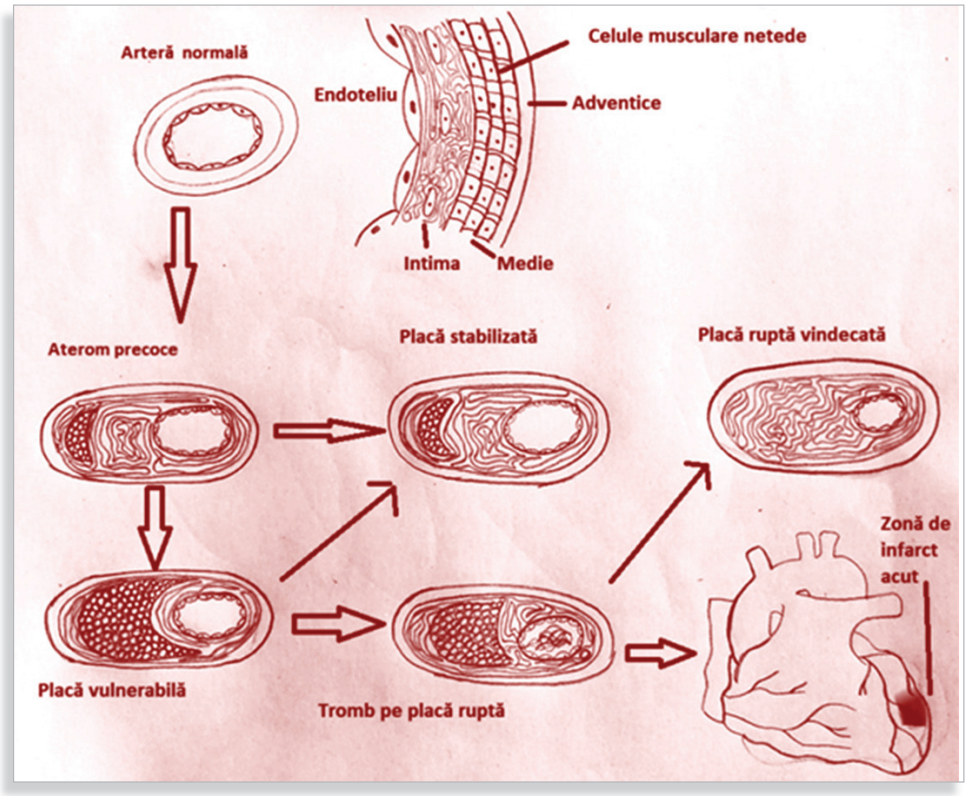

- **Placa erodată** este o placă bogată în celule musculare netede şi proteoglicani cu disfuncţia celulelor endoteliale, fără defect de substanţă la nivelul plăcii, cu tromboză supraadăugată.
- **Placa vulnerabilă** este o placă cu risc crescut de tromboză şi progresie rapidă a stenozei.
- **Placa ruptă** presupune apariţia unui defect major de substanţă la nivelul capişonului fibros ce delimitează miezul lipidic central de fluxul sanguin, expunând miezul trombogen.
- **Placa trombozată** este o placă cu tromb supraiacent , ocluziv sau non-ocluziv, proeminent în lumenul vasului.

Mecanisme fiziopatologice:

Ischemia miocardică presupune funcţionarea celulei miocardice în condiţii de metabolism anaerob, ceea ce duce la apariţia acidozei intracelulare cu scăderea rezervelor de ATP, creşterea lactatului intracelular, alterarea homeostaziei calciului intracelular şi în final inhibarea inotropismului.

Se produce modificarea contractilităţii cu efect asupra funcţiei diastolice prin scăderea complianţei miocardice şi asupra funcţiei sistolice prin scăderea forţei de contracţie direct proporţional cu reducerea fluxului coronarian. Apar modificări electrice: modificarea fazei de repolarizare (ST-T), tulburări de ritm şi conducere.

Principalele manifestări ale afectării ischemice miocardice sunt:

- angina pectorală stabilă;
- sindroamele coronariene acute;
- ischemia silenţioasă.

ANGINA PECTORALĂ STABILĂ (APS)

DEFINIŢIE

Angina pectorală este un sindrom clinic caracterizat prin apariţia durerii toracice anterioare având următoarele caracteristici:

- Durere retrosternală şi /sau precordială;
- Iradiere la nivelul mandibulei, gât, umeri, braţe, pe marginea ulnară a antebraţului, rar în epigastru şi toracele posterior;
- Apare brusc la efort, stres, postprandial, frig;
- Ameliorată de repaus sau nitroglicerină (dispare la 1-3 min după administrare);
- Durata < 20 min;
- Caracter de apăsare, presiune, constricţie, mai rar ca o înţepătură sau junghi precordial;
- Recurentă, intermitentă;
- Fenomene de însoţire: diaforeză, anxietate, aritmii, palpitaţii, dispnee, greaţă, vărsături, sughiţ, poliurie .

Se poate manifesta şi ca echivalenţe ale durerii: dispnee, tulburări de ritm sau conducere la efort.

Examen clinic

Se identifică semne ale prezenţei factorilor de risc cardiovasculari: xantelasme, xantoame, HTA, obezitate. Se pot identifica şi alte localizări aterosclerotice la nivelul arterelor carotide sau periferice prin prezenţa suflurilor vasculare sau absenţa pulsului, ateroscleroza afectând vasele difuz.

La examenul clinic se pot identifica afecţiuni concomitente care pot precipita crizele de angină pectorală: valvulopatii, anemia, tireotoxicoza.

La examenul aparatului cardiac pacientul poate prezenta: tahicardie, aritmii, galop protodiastolic, suflu de insuficienţă mitrală prin disfuncţie ischemică de pilieri.

Clasificarea anginei pectorale
(SCC-Societatea canadiană de cardiologie):

Clasa I	– AP la efort intens, rapid, prelungit
Clasa II	– AP la urcat rapid scările şi la mers rapid cu uşoară limitare a activităţilor obişnuite
Clasa III	– AP la mers şi la urcatul scărilor în ritm obişnuit cu marcată limitare a activităţilor obişnuite
Clasa IV	– AP în repaus, manifestată la orice fel de activitate fizică

Examene paraclinice

În afara anamnezei şi a examenului clinic pentru diagnosticul anginei pectorale se folosesc o serie de investigaţii paraclinice.

1. Probele de laborator: profilul lipidic; glicemia; testul de toleranţă la glucoză; creatinina serică; markeri de ischemie miocardică - CK, CKMB, troponina T, I, troponina înalt sensibilă; markeri de inflamaţie - proteina C reactivă, fibrinogen; homocisteina; NT-proBNP.
2. Înregistrare ECG de repaus. De mare utilitate este efectuarea ECG în timpul crizei anginoase cu obiectivarea modificărilor electrice pe ECG de tipul ischemie subendocardică cu subdenivelare segment ST >1 mm în 2 derivaţii ce privesc acelaşi teritoriu, modificări ale undei T, supradenivelare tranzitorie de segment ST.
3. Testul ECG de efort se face în absenţa medicaţiei vasodilatatoare (nitraţi) şi a medicaţiei care influenţează ritmul cardiac - respectiv betablocante, blocante de calciu nondihidropiridinice, ivabradină -, urmărindu-se atingerea frecvenţei cardiace ţintă (220-vârsta) şi apariţia modificărilor de segment ST, undă T, tulburări de ritm, tulburări de conducere sau blocuri de ramură. Nu se efectuează la pacienţii cu BRS, ritm de cardiostimulare sau sindrom de preexcitaţie.

   Testul de efort cardiovascular se opreşte dacă apar:
   - durerea anginoasă;
   - dispnee;
   - fatigabilitate;
   - claudicaţie intermitentă;
   - modificări tipice ischemice ale ST, subdeniv > 2 mm (relativă) sau > 4 mm (absolută), supradenivelare ST > 1 mm;
   - aritmii ventriculare severe;
   - scăderea TA sistolice cu mai mult de 10 mmHg, creşterea TA > 250/115 mm Hg;
   - atingerea AV maximă.
4. Radiografia toracică nu oferă informaţii specifice, dar este utilă la pacienţii cu valvulopatii, cu insuficienţă cardiacă sau la cei cu patologie pulmonară pentru diagnostic diferenţial.
5. Ecocardiografia transtoracică evidenţiază tulburări de cinetică segmentară, evaluează funcţia globală şi segmentară a VS şi VD, prezenţa şi severitatea valvulopatiilor existente.
6. Ecocardiografia de stres se efectuează cu efort fizic, medicamentos cu dobutamină, adenozină, dipiridamol, ergonovină.
7. IRM de stres.
8. AngioCT cu evaluarea scorului de calciu. Un scor de calciu >400 indică un risc crescut de afectare coronariană. Evaluează anatomia coronariană şi leziunile coronariene.
9. Tomografia cu emisie de pozitroni (PET) este rar utilizată.
10. Scintigrafia miocardică de repaus şi de stres este utilă în evaluarea viabilităţii miocardice şi a detectării zonelor de hipoperfuzie coronariană.
11. Angiografia coronariană este o metodă invazivă de explorare a arterelor coronare, ce presupune utilizarea de substanţe de contrast iodate. Oferă informaţii despre anatomia şi permeabilitatea arterelor coronare şi posibilitatea tratamentului endovascular prin angioplastie cu stent metalic simplu sau acoperit cu substanţe farmacologice ce împiedică procesul de proliferare celulară (**Figura 2**).

FIGURA 2. **Angiografia coronariană.**

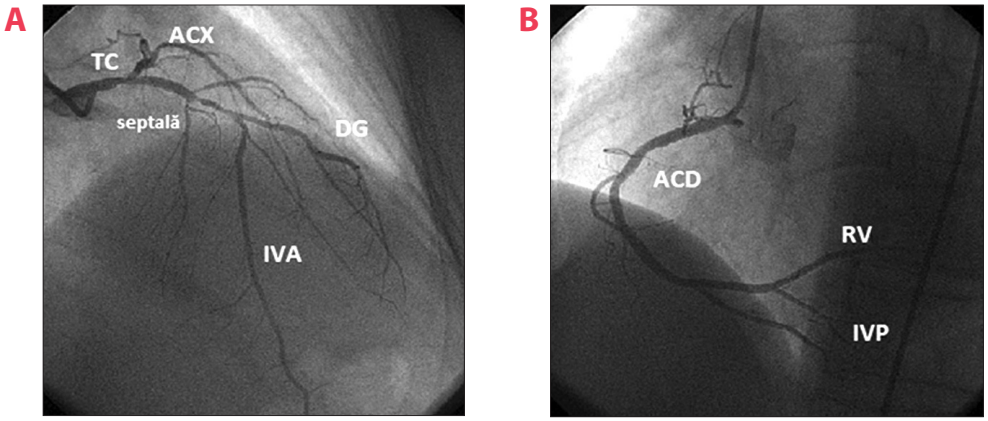

A. Cateterizarea arterei coronare stângi evidenţiază trunchiul comun (TC) cu bifurcare în arteră circumflexă, având traseu prin şanţul atrioventricular, şi artera interventriculară anterioară (IVA), cu traseu prin şantul interventricular. Din IVA se desprind ramuri septale şi ramuri diagonale. Din ACX se desprind ramuri marginale obtuze.

B. Cateterizarea arterei coronare drepte, din care se desprind ramuri marginale acute şi distal, se bifurcă în artera retroventriculară şi interventriculară posterioară.

12. IVUS - ecografia intravasculară permite vizualizarea structurii plăcilor de aterom şi evaluarea detaliată a peretelui vascular, spre deosebire de angiografie care oferă informaţii doar despre lumenul circulant al vasului.
13. OCT - tomografia de coerenţă optică permite vizualizarea peretelui vascular, fiind foarte utilă în evaluarea post angioplastie a rezultatului, cu diagnosticarea subexpandării sau a complicaţiilor locale post implantare de stent coronarian.

Diagnosticul diferenţial al anginei pectorale este complex, luând în calcul atât afecţiuni cardiovasculare, cât şi extracardiace:

1. *Cauze cardiovasculare*	- pericardita acută sau miopericardita - sindromul Dressler - pericardita post infarct miocardic acut - cardiomiopatia hipertrofică (CMH), cardiomiopatia dilatativă (CMD) - valvulopatii - hipertensiunea pulmonară (HTP) - disecţia de aortă - trombembolismul pulmonar (TEP) - sindromul X coronarian
2. *Boli digestive*	- esofagiene - gastro-duodenale - colica biliară - pancreatita acută
3. *Boli respiratorii*	- afecţiuni pleurale - afecţiuni mediastinale - tumori intratoracice
4. *Boli ale peretelui toracic*	- sindromul Tietze (costocondrita) - herpes zoster - nevralgia toracică
5. *Condiţii psihogene*	

SINDROAMELE CORONARIENE ACUTE

În cadrul sindroamelor coronariene acute se descriu mai multe entităţi:

- Angina instabilă (AI)
- Infarctul fără supradenivelare de segment ST (NonSTEMI)
- Infarctul miocardic cu supradenivelare de segment ST (STEMI)

ANGINA INSTABILĂ / NSTEMI

Fiziopatologie – destabilizarea plăcii de aterom prin fisura sau ruptura acesteia cu expunerea trombocitelor la ţesutul subendotelial duce la aderare, agregare plachetară şi formare de tromb prin declanşarea cascadei coagulării. În AI sau în NSTEMI se produce o ocluzie incompletă a lumenului arterial cu suferinţă ischemică subendocardică.

Formele clinice de angină instabilă:

- **Angina de novo**, cu debut de maxim 1 lună la persoană fară istoric anginos;
- **Angina agravată**, care apare mai frecvent, la eforturi mai mici;
- **Angina de repaus**;
- **Angina precoce postinfarct miocardic acut**;
- **Angina vasospastică** sau în Prinzmetal.

Clasificarea Braunwald a anginei instabile:

- **Severitate:**
  - I – Angina de efort cu debut < 2 luni, mai frecventă, la efort mai mic, fără angină de repaus în ultimele 2 luni;
  - II – Angina de repaus, subacută: în ultimele 2 luni, dar nu în ultimele 48 ore;
  - III – Angina de repaus, acută: în ultimele 48 ore.
- **Circumstanţe clinice:**
  - A – Angina instabilă secundară: cauzată de patologii non-cardiace;
  - B – Angina instabilă primară;
  - C – Angina instabilă postinfarct în primele 2 săptămâni.

Clinic, pacientul descrie durere cu caracter anginos cu severitate mai mare, cu durată de peste 20 minute, care necesită administrarea mai multor doze de nitroglicerină. Pot apărea semne de decompensare a insuficienţei cardice.

Creşterea biomarkerilor de citoliză miocardică orientează diagnosticul către NSTEMI (**Figura 3**).

Examenul ECG poate avea aspecte variabile cu ECG de aspect normal în repaus, dar şi cu modificări de fază terminală de tip subdenivelare ST, supradenivelare tranzitorie ST, inversare undă T, apariţia blocurilor de ramură tranzitorii (Figurile 4A, 4B). În funcţie de modificările ECG se poate localiza ischemia în teritoriul septal (V1, V2), perete anterior (V3,V4), perete lateral (V5,V6, DI, AVL), perete inferior (DII, DIII, AVF), perete posterior (V7-V9), perete VD (derivaţii drepte V3R-V4R).Supradenivelarea segmentului ST în AVR > 0.5 mm sugerează leziune de TC sau echivalenţă de leziune de TC prin leziuni semnificative la originea ACX și IVA.

FIGURA 3. **Înregistrarea ECG la pacientă cu NSTEMI. Ritm sinusal, hipertrofie ventriculară stângă, subdenivelare de segment ST difuze, supradenivelare de segment ST în AVR, sugestivă, de leziune de trunchi comun sau origine IVA şi ACX (echivalenţă de leziune de TC).**

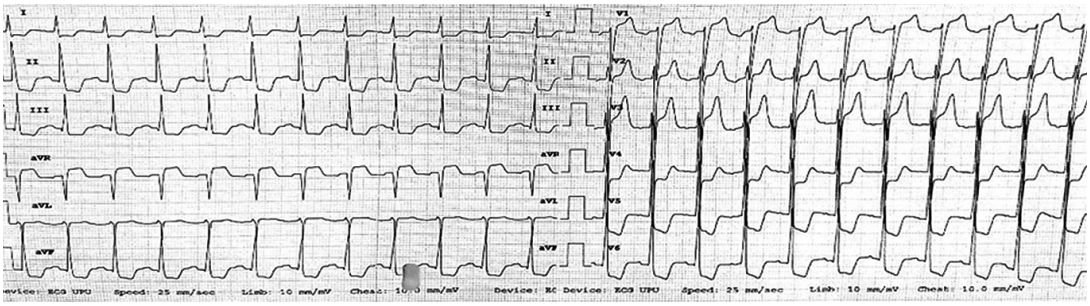

FIGURA 4. **A. Înregistrarea ECG a unei paciente cu angină instabilă provocată de o leziune proximală IVA, înaintea primei septale, ce evidenţiază unde T negative în teritoriul antero-lateral (DI, AVL, V2-V6).**

B. Imagine angiografică a leziunii coronariene la nivelul IVA.

A

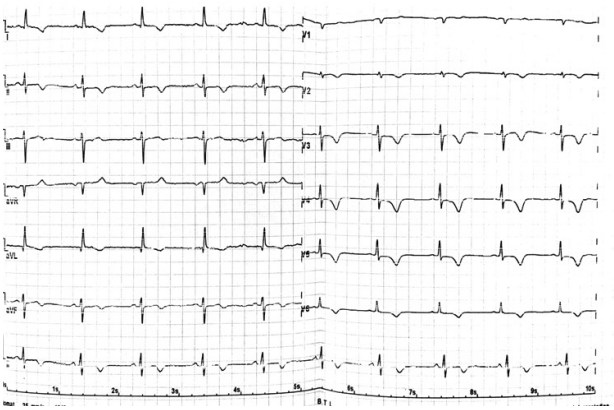

B

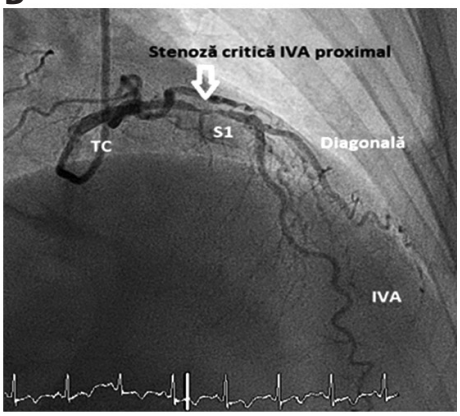

INFARCTUL MIOCARDIC CU SUPRADENIVELARE DE SEGMENT ST (STEMI)

DEFINIŢIE

Infarctul miocardic transmural, cu supradenivelare de segment ST se defineşte ca fiind necroza miocardică datorată ischemiei prelungite, apărută în contextul unui dezechilibru între aportul şi consumul de oxigen.

Termenul de **infarct miocardic acut** se foloseşte când există dovada leziunii ischemice şi sunt îndeplinite criteriile de creştere a troponinei peste a 99-a percentilă a limitei superioare de referinţă, prezenţa simptomelor de ischemie miocardică şi supradenivelare de segment ST în cel puţin 2 derivaţii care privesc acelaşi teritoriu. Necroza miocardică apare ca urmare a ocluziei complete a unei artere coronare cu durata de peste 15-30 min , în absenţa fluxului anterograd şi a circulaţiei colaterale.

Din punct de vedere **morfopatologic** există 3 faze de evoluţie a infarctului miocardic (**Figura 5**):

- **Faza acută**: necroza miocardică se produce în ziua 1-2. Pe ECG apare unda Q, unda R mică, supradenivelarea segmentului ST care începe să scadă şi apare unda T negativă;
- **Faza evolutivă**: apare după 2-3 zile, se dezvoltă ţesutul de granulaţie. Pe ECG apare unda Q amplă, unda R absentă, segment ST posibil izoelectric, unde T negative adânci;
- **Faza de infarct miocardic vechi** cu apariţia cicatricii fibroase, până la 2-3 luni. Pe ECG persistă unda Q, poate persista supradenivelarea de segment ST în cazul dezvoltării anevrismului ventricular, unde T negative mai puţin adânci.

FIGURA 5. Etapele de evoluţie ale infarctului miocardic.

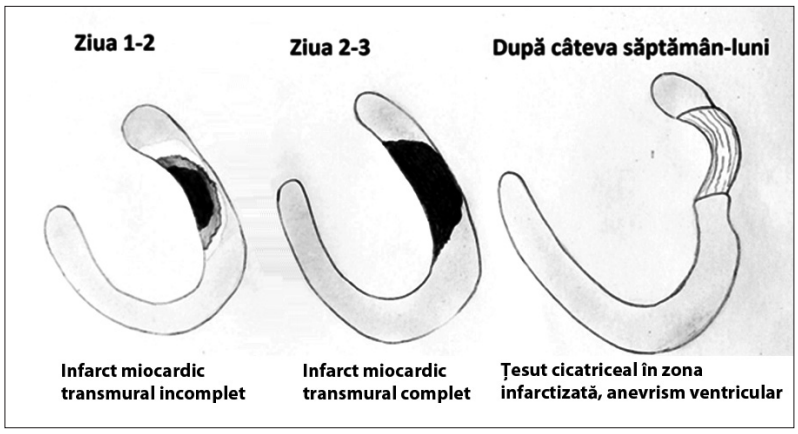

După 6-12 ore de ocluzie coronariană se pierd celule miocardice viabile. Dacă peste 15% din miocardul VS este afectat de ischemie scade funcţia sistolică globală a VS, scade debitul cardiac şi volumul bătaie. Prima care este afectată este funcţia diastolică cu scăderea complianţei şi creşterea presiunii în sistemul venos pulmonar până la apariţia edemului pulmonar acut.

Tabloul clinic:

- Durere cu caracter anginos, de intensitate crescută, cu durată de peste 30 minute, fără ameliorare la administrare de nitroglicerină;
- Infarctul miocardic anterior, cu tonus simpatic crescut: tahipnee, tahicardie, anxietate, paloare, tegumente reci;
- Infarctul miocardic inferior, cu tonus simpatic scăzut: bradicardie, hipotensiune, fenomene digestive;
- Fenomene de însoţire: paloare, diaforeză, palpitaţii, confuzie, greaţă, vărsături.

Factori precipitanţi:

- Efort fizic intens;
- Stres emoţional;
- Intervenţie chirurgicală noncardiacă;
- Hipoxia;
- Hipotensiunea.

Examenul clinic:

1. Forme clinice
   – Dominanţă tonus simpatic (IMA anterior): tahicardie, hipertensiune;
   – Dominanţă tonus parasimpatic (IMA postero-inferior, VD): bradicardie, hipotensiune.
2. La auscultaţia cordului zgomotul 1 este diminuat; în infarctele întinse cu disfuncţie ventriculară stângă , cu regurgitare mitrală semnificativă sau DSV apare galopul, zgomotul 3;
3. Apariţia unui suflu sistolic ridică suspiciunea unei regurgitări mitrale datorată remodelării VS sau rupturii unui mușchi papilar, dar poate apărea şi în cazul rupturii septului interventricular;
4. Pacienţii cu şoc cardiogen prezintă TA< 90 mmHg şi semne de hipoperfuzie tisulară;
5. Pot apărea semne de insuficienţă ventriculară stângă, raluri subcrepitante de stază pulmonară.

Pentru aprecierea riscului de mortalitate la pacienţii cu infarct miocardic acut se foloseşte clasificarea Killip pe baza parametrilor clinici.

Clasa Killip	Raluri de stază	Zgomot 3	Semne de şoc
I	-	-	-
II	< 50%	+/-	-
III	> 50%	+	-
IV	> 50%	+; +/-	+++

Diagnosticul diferenţial:

- **Pericardita acută** se manifestă prin durere toracică anterioară accentuată în inspir, la tuse, iradiată în umărul stâng, ameliorată în poziţia aplecat anterior, asemănător semnului rugăciunii mahomedane; posibil să se asculte frecătură pericardică;
- **Disecţia de aortă** prezintă simptome de durere de intensitate foarte mare, maximă de la debut, iradiată posterior interscapulovertebral stâng, cu caracter migrator cu migrarea faldului de disecţie; poate asocia diferenţă puls între braţe, suflu diastolic de regurgitare aortică;
- **Trombembolismul pulmonar** prezintă durere toracică intensă, dispnee, hipotensiune;
- **Costocondrita** se manifestă prin durere accentuată de palparea articulaţiilor costocondrale;

- **Pneumotoraxul spontan** se manifestă prin durere instalată brusc eventual după efort de tuse, însoţită de dispnee intensă, timpanism la percuţia toracelui şi absenţa murmurului vezicular;
- **Patologia digestivă** este reprezentată de esofagite, spasm esofagian, gastrită.

Diagnosticul paraclinic:

Necroza miocardică duce la apariţia în circulaţie a unor macromolecule intracelulare care în funcţie de localizarea lor intracelulară, de greutatea moleculară şi de fluxul sanguin local apar la momente de timp diferite de la debutul necrozei.

Biomarker	Timp până la apariţia în sânge	Timp până la valoarea maximă (fără reperfuzie)	Timp până la revenirea la normal
CK-MB	3-12 h	24 h	48-72 h
TnI	3-12 h	24 h	5-10 zile
TnT	3-12 h	12-48 h	5-14 zile
Mioglobina	1-4 h	6-7 h	24 h

Modificările ECG sunt utile pentru stabilirea diagnosticului, a momentului de la debutul şi localizarea IMA. Diagnosticul ECG de IMA (Figura 6) se stabileşte pe baza existenţei supradenivelării de segment ST în 2 derivaţii care privesc acelaşi teritoriu ≥ 2,5 mm la bărbaţi < 40 ani, ≥ 2 mm la bărbaţi ≥40 ani, sau ≥ 1,5 mm la femei în derivaţiile V2-V3 şi/sau ≥ 1 mm în celelalte derivaţii.

FIGURA 6. Înregistrare ECG la pacient cu STEMI inferior. Supradenivelare ST şi undă q în derivaţiile inferioare DII, DIII, AVF.

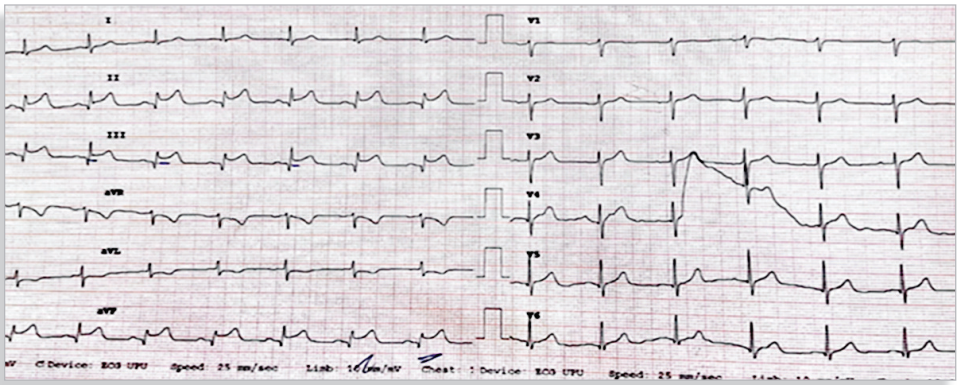

Localizare ocluzie	Modificări ECG
IVA proximal de prima septală	↑ ST V1-V6, DI AVL şi bloc fascicular sau bloc de ramură
IVA mediu, distal de prima septală dar proximal de prima diagonală mare	↑ ST V1-V6, DI, AVL
IVA distal de prima diagonală, ocluzie primei diagonale mari	↑ ST V1-V4, sau ST DI, AVL, V5-V6
ACD proximal sau ACX	↑ ST în DII, DIII, AVF şi oricare din: - V1, V3R, V4R sau - V5-V6 sau - R > S în V1, V2
ACD distal sau ACX sau Marginale obtuze	↑ ST DII, DIII, AVF

Examinarea ecocardiografică oferă în faza acută informaţii referitoare la întinderea, localizarea tulburărilor de cinetică la nivelul pereţilor ventriculari, permite diagnosticul diferenţial cu alte patologii cardiace. Este utilă pentru depistarea complicaţiilor: ruptura de perete liber, ruptura SIV, regurgitarea mitrală.

Ecocardiografic se poate evalua gradul de remodelare și funcţia VS post infarct miocardic, iar prin ecocardiografie de stres se evaluează cantitatea de miocard viabil, rezerva contractilă şi ischemia reziduală.

Angiografia coronariană este o explorare invazivă ce permite diagnosticul, dar şi tratamentul în fază acută, şansele de recuperare a miocardului fiind mai mari cu cât deschiderea vasului se produce mai rapid (**Figura 7**).

FIGURA 7. Ocluzie acută trombotică a ACD şi restabilirea fluxului sanguin post angioplastie coronariană cu stent.

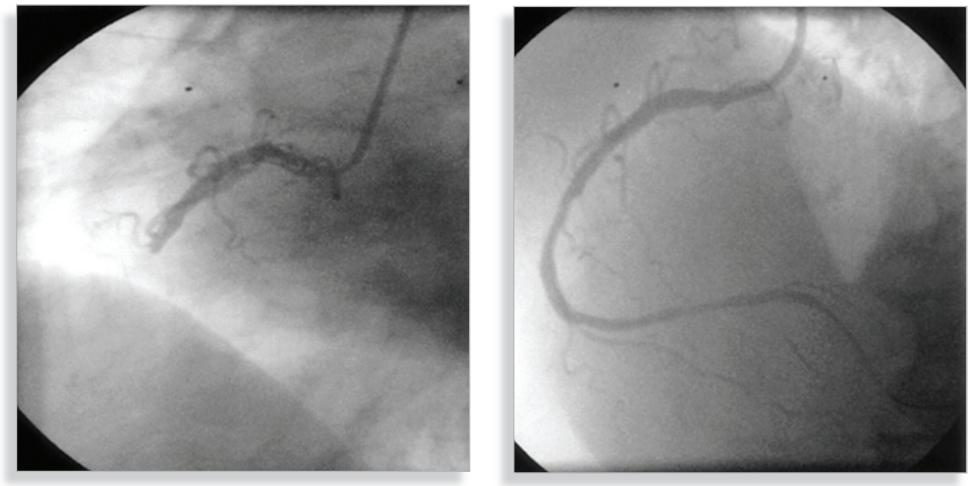

Complicaţiile infarctului miocardic acut:

1. *Şocul cardiogen, edemul pulmonar acut.*

Șocul cardiogen apare prin pierderea în cantitate mare a ţesutului miocardic viabil şi se caracterizează prin TAS< 90 mmHg şi presiuni de umplere crescute: presiunea în capilarul pulmonar > 18-20 mmHg. Factorii de risc pentru apariţia şocului cardiogen sunt: infarctul miocardic în antecedente, vârsta înaintată, sexul feminin, infarctul miocardic anterior, coexistenţa diabetului zaharat.

Clinic pacienţii cu şoc cardiogen prezintă dispnee, diaforeză, extremităţi reci, hipotensiune, oligurie, semne de hipoperfuzie cerebrală - confuzie, comă. Stetacustic se identifică galop, raluri pulmonare de stază şi eventual suflu sistolic.

În absenţa modificărilor ECG sugestive de STEMI se exclud alte cauze de şoc cardiogen precum trombembolismul pulmonar masiv, miocardita acută, disecţia de aortă, insuficienţa mitrală sau aortică acută.

2. *Insuficienţa ventriculară dreaptă*

Disfuncţia de VD apare la pacienţii cu IMA inferior sau infero-posterior şi este severă când apare secundar ocluziei ACD proximal.

Clinic pacienţii prezintă hipotensiune, jugulare turgescente, hepatomegalie fără edeme, pulmonar fără raluri. În afectarea severă apar semnele de debit cardiac scăzut, hipoperfuzie cerebrală, oligurie, hipotensiune. Examinarea clinică evidenţiază prezenţa semnului Kussmaul, hipotensiune, suflu sistolic de regurgitare tricuspidiană, puls paradoxal, galop drept.

3. *Complicaţii mecanice:*

- **Ruptura de perete liber VS** poate fi acută, cu tamponadă cardiacă şi semne de colaps cardiovascular şi disociaţie electromecanică, de obicei fatală; subacută cu formarea de tromb local, poate simula reinfarctizarea cu reapariţia durerii şi a supradenivelării ST şi cu deteriorare hemodinamică bruscă;
- **Ruptura de SIV** se produce la nivel SIV apical în IMA anterioare şi la nivel bazal în IMA inferioare, având prognostic mai prost prin asocierea cu tulburări de conducere;
- **Ruptura de muşchi papilar** este o complicaţie rară; IMA inferior duce la ruptura muşchiului infero-medial, IMA antero-lateral produce ruptura muşchiului antero-lateral; ruptura completă este fatală ducând la insuficienţă mitrală acută severă, cea parţială (vârf) duce la apariţia insuficienţei mitrale severe, cu suflu holosistolic şi fenomene de insuficienţă ventriculară stângă;
- **Anevrismul ventricular** apare în zona de necroză prin remodelarea VS.

4. *Aritmiile ventriculare* sunt reprezentate de extrasistolele ventriculare, tahicardia ventriculară nesusţinută, ritmul idioventricular accelerat, tahicardia ventriculară monomorfă susţinută, tahicardia ventriculară polimorfă.

5. *Aritmiile supraventriculare* - cea mai frecventă formă de aritmie supraventriculară este fibrilaţia atrială.

6. *Tulburările de conducere* sunt reprezentate de bradicardia sinusală, blocuri atrio-ventriculare de grad diferit.

7. *Pericardita* poate fi precoce sau tardivă (sindrom Dressler) la peste 2 săptămâni de la infarct.

8. *Emboliile* apar cel mai frecvent din trombii situaţi la nivelul anevrismelor.

9. *Reinfarctizarea, angina post-infarct* necesită reevaluare coronarografică în urgenţă.

III/16

Cătălin Adrian BUZEA, G-Andrei DAN

Noțiuni introductive - Generalități

DEFINIȚIE

Insuficiența cardiacă reprezintă una din cele mai frecvente afecțiuni cardiovasculare. Insuficienţa cardiacă* este un *sindrom clinic* caracterizat printr-o asociere de simptome şi semne. Acestea sunt o consecinţă a alterării structurale sau funcționale a cordului care conduce la scăderea debitului cardiac.

* Ultimul ghid al Societății Europene de Cardiologie.

Această definiție încearcă să sintetizeze elementele principale care se regăsesc în insuficiența cardiacă.

În primul rând, subliniem faptul că insuficiența cardiacă este un sindrom. Altfel spus este o asociere de simptome și semne având mecanisme fiziopatologice proprii, dar cauzele ce pot determina insuficiența cardiacă sunt multiple. De exemplu dacă sunt doi pacienți cu aceleași semne și simptome de insuficiență cardiacă, unul poate avea drept cauză a acesteia un infarct miocardic, în timp ce celălalt poate avea o valvulopatie.

În al doilea rând elementul central este reprezentat de alterarea structurală și funcțională a inimii. Să ne reamintim că inima are două funcții:

- funcția diastolică (lusitropă) și anume capacitatea de a se umple cu sânge în condiții de presiuni intracavitare joase;
- funcția sistolică (inotropă) sau capacitatea de a ejecta sângele în sistemul arterial la o rată adaptată necesităților metabolice.

În momentul în care apare o afecțiune care determină o *disfuncție diastolică* rezultatul va fi o creștere a presiunilor intracavitare, în timp ce în cazul afectării capacității de ejecție vorbim de o *disfuncție sistolică*. Prin urmare, semnele și simptomele care caracterizează insuficiența cardiacă sunt consecința fie a debitului scăzut, adică a disfuncției de tip sistolic - anterograde, fie a presiunilor intracavitare crescute, adică a disfuncției diastolice - retrograde (Figura 1). Trebuie menționat că în majoritatea cazurilor, în momentul manifestării clinice a insuficienței cardiace aceste tipuri de disfuncții coexistă cu fenotipuri în proporții diferite.

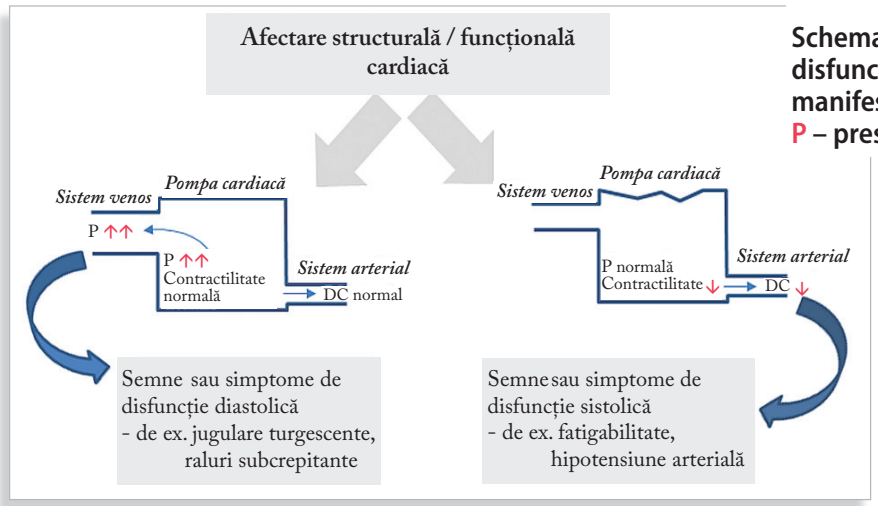

FIGURA 1.

Schematizarea tipurilor de disfuncție cardiacă și a manifestărilor aferente.
P – presiune, DC – debit cardiac.

O afectare structurală poate determina fenomene de **insuficiență cardiacă dreaptă,** rezultate din scăderea debitului în circulația arterială pulmonară, în consecință scăderea întoarcerii venoase în inima stângă, și creșterea presiunilor în circulația venoasă periferică. Totodată, această afectare structurală poate determina fenomene de **insuficiență ventriculară stângă**, rezultate din scăderea debitului în sistemul arterial periferic și creșterea presiunilor în sistemul venos pulmonar. Nu în ultimul rând, ambele tipuri de insuficiență pot coexista determinând așa numita **insuficiență cardiacă globală**.

Manifestările clinice din sindromul de insuficiență ventriculară stângă

Simptomele cauzate de debitul cardiac mic

- **fatigabilitatea** este determinată de incapacitatea inimii de a asigura cantitatea de oxigen necesară metabolismului periferic la un prag anume. Deși este un simptom important și precoce în insuficiența cardiacă stângă, este adesea trecut cu vederea de pacient sau de doctor, fiind o manifestare nespecifică.
- **scăderea debitului urinar** este secundară scăderii perfuziei renale și a activării mecanismelor de retenție hidrosalină (**Figura 2**).

FIGURA 2. Mecanismul retenției hidrosaline și a scăderii debitului urinar în insuficiența cardiacă stângă.

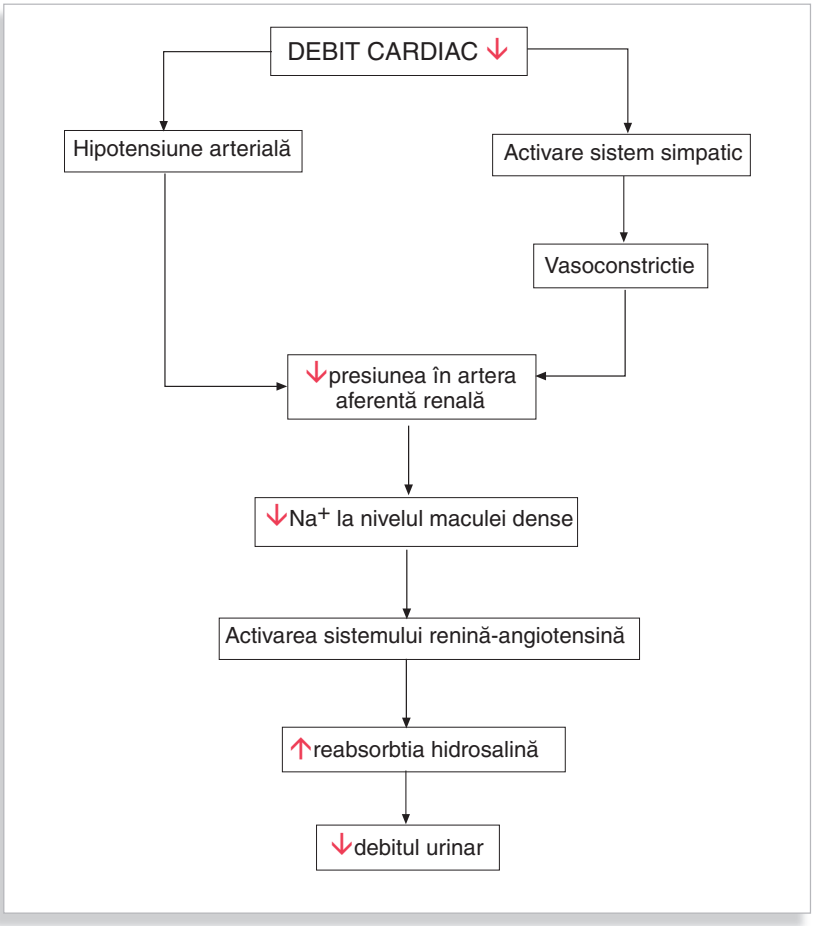

- palpitațiile reprezintă un simptom nespecific determinat de tahicardia sinusală sau alte tipuri de aritmii (de ex. extrasistole ventriculare) secundare activării sistemului adrenergic.

Simptomele cauzate de creșterea presiunii retrograde

➢ **dispneea de efort** este determinată de creșterea presiunii la nivelul venelor și capilarelor pulmonare și apariția edemului pulmonar (**Figura 3**). Este o dispnee cronică care se agravează progresiv până la dispnee de repaus.

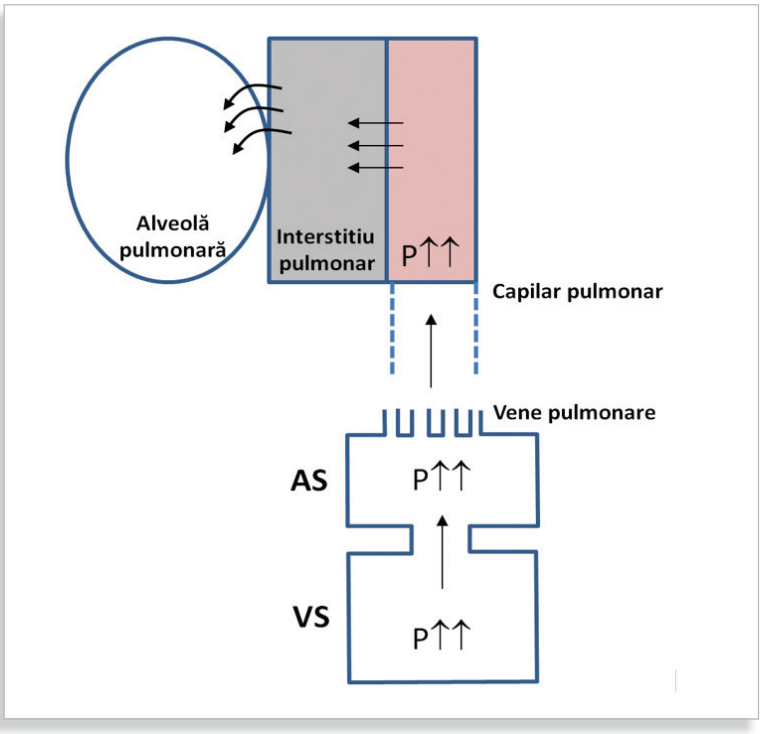

FIGURA 3. Schematizarea mecanismului de apariție a edemului pulmonar. Creșterea presiunii la nivelul VS determină creșterea presiunii retrograd la nivelul AS și ulterior în sistemul venos pulmonar. Creșterea presiunii capilare duce la transudarea apei în interstițiul pulmonar cu activarea receptorilor de întindere de la acest nivel și ulterior a centrului respirator. În faze avansate, când mecanismele locale de adaptare sunt depășite se produce și inundarea în spațiul alveolar. *AS – atriu stâng, VS – ventricul stâng, P - presiune*.

➢ **dispneea paroxistică nocturnă** este determinată de creșterea bruscă a presiunii în sistemul venos pulmonar și transudarea în interstițiul pulmonar ca urmare a creșterii întoarcerii venoase, în clinostatism. Aceasta poate apărea la un pacient care are sau nu dispnee cronică.

➢ **ortopneea, dispneea de decubit** este un simptom de insuficiență cardiacă avansată. Explicația constă în redistribuția gravitațională a edemului interstițial determinat de presiunea venoasă crescută la nivelul circulației pulmonare. Ca urmare, în ortostatism edemul interstițial se distribuie în bazele pulmonare, însă se ameliorează în regiunile superioare, iar la acest nivel oxigenarea se îmbunătățește, ceea ce ameliorează travaliul respirator.

Semnele întâlnite în sindromul de insuficiență ventriculară stângă

- **tahipneea** reprezintă creșterea frecvenței respiratorii și poate avea mai multe mecanisme de apariţie în insuficiența ventriculară stângă: prezența edemului interstițial pulmonar (vezi **Figura 3**), prezența hipoxemiei, prezența acidozei secundare perfuziei periferice scăzute în context de debit cardiac mic
- **tahicardia sinusală** este secundară activării sistemului simpatic cu creșterea concentrației plasmatice a catecolaminelor.

Debitul cardiac este reprezentat de ecuația:

$$DC = VB \times FC$$

unde DC = debit cardiac,
VB = volum-bătaie,
FC = frecvența cardiacă

Unul din mecanismele de adaptare la situația în care este afectată funcția sistolică ventriculară stângă și implicit scăderea volumului-bătaie este creșterea frecvenței cardiace prin sistemul adrenergic.

- **respirația Cheyne-Stokes** este un *pattern* respirator caracterizat de alternanța apnee și tahipnee cu caracter crescendo-descrescendo. Mecanismele implicate sunt multiple, precum sensibilitatea chemoreceptorilor la variațiile concentrației sangvine de CO2 și inducerea unui ciclu de hiperventilație-hipoventilație, hipoxemia secundară debitului cardiac scăzut, instabilitatea ciclului respirator din cauza congestiei pulmonare etc.
- **cianoza periferică** apare deoarece debitul cardiac scăzut determină o reducere a fluxului sanguin periferic, în asociere cu vasoconstricția determinată de activarea adrenergică, și o creștere a extracției de oxigen la acest nivel ceea ce produce colorația albăstruie a extremităților.
- **cianoza centrală** apare în fazele avansate de insuficiență ventriculară stângă când se instalează edemul alveolar. Deși transudarea în interstițiul pulmonar ca urmare a creșterii presiunilor retrograde de la nivelul cordului stâng apare frecvent și precoce în evoluția insuficienței ventriculare stângi există multiple mecanisme care prezervă hematoza. Cianoza centrală este rezultatul atât al imbalanței ventilație-perfuzie pulmonară, în situația debitelor cardiace mici, cât și al stazei retrograde pulmonare.
- **hipotensiune arterială** este secundară afectării severe a debitului cardiac.

Presiunea arterială este exprimată simplist de ecuația de mai jos:

$$Pa = DC \times RVP$$

unde Pa = presiune arterială,
DC = debit cardiac,
RVP = rezistența vasculară periferică

În fazele avansate ale insuficienței ventriculare stângi mecanismele de adaptare precum creșterea frecvenței cardiace sau creșterea rezistenței vasculare periferice, în special prin creșterea catecolaminelor, sunt depășite și debitul cardiac continuă să scadă și în consecință apare hipotensiune arterială cu reducerea presiunii arteriale medii.

- **presiunea pulsului scăzută** apare prin scăderea presiunii sistolice ca urmare a scăderii debitului cardiac

- **pulsul alternans** reprezintă variația bătaie cu bătaie a amplitudinii pulsului arterial periferic, mecanismele fiziopatologice nefiind complet elucidate. Una din explicații implică mecanismul Frank-Starling: un debit cardiac scăzut determină un volum crescut telediastolic; acesta determină alungirea fibrei musculare și ca urmare contracția crește rezultând un volum-bătaie crescut; ulterior, acest volumul telediastolic va fi mai mic și mecanismul Frank-Starling se inactivează, ducând la o nouă contracție redusă și la repetarea ciclului. Semnul apare în insuficiența cardiacă avansată.
- **galopul S3** reprezintă un zgomot suplimentar de frecvență joasă în proto- sau mezo-diastolă determinat de umplerea ventriculară stângă în condiții de presiuni intracardiace crescute și afectare severă a complianței ventriculare.
- **șocul apexian deplasat lateral** este un semn de dilatare a ventriculului stâng.
- **regurgitarea mitrală** la fel ca șocul apexian deplasat, prin prezența unui suflu sistolic de regurgitare mitrală poate semnifica dilatația ventriculară stângă cu dilatarea consecutivă a inelului mitral și afectarea coaptării valvelor mitrale.
- **ralurile subcrepitante** sunt cauzate de prezența de lichid la nivel alveolar ca urmare a creșterii presiunii la nivelul capilarelor pulmonare (vezi **Figura 3**). În prezența transudatului alveolele colabează, iar în momentul inspirului se deschid provocând un zgomot caracteristic.
- **refluxul abdominojugular pozitiv** se corelează cu prezența presiunilor crescute la nivelul patului capilar pulmonar şi a atriului stâng.
- **tusea și wheezingul** sunt manifestări nespecifice, rar întâlnite în insuficiența ventriculară stângă, mai frecvent la vârstnici. Apar ca urmare a iritației receptorilor bronșici în prezența edemului pulmonar.
- **bendopneea** – semnifică apariția dispneei în poziția aplecat în față. Este un semn clinic nou descris în insuficiența cardiacă stângă care reflectă o importantă creștere a presiunilor intracavitare stângi și un grad avansat de insuficiență cardiacă. Testul constă în a poziționa pacientul pe un scaun și apoi să mențină poziția aplecat în față pentru 30 secunde (ca și cum s-ar lega la șireturi). Această manevră determină redistribuția fluidelor către partea superioară a organismului și implicit creșterea presiunilor intratoracice.
- **creșterea în greutate și edemele gambiere** apar ca urmare a retenției hidrosaline (vezi **Figura 2**).
- **cașexia în fazele avansate** reprezintă un semn de prognostic nefavorabil, definită ca o pierdere neintenționată a > 6% din greutatea inițială, în afara statusului edematos, de-a lungul unei perioade de 6 luni, în absența altor cauze (de ex. neoplazii). Este o mărturie a naturii „sistemice" a insuficienței cardiace; cașexia cardiacă este rezultată din efectul muscular al inflamației cronice, componentă a mecanismelor de insuficiență cardiacă.

Trebuie subliniat faptul că niciunul din simptomele sau semnele mai sus descrise nu sunt specifice insuficienței ventriculare stângi. Dimpotrivă, diagnosticul clinic al acesteia se face pe baza unei judecăți clinice în care prezența sau absența simptomelor sau a semnelor clinice modifică probabilitatea existenței afectării ventriculare stângi. De altfel, valoarea raportului de probabilitate (*likelihood ratio*) a unora dintre manifestările clinice ale insuficienței cardiace a fost calculată în diverse studii (**Tabelul 1**).

TABELUL 1. Valoarea raportului de probabilitate pentru anumite manifestări din insuficiența ventriculară stângă.

Simptom/semn	Raport de probabilitate pozitiv
Șoc apexian deplasat	16
S3 prezent	11
Reflux abdominojugular	6,4
Raluri	2,8
Dispnee paroxistică nocturnă	2,6
Edeme periferice	2,3
Ortopnee	2,2
	Raport de probabilitate negativ
Dispnee de efort	0,48

Un alt aspect legat de semiologia insuficienței ventriculare stângi este acela al modului de debut. Instalarea progresivă a simptomelor și semnelor caracterizează **insuficiența ventriculară stângă cronică,** în timp ce instalarea rapidă (de obicei ore sau zile) caracterizează **insuficiența ventriculară acută**. Aceasta din urmă poate fi *de novo*, ca primă manifestare a insuficienței cardiace, sau ca agravare a unei insuficiențe ventriculare stângi cronice.

Diferențierea clară a tipului de insuficiență ventriculară stângă din punct de vedere evolutiv, prin anamneza și examinarea fizică corectă, este deosebit de importantă pentru managementul pacientului. Spre exemplu într-un fel abordăm un pacient cu dispnee de efort instalată progresiv de 6 luni și în cu totul alt mod un pacient care a dezvoltat ortopnee, cu tahipnee și raluri subcrepitante în ultimele 3 ore, această situație acută fiind o formă particulară de insuficiență ventriculară stângă acută numită *edem pulmonar acut*.

Diagnosticul pozitiv în insuficiența ventriculară stângă

Evaluarea unui pacient cu suspiciune de insuficiență ventriculară stângă trebuie să răspundă la trei întrebări esențiale:

1. Se confirmă diagnosticul de insuficiență ventriculară stângă?
2. Care este cauza sau substratul insuficienței ventriculare stângi?
3. Există un factor precipitant care să explice agravarea sau manifestarea acută a insuficienței ventriculare stângi?

În **Tabelul 2** sunt enumerate cauze comune ce determină apariția insuficienței ventriculare stângi.

TABELUL 2. Enumerarea cauzelor posibile de apariție a insuficienței ventriculare stângi.

CAUZA	EXEMPLE
Boala cardiacă ischemică	• Infarctul de miocard, angina pectorală, angina microvasculară
Substanțe toxice	• Droguri (cocaină, amfetamine, alcool etc), metale grele (cupru, fier, plumb etc), medicamente (citostatice precum antraciclinam imunomodulatoare etc.)
Postradioterapie	
Miocardite	• Infecţioase (virale, bacteriene, parazitare etc) sau non-infecțioase (de ex în boli autoimune)
Boli genetice cardiace	• Cardiomiopatia hipertrofica, cardiomiopatia dilatativă idiopatică, cardiomiopatia prin non-compactare etc
Hipertensiunea arterială	
Valvulopatii	• Stenoza sau insuficiența mitrală, stenoza sau insuficiența aortică
Boli pericardice	• Pericardita constrictivă, pericardita lichidiană
Aritmii	• Tahiaritmii sau bradiaritmii
Supraîncărcare volemică	• Insuficiența renală, hiperhidratare iatrogenă

Poate un aspect mai dificil de înțeles este acela al factorilor precipitanți. Să presupunem că avem un pacient cu istoric de infarct de miocard, cu dispnee cronică de efort. La un moment dat pacientul dezvoltă salt hipertensiv important care agravează fenomenele de insuficiență cardiacă deoarece crește brusc postsarcina ventriculului stâng. În acest exemplu cauza insuficienței ventriculare este boala cardiacă ischemică (respectiv infarctul de miocard), în timp ce saltul hipertensiv reprezintă factorul precipitant al acutizării insuficienței ventriculare stângi.

O listă de factori precipitanți se regăsește în Tabelul 3.

TABELUL3. Potențiali factori precipitanți ai unei insuficiențe ventriculare stângi.

- Sindroame coronariene acute
- Tahiaritmii sau bradiaritmii
- Exacerbări ale hipertensiunii arteriale
- Infecții (ex. pneumonii, sepsis)
- Embolia pulmonară
- Consum de substanțe toxice (droguri, alcool)
- Exacerbări ale unor boli pulmonare (de ex boală pulmonară cronică obstructivă)
- Intervenții chirurgicale
- Tulburări metabolice sau endocrine (de ex hipertiroidia)
- Afecțiuni cerebrovasculare acute (de ex accidentul vascular cerebral ischemic acut)
- Complicații mecanice (de ex. ruptura unei valve în cadrul endocarditei)

Se poate remarca ușor că anumite patologii se regăsesc atât în lista cauzelor insuficienței ventriculare cât și în cea a factorilor precipitanți. Să facem referire la cazul clinic menționat mai sus și să presupunem că pacientul face un nou sindrom

coronarian acut. Astfel, boala cardiacă ischemică (prin infarctul miocardic) a fost atât cauza care a dus la apariția insuficienței ventriculare stângi, dar și factorul precipitant al agravării (prin sindromul coronarian acut nou apărut).

Un algoritm de diagnostic al insuficienței ventriculare stângi este ilustrat în Figura 4.

FIGURA 4. Etape în evaluarea unui pacient cu suspiciune de insuficiență ventriculară stângă.

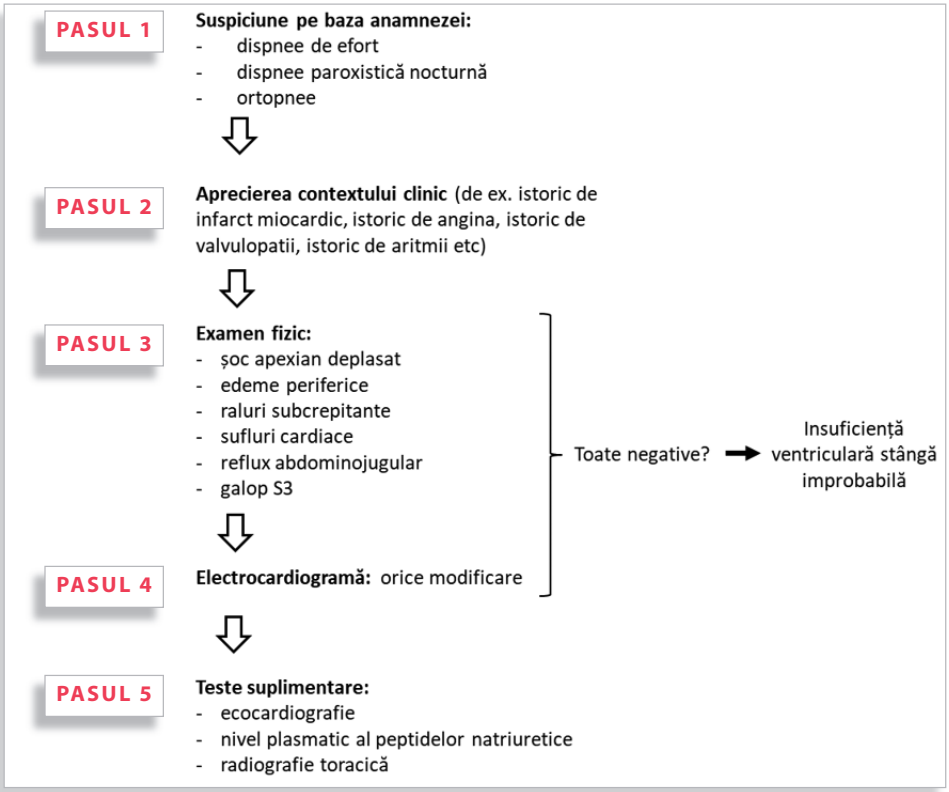

După cum se poate remarca diagnosticul pozitiv presupune și evaluare paraclinică, nu doar elemente clinice. În mod uzual facem apel la câteva teste noninvazive și cu disponbilitate largă pentru diagnosticul insuficienței ventriculare stângi:

- radiografia toracică este utilă pentru evidențierea cardiomegaliei, care poate fi cuantificată prin intermediul indexului cardio-toracic, a măririi hilurilor pulmonare și accentuarea desenului pulmonar ca elemente sugestive pentru presiuni crescute în patul capilar pulmonar și a prezenței de transudat în interstițiul pulmonar, prezența pleureziei bilaterale (vezi Figura 5).

FIGURA 5. Exemplu de radiografie toracică, cu prezența cardiomegaliei la un pacient cu fenomene de insuficiență cardiacă.

- **peptidele natriuretice** sunt un element important de diagnostic deoarece în uzul curent ne folosim de dozarea plasmatică a *B-type natriuretic peptide* (BNP) și a fragmentului *NT-proBNP* ce apar după clivarea unui prohormon numit proBNP stocat la nivelul miocitului ventricular. Există teste și pentru dozarea *atrial natriuretic peptide* (ANP), eliberat de celulele atriale, însă timpul de înjumătățire mult mai scurt comparativ cu BNP face acest test mai puțin fezabil. Rolul acestor peptide este de a promova excreția de sare și apă la nivel renal, iar creșterea nivelului plasmatic al peptidelor natriuretice se corelează cu creșterea presiunilor intracavitare la nivelul inimii stângi și prin urmare cu gradul disfuncției la acest nivel.
- **ecocardiografia** reprezintă un standard de aur în diagnosticul și evaluarea insuficienței cardiace, fiind noninvazivă, ușor de efectuat, chiar și în condiții de urgență, la patul bolnavului, și larg accesibilă. Această investigație cuantifică funcția sistolică și diastolică ventriculară, permite aprecierea dimensiunilor structurilor cardiace, a aparatelor valvulare, a cineticii pereților, a fluxurilor sangvine transvalvulare. Cu alte cuvinte nu furnizează doar diagnosticul pozitiv al insuficienței cardiace, dar poate oferi detalii privind și potențialele etiologii ale acesteia (exemplu în Figura 6).

FIGURA 6. Ecocardiografie transtoracică. Pacientul are regurgitare mitrală (săgeată neagră) şi dilataţie ventriculară.
AS – atriu stâng; VS – ventricul stâng.

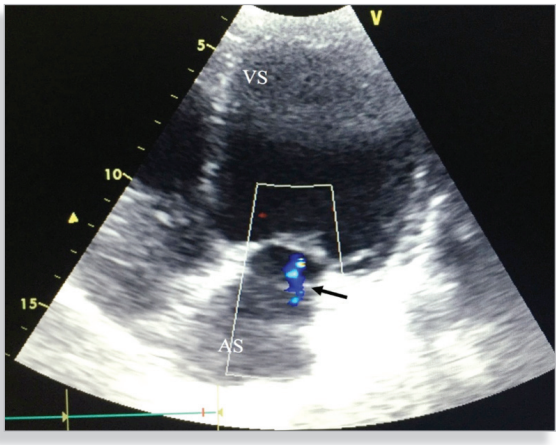

În mod evident, evaluarea structurală și funcțională a ventriculului stâng poate fi extinsă și prin alte investigații precum rezonanța magnetică cardiacă, tomografia cu emisie de pozitroni (SPECT), sau ventriculografia cu radionuclizi. Aceste investigații avansate, însă, nu sunt necesare în mod curent ci doar în cazuri selectate.

MESAJE CHEIE

- Insuficiența ventriculară stângă este un sindrom ce constă într-o sumă de simptome și semne clinice tipice, dar care recunoaște cauze diverse
- Simptomele și semnele întâlnite în insuficiența ventriculară stângă nu sunt specifice
- Valoarea elementelor clinice pentru diagnosticul insuficienței cardiace trebuie să fie cântărită în contextul clinic individualizat al fiecărui pacient
- Suspiciunea clinică trebuie ulterior întărită prin teste paraclinice precum radiografia toracică, dozarea peptidelor natriuretice și mai ales ecocardiografie
- Odată stabilit diagnosticul de insuficiență ventriculară stângă se impune depistarea atât a etiologiei acesteia cât și a factorilor precipitanți ce au dus la episodul acut

Caterina DELCEA, G-Andrei DAN

III/17

Noțiuni introductive - Generalități

DEFINIȚIE

Insuficiența cardiacă dreaptă se caracterizează prin modificarea parametrilor hemodinamici de volum sau de presiune, care depășesc capacitatea de adaptare hemodinamică a ventriculului drept, având ca rezultat scăderea performanței sistolice și/sau diastolice a acestuia.

Cea mai frecventă cauză a insuficienței ventriculare drepte este hipertensiunea arterială pulmonară, întâlnită în insuficiența ventriculară stângă, urmată de bronhopneumopatia cronică obstructivă.

O subcategorie clinică este cordul pulmonar cronic. Acesta este definit de alterarea structurii (hipertrofie sau dilatație) și/sau funcției ventriculului drept (VD) care rezultă din hipertensiunea pulmonară asociată afecțiunilor:

- pulmonare (ex: bronhopneumopatia obstructivă cronică, fibroza pulmonară)
- vascularizației pulmonare (ex: hipertensiunea arterială pulmonară idiopatică, tromboembolismul pulmonar)
- căilor aeriene superioare (ex: sindromul de apnee obstructivă în somn)
- cutiei toracice (ex: cifoscolioza).

Din etiologia cordului pulmonar sunt excluse bolile congenitale cardiace și insuficiența ventriculară stângă.

Fiziopatologie

Ventriculul drept:

- este o cavitate cu pereții subțiri, înalt compliantă, care primește volumul de sânge venos la presiuni mici și îl pompează împotriva unei presiuni pulmonare scăzute
- spre deosebire de ventriculul stâng, este adaptat pentru volume crescute dar nu pentru presiuni crescute
- în virtutea acestor proprietăți rezistența vasculară pulmonară este mult mai mică decât cea sistemică, deci circulația functională pulmonară este considerată eronat drept „venoasă", deși patul arterial pulmonar are proprietăți și mecanisme de reglare complet diferite de cel venos.

Mecanismele patologice care pot determina apariția insuficienței cardiace drepte sunt prezentate în **Figura 1**:

FIGURA 1. **Mecanismele fiziopatologice care determină insuficiența cardiacă dreaptă și principalele ei consecințe hemodinamice. FE – fracție de ejecție a ventriculului stâng; SIV – sept interventricular; VD – ventricul drept; VS – ventricul stâng.**

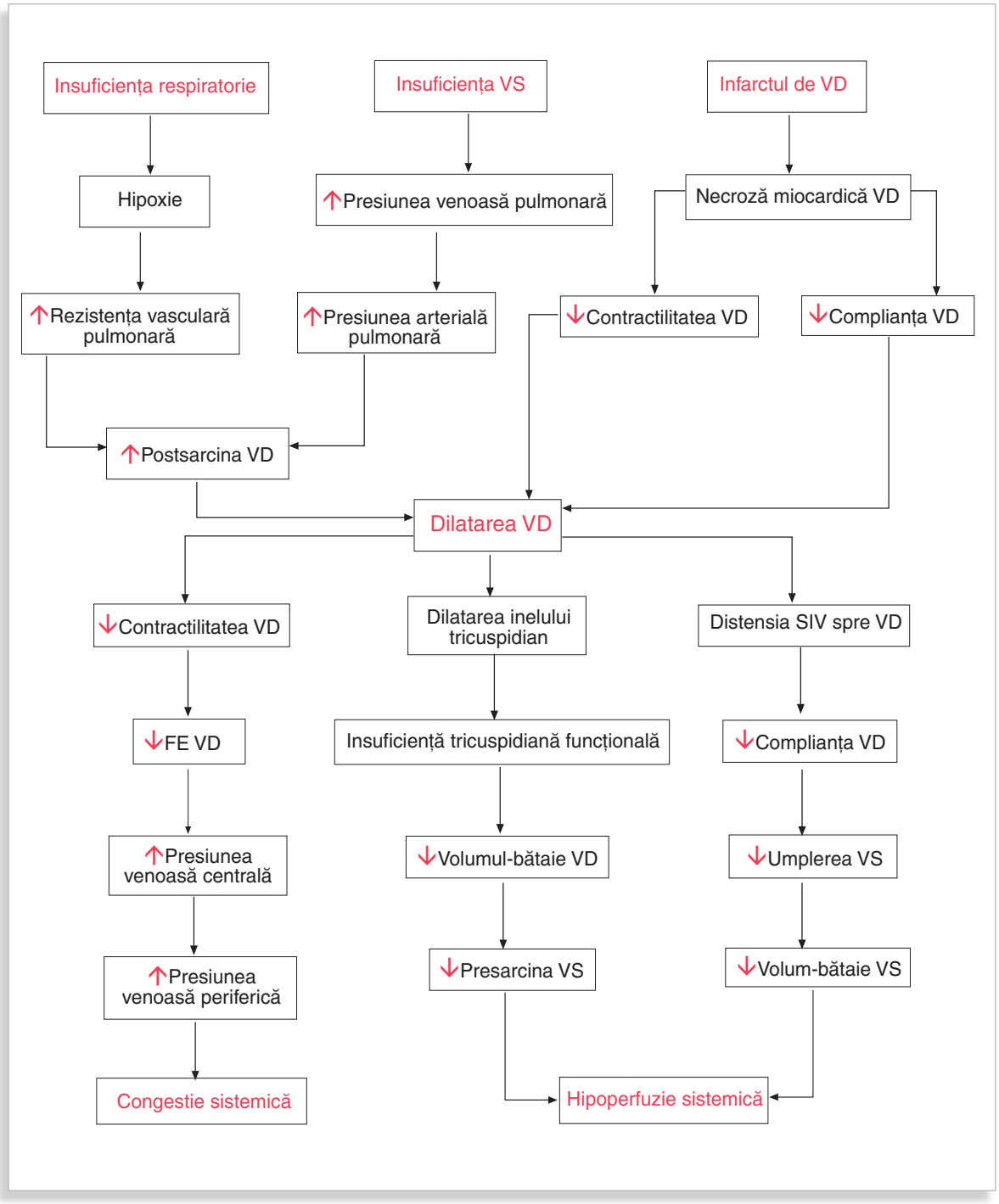

Etiologie

Etiologia insuficienței ventriculare drepte este diferită în situațiile acute comparativ cu cele cronice. O listă a posibilelor cauze care determină insuficiența ventriculară dreaptă se regăsește în **Tabelul 1**.

TABELUL 1. **Cauzele insuficienței ventriculare drepte.**

INSUFICIENȚĂ ACUTĂ	INSUFICIENȚĂ CRONICĂ
Cauze cardiace	
➢ Insuficiența acută VS ➢ Infarctul de VD ➢ Regurgitarea tricuspidiană acută din endocardita infecțioasă	➢ Boli cardiace congenitale - Defectul septal atrial/ventricular - Maladia Ebstein ➢ Cardiomiopatii - Displazia aritmogena de VD - Cardiomiopatii familiale/ idiopatice ➢ Valvulopatii - Regurgitarea tricuspidiană - Stenoza pulmonară
Cauze pericardice	
➢Tamponada cardiacă	➢Pericardita constrictivă
Cauze pulmonare parenchimatoase	
➢Sindromul de detresă respiratorie acută ➢Exacerbarea unei boli pulmonare cronice	➢Bronhopneumopatia cronică obstructivă ➢Fibroza pulmonară interstițială ➢Infecțiile pulmonare cronice sau bronșiectaziile
Cauze pulmonare vasculare	
➢Embolia pulmonară	➢Hipertensiunea pulmonară (HTp)* **1.** Hipertensiunea arterială pulmonară Hipertensiunea pulmonară arterială idiopatică Asociată cu boli de țesut conjunctiv, infecția HIV, hipertensiunea portală Boala pulmonară veno-ocluzivă **2.** HTp secundară afectării cordului stâng **3.** HTp secundară afectării pulmonare **4.** Hipertensiunea pulmonară cronică tromboembolică **5.** HTp cu mecanism neclar/multifactorial Bolile hematologice Bolile sistemice Bolile metabolice * Clasificarea Nisa 2013.
Cauze sistemice	
➢Sepsisul	

Manifestările clinice în sindromul de insuficiență ventriculară dreaptă

Semnele și simptomele generale

Astenia și **fatigabilitatea** apar în contextul congestiei sistemice și hipoperfuziei periferice.

Creșterea ponderală poate fi secundară apariției edemelor periferice cauzate de retenția hidro-salină și presiunea crescută în sistemul venos periferic; de menționat că edemele apar în cordul pulmonar înaintea instalării insuficienței ventriculare

drepte, din cauza alterării metabolismului hepatic al aldosteronului determinat de staza venoasă. Edemele vizibile până la jumătatea gambei asociază o expansiune a volumului de fluide extracelular cu minim 2 litri. Monitorizarea zilnică a greutății este foarte importantă pentru a identifica prompt episoadele de accentuare a retenției hidro-saline și pentru a putea interveni terapeutic precoce.

Cianoza periferică apare din cauza stazei venoase deoarece crește timpul în care țesuturile periferice extrag oxigenul și scade saturația de oxigen a sângelui arterial.

Cianoza centrală este și ea posibilă la asocierea insuficienței cardiace globale sau prin efectul bolii pulmonare.

Semnele și simptomele secundare modificărilor morfologice și funcționale ale cordului drept

În funcție de etiologia insuficienței cardiace drepte, ventriculul va fi hipertrofiat și/ sau dilatat, cu complianța scăzută la supraîncărcarea volemică și/sau presională.

Impulsul parasternal este evidențiabil la palparea ariei precordiale. Poate fi:

- susținut, în cazul contracției VD hipertrofic;
- puternic, dar scurt, în cazul contracției VD dilatat.

Semnul Harzer (**Figura 2**) reprezintă palparea pulsațiilor ventriculului drept la nivelul epigastrului şi presupune evaluarea pacientului aflat în decubit dorsal, la 45°, cu genunchii flectați pentru a obține relaxarea musculaturii abdominale. Examinatorul plasează ferm policele mâinii drepte în zona subxifoidiană, unii autori recomandând alternativ plasarea vârfului a 4 degete ale mâinii drepte la nivelul apendicelui xifoid, moment în care pacientul este rugat să mențină inspirul profund. Semnul este pozitiv dacă în timpul acestei manevre se palpează contracțiile VD.

FIGURA 2.
Semnul Harzer.

Suflul sistolic al regurgitării tricuspidiene este un suflu funcțional, valvele tricuspidiene fiind indemne. Apare prin deficitul de coaptare a valvelor cauzat de dilatarea inelului tricuspidian prin dilatarea cavităților drepte şi este pansistolic, cu timbru înalt, accentuat în inspir, audibil optim în spațiul IV intercostal parasternal stâng.

Semnul Rivero-Carvallo care a fost descris inițial ca accentuarea în inspir a suflului sistolic de insuficiență tricuspidiană însă extrapolat, reprezintă accentuarea stetacusticii cardiace drepte în inspir.

Zgomotul 2 este **întărit** prin accentuarea componentei pulmonare P2, întrucât hipertensiunea pulmonară determină închiderea bruscă şi puternică a valvei pulmonare.

Zgomotul 2 este **dedublat**:

- **strâns** în perioada de compensare (hipertrofie), din cauza asocierii hipertensiunii pulmonare şi
- **larg** prin scăderea performanței VD și creșterii timpului de ejecție ventricular drept.

Galopul (S3) VD este greu audibil, se auscultă cel mai bine parasternal stâng, în treimea inferioară sau în epigastru. Intensitatea lui crește în inspir, ceea ce îl deosebește de galopul ventricular stâng care se accentuează în expir.

Semnele și simptomele secundare creșterii presiunii venoase

Principala modificare hemodinamică determinată de insuficiența cardiacă dreaptă este **creșterea presiunii venoase retrograde** și **apariția congestiei sistemice** (**Figura 3**).

Tabloul clinic este caracterizat atât de modificările directe ale stazei venoase cât și de cele induse de afectarea diverselor organe: ficat, stomac, intestin, rinichi.

FIGURA 3. Principalele consecințe ale presiunii venoase sistemice crescute în insuficiența cardiacă dreaptă.

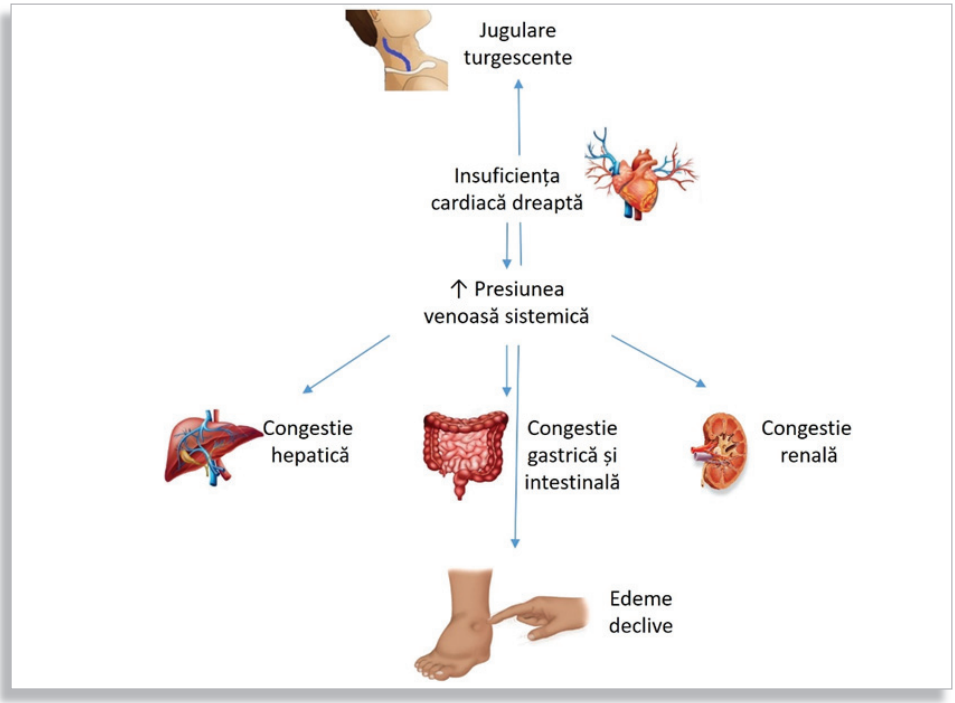

Examinarea **presiunii venoase jugulare**:

- se realizează cu pacientul în decubit dorsal, patul înclinat la 45°, capul relaxat pe pernă și rotat spre stânga;
- se analizează zona cervicală laterală dreaptă, cu mușchii sternocleido-mastoidieni relaxați (corect observația se face cu o lumină proiectată la nivelul zonei latero-cervicale analizate);
- se identifică pulsațiile venei jugulare drepte în zona suprasterno-claviculară sau posterior de mușchiul sternocleidomastoidian;
- se înregistrează doar marginea superioară a pulsaţiei;

- **atenţie!** Pulsul venos poate fi confundat cu cel carotidian subiacent. O presiune blândă, cu 2 degete, asupra venei, care determină oprirea pulsațiilor atestă originea venoasă;
- de obicei se estimează presiunea venoasă jugulară observând pulsațiile venei jugulare externe deoarece vena jugulară internă coboară în zona cervicală prin dreptul procesului mastoid, profund de mușchiul sternocleidomastoidian până la joncțiunea sterno-claviculară (**Figura 4**) iar vena jugulară externă este mai superficială, mai proeminentă și mai ușor de identificat, însă poate fi tortuoasă sau obstruată de fascia profundă a gâtului;
- în inspir presiunea jugulară scade secundar scăderii presiunii intratoracice

FIGURA 4. Vascularizația zonei cervicale.

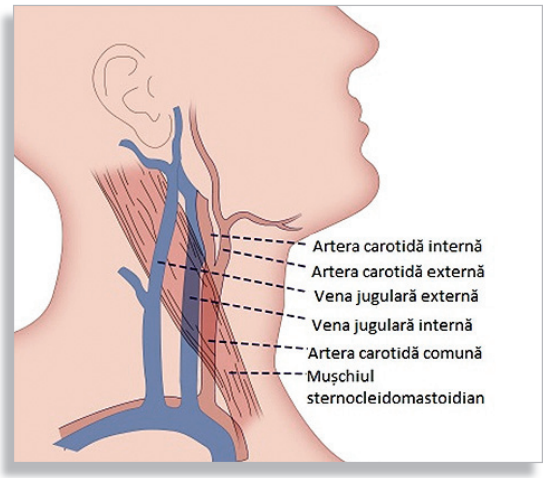

Presiunea venoasă centrală poate fi cuantificată clinic:

- prin convenție, considerând distanța de la nivelul atriului drept la unghiul sternal 5 cm H_2O
- se măsoară cu o riglă distanța de la unghiul sternal la limita superioară a turgescenței venei jugulare.
- la valoarea obținută se adaugă 5 cm și se obține presiunea venoasă centrală a cărei valoare normală este ≤ 7 cm H_2O.

Turgescența jugulară

- Evidențiază presiunea crescută în sistemul venos jugular secundară postsarcinii VD crescute.
- Cauze: congestia sistemică
  insuficiența cardiacă globală
  dilatarea ventriculului drept.
- Hiperinflația pulmonară (BPOC, astm) și creșterea presiunii intratoracice pot asocia turgescența jugulară fără insuficiență VD.

Jugulograma obiectivează următoarele modificări:

- *unda „a" proeminentă* care semnifică întârzierea sau restricționarea umplerii VD (hipertensiunea pulmonară)
- *unda „v" proeminentă* întâlnită în regurgitarea tricuspidiană
- *fuziunea undelor „c" și „v"* rezultând o undă amplă sistolică, asociată cu hepatomegalia pulsatilă în regurgitarea tricuspidiană
- *panta „y" abruptă* în insuficiența cardiacă dreaptă severă şi în regurgitare tricuspidiană.

La persoanele normale singura undă perceptibilă este unda X descendentă. Percepția oricărei alte unde este patologică.

Refluxul abdomino-jugular (Figura 5)

- numit impropriu hepato-jugular, se observă prin poziționarea pacientului în decubit dorsal, cu patul înclinat la 45°, capul relaxat pe pernă, privirea spre stânga.
- Bolnavul va fi instruit să respire relaxat cu gura deschisă (pentru a evita un test fals pozitiv prin realizarea manevrei Valsalva).
- Examinatorul va exercita ferm presiune cu palma în zona mezogastrică sau etajul abdominal superior al pacientului, timp de 15 – 30 secunde.
- Manevra va crește temporar presiunea intraabdominală ceea ce determină creșterea întoarcerii venoase spre VD, și consecutiv și creșterea presiunii venoase jugulare.
- Testul este pozitiv dacă prin compresia abdominală se obține o creștere susținută a presiunii venoase jugulare mai mare sau egală cu 4 cm.
- Prezența refluxului abdomino-jugular denotă nu doar depășirea capacității VD de a tampona volumul suplimentar, dar și suferința funcțională a VS;
- VS normal este capabil să recircule imediat volumul de sânge suplimentar splahnic adus *prin* VD. Acest lucru nu mai e posibil în situația scăderii performanței VS

FIGURA 5. Examinarea refluxului abdomino-jugular.

Edemele declive

- reprezintă unul dintre principalele semne ale insuficienței cronice ale VD, însă nu și ale insuficienței acute.
- sunt cauzate de expansiunea volumului extracelular secundară congestiei venoase sistemice și retenției hidro-saline.
- apar progresiv, fiind însoțite și precedate de creșterea în greutate
- sunt de obicei bilaterale și simetrice, excepție făcând pacienții cu decubit preferențial lateral, la care edemele vor fi mai accentuate de partea decubitului, nedureroase, lasă godeu persistent și debutează la nivelul membrelor inferioare (perimaleolar, pretibial) la pacienții ambulatori.
- la pacienții imobilizați la pat, edemele vor fi localizate în zona sacrată, scrotală sau la nivelul peretelui abdominal.
- în absența conduitei terapeutice specifice, edemele au tendința la generalizare, conducând la **anasarcă**.

Semnul Kussmaul reprezintă creșterea paradoxală a presiunii venoase jugulare în inspir, cauzată de complianța scăzută a VD care nu se poate adapta la creșterea întoarcerii venoase secundare scăderii presiunii intratoracice.

Staza venoasă are repercusiuni importante asupra dimensiunilor și funcţiei hepatice, ceea ce conduce la apariţia:

- **hepatomegaliei dureroase,**
- **ficatului pulsatil,**
- **ascitei,**
- **icterului sclero-tegumentar** (Figura 6).

FIGURA 6. Mecanismele semnelor și simptomelor secundare afectării hemodinamice hepatice. AD – atriul drept; VD – ventricul drept; VS – ventricul stâng.

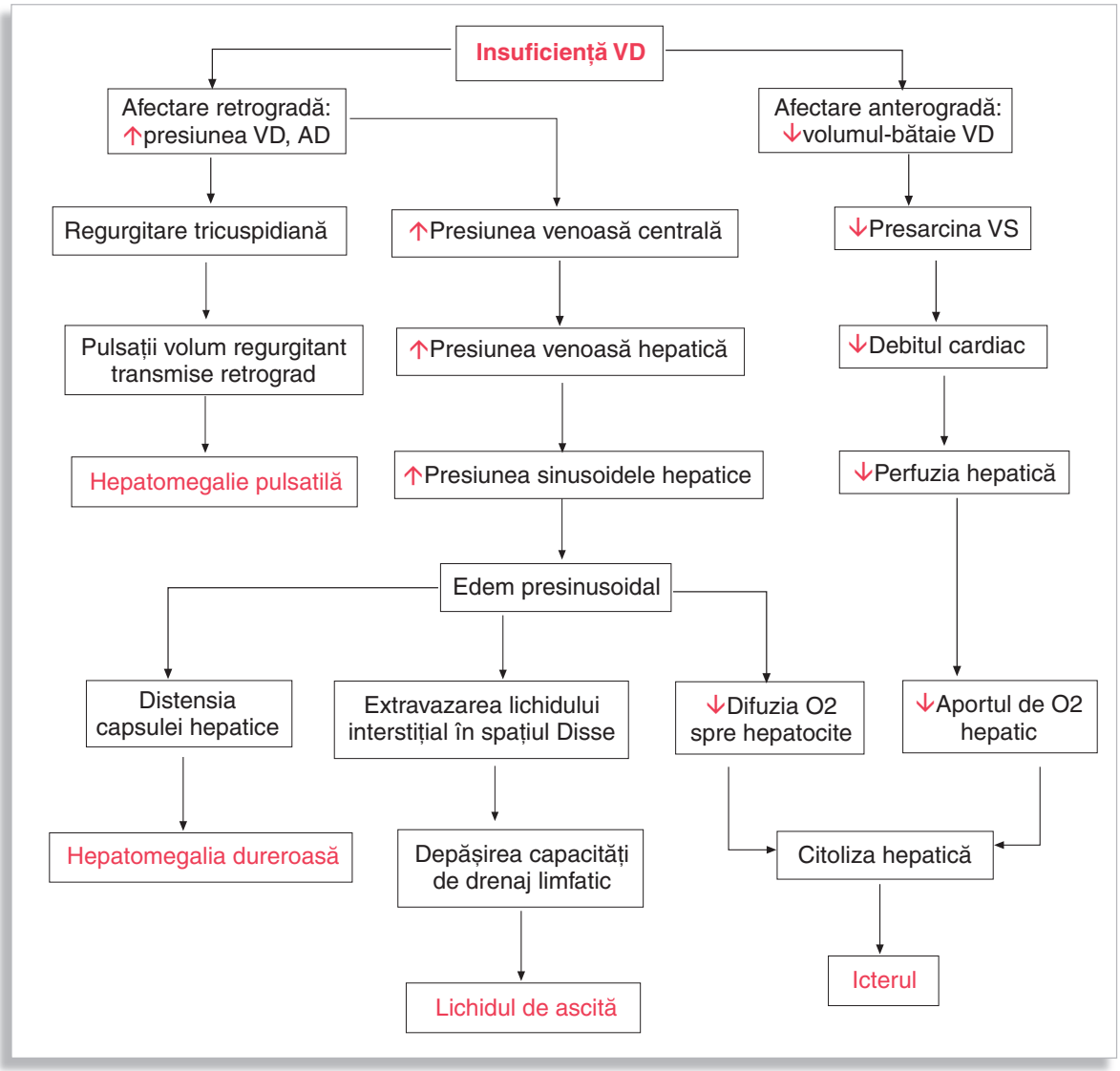

În evoluție, **hepatopatia de stază** induce **fibroza hepatică,** iar aceasta se transformă în **„ciroză cardiacă”** în stadiile avansate.

În contextul stazei splahnice (intestinale) apar următoarele semne și simptome (Figura 7):

- **saţietatea precoce;**
- **anorexia;**
- **disconfortul abdominal;**
- **enteropatia exudativă;**
- **caşexia cardiacă**

FIGURA 7. **Mecanismele semnelor și simptomelor secundare afectării hemodinamice gastrice și intestinale. AD – atriul drept; VD – ventricul drept; VS – ventricul stâng.**

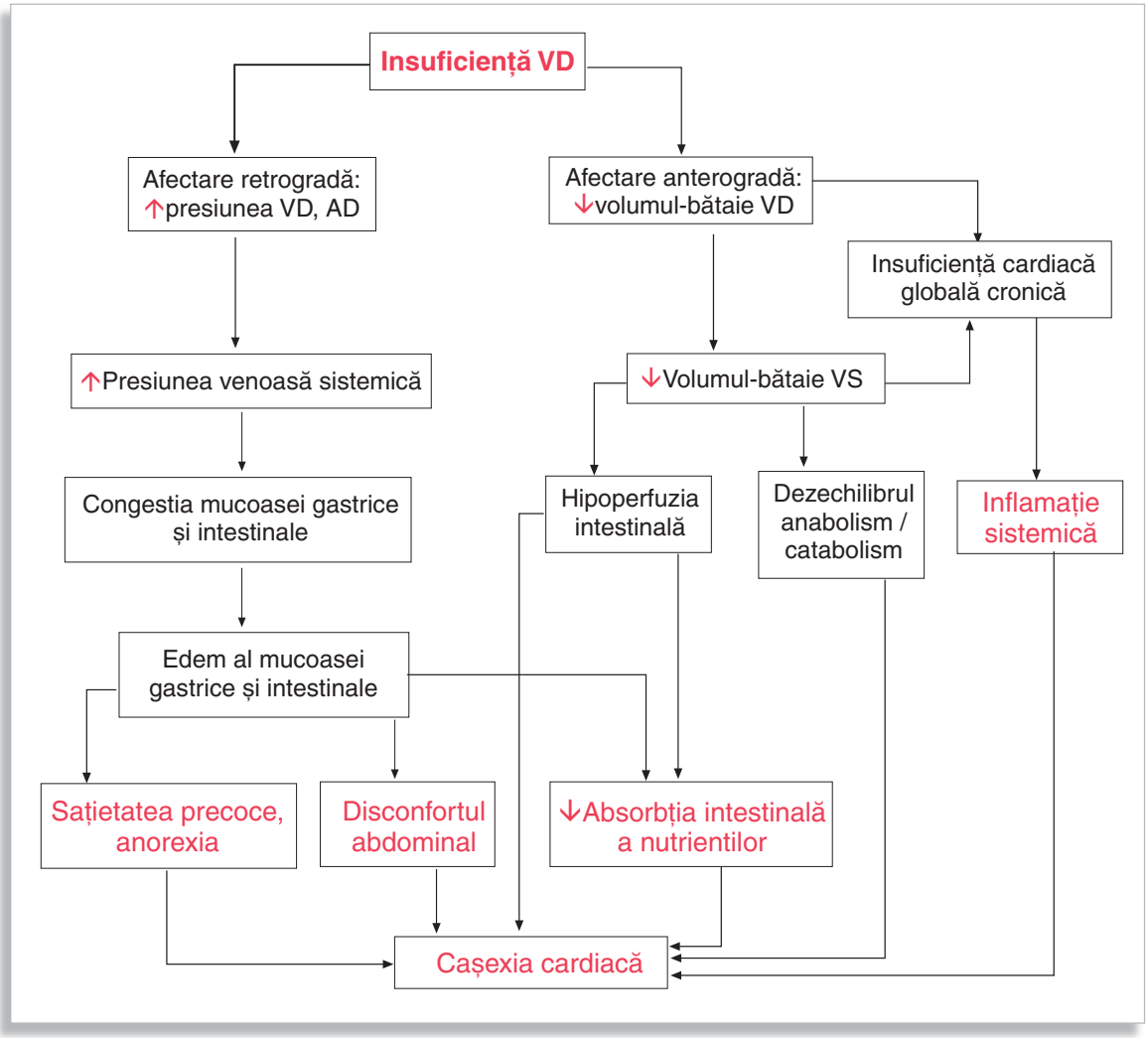

Staza renală determină apariția **oliguriei** și apariția unui sindrom complex care incriminează mecanisme mixte cardiace și renale, denumit **„sindrom cardiorenal”** (Figura 8).

FIGURA 8. **Mecanismele oliguriei secundare afectării hemodinamice renale. AD – atriul drept; VD – ventricul drept; VS – ventricul stâng.**

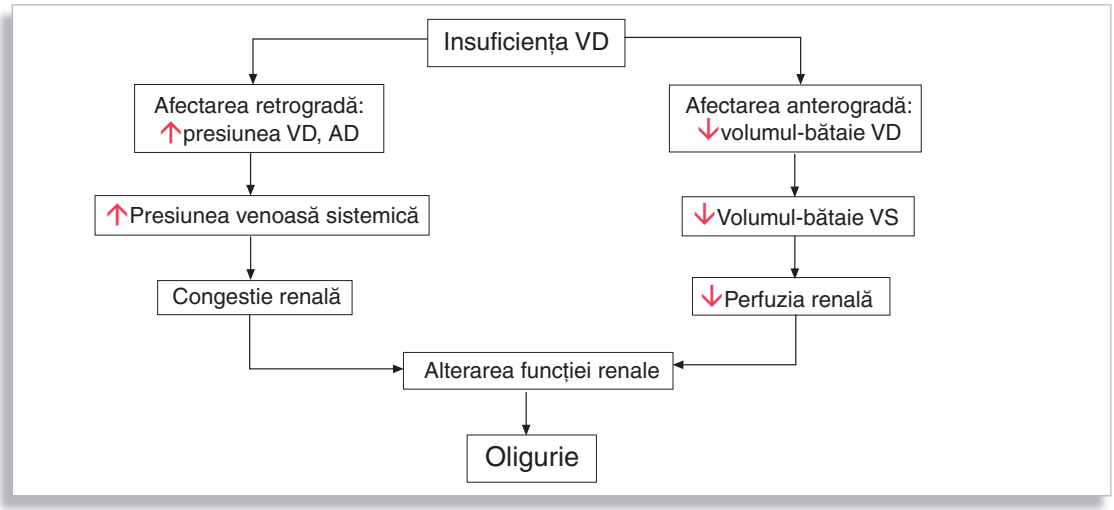

Debitul cardiac scăzut, atât din cauza insuficienței drepte cât și interdependenței ventriculare (limitarea distensibilității VS prin bombarea septului în cavitatea stângă), poate determina:
- **scăderea tensiunii arteriale** cauzată de scăderea volumului-bătaie şi
- apariţia **pulsului periferic filiform**.

Diagnosticul în insuficiența ventriculară dreaptă

Evaluarea unui pacient cu suspiciune de insuficiență ventriculară dreaptă, la fel ca în cazul unui pacient cu insuficiență ventriculară stângă, trebuie să răspundă la trei întrebări esențiale:

1. Se confirmă diagnosticul de insuficiență ventriculară dreaptă?
2. Care este substratul insuficienței ventriculare drepte?
3. Există un factor precipitant care să explice agravarea sau manifestarea acută a insuficienței ventriculare drepte?

Un algoritm inițial pentru evaluarea suspiciunii de insuficiență ventriculară dreaptă este prezentat în Figura 9.

FIGURA 9. Algoritm de diagnostic al insuficienței ventriculare drepte.

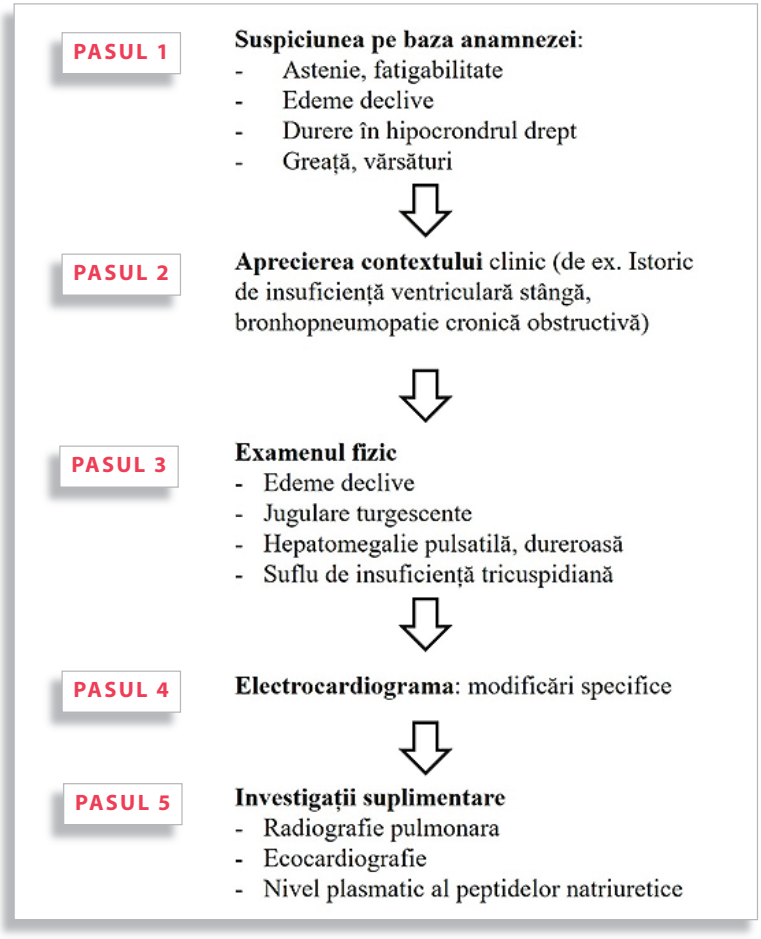

Principalele investigații utile în diagnosticul insuficienței ventriculare drepte, precum și rolul lor în acest context clinic sunt enumerate în Tabelul 2.

TABELUL 2. Principalele investigații utile în diagnosticul insuficienței ventriculare drepte.

INVESTIGAŢII	ROL
PROFILUL BIOLOGIC	
Peptidele natriuretice (BNP, NT pro-BNP)	- Cuantificarea severității, estimarea prognosticului - Valorile crescute reprezintă un indice de gravitate
Troponina	- Utilizată mai ales în contextul acut (ex. embolia pulmonară) pentru cuantificarea severității afectării cardiace
Transaminazele hepatice	- Creșterea lor este asociată hepatopatiei de stază
Sindromul de retenție azotată	- Apariția lui sugerează afectarea renală: sindromul cardio-renal
ELECTROCARDIOGRAMA	
Electrocardiograma	- Evidențiază supraîncărcarea atrială sau ventriculară dreaptă - Poate evidenția modificările ventriculare stângi ce pot fi substratul insuficienței VD
IMAGISTICA	
Radiografia pulmonară	- Estimează dimensiunile cavităților cardiace atât stângi cât și drepte - Poate evidenția semne de hipertensiune pulmonară - Poate evidenția diverse afecțiuni pulmonare care constituie substratul dezvoltării hipertensiunii pulmonare
Ecocardiografia 2D și Doppler	- Oferă cea mai accesibilă metodă non-invazivă de apreciere inițială a structurii și funcției ventriculare drepte, precum și stângi - Este utilă în cuantificarea hipertensiunii pulmonare
Probe ventilatorii pulmonare	- Estimează modificările funcției pulmonare
Tomografia computerizată cu substanță de contrast a toracelui	- Evidențiază modificările structurale sau vasculare pulmonare
Scintigrama ventilație-perfuzie	- Utilă mai ales în diagnosticul hipertensiunii pulmonare cronice tromboembolice
Imagistica prin rezonanță magnetică	- Evidențiază cu un grad înalt de fidelitate structura și funcția ventriculară
Cateterismul cardiac drept	- Cea mai precisă metodă de diagnostic și cuantificare a hipertensiunii pulmonare

MESAJE CHEIE

- **Insuficiența ventriculară dreaptă** are consecințe hemodinamice atât retrograde, prin creșterea presiunii venoase sistemice, cât și anterograde prin scăderea presarcinii ventriculare stângi.
- **Principalele cauze** de insuficiență cardiacă dreaptă sunt:
  - **hipertensiunea pulmonară din insuficiența ventriculară stângă** și
  - **bronhopneumopatia cronică obstructivă**.
- **Tabloul clinic** este dominat de congestia venoasă: jugularele turgescente, edemele declive, dar și a organelor, ca și de semnele patologiei cauzale.
- **Diagnosticul** este predominant clinic în context etiologic susceptibil, iar testele de laborator au valoare în precizarea gradului de afectare funcțională, a prognosticului ca și a răspunsului la terapie.

Roxana Nicoleta SILIȘTE, Adriana Luminița GURGHEAN

III/18

Noțiuni introductive - Generalități

DEFINIȚIE

Hipertensiunea pulmonară (HTp) este un sindrom caracterizat prin creşterea presiunii arteriale medii pulmonare (PAPm) peste 25 mmHg în repaus.

PAPm normală în repaus, evaluată prin cateterism cardiac drept, este de 14±3 mmHg, cu o limită superioară a normalului de 20 mmHg. Semnificaţia clinică a PAPm cu valori între 21 și 24 mmHg este incertă. Pacienţii care prezintă o presiune arterială pulmonară între aceste valori trebuie monitorizați periodic, mai ales atunci când există condiții care asociază risc crescut de a dezvolta HTp, de exemplu în bolile de țesut conjunctiv, în infecția HIV, după unele tratamente etc .

Clasificare

Hipertensiunea pulmonară este de două tipuri: *primară* sau idiopatică descrisă în cazurile în care cauza este necunoscută și *HTp secundară,* care se dezvoltă ca o complicație a unor afecțiuni cunoscute (Tabelul 1). Formele secundare sunt mai numeroase și variate sub aspect etiologic și patogenic. Organizația Mondială a Sănătății (OMS) a clasificat HTp pe baza etiologiei în cinci grupuri mari.

Grupul 1 Hipertensiunea pulmonară arterială

Acest grup cuprinde toate formele de hipertensiune pulmonară precapilară. Se caracterizează prin PAPm peste 25 mmHg, presiune arterială pulmonară blocată (PCB) mai mică de 15 mmHg şi printr-o rezistență vasculară pulmonară (RVp) mai mare de 3 unităţi Wood (WU), în absenţa unei patologii respiratorii, a bolii trombo-embolice pulmonare sau a bolilor cu mecanism neclar și multifactorial. Patologiile incluse în acest grup au în comun modificări morfopatologice specifice localizate la nivelul patului vascular pulmonar, hiperplazia și hipertrofia tuturor straturilor peretelui vascular de la nivelul arterelor musculare pulmonare mici și a arteriolelor pulmonare, prin fibroză și prin tromboză în situ, așa-numitele leziuni plexiforme.

Grupul 2 Hipertensiunea pulmonară secundară bolilor cordului stâng

Hipertensiunea pulmonară este o complicaţie frecventă a bolilor cordului stâng (BCS). Este considerată un simptom al bolii de bază, care se corelează cu severitatea și cu prognosticul acesteia. Creșterea presiunii telediatolice în VS se transmite pasiv retrograd în AS ulterior la nivelul venelor pulmonare și la nivelul capilarului pulmonar, ceea ce determină HTp postcapilară. Ulterior, apare vasoconstricția arteriolară reactivă, cu hipertrofia și creșterea rezistențelor vasculare pulmonare, cu formarea unei componente fixe a HTp. În mod patognomonic la acești pacienți PCB este mai mare de 15 mmHg.

TABELUL 1. Etiologia hipertensiunii pulmonare[1]

Hipertensiunea arterială pulmonară

- Idiopatică
- Ereditară
  ▪ Mutaţia BMPR2
  ▪ Alte mutaţii
- Indusă de medicamente şi toxine
- HTpA asociată cu
  ▪ Boli de ţesut conjunctiv
  ▪ Infecţie HIV
  ▪ Hipertensiune portală
  ▪ Boală congenitală de cord
  ▪ Schistostomiază

Boala venoocluzivă pulmonară şi hemangiomatoza capilară pulmonară

- Idiopatică
- Ereditară
  ▪ Mutaţia EIF2AK4
  ▪ Alte mutaţii
- Indusă de medicamente, toxine şi radiaţii
- Asociată cu
  ▪ Boli de ţesut conjunctiv
  ▪ Infecţie HIV

Hipertensiunea pulmonară secundară bolilor cordului stâng
- Disfuncţie sistolică ventriculară stângă - Disfuncţie diastolică ventriculară stângă - Boli valvulare - Obstrucţie congenitală a tractului de intrare sau ieşire a ventriculului stâng şi cardiomiopatii congenitale - Stenoza venelor pulmonare congenitală sau dobândită
Hipertensiunea pulmonară secundară bolilor parenchimului pulmonar şi hipoxiei
- Bronhopneumopatie cronică obstructivă - Boală pulmonară interstiţială - Alte boli pulmonare cu pattern mixt obstructiv şi restrictive - Tulburări respiratorii legată de somn - Tulburări legate de hipoventilaţie alveolară - Expunere cronică la altitudini mari - Anomalii de dezvoltare pulmonară
Hipertensiunea pulmonară cronică tromboembolică şi alte obstrucţii arteriale pulmonare

- Hipertensiune pulmonară cronică tromboembolică
- Alte obstrucţii arteriale pulmonare:
  ▪ Angiosarcom
  ▪ Alte tumori intravasculare
  ▪ Arterită
  ▪ Stenoză congenitală a arterelor pulmonare
  ▪ Parazitoze

Hipertensiune pulmonară cu mecanisme neclare şi multifactoriale
- Afecţiuni hematologice[2] - Afecţiuni sistemice[3] - Afecţiuni metabolice[4] - Alte afecţiuni[5]

BMPR2 = receptorul-tip 2 proteic morfogenetic osos; EIF2AK4 = factorul 2 de iniţiere a translocaţiei eucariotice a alfa-kinazei 4; HIV = virusul imunodeficienţei umane.

1 Conform Ghidului ESC 2015.
2 Anemie hemolitică cronică, boli mieloproliferative, splenectomie.
3 Sarcoidoză, histiocitoză pulmonară, neurofibromatoză, limfangioleiomiomatoză.
4 Boli cu depozitare de glicogen, boala Gaucher, afecţiuni tiroidiene.
5 Microangiopatia trombotică tumorală pulmonară, mediastinită fibrozantă, boală renală cronică cu sau fără dializă, hipertensiune pulmonară segmentară.

Grupul 3 Hipertensiunea pulmonară secundară bolilor pulmonare și hipoxiei alveolare

HTp este de obicei ușoară sau moderată la acest grup de patologii, iar decelarea unor PAPm sever crescute impune căutarea unei cauze asociate. Mecanismul principal al creșterii presiunii arteriale pulmonare este vasocontricția reflexă și prelungită datorată hipoventilației și hipoxiei alveolare. Efectul arteriolocontrictor poate fi potențat și de hipercapnie, acidoză și hipoxemie. Vasoconstricția prelungită și recurentă induce hipertrofia mediei arterelor mici și muscularizarea arteriolelor, cu creșterea rezistenței vasculare pulmonare.

Grupul 4 Hipertensiunea pulmonară cronică tromboembolică și alte obstrucții arteriale pulmonare

Obstrucția lumenului vascular prin factori endovasculari este întâlnită în trombembolismul pulmonar care conduce la apariția HTp acută și doar în condiții particulare la HTp cronică, evolutivă. Aceasta se dezvoltă frecvent la pacienții cu episoade trombo-embolice recurente la nivelul vaselor pulmonare mici, dar și la pacienți cu obstrucții cronice ale vaselor mari.

Grupul 5 Hipertensiunea pulmonară cu mecanisme neclare și multifactoriale

Acest grup cuprinde patologii diverse în care mecanismul de producere a HTp nu este complet definit sau există mai multe verigi etiopatogenice care participă la apariția acesteia, de exemplu în anemiile hemolitice se asociază factorii genetici, hipoxia, insuficiența cardiacă cu debit cardiac crescut, vasoconstricția arterelor pulmonare, vasculopatia proliferativă și trombozele *in situ*.

Fiziopatologie

Mecanismele fiziopatologice ale hipertensiunii pulmonare sunt complexe și sunt reprezentate în **Figura 1**. Prezența hipertensiunii pulmonare, indiferent de mecanismul etiopatogenic, induce modificări structurale ale ventriculului drept (VD), urmate de alterarea progresivă a funcției acestuia.

Funcția principală a VD este de a pompa sângele venos sistemic către circulația pulmonară. VD este conectat în serie cu ventriculul stâng (VS) și, prin urmare, ejectează, în medie, același volum bătaie. Există o interdependență între funcția VD și cea a VS. Astfel, tracțiunea peretelui liber al VD, în timpul contracției VS, contribuie la 40% din volumul bătaie al VS. De aceea, orice modificare a umplerii sau a performanței VD va avea repercursiuni în mod direct și asupra VS cu scăderea dramatică a debitului cardiac.

Ca și în cazul VS, performanța VD depinde de contractilitatea miocardică, de postsarcină, de presarcină și este influențată de ritmul cardiac, de sincronizarea intraventriculară și de interdependența ventriculară. Deoarece miocardul VD este mai subțire, acesta este mai sensibil la modificările de postsarcină, iar rezistența vasculară pulmonară este cel mai important determinant al suprasolicitării VD.

Inițial, la suprasoliciarea de presiune a VD, mai ales în HTp idiopatică sau HTp tromboembolică cronică, apare hipertrofia miocardică și adaptarea unei geometrii sferice pentru reducerea stresului parietal. Cu toate acestea, VD nu este capabil să suporte o supraîncărcare de presiune pe termen lung. Forța contractilă cardiacă scade datorită modificărilor funcționale și structurale ale cardiomiocitelor, apare disfuncția contractilă și, consecutiv, simptomele și semnele de insuficiență cardiacă dreaptă. Dilatarea VD induce dilatarea inelului tricuspidian și regurgitarea tricuspidiană funcțională secundară, care va contribui la agravarea disfuncției ventriculare prin suprasoliciare volemică. De asemenea, hipertrofia VD și stresul parietal induc o imbalanță între cererea și oferta de oxigen la acest nivel, cu ischemie miocardică subsecventă și agravarea suplimentară a disfuncției VD.

FIGURA 1. Etiopatogenia HTp [6].

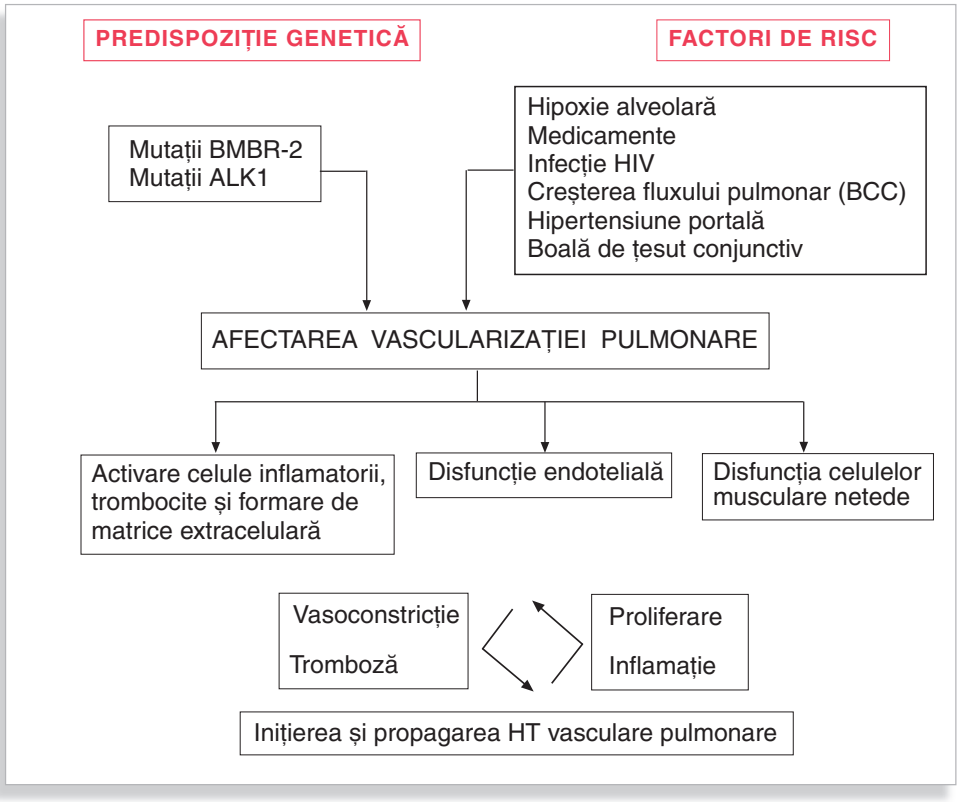

6 Modificată după Attridge.

O presarcină crescută a VD îmbunătățește contracția miocardică conform legii Frank Starling. Cu toate acestea, supraîncărcarea volemică excesivă și prelungită, așa cum se întâmplă la pacienții cu șunturi intracardiace sau cu hipertensiune porto-pulmonară, reduce contractilitatea VD și scade umplerea VS, ceea ce conduce la afectarea funcției cardiace globale, cu scăderea semnificativă a debitului cardiac.

Manifestările clinice

Simptomele datorate sindromului de hipertensiune pulmonară sunt nespecifice, insidioase, cu evoluție îndelungată. De regulă intervalul de timp între apariţia primului simptom și stabilirea diagnosticului de HTp arterială este de aproximativ 3 ani. Majoritatea pacienților au HTp severă la momentul diagnosticului.

Manifestările cele mai precoce survin la efort și bolnavul acuză dispnee, fatigabilitate, slăbiciune musculară, angină, sincopă, iar ulterior, pe măsură ce avansează boala, apar și simptome de repaus, precum și simptome datorate insuficienței cardiace drepte (ICD).

De asemenea, la pacienții cu HTp secundară unor boli congenitale cianogene, unor afecțiuni cardiace stângi sau unor boli pulmonare, simptomele principale vor fi datorate afecțiunii de fond.

Simptomele cardinale care ridică suspiciunea unei HTp sunt dispneea de efort, durerea toracică la efort, sincopa de efort, hemoptiziile și fatigabilitatea.

Dispneea de efort este adesea progresivă și discordantă cu examenul clinic pulmonar care uneori este cvasinormal în grupul 1 și în grupul 3.

Durerea toracică la efort are caracterele anginei de efort tipice, apare la 20-50% dintre bolnavi și este datorată dezechilibrului dintre fluxul coronarian scăzut, în condițiile unui debit cardiac fix și necesitățile unui ventricul drept hipertrofiat și supus unui stres parietal crescut. Ocazional, aceasta este cauzată de compresia dinamică a arterei coronare stângi de către artera pulmonară dilatată, de trunchiul arterei pulmonare cu diametrul de cel puțin 40 mm.

Sincopa de efort apare prin incapacitatea creșterii debitul cardiac la efort sau prin bradicardia reflexă secundară activării mecanoreceptorilor de la nivelul VD. Asocierea dispneei cu sincopa de efort sugerează două patologii majore posibile și anume stenoza aortică severă sau HTp severă.

Hemoptiziile apar în toate tipurile de HTp, dar frecvent în cea idiopatică, tromboembolică și în HTp secundară stenozei mitrale prin ruperea unor artere bronșice dilatate care uneori pot fi masive, ducând la decesul pacientului. Prezența durerii pleurale asociată cu dispnee, hemoptizie și cu semne de ICD recent instalată impune excluderea de urgență a unor evenimente trombo-embolice recurente.

Fatigabilitatea este un simptom prezent la majoritatea pacienților cu HTp semnificativă și se datorează debitului cardiac scăzut.

Frecvent, uneori chiar de la momentul diagnosticului, pacienții prezintă și simptome datorate ICD cum sunt edemele periferice, hepatalgia de efort, meteorismul, anorexia și durerea abdominală în cadranul superior superior datorată congestiei hepatice pasive.

Pe lângă acuzele subiective menționate, palpitațiile pot reprezenta unul dintre simptomele care aduce pacientul la medic și sunt legate de apariția aritmiilor supraventriculare și ventriculare.

La unii pacienţi sunt prezente simptome legate de complicaţiile mecanice ale HTp datorate unei dilatări anevrismale a trunchiului arterei pulmonare și a ramurilor sale. Disfonia apare prin compresia nervului laringeu recurent stâng iar dispneea și wheezingul prin compresia căilor aeriene. Dilatarea semnificativă a arterei pulmonare evoluează către ruptură sau disecţie, cu tablou clinic de tamponadă cardiacă.

Examenul obiectiv

Examenul obiectiv aduce detalii importante pentru diagnosticul pozitiv, decompensarea cardiacă dreaptă și pentru diagnosticul etiologic al HTp.

La examenul clinic general se întâlnesc:

- Semne sugestive de hipoxemie cronică așa cum este *cianoza de tip central* în HTp arterială și în bolile pulmonare sau *mixtă* în HTp secundară BCS și în asocierea ICD severe. De asemenea în bolile cardiace congenitale cu șunt și în bolile pulmonare apar unghiile hipocratice;
- *Edemele periferice* care au caracterele tipice ale edemelor de stază, sunt bilaterale, au evoluție centripetă, lasă godeu persistent, sunt nedureroase, cu tegumente cianotice, reci și sunt datorate insuficienței cardiace drepte și supraîncărcării volemice;
- Semne specifice ale bolii subiacente, de exemplu *nanismul cardiac* la pacienții cu afectare cardiacă din copilărie, *faciesul specific* la pacienții cu diverse afecțiuni, faciesul Shuttuck în insuficiența tricuspidiană, faciesul blue bloatter în BPOC, faciesul de icoană bizantină însoțit de telangiectazii, ulceraţii

digitale şi sclerodactilie în sclerodermie, *circulația colaterală porto-cavă sau cavo-cavă* și semne de afectare hepatică în hipertensiunea porto-pulmonară, *paloarea* și *icterul flavinic* la pacienții cu anemii hemolitice, *adenopatiile* generalizate la pacienții cu infecție HIV etc.

Examenul aparatului respirator este sărac la pacienții cu HTp arterială sau HTp tromboembolică, dar este sugestiv la pacienții cu HTp secundară unor boli pulmonare sau la cei care asociază insuficiență cardiacă stângă (ICS) și cuprinde:

- Torace emfizematos, hipersonoritate la percuție, murmur vezicular intens diminuat, cu expir prelungit și raluri sibilante la bolnavii cu BPOC;
- Raluri Velcro la bolnavii cu boli pulmonare interstițiale;
- Raluri subcrepitante cu evoluție ascendentă dinspre baze spre vârf la bolnavii cu ICS sau cu stenoză mitrală;
- Semne de revărsat pleural, matitate la percuție și murmur vezicular diminuat sau absent la pacienții cu infarct pulmonar sau cu ICD.

Examenul aparatului cardiovascular evidențiază semnele sugestive de HTp, semnele datorate hipertrofiei și insuficienței VD, semnele datorate afectării cordului stâng și semnele specifice anomaliilor cardiace congenitale cum sunt suflu mezocardiac cu iradiere caracteristică ”în spițe de roată” în defectul septal interventricular, suflu continuu din persistența de canal arterial etc. (Tabelele 2,3).

TABELUL 2. Semnele auscultatorii ale HTp.

- Zgomotul 2 întărit în focarul pulmonarei datorat accentuării componentei pulmonare a zgomotului 2
- Pulsaţia sistolică în spaţiului II parasternal stâng, denumită și mișcare de reptație, determinată de artera pulmonară dilatată
- Dedublarea strânsă a zgomotului 2 datorată închiderii precoce a valvei pulmonare în stadiile inițiale, ulterior dedublarea largă a zgomotului 2 în stadiile tardive, când apare disfuncția de VD (Figura 2)
- Suflu diastolic de regurgitare pulmonară funcţională denumit suflul Graham Steel
- Clic de ejecţie şi suflu mezo-sistolic de ejecţie în focarul pulmonar

FIGURA 2. Dedublarea zgomotului 2 în HTp[7].

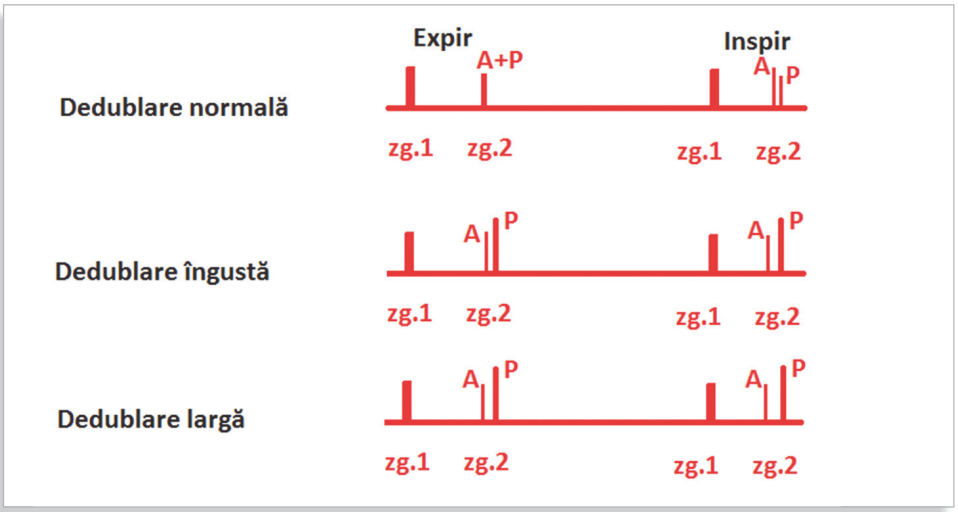

7 Modificată după Braunwald.

TABELUL 3. Semnele datorate hipertrofiei şi insuficienţei VD.

- Pulsaţia parasternală sau subxifoidiană secundară hipertrofiei şi dilataţiei ventriculului drept denumită semnul Harzer
- Matitatea cardiacă mărită spre dreapta, marginea dreaptă a cordului depăşeşte marginea dreaptă a sternului
- Galopul presistolic datorat hipertrofiei VD sau protodiastolic datorat disfuncţiei contractile de VD localizat în spaţiul 4 intercostal pe marginea stângă a sternului, în mod tipic accentuat în inspir
- Suflul holosistolic de regurgitare tricuspidiană funcţională secundară dilatării inelului tricuspidian
- Pulsul arterial de amplitudine redusă datorat debitului cardiac scăzut
- Turgescenţa jugularelor, semn de presiune venoasă centrală crescută, unda „a" proeminentă pe jugulogramă, pulsaţiile sistolice ale jugularelor, semn de regurgitare tricuspidiană severă

Examenul aparatului digestiv aduce elemente suplimentare sugestive pentru decompensarea cardiacă dreaptă, precum hepatomegalia de stază sau ascita și pentru diagnosticul etiologic al HTp, cum este splenomegalia la bolnavii cu hipertensiune portală, boli hematologice sau tezaurizmoze.

Diagnosticul hipertensiunii pulmonare

Diagnosticul pozitiv al HTp este sugerat de examenul clinic și de testele noninvazive standard.

a. Investigațiile de laborator

Nu sunt utile pentru diagnosticul pozitiv dar unele investigații sunt necesare pentru stabilirea *diagnosticului etiologic* al unor forme de HTp: serologia HIV, schistosoma, anticorpii specifici bolilor autoimune, evaluarea funcției tiroidiene și a funcției hepatice, testele de trombofilie la bolnavii cu evenimente tromboembolice recurente și teste hematologice specifice.

b. Electrocardiograma de repaus

Un aspect normal al ECG nu exclude HTp. Pe electrocardiogramă (**Figura 3**) se observă modificările descrise în **Tabelul 4**.

FIGURA 3. HTp primitivă – Aspect electrocardiografic.

Se observă **RS**, **AV**= 90 bătăi/min, ax hiperdeviat la dreapta, R amplu în precordialele drepte, **R/S**< 1 în **V6**, unde T negative în teritroiul inferior și în **V1-V5**.

TABELUL 4. Modificările electrocardiografice din hipertensiunea pulmonară.

Semne de suprasolicitare AD
- P pulmonar
Semne de hipertrofie și suprasolicitare VD
- Deviație ax QRS la dreaptă peste 110º
- R/S>1 în V1
- R/S<1 în V6
- S1 Q3T3 sau S1 S2 S3
- BRD complet sau incomplet
- Interval QTc alungit, semn de afectare severă
- Unde T simetrice, adânci V1-V4
Aritmii
- flutter atrial
- fibrilație atrială
- tahicardie atrială multifocală
- extrasistole ventriculare
- tahicardie ventriculară
Elemente sugestive de suprasolicitare AS sau HVS
Sechele de infarct miocardic în HTp grup 2

c. Radiografia toracică

O imagine radiologică normală nu exclude HTp semnificativă. Modificările radiologice (Figura 4) întâlnite în hipertensiunea pulmonară sunt redate în Tabelul 5.

FIGURA 4. HTp idiopatică – Aspect radiologic.

Se observă dilatarea arterelor pulmonare cu amputarea vascularizației în periferie, creșterea indicelui cardio-toracic, bombarea arcului inferior drept și bombarea golfului pulmonarei.

d. Ecocardiografia

Această investigație este utilă pentru determinarea timpului de accelerare în artera pulmonară (TAAP) care la valori sub 100 msec se corelează cu PAP m crescută, estimarea PAPm pe baza TAAP, estimarea indirectă a PAPs pe baza gradientului VD-AD (Figura 5) și a presiunii estimate în AD și pentru evidențierea patologiei cordului stâng sau a unor anomalii cardiace congenitale, care uneori necesită ecografie transesofagiană.

TABELUL 5. Modificările radiologice din hipertensiunea pulmonară.

Semne	Modificări
Semne de HTp arterială	Dilatarea arterelor pulmonare în hil cu amputarea vascularizației periferice
Semne de HTp venoasă	Golful pulmonarei proeminent Artere pulmonare dilatate Stază venoasă Redistribuția circulației pulmonare spre vârfuri
Semne de dilatare AD	Arc inferior drept proeminent
Semne de dilatare VD	Reducerea spațiului retrosternal
Semne sugestive de TEP	Dilatarea arterei pulmonare unilateral Semnul Westermark [8] Semnul Fleisher [9] Semnul Hampton [10] Revărsat pleural frecvent în cantitate redusă
Alte semne	Semne de dilatare AS cu dublu contur al arcului inferior drept sau VS cu arc inferior stâng proeminent la bolnavii cu patologie cord stâng Aspecte specifice în anomalii congenitale Semne de afectare parenchimatoasă pulmonară sau pleurală

[8] Semnul Westermark se referă la hipertransparența pulmonară de la nivelul defectului de perfuzie
[9] Semnul Fleisher se caracterizează prin ascensiunea hemidiafragmului de partea leziunii.
[10] Semnul Hampton reprezintă imaginea de condensare triunghiulară cu vârful rotunjit spre hil datorată unui infarct pulmonar.

FIGURA 5. Ecocardiografie transtoracică - incidență patru camere.

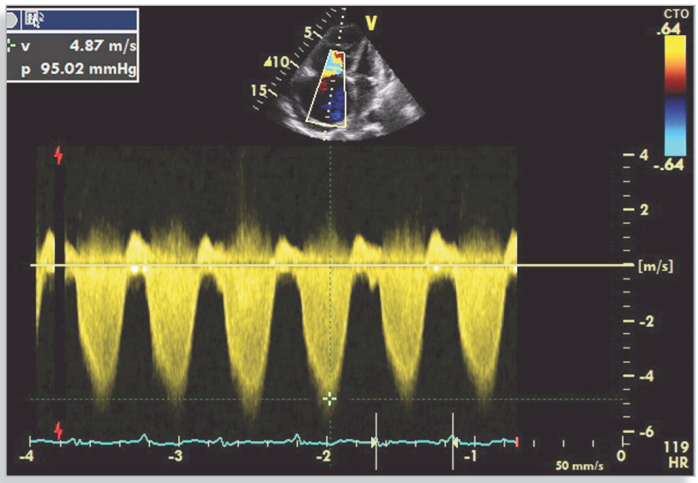

Se observă dilatarea arterelor pulmonare cu amputarea vascularizației în periferie, creșterea indicelui cardio-toracic, bombarea arcului inferior drept și bombarea golfului pulmonarei.

Prin intermediul ecocardiografiei, în HTp se observă:

- Dilatarea trunchiului arterei pulmonare peste 25 mm și a ramurilor principale (Figura 6);
- Dilatarea cavităților drepte, care sunt mai mari decât cele stângi cu diametrul bazal VD/VS>1 (Figura 7);

FIGURA 6. **Arteră pulmonară dilatată – Aspect ecocardiografic.**

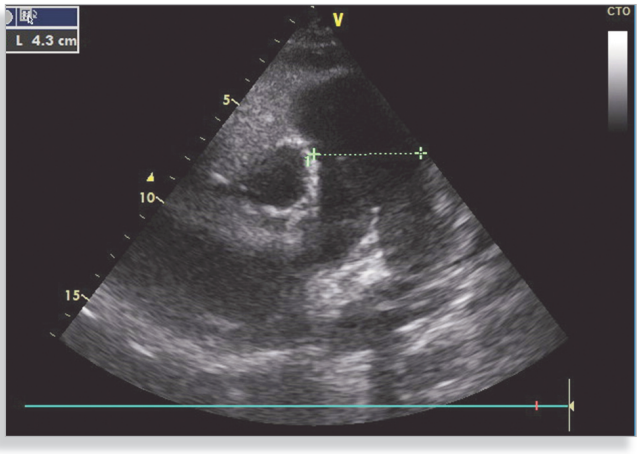

Evaluarea gradientului VD-AD pe baza regurgitării tricuspidiene, gradient VD-AD maxim = 95 mmHg.

FIGURA 7. **Cavități cardiace drepte dilatate – aspect ecocardiografic.**

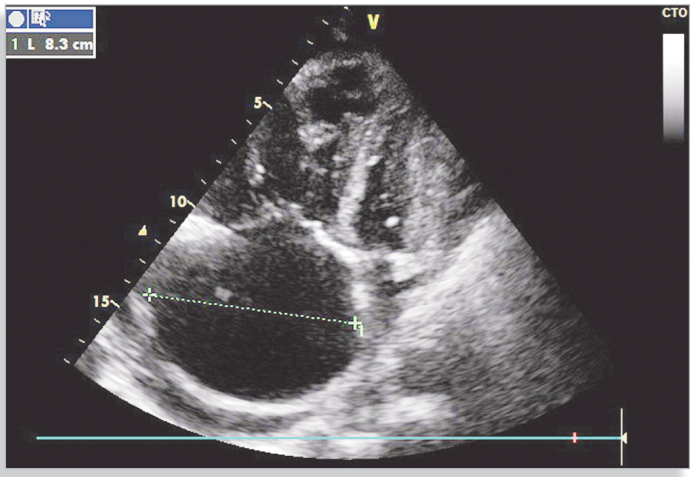

Incidență patru camere: se observă dilatarea importantă a cavităților drepte, care comprimă cavitățile stângi.

- Aplatizare sau mișcare paradoxală a septului interventricular, semn de presiune crescută în VD;
- Hipertrofia VD cu grosimea peretelui liber VD peste 5 mm;
- Regurgitarea tricuspidiană funcțională;
- Regurgitarea pulmonară funcțională;
- Disfuncția ventriculară dreaptă;
- Dilatarea venei cave inferioare peste 21 mm, fără variație respiratorie, semn de PVC crescută.

e. Testele funcționale pulmonare

Determinarea DLCO care este scăzut la bolnavii cu HTp arterială severă, boală venoocluzivă, boli interstițiale pulmonare și în HTp asociată sclero-dermiei.Determinarea volumelor pulmonare și curbelor flux-volum este necesară la bolnavii cu BPOC iar polisomnografia este utilă la bolnavii cu suspiciune de apnee în somn.

f. Gazometria arterială

Hipoxemia se întâlnește la bolnavii cu boli pulmonare, boli cardiace congenitale cu șunt, trombembolism pulmonar cronic dar și în HTp severe. Hipercapnia este prezentă la bolnavii cu BPOC.

g. Cateterismul cardiac

Este investigația cea mai importantă pentru diagnosticul HTp, dar nu se face de rutină. Prin cateterismul cardiac se determină PAPs, PAPd, PAPm, PCP pentru diferențiere HTp precapilară de cea postcapilară, RVp și eficiența tratamentului

h. Tomografia computerizată de rezoluție înaltă

Această investigație identifică anomalii vasculare, cardiace, parenchimatoase pulmonare și mediastinale, sugerează diagnosticul de HTp prin dilatarea AP peste 2,9 cm sau a VD, identifică uneori cauza de HTp, HTp post-tromboembolice sau boală pulmonară subiacentă și oferă unele indicii asupra etiologiei HTp, de exemplu: dilataţie esofagiană în sclerodermie sau defect cardiac congenital, de tipul drenaj venos pulmonar aberant.

i. Angiografia vaselor pulmonare (CT, RM sau angiografia cu substracție digitală)

Prin intermediul angiografiei vaselor pulmonare se evidențiază obstrucții complete sau incomplete ale lumenului vascular prin defect de umplere la nivelul vasului, sub forma unor opacități în bandă sau aspect de „pânză de păianjen" și formațiuni tumorale.

j. Rezonanța magnetică nucleară cardiacă

Rezonanța magnetică nucleară cardiacă este utilă pentru evaluarea dimensiunilor și volumelor VD și AD, cuantificarea regurgitării tricuspidiene, măsurare masei VD, evaluarea funcţiei VD, examinarea non-invazivă a fluxului sangvin, volumului-bătaie și a debitului cardiac, evidențierea distensiei arteriale pulmonare și pentru identificarea unor anomalii congenitale complexe.

Ecocardiografia trebuie efectuată în cazul oricărei suspiciuni de hipertensiune pulmonară şi este utilă în confirmarea HTp în cazurile în care tabloul clinic sugerează acest lucru. Estimarea PAP sistolice se bazează pe velocitatea maximă a jetului de regurgitare tricuspidiană (VRT) și pe presiunea de la nivelul atriului drept (PAD). PAD se determină ecocardiografic, prin măsurarea diametrelor și variaţiilor respiratorii a diametrului venei cave inferioare (VCI). Un diametru al VCI mai mic de 2,1 cm care prezintă colaps peste 50% cu respiraţia, sugerează o presiune atrială dreaptă normală situată în intervalul 0-5 mmHg. Un diametru peste 2,1 cm care nu prezintă variaţie respiratorie, sugerează o presiune crescută peste 15 mmHg.

Metoda de referință pentru diagnosticul HTp este *cateterismul cardiac* drept, prin care se determină presiunea arterială sistolică (PAPs), diastolică (PAPd), medie, presiunea capilară blocată și rezistența vasculară pulmonară. De asemenea, se verifică gradul de reversibilate a HTp prin probe farmacodinamice. Cateterismul cardiac nu este indicat de rutină, ci doar atunci când se impune tratamentul specific al HTp.

Diagnosticul etiologic se stabilește după evaluarea standard care trebuie să cuprindă anamneza amănunțită, examenul clinic complet, electrocardiograma, radiografia toracică și ecocardiografia, în cazul în care nu s-a putut decela etiologia HTp. Se vor utiliza explorări de laborator și paraclinice specifice în funcție de probabilitatea unei afecțiuni cum sunt probele funcționale respiratorii și gazometria la un bolnav fumător cronic, ecocardiografia transesofagiană, CT-ul sau RMN-ul cardiac pentru diagnosticul BCC, angiotomografia vaselor pulmonare la bolnavii cu suspiciune de TEP recurent, dozarea autoanticorpilor la bolnavii cu suspiciune de HTp asociată bolilor de țesut conjunctiv, etc. Biopsia pulmonară se efectuează rar pentru diagnosticul diferențial între HTp idiopatică și alte tipuri de HTp.

Precizarea severității se face pe baza simptomelor, a datelor obținute la cateterismul cardiac și a testelor funcționale ca testul de mers 6 minute, ecocardiografia de stress sau testarea cardiopulmonară la efort.

În *evaluarea morfologică și funcțională a cordului drept* ecocardiografia transtoracică joacă un rol central. Totuși, investigația care aduce informațiile precise și reproductibile pentru această evaluarea este imagistica prin rezonanță magnetică. De asemenea, pentru confirmarea diagnosticului de insuficiență cardiacă, când diagnosticul nu este evident și pentru estimarea prognosticului acestor pacienți este utilizată de rutină și dozarea peptidelor natriuretice NT-proBNP și BNP.

Ioan Tiberiu NANEA, Gabriela Silvia GHEORGHE,
Andreea Simona HODOROGEA

III/19

Noțiuni introductive - Generalități

DEFINIȚIE

Tromboembolismul pulmonar (TEP) reprezintă întreruperea completă sau incompletă a circulației arteriale pulmonare într-un anumit sector arterial prin prezența trombilor la acel nivel, de obicei cruorici, migrați din circulația venoasă sistemică.

Incidența anuală a TEP este dificil de apreciat corect din cauza dificultăților de diagnostic și a raportărilor incomplete. O evaluare statistică în SUA a raportat 630 000 cazuri de TEP anual, din care 200000 au fost fatale.

Termeni semiologici înrudiți

Numim **tromb** un cheag de sânge format într-un vas, care rămâne atașat de peretele vascular la locul de origine. Formarea trombilor este favorizată de mai multe condiții patologice, ce alcătuiesc triada descrisă în secolul al XIX-lea de către medicul Rudolf Virchow. **Triada Virchow** însumează staza vasculară, hipercoagulabilitatea și leziunea endoteliului vascular. Aceste condiții sunt consecințele unor boli dobândite dar poate exista și predispoziție genetică, sub forma **trombofiliilor,** anomalii înnăscute ale sintezei factorilor implicați în echilibrul coagulare/fibrinoliză.

Numim **embol** un fragment de tromb (sau întreg trombul) care s-a desprins de locul de origine și migrează în alt sector vascular. Fragmentarea, desprinderea și migrarea embolilor este favorizată de marimea lor, turbulențele de curgere, situarea lor la nivelul vaselor mari și al bifurcațiilor.

Numim **cruoric** trombul sau embolul constituit din elementele sanguine.

Embolul are originea în venele mari, profunde, ale coapselor în 80-95% dintre cazurile de TEP. Trombozele venoase izolate la nivelul gambelor nu duc, de regulă, la TEP dar în 15 % cazuri se extind la venele profunde ale coapsei. Trombozele venelor superficiale nu duc la TEP. Tromboza de venă safenă internă se poate extinde la venele femurală superficială și comună, cu risc de TEP. Originea trombului poate fi în venele pelvine (favorizată de sarcină, infecții pelvine, tumori pelvine), venele membrelor superioare (în caz de catetere centrale sau în tromboflebita de efort), ventriculul drept.

În aproximativ 50 % cazuri de TEP nu se găsește și în originea embolului și se consideră că el s-a desprins complet de pe vasul unde se formase.

FIGURA 1. CT toracic la un pacient cu tromboembolism pulmonar bilateral.

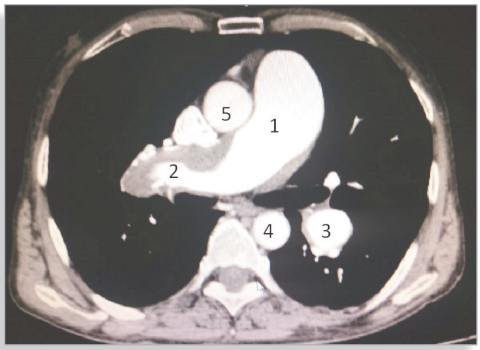

Se observă dilatarea trunchiului arterei pulmonare (1), prezența unui tromb neocluziv pe ramul drept al arterei pulmonare. Nu se evidențiază diviziunile ramului drept al arterei pulmonare (2) și nici desenul vascular pulmonar drept, ceea ce sugerează obstrucția lor. Ramul stâng al arterei pulmonare se evidențiază într-o secțiune transversală, parțial mansonat de un tromb (3). Reducerea desenului vascular la nivelul plămânului stâng. (4)= aorta toracică; (5)=aorta ascendentă.

(*Colecția Dr. Ștefan Leu, prin amabilitate.*)

Cauzele tromboembolismului pulmonar în raport cu triada decrisă de Virchow pot fi grupate în boli asociate cu staza sanguină, boli asociate cu hipercoagulabilitatea și boli asociate cu leziuni ale pereților venelor (Tabel 1).

TABELUL 1. Etiologia TEP, în raport cu triada Virchow.

Factori ce favorizează staza sanguină	1. imobilizarea îndelungată: • post operatorie; • post accident vascular cerebral (AVC); • post fracturi; 2. bolile cronice: • insuficienţa cardiacă; • cord pulmonar cronic; 3. tumori pelvine ; 4. sarcină; 4. obezitate.
Factori ce favorizează hipercoagulabilitatea	1. neoplazii solide : plămân, pancreas, sân, prostată, stomac, colon, rect, genitourinar; 2. neoplazii hematologice : limfoame, leucemii, sindroame mieloproliferative; 3. trombocitoză; 4. trombocitopenia indusă de heparină; 5. coagulare intravasculară diseminată; 6. hemoglobinuria paroxistică nocturnă; 7. trombofilii; 8. sindrom antifosfolipidic; 9. postoperator; 10. stări septice; 11. tratamentul cu anticoncepţionale; 12. sindrom nefrotic; 13. boli inflamatorii intestinale.
Factori ce favorizează leziunile vasculare	Traumatisme, chirurgie.

Intervențiile chirurgicale majore au un risc important de TEP. În absența tratamentului profilactic anticoagulant, 20 % dintre intervențiile chirurgicale majore și 50 % dintre cele ortopedice majore (șold, genunchi) se complică cu tromboză venoasă profundă iar dintre ele, 0,1-0,4 %, respectiv 1-5 %, cu TEP fatal.

Vârsta peste 75 ani are risc de 25 ori mai mare de a dezvolta tromboză venoasă profundă în comparație cu vârsta între 20-29 ani.

TEP-ul poate fi produs și de alte materiale decât embolii cruorici: paraziți (schistostomiază), hematii anormale, în formă de seceră (drepanocitoză), talc, aer (accidente legate de catetere venoase centrale), lichid amniotic (în timpul sau imediat după naștere), grăsime (fracturi de oase lungi), celule tumorale (neoplasme).

Fiziopatologia tromboembolismului pulmonar acut

Consecințele fiziopatologice ale TEP depind de mărimea embolului si a ramului arterei pulmonare obstruat, starea anterioară a plămânului și a cordului, eliberarea de substanțe vasoactive.

Obstrucția acută a unui ram al arterei pulmonare duce la apariția unei zone de parenchim pulmonar ventilată dar neperfuzată. Apar mai multe fenomene compensatorii:

- Bronhoconstricție reflexă în teritoriul neperfuzat, pentru a normaliza raportul ventilație/perfuzie;
- Recrutarea capilarelor închise;
- Redistribuția sângelui în teritoriile neobstruate ale arterei pulmonare. Viteza de curgere a sângelui în acele teritorii crește, însă, și timpul de contact cu aerul alveolar diminuă, nepermițând creșterea schimburilor gazoase alveolo-capilare.

Obstrucția a 30-50 % din patul arterial pulmonar duce la creșterea presiunii în artera pulmonară. Dacă nu preexistă boli respiratorii sau cardiace, presiunea sistolică în artera pulmonară atinge cel mult 70 mmHg și presiunea medie de 40-50 mmHg.
Valori mai mari ale presiunii în artera pulmonară dovedesc preexistența hipertensiunii pulmonare. Apar semne de decompensare ventriculară dreaptă acută (cord pulmonar acut). Dacă tromboembolismul pulmonar este sever, decompensarea ventriculului drept antrenează reducerea umplerii diastolice a ventriculului stâng și scăderea debitului său bătaie.
Tulburările de hematoză produc **hipoxemie arterială sistemică**, ce antrenează **polipnee și tahicardie.**

Trombocitele se activează și eliberează substanțe vasoconstrictoare și bronhoconstrictoare, (serotonina, tromboxan). Participarea lor aleatorie la vasoconstricție și bronhoconstricție explică de ce nu există un paralelism constant între mărimea embolului și consecințele hemodinamice (**Figura 2**). Ventriculul drept se dilată, devine insuficient și ischemic.

FIGURA 2. Mecanisme fiziopatologice in TEP.

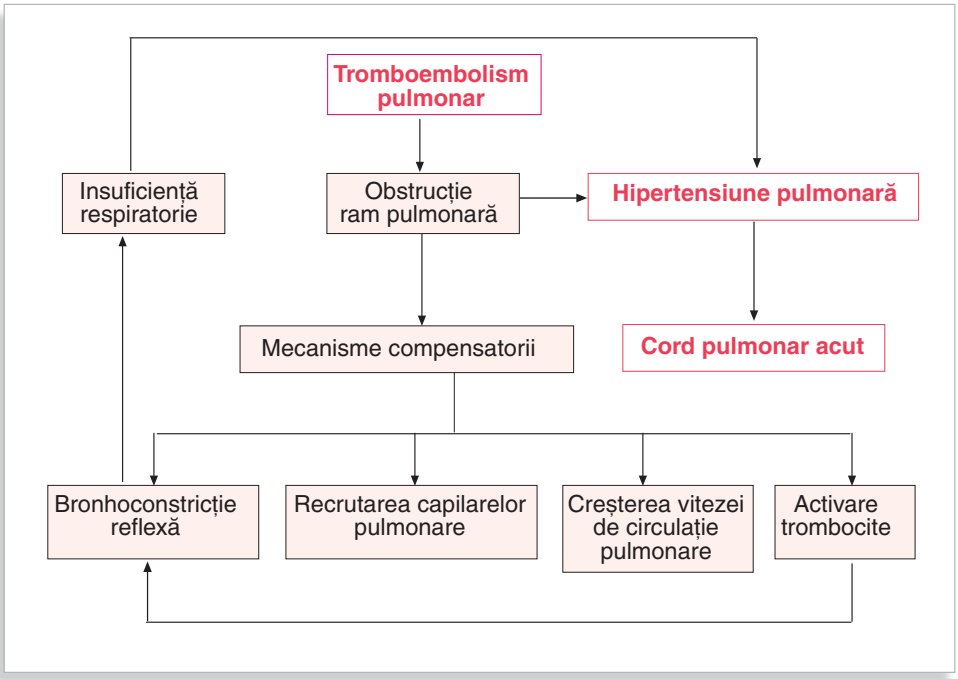

În absența unor boli cardiace și pulmonare preexistente, obstrucția a mai puțin de 20 % din patul arterial pulmonar are consecințe hemodinamice minime; obstrucția a 30-40 % din patul arterial pulmonar crește presiunea în artera pulmonară fără modificarea debitului cardiac. Obstrucția a 50-60 % din patul arterial pulmonar implică scăderea debitului cardiac.

Fenomenele sunt mai severe, chiar dacă embolul este mic și vasul obstruat este de calibru redus, **dacă bolnavul are boli cardiace și respiratorii coexistente.**

Parenchimul pulmonar ischemiat beneficiază de irigația prin circulația bronșică în primele 12-24 ore. După acest interval se necrozează și apare **infarctul pulmonar**. Infarctul pulmonar apare la aproximativ 20 % dintre pacienții cu boli cardiace sau pulmonare preexistente, hipertensiune pulmonară veno-capilară, care reduc circulația bronșică. Embolii suferă proces de fibrinoliză sau sunt înlocuiți cu cicatrice fibroasă. Resorbția completă a embolilor este rară, aproximativ 50 % dintre pacienți având emboli restanți la 6 luni de la diagnostic și tratament.

Tabloul clinic

Tabloul clinic și prognosticul diferă în funcție de severitatea emboliei pulmonare și comorbiditățile pacientului.

Embolia pulmonară masivă, de obicei prin obstrucția trunchiului arterei pulmonare sau a ramurilor mari, se prezintă cu tabloul clinic al șocului cardiogen: hipotensiune, extremități reci, cianoză, mai ales a trunchiului și a extremității cefalice, tahicardie, tulburări de ritm, zgomote cardiace asurzite, polipnee. Mortalitatea este foarte mare, adesea fiind vorba de moarte subită.

Embolia pulmonară medie, prin obstrucția ramurilor medii ale arterei pulmonare, are un tablou clinic variat.

Cele mai frecvente simptome sunt:

- Dispneea, prezentă la 50-85 % pacienți.
- Durerea de tip pleural, prezentă la 28-39% pacienți
- Tusea , prezentă la 23 % pacienți
- Durerea substernală la 15 % pacienți, (ischemia de ventricul drept, hipertensiunea pulmonară)
- Hemoptizia, la 4-8 % pacienți
- Anxietate

Examenul clinic relevă:

- Tahicardie, puls „cățărător", ce crește progresiv
- Polipnee
- TA variabilă
- Semne stetacustice cardiace de hipertensiune pulmonară: S2 accentuat în focarul arterei pulmonare, suflu sistolic la focarul tricuspidian,
- Semne de decompensare cardiacă dreaptă: turgescență jugulară, hepatomegalie dureroasă, edeme
- Revărsat pleural, mai ales în cazul apariției infarctului pulmonar
- Examenul clinic pulmonar poate fi normal sau cu rare raluri .
- Sincopa este rară, când pacientul evoluează către agravarea TEP
- Stare subfebrilă
- Semne de tromboză venoasă profundă. Absența lor nu infirmă diagnosticul TEP.
- Examenul clinic trebuie să evalueze prezența unui eventual neoplasm, frecvent asociat cu TEP

Manifestările clinice din **TEP cu Infarct pulmonar** sunt:

- tuse
- hemoptizie
- durere tip pleuritic
- febră

Embolia pulmonară periferică, în ramificațiile mici ale arterei pulmonare, este, de regulă asimptomatică. Dacă se repetă, duce la hipertensiune arterială pulmonară tromboembolică.

În evaluarea unui bolnav cu TEP trebuie stabilit gradul de risc de a dezvolta șoc cardiogen. Pacientul cu **hipotensiune arterială**, definită ca valoarea TA sistolice sub 90 mmHg sau prin scăderea TA sistolice cu peste 40 mmHg în absența unor tulburări de ritm acute, a hipovolemiei și a sepsisului, are **risc vital mare și necesită terapie de urgență**.

Diagnosticul de TEP ține cont de probabilitatea clinică, pentru evaluarea căreia s-au elaborat mai multe scoruri: Wells, Geneva. Severitatea TEP este evaluată în primul rând pe criterii clinice incluse în diverse scoruri de risc, cel mai folosit fiind scorul PESI (Pulmonary Embolism Severity Index). Acesta include vârsta peste 80 de ani, sexul masculin, istoric personal de boală neoplazică, istoric personal de boală pulmonară cronică, tahicardie peste 110/min, TAs sub 100 mmHg, temperatura sub 36 grade Celsius, alterarea statusului mental, saturația în O_2 sub 90%.

Diagnosticul diferențial clinic trebuie făcut cu alte boli acute care asociază **dispnee, durere toracică, hipotensiune.**

1. **Infarctul miocardic acut.** ECG-ul în dinamică și ecocardiografia sunt utile în diferențiere;
2. **Tamponada cardiacă.** ECG-ul și ecocardiografia servesc la diagnosticul diferențial;
3. **Disecția de aortă toracică.** Este sugerată clinic de durerea toracică ce iradiază posterior, interscapulo-vertebral, apariția insuficienței aortice acute, uneori a revărsatului pericardic și confirmată imagistic, de ecografia transtoracică, transesofagiană și examinarea angio CT;
4. **Pneumotoraxul.** Examenul clinic poate sugera diagnosticul iar radiografia toracică îl confirmă;
5. **Pneumonia, pleurezia în cantitate mare.** Sunt sugerate de examenul clinic și confirmate imagistic;
6. **Ruptura de esofag** este sugerată de contextul de apariție , de obicei după mese bogate, și confirmată imagistic.

Investigații paraclinice

Dozarea D-dimerilor. Nivelul D-dimerilor crește în plasmă în prezența unei tromboze din cauza activării fibrinolizei concomitent cu procesul coagulării. Un nivel normal al D-dimerilor poate exclude diagnosticul de TEP sau tromboză venoasă profundă. Dozarea D-dimerilor nu este utilă însă pentru confirmarea diagnosticului, întrucât fibrina este produsă și în alte situații (cancer, inflamație, necroză, traumatisme, intervenții chirurgicale, sângerare).

Electrocardiograma nu stabilește diagnosticul de TEP, dar poate prezenta semne de suprasolicitare ventriculară dreaptă: inversarea undelor T în derivațiile V1-V4, aspect QR în V1, aspect S1Q3T3 (undă S în DI, undă Q și T negativ în DIII), bloc de ramură dreaptă (minor sau major) – **Figura 3**. Semnele de suprasolicitare ventriculară dreaptă apar de regulă în formele severe de TEP. În cazurile ușoare poate apărea doar tahicardia sinusală, descrisă la 40% dintre pacienți. În TEP acut pot apărea aritmii atriale, în special fibrilație atrială.

FIGURA 3. **ECG la un pacient cu TEP. Tahicardie sinusala, ax QRS 90 grade, aspect S1Q3T3, BRD, rotație orară.**

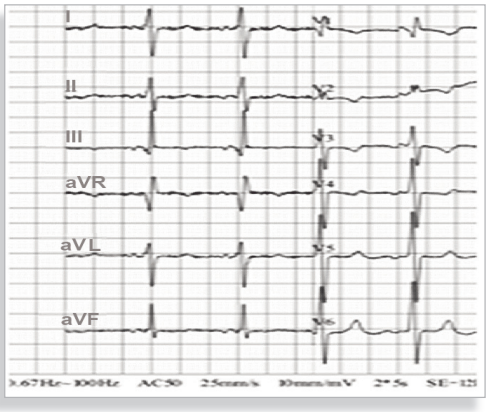

- **Ecocardiografia** nu este utilă pentru stabilirea diagnosticului de TEP, dar identifică semne indirecte cu semnificație prognostică. TEP acut poate determina suprasarcina de presiune, posibil afectare ischemică până la necroză și disfuncția acută a ventriculului drept (VD). Se indică evaluarea dimensiunilor și funcției VD, deși anomalii ale acestora pot exista și în absența TEP, fiind datorate unor afecțiuni cardiace și/sau respiratorii concomitente. Ecocardiografia poate identifica prezența de trombi mobili la nivelul cordului drept, care practic confirmă diagnosticul de TEP. Ecocardiografia arată semne de hipertensiune pulmonară și insuficiență ventriculară dreaptă. Apare sau se accentuează insuficiența tricuspidiană. Ventriculul drept se dilată, peretele său devine hipokinetic iar apexul hiperkinetic (semn McConnell). O ecocardiografie normală nu infirmă diagnosticul de TEP mic-moderat. Ecocardiografia nu face parte din evaluarea de rutină la pacienții stabili hemodinamic cu suspiciune de TEP, dar la pacienții instabili absența semnelor ecocardiografice de suprasolicitare sau disfuncție de VD practic exclude TEP drept cauză a instabilității hemodinamice. În aceste cazuri ecocardiografia poate identifica o serie de cauze alternative de șoc: tamponadă pericardică, disfuncții valvulare acute, disecție de aortă, disfuncție severă de ventricul stâng, semne de hipovolemie.
- **Radiografia toracică.** Tipic o radiografie toracică aparent normală, contrastând puternic cu tabloul clinic (pacient cu dispnee severă asociată cu hipoxemie, în absența bronhospasmului sau unui șunt cardiac), este un aspect înalt sugestiv pentru TEP. Radiografia toracică este frecvent anormală, dar modificările sunt nespecifice: atelectazie, revărsat pleural, opacități parenchimatoase, ascensionarea unui hemidiafragm. Semnele radiologice clasice dar rar întâlnite în practică sunt: opacitate triunghiulară periferică cu vârful spre hil, opacitate în bandă deasupra diafragmului (cocoașa Hampton), oligohemie focală (semnul Westermark), lărgirea ramului inferior drept al arterei pulmonare. Radiografia toracică nu este utilizată pentru stabilirea sau excluderea diagnosticului de TEP, dar poate identifica alte cauze de dispnee și durere toracică.
- **Peptidele natriuretice** sunt eliberate în TEP ca urmare a întinderii fibrelor miocardice indusă de suprasarcina de presiune, fiind considerate markeri ai disfuncției VD. Nivelul plasmatic al BNP sau NT-proBNP se corelează cu severitatea disfuncției VD și cu compromiterea hemodinamică, fiind un indicator pronostic.
- **Troponinele cardiace** reprezintă un marker de leziune miocardică, care poate apărea în TEP chiar în prezența unor artere coronare normale din cauza suprasolicitării de presiune a VD și a creșterii consumului miocardic de oxigen, fiind descrise chiar infarcte transmurale. Creșterea nivelului troponinelor T sau I reprezintă un indicator de prognostic nefavorabil în TEP.

- **Gazometria arterială**. În TEP acut hipoxemia este tipică, dar 40% dintre pacienți au o saturație normală în oxigen a sângelui arterial. Frecvent este prezentă hipocapnia (secundară hiperventilației).

Ecografia venoasă. În majoritatea cazurilor TEP evaluează prezența trombozei venoase (TVP) de la nivelul membrelor inferioare. În trecut TVP era identificată prin venografie, care nu se mai folosește curent, fiind înlocuită de metodele ultrasonografice, care au o acuratețe diagnostică foarte bună. Singurul criteriu validat pentru diagnosticul TVP este **lipsa compresibilității complete a venei (compresia se efectuează cu sonda ecografică)**, care sugerează prezența cheagului în interiorul acesteia. Identificarea ecografică a TVP impune inițierea tratamentului anticoagulant, fără a fi necesare alte teste de diagnostic.

Angiografia CT. După introducerea tehnicilor multidetector cu înaltă rezoluție spațială și temporală, angiografia CT a devenit metoda de elecție pentru diagnosticul TEP, întrucât permite vizualizarea arterelor pulmonare până la nivel segmentar. La pacienții cu probabilitate clinică mică, un test negativ poate exclude diagnosticul de TEP, iar un test pozitiv stabilește cu mare certitudine diagnosticul la pacienții cu probabilitate clinică mare.

Scintigrafia pulmonară de ventilație/perfuzie (V/Q) poate stabili diagnosticul de TEP. Perfuzia pulmonară este evaluată prin injectarea intravenoasă a unor particule microagregate de albumină marcate cu technețiu radioactiv (Tc-99m), care se fixează la nivelul capilarelor pulmonare. Studiile de ventilație folosesc xenon-133 în formă gazoasă, aerosoli sau microparticule de carbon marcate cu Tc-99m. Diagnosticul de TEP acut este susținut de **identificarea hipoperfuziei unor segmente normal ventilate**. Testele nediagnostice la pacienți cu probabilitate clinică mare impun alte teste de confirmare. Fiind o metodă care nu expune la iradiere sau substanțe de contrast, **se folosește de elecție la pacienții cu probabilitate clinică mică, la femei (în special gravide), la cei cu alergie la substanțele de contrast sau la cei cu afectare renală** la care nu se poate administra substanță de contrast pentru angiografia CT

Angiografia pulmonară transcateter a reprezentat pentru multă vreme standardul de aur pentru diagnosticul TEP, dar în prezent nu se efectuează de rutină, fiind înlocuită de angiografia CT, care este neinvazivă și are aceeași acuratețe diagnostică. **Angiografia pulmonară se indică actualmente doar pentru ghidarea tratamentului transcateter în cazurile severe de TEP acut**.
Diagnosticul de TEP este stabilit pe baza evidențierii directe a trombului, fie ca defect de umplere sau ca amputare a unui ram arterial pulmonar. Riscurile intervenției sunt în special hemoragice, mai ales la pacienții cu TEP acut, la care se efectuează tromboliza intraarterială.

Abordarea pacientului cu tromboembolism pulmonar

Diagnosticul TEP este dificil întrucât boala nu are nici tablou clinic și nici investigații paraclinice uzuale specifice. TEP poate fi asimptomatic, poate fi un diagnostic întâmplător sau poate fi răspunzător de moarte subită. În 59 % cazuri de deces prin TEP diagnosticul s-a precizat post mortem.

Pentru a pune un diagnostic corect, trebuie parcurse mai multe etape.

1. **Evaluarea riscului** de a dezvolta tromboză venoasă profundă și TEP.
2. **Anamneza** poate releva dispnee, uneori brusc apărută, durerea de tip pleural, durere substernală, tuse, hemoptizie, anxietate. Simptomatologia este, în general, nespecifică.

3. **Examenul fizic** poate releva stare subfebrilă, tahicardie, puls „cățărător", polipnee, modificări stetacustice cardiace de hipertensiune pulmonară, semne clinice de decompensare cardiacă dreaptă. Examenul clinic pulmonar poate fi normal sau poate releva sindrom de revărsat pleural, sindrom de condensare parenchimatoasă în caz de infarct pulmonar. TA este variabilă. Pacientul poate prezenta sincopă. Trebuie cercetate semnele de tromboză venoasă profundă dar absența lor nu infirmă diagnosticul de TEP.
4. **Examene paraclinice** pot fi clasificate în examene de **confirmare a diagnosticului de TEP** și examene ce **evalueaza consecințele cardio-respiratorii ale TEP**

   Ierarhizarea **examenelor paraclinice de confirmare a diagnosticului** ține cont de starea hemodinamică a pacientului.

   - Pacient cu **colaps cardio-vascular** (TA sistolică sub 90 mmHg sau reducerea TA sistolice cu peste 40 mmHg în absența altor cauze). Se efectuează de la început **angio CT pulmonar cu rezoluție înaltă. Scintigrafia de ventilație-perfuzie** este indicată dacă pacientul are insuficiență renală sau alergie la substanța de contrast. De asemenea, ea se preferă la gravidele cu suspiciune de TEP, fiind mai sigură pentru făt ca nivel de iradiere. Dacă angioCT nu confirmă TEP, se iau în considerare alte diagnostice
   - Pacient **echilibrat cardio-respirator**, cu TA normală .
     - Dacă pacientul are probabilitate clinică mare de a dezvolta TEP (de ex. postoperator, imobilizat etc.), se efectuează de la început **angio CT.**
     - Dacă pacientul are probabilitate intermediară sau mică de a dezvolta TEP, se începe cu alte investigații paraclinice, care aduc argumente diagnostice indirecte, prin **evaluarea consecințelor cardio-respiratorii** ale TEP și **permit excluderea altor afecțiuni cu tablou clinic asemănător TEP:**
       - **ECG, ecocardiografia , radiografia pulmonară, D dimerii gazometria arterială, troponina T sau I, peptidele natriuretice** (NTproBNP, BNP), **bilanț general,** evaluarea funcției renale, hepatice, sindromului inflamator, statusului hematologic

În practică, în majoritatea spitalelor pacientului i se efectuează analizele de laborator menționate, gazometria arterială, ECG, ecocardiografie, radiografie pulmonară.

- Dacă acestea prezintă modificări sugestive de TEP, se confirmă diagnosticul cu angio CT sau scintigrafie de ventilație-perfuzie, în anumie situații.
- Dacă probabilitatea de TEP este mare și pacientul este instabil hemodinamic, se efectuează angio CT fără a mai aștepta rezultatele analizelor.
- Dacă nu există posibilitatea de angioCT și probabilitatea de TEP este mare iar ecocardiografia aduce argumente în favoarea hipertensiunii pulmonare și a disfuncției de VD, îndepărtând alte diagnostice posibile, se tratează pacientul ca TEP.

Angiografia pulmonară nu este indicată decât pentru ghidarea tratamentului transcateter în cazurile severe de tromboembolism pulmonar acut.

FIGURA 4.

Tromboembolism pulmonar bilateral, pe ramurile mari ale arterelor pulmonare.

Gabriela Silvia GHEORGHE, Ana CIOBANU, Nicolae PĂUN

III/20

Noțiuni introductive - Generalități

Structura anatomică a arterelor, capilarelor și venelor este adaptată rolului lor funcțional. Bolile vasculare se clasifică în funcție de segmentul afectat în: boli arteriale, boli venoase, boli ale capilarelor și boli ale sistemului limfatic. Bolile arteriale periferice, la rândul lor sunt clasificate în funcție de teritoriul vascular afectat. Sunt sistematizate în acute și cronice (Tabelul 1).

TABELUL 1. Clasificarea bolilor arteriale în funcție de teritoriul afectat şi de calibru.

Artera	Modificări şi cauze
Arterele carotide	▪ Stenoze ▪ Disecţii ▪ Anevrisme ▪ Anomalii congenitale ▪ Arterita cu celule gigante Horton[1]
Arterele vertebrale	Stenoze ale arterelor vertebrale ▪ Disecţia arterelor vertebrale ▪ Anevrismul arterei vertebrale ▪ Anomalii congenitale
Aorta şi ramurile sale	▪ Anevrismul de aortă toracică sau abdominală ▪ Disecția de aortă ▪ Stenoza sau ocluzia AMS[2] ▪ Stenoza sau ocluzia arterelor renale ▪ Aortitele inflamatorii ▪ Coarctația de aortă ▪ Boala Takayasu[3]
Arterele coronare	▪ Ateroscleroză coronariană ▪ Embolii coronariene ▪ Vasculite coronariane ▪ Anomalii congenitale
Arterele membrelor inferioare	▪ Stenoze ▪ Ocluzii
Arterele membrelor superioare	▪ Stenoze ▪ Ocluzii[4]
Arterele mici	▪ Sindromul Raynaud ▪ Boala Buerger ▪ Periarterita nodoasă ▪ Boala Kawasaki[5]
Arteriole, capilare	▪ Vasculite diverse

1 Arterita cu celule gigante Horton sau arterita temporală este o vasculită întâlnită la persoanele de peste 65 de ani, asociată cu polimialgia reumatică.
2 AMS artera mezenterică superioară
3 Boala Takayashu este o vasculită care afectează vasele mici şi medii, mai este cunoscută sub denumirea de ”boala fără puls”.
4 Este vorba de stenozele sau de ocluziile arterei subclavii, brahiale, axilare, radiale şi ulnare.
5 Boala Kawasaki este o vasculită care afectează vasele mici, apare mai ales la copii şi se însoţeşte de adenopatii.

Termeni înrudiți

Arterioscleroza se referă la scăderea elasticităţii pereţilor arterelor mari, mijlocii și mici.

Arterioloscleroza se referă la scăderea elasticităţii pereţilor arteriolelor.

Arterioscleroza Mönckeberg este o formă particulară de boală arterială, caracterizată prin depunerea de calciu în tunica medie a vaselor și prin pierderea elasticității pereților arteriali. Apare în procesele degenerative legate de vârstă sau în unele boli genetice, cum este de exemplu pseudoxantoma elasticum.

Ateroscleroza este o afecţiune metabolică care se caracterizează prin depunea subintimală a plăcilor de aterom și prin scăderea elasticităţii pereţilor arteriali.

Anevrismul arterial este un termen care se referă la dilatarea lumenului arterial de peste 1,5 ori față de diametrul normal al vasului.

Anamneza specifică

În bolile arteriale, prin anamneză sunt stabilite: simptomatologia, istoricul episodului actual, istoricul îndepărtat, evoluția bolii, prezența factorilor de risc, antecedentele personale, antecedentele heredo-colaterale și tratamentele efectuate. Anamneza și examenul clinic contribuie la stabilirea diagnosticului pozitiv și a diagnosticului diferențial.

Factorii de risc

Cea mai frecventă cauză a bolilor arteriale este ateroscleroza. Factorii de risc asociați aterosclerozei sunt redaţi în **Tabelul 2**.

TABELUL 2. Factori de risc ai aterosclerozei.

- Fumat
- Diabet zaharat
- Hipertensiune arterială
- Hipercolesterolemie
- Obezitate
- Vârstă ≥ 65 ani

Persoanele cu vârsta între 50 și 65 de ani sunt predispuși la boală arterială periferică aterosclerotică dacă au prezent un factor de risc sau dacă au antecedente familiale de arteriopatie periferică. Persoanele cu vârsta sub 50 de ani au risc de arteriopatie periferică dacă au diabet zaharat și mai au un alt factor de risc. Peste 95% dintre bolnavii cu arteriopatie aterosclerotică periferică au cel puțin unul dintre factorii de risc cardiovasculari. La fumători, riscul de a avea boală arterială periferică aterosclerotică persistă peste 5 ani de la oprirea fumatului, mai ales dacă au fumat peste 20 ţigări /zi. Există și alți factori de risc ai aterosclerozei care pot contribui la apariția și progresia bolii, cum ar fi: homocisteina serică crescută și inflamația sistemică. Aceasta este evaluată prin creșterea nivelului seric al fibrinogenului și al proteinei C reactive.

Antecedentele personale patologice

Istoricul de accident vascular cerebral, atacurile ischemice tranzitorii, cardiopatia ischemică, insuficiența renală, prezenţa unor stenoze subclaviculare sau mezenterice crește probabilitatea de boală arterială aterosclerotică și în alte teritorii vasculare. Prezența bolilor de țesut conjunctiv, a lupusului eritematos sistemic, a poliartritei reumatoide, sclerodermiei sau periarteritei nodoase, crește riscul de vasculită în diferite teritorii arteriale.

Antecedentele heredo-colaterale de boala aterosclerotică sunt de asemenea considerate factori de risc major pentru apariția aterosclerozei arteriale periferice.

Manifestările clinice

Durerea este cea mai frecventă manifestare a bolilor arteriale obstructive, ea apare la efort sau în repaus. Durerea la efort este localizată la nivelul membrelor inferioare și poartă numele de *claudicație intermitentă*. Durerea apare după o anumită distanță de mers, această distanţă este numită *indice de claudicație*, în funcție de care este clasificată severitatea stenozei arteriale. Claudicația intermitentă tipică apare doar la 10% dintre bolnavi iar durerea atipică este întâlnită la 50% dintre aceștia. Bolnavii cu arteriopatie aterosclerotică a membrelor inferioare sunt asimptomatici într-un procent de aproape 40%. Claudicaţia intermitentă tipică se caracterizează printr-o durere cu caracter de crampă care apare la efort și se ameliorează în repaus după aproximativ 10 minute. Durerea apare tot timpul la același efort și este localizată în gambe pentru stenoza arterei poplitee, la nivelul coapsei în stenozele femurale și la nivelul feselor în stenozele iliace. Claudicația intermitentă localizată la nivelul feselor se asociază cu impotență sexuală și sugerează o stenoză aorto-iliacă. Aceste manifestari sunt încadrate în sindromul Leriche. Durerea la efort din stenozele membrelor superioare este întâlnită mai rar, ea apare numai în cazurile severe și se ameliorează atunci când braţul se află într-o poziţie declivă.

Durerea nocturnă apare în stenozele arteriale mai severe și este ameliorată de poziția declivă a piciorului.

Ischemia critică se caracterizeaza printr-o durere permanentă de repaus. În acest caz sunt prezente și unele zone de necroză ischemică. Se poate stabili o relaţie directă între tipul de durere și severitatea stenozei arteriale. Durerea la efort apare în stenozele arterialele de peste 70%, durerea nocturnă în cazul stenozelor cuprinse între 70 și 90%, iar durerea de repaus în stenozele de peste 90%.
Simptomele atipice ale ischemiei arteriale includ senzația de oboseală musculară, de picior rece, paresteziile și dificultățile la mers. În *ocluzia arterială acută* bolnavul are o durere intensă, însoțită de paloare, cianoză, parestezii și tardiv de tulburări motorii care merg până la paralizie.

Manifestarile ischemiei in alte teritorii

- *Durerea abdominală* care apare postprandial și este calmată de nitroglicerină este întâlnită în ischemia mezenterică, mai poartă numele și de angor abdominal
- *Hipertensiunea arterială sistolo-diastolică* este întâlnită în stenoza de arteră renală
- *Hipertensiunea arterială sistolo-diastolică a* membrelor superioare și hipotensiunea membrelor inferioare apare în coarctația de aortă
- *Durerile abdominale* care iradiază lombar apar în anevrismul sau disecția aortei abdominale
- *Durerile și paresteziile de* la nivelul membrelor inferioare apar în anevrismul de aortă abdominală care comprimă unele structuri nervoase
- *Durerile retrosternale* iradiate interscapulovertebral apar în disecția de aortă
- *Cefaleea, scăderea acuității vizuale* însoţită de o stare subfebrilă este întâlnită în boala Horton
- *Manifestările neurologice* sunt prezente în stenozele carotidiene și vertebrale. Ischemia arterială periferică cronică de cauză inflamatorie se asociază cu tromboflebita și este întâlnită în *trombangeita obliterantă sau boala Buerger.*

Aceasta este o arteriopatie obliterantă inflamatorie, non-aterosclerotică, localizată la nivelul membrelor inferioare și superioare. Boala afectează în special bărbații tineri, fumători, și se manifestă prin claudicație intermitentă distală însoţită de tromboflebită superficială migratorie.

Diagnosticul diferențial al claudicației intermitente

Diagnosticul diferenţial al claudicaţiei intermitente se face cu următoarele:

a. *Insuficiența venoasă cronică*

   Durerea din insuficienţa venoasă cronică se accentuează în ortostatism și se ameliorează în clinostatism sau la ridicarea membrului inferior. Este mai intensă la efort, se ameliorează lent în repaus și se însoțește de semnele stazei venoase: edem, cianoză, ulcerații de tip venos.

b. *Chistul Baker simptomatic* determină o durere continuă localizată la nivelul fosei poplitee. Durerea se accentuează la efort și nu este influențată de poziția membrului inferior.

c. *Compresiile radiculare* se manifestă prin dureri iradiate pe traiectul unui nerv, sunt intense și sunt însoțite de parestezii. Durerile apar la efort și în repaus, se accentuează în poziție șezândă, la mers și se ameliorează odată cu schimbarea poziției.

d. *Coxartroza* determină dureri la nivelul articulației coxo-femurale care sunt accentuate după efort și se ameliorată lent, în poziţii antalgice.

e. *Stenoza de canal vertebral* determină o durere și o senzație de slăbiciune localizată la nivelul feselor și pe fața posterioară a coapselor. Durerea apare la efort, ca și durerea din claudicația intermitentă, dar se ameliorează lent, în repaus. Durerile se agravează în ortostatism, la extensia coloanei lombare și se ameliorează în flexie.

Examenul obiectiv

Arterele superficiale ale membrelor, ale capului și ale gâtului se explorează clinic prin inspecţie, palpare și prin auscultaţie.

Inspecția

La inspecţie sunt observate pulsaţiile arterelor mari superficiale și uneori ale aortei. La nivelul capului, în regiunea temporală, se pot evidenţia arterele temporale superficiale care au un traseu șerpuit în cazul bolnavilor cu ateroscleroză sau cu arterită Horton. Pulsaţiile aortei se observă în furculiţa sternală, iar la persoanele slabe sunt vizibile in epigastru si pulsațiile aortei abdominale, mai ales în dilatațiile anevrismale. În coarctaţia de aortă, arterele intercostale sunt dilatate si pulsatile.

Dansul arterial este o alta modificare arterială întalnită in insuficiența aortică. Se caracterizează prin pulsaţii ample ale arterelor carotide, brahiale și temporale superficiale.

Palparea
Aorta poate fi palpată și auscultată în mod normal, în timp ce arterele profunde sunt auscultate numai în condiţii patologice (**Figura 1** și **Tabelul 3**).

FIGURA 1. **Zonele de elecție pentru examinarea arterelor.**

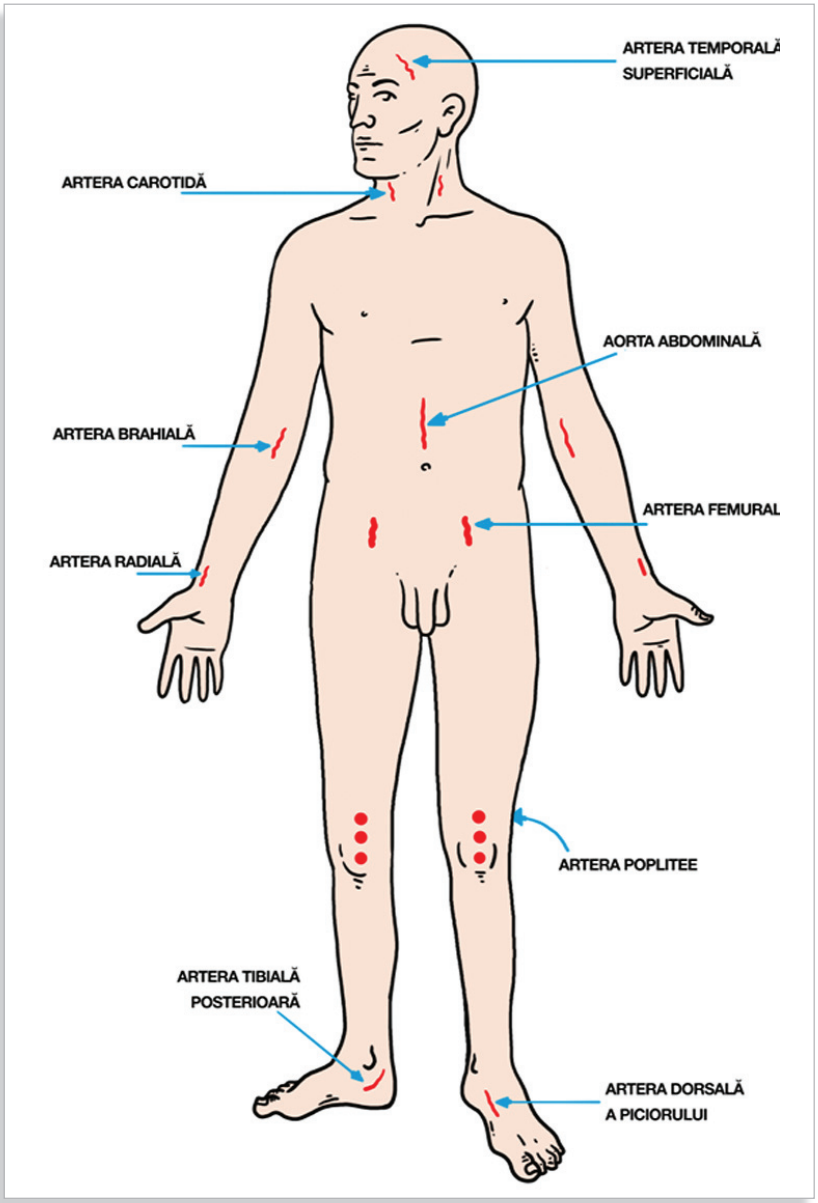

TABELUL 3. **Palparea arterelor.**

Artera	Palparea
Artera temporală superficială	Anterior de tragus
Artera carotidă	Pe marginea anterioară a SCM[1]
Artera brahială	În şanţul bicipital medial
Artera ulnară	În şanţul cubital
Aorta abdominală	În epigastru
Arterele renale	Pe marginile muşchilor drepţi abdominali În epigastru În zona lombară superioară Paravertebral
Arterele iliace	Paraombilical
Artera femurală	În trigonul lui Scarpa
Artera poplitee	În fosa poplitee
Artera tibială posterioară	Retromaleolar intern
Artera pedioasă	În primul spaţiu interosos metatarsian

1 SCM-mușchiul sternocleidomastoidian.

Palparea oferă informaţii despre unda de puls și despre caracteristicile peretelui arterial. În ateroscleroză sau în arterioscleroză, arterele devin rigide și sunt greu compresibile. Anevrismele sunt dilataţii pulsatile arteriale care pot fi vizibile și palpate. În anevrismele aortei ascendente se oservă unele pulsaţii sistolice localizate parasternal drept sau în apropierea articulaţiei sternoclaviculare drepte. Uneori în prezenţa suflurilor arteriale se percepe așa numitul "trill" sau freamăt arterial care este echivalentul palpator al suflului.

Pulsul arterial reprezintă unda generată de activitatea cardiacă percepută la nivelul arterelor. Pulsul arterial este influenţat de factori cardiaci cum sunt: volumul-bătaie, viteza și durata ejecţiei ventriculului stâng, factorii vasculari reprezentaţi de dimensiunea lumenului și rigiditatea vasculară. Palparea pulsului se realizează prin exercitarea unei presiuni ușoare pe arteră, cu două degete, de regulă pe un plan mai dur, simultan cu examenul arterei omoloage contralaterale. Palparea pulsului carotidian în acest fel este riscantă datorită reflexului sinocarotidian care se însoţește de o reacţie vagală și uneori de sincopă. Pulsul arterial se caracterizează prin: frecvenţă, ritm, și amplitudine.

Frecvenţa pulsului, reprezintă numărul de pulsaţii pe unitatea de timp. Frecvenţa normală este de 60-100 bătăi pe minut. La valori de sub 60 de bătăi/min pulsul este considerat *bradicardic,* iar la valori de peste 100 bătăi /min., vorbim despre *tahicardie*.

În mod normal ritmul pulsului este regulat, devine neregulat în prezenţa bătăilor premature, care poartă numele de extrasistole, sau în fibrilaţia atrială. Undele pulsului din fibrilaţia atrială sunt inechidistante - adică apar la distanţe diferite și inechipotente, au amplitudinea inegală.

Amplitudinea inegală a pulsului între două segmente arteriale poartă numele de *anizosfigmie.* Anizosfigmia se întâlnește în obstrucţia arterială aterosclerotică, disecţia de aortă, anevrismul aortic, arterita Takayasu și în coarctaţia de aortă. În mod normal pulsul radial și cel femural apar simultan. Întârzierea în apariţia pulsului femural asociată cu o amplitudine scăzută ridică suspiciunea unei coarctaţii de aortă.

Tipurile de puls

În funcţie de viteză, de formă și de caracteristicile undei, sunt descrise mai multe tipuri de puls:

a. *Pulsul săltăreţ, celer et altus,* amplu și rapid, cunoscut sub numele de puls Corrigan, se caracterizează printr-o ascensiune rapidă și amplă a undei de puls, urmată de o coborâre rapidă. Acest puls apare prin ejecţia rapidă a unui volum-bătaie crescut într-un sistem arterial cu rezistenţă joasă. Este caracteristic regurgitaţiei aortice cronice severe, dar mai este întâlnit în: persistenţa de canal arterial, fistulele arterio-venoase mari, stările hiperkinetice, tireotoxicoza și în bradicardia marcată.

b. *Pulsul în platou, parvus et tardus,* slab și întârziat are o ascensiune lentă și o amplitudine redusă. Este descris clasic în stenoza aortică severă. Pulsul în platou apare prin scăderea debitului-bătaie și prin prelungirea timpului de ejecţie al ventriculului stâng.

c. *Pulsul bisferiens* se caracterizează prin prezenţa a două vârfuri sistolice în timpul fazei de ejecţie ventriculare stângi. Este pus în evidenţă mai ales cu ajutorul sfigmogramei și este întâlnit în regurgitarea aortică severă.

d. *Pulsul dicrotic* are două vârfuri, unul sistolic și unul diastolic. El apare prin accentuarea undei diastolice dicrote. Se întâlnește la bolnavii care au o presiune arterială scăzută asociată cu insuficienţa cardiacă severă, șoc hipovolemic sau

tamponadă cardiacă. Pulsul dicrotic dispare la o presiune arterială sistolică mai mare de 120-130 mm Hg.

e. *Pulsul alternant* se caracterizează printr-o succesiune între o undă cu amplitudine mică și o undă cu amplitudine mai mare, situate la distanţe egale. Se datorează unor modificări presionale sistolice și are un mecanism incert. Pulsul alternant este confirmat prin măsurarea presiunii arteriale cu sfigmomanometrul. Cea mai importantă cauză a pulsului alternant este insuficienţa ventriculară stângă severă. Pulsul alternant nu se percepe în condiţiile unui ritm cardiac neregulat.

f. *Pulsul bigeminat* se caracterizează prin alternanţa între două unde de puls cu amplitudini diferite, dar la distanţe inegale. Se întâlnește în prezența extrasistolelor atriale sau ventriculare bigeminate. Unda de puls de amplitudine mai mare corespunde bătăii ritmului de bază, iar unda de puls de amplitudine mai mică corespunde bătăii premature, care se asociază cu o umplere diastolică ventriculară mai scăzută și cu un volum-bătaie mai mic.

g. *Pulsul paradoxal (Kussmaul)* se caracterizează printr-o scădere a presiunii arteriale sistolice cu peste 10 mmHg în inspir.

Fiziologic, în timpul inspirului, prin scăderea presiunii intratoracice crește diferenţa de presiune între venele extratoracice și cavităţile cardiace drepte, ceea ce determină creșterea întoarcerii venoase. Simultan scade și întoarcerea venoasă pulmonară în cavităţile stângi, cu scăderea ușoară a debitului-bătaie și a presiunii arteriale sistolice sistemice. Dacă diferenţa între cele două valori este mai mare de 10 mm Hg este prezent pulsul paradoxal. Pulsul paradoxal este descris clasic în tamponada cardiacă moderată şi severă, dar poate să apară și în pericardita constrictivă, în cardiomiopatia restrictivă sau în bolile pulmonare obstructive însoţite de bronhospasm.

Pulsul arterial poate fi înregistrat mecanografic prin sfigmogramă. Sfigmograma și în general explorările mecanografice au o aplicabilitate redusă. Prin intermediul lor însă, sunt mai bine înţelese modificările hemodinamice și succesiunea evenimentelor cardiovasculare în raport cu ciclul cardiac.

Auscultația

Auscultaţia arterelor în condiţii fiziologice nu oferă date semiologice speciale deoarece curgerea laminară a fluxului sanguin este în mod normal silenţioasă. Fac excepţie arterele carotide, la auscultaţia cărora pot fi auzite două zgomote care corespund zgomotelor 1 și 2 de la nivelul cordului. Auscultaţia arterelor se face în zonele de elecţie ale palpării. În condiţii patologice, la auscultaţia arterelor pot fi identificate unele sufluri, acestea sunt intrinseci sau iradiază de la nivelul cordului. Spre exemplu, suflul sistolic din stenoza aortică iradiază pe arterele carotide. Suflurile sistolice se mai întâlnesc și în cazul anevrismelor arteriale. Suflurile continue sistolo-diastolice se întâlnesc în cazul fistulelor arteriovenoase.

Investigațiile paraclinice

Pentru evaluarea prezenţei și a severităţii bolii arteriale sunt disponibile mai multe metode noninvazive de examinare, dintre care cele mai utilizate în practică sunt determinarea indicelui gleznă-braţ și ultrasonografia duplex. Aceste investigaţii noninvazive sunt utile pentru screening la bolnavii cu risc, pentru diagnosticul pozitiv de boală arterială și pentru evaluarea înainte sau după unele intervenţii vasculare chirurgicale sau intervenţionale angiografice.

Indicele gleznă-braţ (IGB) este o metodă simplă şi puţin costisitoare de diagnostic a bolii arteriale periferice obstructive care în prezent a înlocuit oscilometria. Acest indice reprezintă raportul dintre presiunea arterială sistolică de la nivelul arterelor gleznei şi cea de la nivelul arterelor braţului. Pentru determinarea IGB sunt necesare un sfigmomanometru şi o sondă Doppler continuu care are numai semnal sonor. Valorile presiunii arteriale sistolice sunt valorile la care apare primul semnal Doppler sonor la dezumflarea manşetei sfigmomanometrului. Metoda constă în determinarea presiunii arteriale sistolice la nivelul arterelor pedioase sau tibiale posterioare la ambele membre inferioare şi, în mod similar, a presiunii arteriale sistolice la nivelul arterei brahiale, apoi se calculează raportul dintre cele două valori.

IGB = Presiune gleznă / Presiune braţ

În mod normal raportul IGB este supraunitar, deoarece presiunea arterială este mai mare la nivelul arterelor membrelor inferioare în raport cu arterele membrelor superioare. Valorile normale ale IGB sunt între 0,9 şi 1,3. Valorile IGB mai mici sau egale cu 0,9 sunt considerate patologice.

Explorarea Echo-Doppler în patologia arterială

Explorarea ultrasonografică a devenit, în ultimul deceniu, metoda principală pentru diagnosticul bolilor arteriale. Faţă de arteriografie, care reprezintă metoda de referinţă utilizată în patologia arterială, ultrasonografia are avantajul că este non-invazivă şi lipsită de complicaţii, dar şi dezavantajul timpului prelungit necesar examinării in situaţiile mai complexe.

Cu ajutorul examinării *Doppler* sunt diagnosticate stenozele arteriale prin măsurarea vitezelor fluxului sanguin la nivelul stenozei. Fluxul sanguin normal este laminar, are viteze egale între diferitele straturi paralele de sânge şi valori specifice fiecărui segment arterial. Viteza de curgere scade de la centru spre periferie.

Examenul Doppler Color aduce informaţii suplimentare asupra fluxului sanguin pe baza hărţii de culoare, aceasta este utilă în localizarea şi în aprecierea gradului stenozelor arteriale. Astfel, fluxul laminar normal are o culoare omogenă la examenul Doppler color, în timp ce fluxul de la nivelul stenozei este turbulent şi are variaţii ale vitezelor fluxului pus în evidenţă printr-un mozaic de culori.

Examenul Doppler Pulsat cuantifică viteza fluxului sanguin în timp, la un anumit nivel al segmentului analizat se înregistrează curba viteză-timp sub forma unei anvelope cu două componente, sistolică şi diastolică. În funcţie de teritoriul arterial explorat, există două tipuri normale de flux: *fluxul arterial trifazic sau bifazic*. (Figura 3).

FIGURA 2. Ecografie Doppler pulsat, la nivelul arterelor femurale.

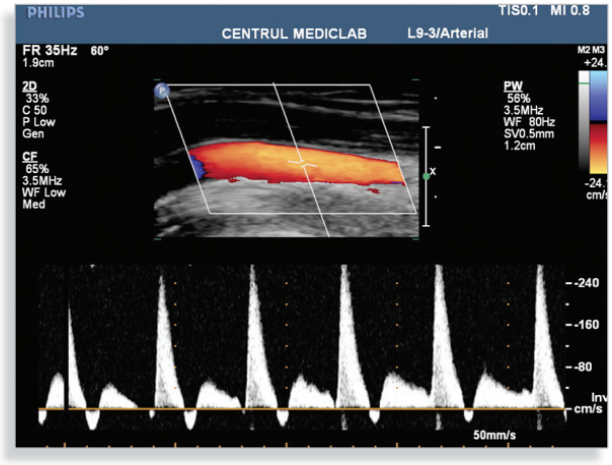

FIGURA 3. **Ecografie Doppler la nivelul bulbului carotidian şi al arterei carotide interne.**

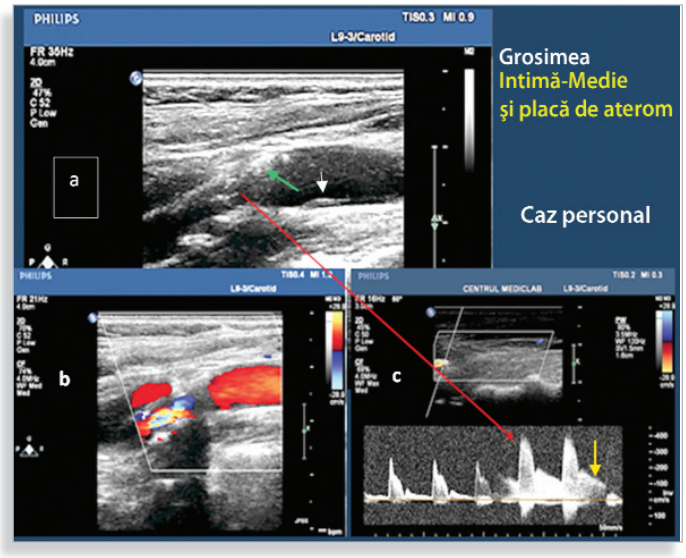

a. Placă de aterom la nivelul emergenței arterei carotide interne şi îngroşarea intimei.
b. Flux Doppler color la nivelul emergenței arterei carotide interne.
c. Doppler pulsat la originea arterei carotide interne - Stenoză.

Alte metode imagistice noninvazive

Angiografia prin tomografie computerizată, cu substanță de contrast iodată și angiografia prin rezonanță magnetică, cu gadolinium, sunt metode imagistice de evaluare a morfologiei arteriale care au posibilitatea reconstrucției tridimensionale a angiogramei.

Angiografia cu substanță de contrast

Arteriografia este o metodă invazivă esenţială pentru evaluarea imagistică a bolilor arteriale. Metoda presupune injectarea directă într-o arteră a unei substanţe de contrast, sub control radiologic, pentru vizualizarea lumenului vascular. Se utilizează în situațiile în care sunt indicate tehnici de vascularizaţie sau de stentare în cazul stenozelor.

FIGURA 4. **Stenoza incompletă a arterei iliace comune stângi - Aspect angiografic.**

III/21

Ilinca Mihaela SĂVULESCU-FIELDER, Ioana TUDOR

Arteriopatia obliterantă cronică a membrelor inferioare

Ateroscleroza reprezintă cea mai frecventă cauză de arteriopatie obliterantă cronică a membrelor inferioare (AOMI). Este o boală cu determinări sistemice și afectare multivasculară.

Manifestările clinice

Cel mai frecvent simptom întâlnit în arteriopatia obliterantă este durerea. Durerea în AOMI este cunoscută sub numele de *claudicație intermitentă*[1]. Durerea din claudicaţia intermitentă are caracter de crampă, este localizată „în molet" și apare la mers la distanță variabilă. Durerea cedează în câteva minute, în repaus. Este importantă menționarea distanței parcurse pe un teren plat până la apariția claudicației. Aceasta reprezintă unul din parametrii clinici care se urmăresc în vederea stabilirii gradului de ischemie. Pe teren accidentat distanța parcursă este de regulă mai mică. De asemenea, distanța parcursă poate să scadă după o perioadă de imobilizare, dar revine la nivelul inițial la reluarea mersului. Reprezintă un indicator de gravitate a suferinței vasculare atât scăderea distanței parcurse cât și apariția simptomatologiei în repaus.

Scăderea bruscă a distanţei parcurse până la apariţia claudicaţiei necesită o examinare atentă întrucât această scădere poate fi expresia unui eveniment embolic sau a unei tromboze în situ. Este important de stabilit și sediul durerii, muscular sau articular, precum și legătura dintre durere şi efortul de mers. Apariţia durerii în repaus și nu în timpul efortului indică mai degrabă o durere neuropată. Calmarea durerii într-o anumită poziție sugerează o cauză musculoscheletală sau neurologică.

Uneori la bolnavul cu angor apare așa numitul fenomen „în balanță", care dacă este cunoscut, evită erorile de interpretare și de tratament: pacientul cu angor stabil de efort care dezvoltă şi AOMI, nu mai atinge, ca urmare a suferinței vasculare periferice, distanţa de efort la care apare durerea anginoasă. Ca atare, angina de efort este subdiagnosticată și invers. Un aspect particular este reprezentat de sindromul Leriche. Sindromul Leriche se caracterizează prin claudicaţie fesieră la efort şi impotenţă (**Figura 1**).

---

[1] Termenul de claudicaţie intermitentă vine din limba latină; *claudicare* înseamnă a șchiopăta.

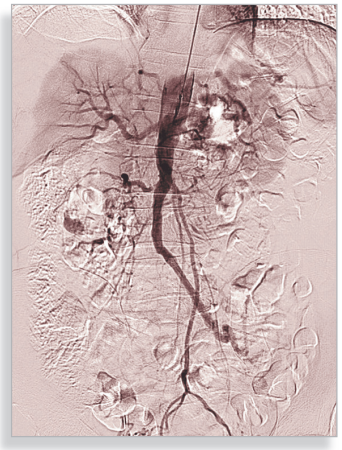

FIGURA 1.

Sindrom Leriche – Aspect angiografic.

Examenul obiectiv general pune în evidenţă unele semne sugestive de ateroscleroză prin prezenţa xantelasmelor, a xantoamelor și a gerontoxonului. Alte manifestări întâlnite la examenul fizic general mai sunt: absenţa pilozităţii pretibiale, pahionichia și altele. Uneori la inspecţia locală în AOMI se evidenţiază următoarele: prezenţa de livedo reticularis localizat, paloarea tegumentară, hiperemia piciorului la ședere în ortostatism sau atunci când membrul inferior este coborât. La pacienţii cu arteriopatie ridicarea membrului inferior se însoţește de dispariția hiperemiei, care este înlocuită de paloare. Este important și timpul în care apare această paloare, ca și timpul de reumplere venoasă la mișcarea inversă, adică la coborârea membrului inferior. În mod normal, umplerea venoasă are loc imediat. Scăderea sau absenţa undei de puls se evidențiază prin palpare. Freamătul vascular remarcat la palparea vaselor femurale este dat de curgerea turbulentă a sângelui printr-un vas cu calibru îngustat. Temperatura locală este scăzută. La auscultaţie se pot decela sufluri sistolice sau sistolo-diastolice localizate la nivelul vaselor femurale. Absenţa suflurilor nu înseamnă neapărat absenţa leziunilor. O leziune severă, subocluzivă sau ocluzivă, nu se însoţește de suflu, deoarece viteza de scurgere a sângelui scade. Foarte importantă în aprecierea suferinţei vasculare periferice este determinarea *indicelui gleznă-braţ*, care reprezintă raportul dintre valoarea tensiunii arteriale măsurate la nivelul braţului și cea determinată la nivelul gleznei, prin examen Doppler. În mod normal valoarea acestui raport este de 1,5. La valori inferioare celei de 0,9-1 se poate vorbi despre afectarea circulației periferice.

Clasificare

Clasificarea Leriche-Fontaine a AOMI are importanţă practică, întrucât cu ajutorul ei este apreciată evoluţia bolii și orientarea tratamentului:

Stadiul I	→ pacient asimptomatic
Stadiul II a	→ claudicaţie intermitentă la > 200 m parcurşi pe teren plat
Stadiul II b	→ claudicaţie intermitentă la < 200 m parcurşi pe teren plat
Stadiul III	→ durere în repaus, ameliorată în poziţie declivă
Stadiul IV	→ durere în repaus, ameliorată în poziţie declivă şi însoţită de tulburări trofice

Investigațiile paraclinice

Ecografia

Examinarea clinică este completată prin *ecografia duplex, 2D și Doppler* a arterelor mari, de la iliacă la tibiale și peroniere. Sunt vizibile plăcile de aterom și ecogenitatea acestora. O placă calcificată este stabilă în timp ce placa hipoecogenă este instabilă și cu risc de embolie sau de tromboză. Aspectul ecografic Doppler şi vitezele de flux oferă informații despre existenţa unei obstrucţii arteriale și ajută la evaluarea severității acesteia. În paralel este necesară și investigarea bidimensională a aortei abdominale.

Arteriografia este o metodă imagistică invazivă. Are indicaţie în măsura în care există perspectiva unei corecţii prin stentare sau prin by-pass aortofemural (**Figura 2**).

FIGURA 2.
Stenoze seriate la nivelul arterei femurale superficiale drepte – Aspect angiografic.

Angio-CT-ul cu substanţă de contrast este o opţiune foarte bună de explorare întrucât oferă imagini tridimensionale despre teritoriile vasculare întinse.

Angio-RMN-ul
Spre deosebire de Angio-CT, AngioRMN-ul are avantajul că nu necesită substanță iodinată de contrast, întrucât oferă de asemenea imagini tridimensionale.

Sindromul de ischemie acută periferică
Sindromul de ischemie acută periferică se caracterizează prin prezenţa unor semne și simptome datorate obstrucției vasculare acute. Atât viteza de dezvoltare a simptomelor, cât și atitudinea terapeutică diferă în funcție de etiologie și de mecanismul de producere (Tabelul 1).

TABELUL 1. Mecanismele şi cauzele sindromului de ischemie acută periferică.

Mecanism	Cauza
Embolia	- *Stenoza mitrală* - *Fibrilația atrială* - *Anevrismul apical* - *Infarctul miocardic acut cu tromb* - *Endocardita infecțioasă sau marantică* - *DSA cu șunt inversat*
Tromboza in situ[2]	- *Ateroscleroza*
Disecția[3]	- *Disecția de aortă*
Traumatismul	- *Traumatismele*

[2] În cazul aterosclerozei apar eroziuni la nivelul plăcilor de aterom. Acestea determină intervenţia reparatoare trombocitară şi activarea factorilor de coagulare cu tromboză luminală secundară.
[3] Disecţia de aortă iatrogenă, secundară manipulărilor vasculare.

Manifestările clinice

Tabloul clinic depinde de localizarea obstrucției, de viteza de instalare și de starea patului vascular anterior evenimentului acut. Aceasta se referă la gradul leziunii aterosclerotice, la prezența şi la extinderea circulației colaterale. În sindromul de ischemie acută periferică, pacienții descriu o durere apărută brusc, cu caracter viu, de intensitate mare, localizată sub nivelul obstrucţiei. Durerea este mai mare în embolie decât în tromboză, deoarece, în tromboze se dezvoltă circulaţia colaterală, iar viteza de obstrucţie completă a vasului este mai mică. În embolia periferică însă, obstrucţia este bruscă și nu este timp pentru dezvoltarea circulaţiei colaterale de supleere. La distanţă de momentul obstrucţiei, durerea începe să scadă în intensitate, ceea ce traduce distrucţia filetelor nervoase senzitive, prin compromiterea *vasa nervorum* care le asigură vascularizaţia. Durerea este însoţită

de senzaţia de răceală a segmentului afectat, senzaţie care poate fi obiectivată prin scăderea temperaturii locale. De asemenea, paloarea brusc instalată este expresia încetării fluxului sangvin în aval de obstrucţie. *Parestezиile* apar mai târziu şi constituie un element de gravitate. Paralizia și parestezиile traduc compromiterea filetelor motorii și sunt prezente în stadiile avansate.

Examenul obiectiv

La examenul fizic sunt prezente semnele directe ale obstrucţiei acute. Astfel, la inspecţie sunt întâlnite paloarea și uneori se observă tegumentele care capătă un aspect de *livedo reticularis* prin microembolizări distale. În cazurile avansate apar modificări trofice, însoţite de gangrenă și de necroze tisulare suprainfectate. Ulcerele de tip arterial sunt localizate cel mai frecvent la nivelul piciorului și regiunii anterioare a gambei. La palpare, temperatura locală este scăzută în raport cu teritoriul neafectat. Totodată întâlnim rigiditate musculară, pierderea sensibilităţii locale şi a funcţiilor motorii. Definitorie este absenţa pulsului distal de locul obstrucţiei. Pentru diagnosticul de ischemie acută periferică este utilă și o formulă memotehnică. Aceasta include „cei 5 P": **P**ain, **P**ulsless, **P**alor, **P**aresthesia, **P**aralysis.

Investigaţiile paraclinice

Ecografia Doppler

Examinarea prin ecografie Doppler este esenţială în diagnosticul sindromului de ischemie acută. Aceasta pune în evidenţă discontinuitatea semnalului Doppler la sediul obstrucţiei. În plus, ecografia Doppler vascular furnizează date despre vitezele de flux în amonte de obstrucţie, informaţie care are o valoare foarte mare în aprecierea patului vascular înainte de intervenţia chirurgicală.

Angiografia

Angiografia este o metodă de investigaţie utilă în cazul în care se urmărește efectuarea embolectomiei sau a altui procedeu de revascularizare.

Afecțiuni arteriale specifice

Sindromul Raynaud

Prin fenomenul Raynaud se înţelege instalarea bruscă a palorii tegumentare la nivelul degetelor de la mâini însoţită de durere și urmată de hiperemie. Este o manifestare vasculospastică. Acest fenomen apare la frig, uneori cu localizare și la vârful nasului sau la nivelul lobilor urechii. Fenomenul Raynaud este un eveniment unic sau se regăsește în diverse condiții patologice (Tabelul 2).

TABELUL 2. Cauzele sindromului Raynaud.

Afecțiuni	Cauze
Boli de colagen	- Sclerodermie - Boli mixte de țesut conjunctiv - Poliartrită reumatoidă
Suferințe endocrine	- Mixedem - Acromegalie
Medicamente administrate	- Betablocante - Derivaţi de ergotamină - Estrogeni
Expunere la vibrații	- Ciocan pneumatic - Pian
Intoxicații cu metale grele	- Cupru - Nichel - Zinc

Trombangeita obliterantă

Trombangeita obliterantă sau boala Bürger reprezintă o boală inflamatorie, non-aterosclerotică și segmentară. Afectează cel mai frecvent arterele de calibru mediu sau mic și venele extremităților. Clasic, se întâlnește la tinerii fumători sub 40- 45 ani, care se prezintă cu fenomene de ischemie distală și uneori cu ulcere sau cu gangrenă digitală însoțită de tromboflebită superficială. Acestea sunt localizate cel mai frecvent la nivelul membrelor inferioare (Figura 3). Fenomenul Raynaud, este prezent la aproape jumătate dintre cazuri. La arteriografie arterele au aspect „în tirbușon".

FIGURA 3.

Trombangeita obliterantă – Aspect angiografic.

Vasculitele

Vasculitele se referă la un grup de boli inflamatorii care afectează pereții vasculari. Sunt primitive și secundare unor afecțiuni sistemice (Tabelul 3).

TABELUL 3. Clasificarea vasculitelor.

Vasul afectat	Cauze
Vase mari	- Arterita Takayasu - Arterita cu celule gigante
Vase de calibru mediu	- Poliarterita nodoasă - Boala Kawasaki
Vase mici	- Sindromul Churg-Strauss - Granulomatoza Wegener - Purpura Henoch-Schönlein - Vasculita crioglobulinemică

Alexandru NECHITA

III/22

Noțiuni introductive - Generalități

Hipertensiunea arterială reprezintă un factor de risc cardiovascular major pentru boala aterosclerotică, alături de fumat, sedentarism, obezitate, dislipidemie şi diabet zaharat.

Hipertensiunea arterială se caracterizează prin creşterea valorii tensiunii arteriale sistolice peste 140 mmHg şi prin creşterea tensiunii diastolice peste 90 mmHg, la cel puţin două vizite succesive. Valoarea optimă a tensiunii arteriale este de 120/80 mmHg. De la acestă valoare riscul de evenimente cardiovasculare începe să crească.

Uneori, bolnavii prezintă valori tensionale crescute în prezenţa cadrelor medicale, indiferent de locul în care aceasta este măsurată: spital, unitatea de urgenţe, sau în ambulator. Acest tip de reacţie se numeşte *hipertensiunea de halat alb*. Verificarea tensiunii arteriale la domiciliu de către pacient înregistrează de cele mai multe ori valori normale.

La polul opus, întâlnim *hipertensiunea arterială mascată*. În această situaţie, determinările efectuate în mediul medical sunt normale sau normal înalte, iar cele efectuate în ambulator, au valori crescute. Monitorizarea ambulatorie a tensiunii arteriale are un rol important în aceste circumstanţe.

Tehnica măsurării tensiunii arteriale

TABELUL 1. Definiția şi clasificarea hipertensiunii arteriale.

Categorie	TA Sistolică (mm Hg)		TA Diastolică mm Hg)
Optimă	<120	şi	<80
Normală	120-129	şi/sau	80-84
Normal înaltă	130-139	şi/sau	85-89
HTA grad I	140-159	şi/sau	90-99
HTA grad II	160-179	şi/sau	100-109
HTA grad III	≥180	şi/sau	≥110
HTA sistolică izolată	≥140	şi	<90

Măsurarea tensiunii arteriale se realizează cu ajutorul sfigmomanometrului sau a tensiometrului. Acesta este un dispozitiv compus dintr-o manşetă expandabilă din cauciuc, asemănătoare unui balon, acoperită cu un material textil şi este prevăzută cu un furtun care transmite presiunea către un dispozitiv manometric. În ultima perioadă cele mai folosite sunt dispozitivele digitale. Pentru determinarea corectă a tensiunii arteriale trebuie respectate anumite reguli. Manşeta tensiometrului se înfăşoară în jurul braţului în treimea medie şi se aşează manşeta tensiometrului astfel încât să se evite comprimarea arterei brahiale.

Lăţimea pernei de aer trebuie să fie de minim 40%, iar lungimea acesteia de 80-100% din circumferinţa braţului. Inserarea stetoscopului sub manşeta tensiometrului poate să ducă la erori de măsurare. Se palpează artera brahială apoi manşeta tensiometrului se umflă până când pulsul dispare, expandarea se continuă cu încă 20 mmHg. Stetoscopul examinatorului se plasează deasupra arterei brahiale în fosa antecubitală unde se percep zgomotele Korotkoff. Pentru măsurarea tensiunii arteriale au relevanţă doar primul şi ultimul zgomot, care reprezintă presiunea arterială sistolică şi diastolică.

FIGURA 1. Modalitatea de măsurare a tensiunii arteriale.

Măsurarea tensiunii arteriale se face în cabinetul medical după 5-10 minute de repaus, cu pacientul în poziţie şezândă şi cu manşeta tensiometrului la nivelul inimii. La prima vizită medicală se recomandă măsurarea tensiunii arteriale la nivelul ambelor braţe şi în ortostatism. Se ia în considerare valoarea cea mai mare a tensiunii arteriale dintre cele două braţe. Se fac minimum două măsuratori separate, la două minute succesiv. Măsurarea tensiunii arteriale se efectuează la minim 30 min de la consumul de cafea şi de alcool. O diferenţă mai mare de 10 mmHg între cele două braţe este considerată patologică şi este întâlnită în disecţia de aortă şi în stenozele unilaterale ale arterei subclavii.

FIGURA 2. Comprimarea arterei brahiale în momentul măsurării tensiunii arteriale.

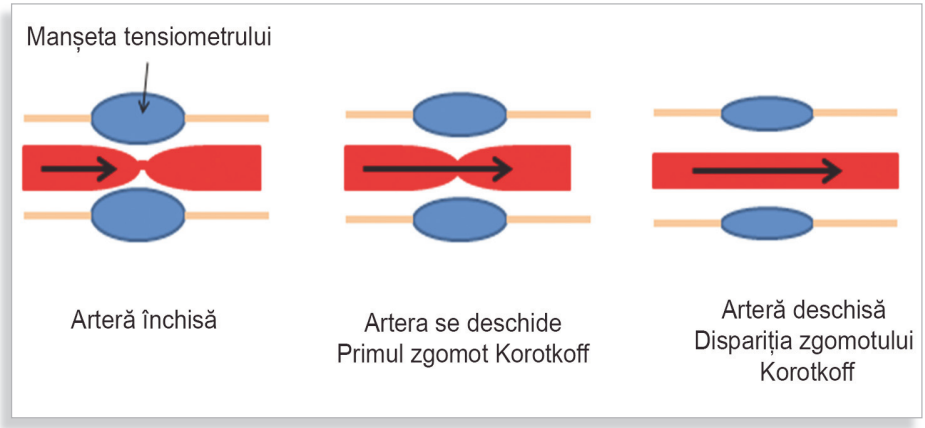

Măsurarea invazivă a presiunii arteriale prin intermediul unui cateter montat intra-arterial, la nivelul arterei radiale, este folosită la pacienţii cu şoc aflaţi în terapie intensivă sau intraoperator în chirurgia cu risc înalt. Monitorizarea ambulatorie (MATA) sau la domiciliu (MDTA) a tensiunii arteriale sunt metode complementare faţă de înregistrările din cabinet. Valorile de la care definim hipertensiunea arterială pentru monitorizarea ambulatorie şi la domiciliu sunt diferite de pragurile stabilite pentru cabinetul medical (Tabelul 2).

TABELUL 2. Definiţia pe baza nivelelor TA în cabinet şi în afara cabinetului medical.

Categorie	TA Sistolică (mm Hg)		TA Diastolică mm Hg)
Optimă	<120	şi	<80Â
TA la cabinet	≥140	şi/sau	≥90
MATA			
Ta diurnă	≥135	şi/sau	≥85
Ta nocturnă	≥120	şi/sau	≥70
Media TA pe 24 ore	≥130	şi/sau	≥80
MDTA	≥135	şi/sau	≥85

În tabelul 2 se observă diferenţa între valorile măsurate în cursul zilei şi a celor măsurate în cursul nopţii pentru metoda MATA. Monitorizarea la domiciliu a tensiunii arteriale (MDTA) se realizează de către pacient în condiţii optime. Se recomandă înregistrări ale tensiunii arteriale zilnice, succesive, dimineaţa şi seara, timp de 7 zile. Monitorizarea ambulatorie (MATA) a TA reflectă mai bine încărcătura hipertensivă totală decât determinările din cabinet. Ca atare, valorile hipertensiunii arteriale se corelează atât cu evenimentele clinice cât şi cu afectarea organelor ţintă. Datele obţinute în urma înregistrării sunt reprezentate grafic. Se observă scăderea nocturnă a tensunii arteriale, fiziologică, numită *dipping*, precum şi variaţia excesivă a valorilor tensiunii arteriale.
În funcţie de variaţia circadiană a valorilor tensionale, regăsim trei categorii de pacienţi:

- *Pacienţii cu dipping normal prezintă valori tensionale mai scăzute noaptea;*
- *Pacienţi non-dipper prezintă o medie nocturnă TA similară cu cea diurnă;*
- *Pacienţi revers-dipper au valori nocturne mai mari decât cele din timpul zilei.*

Ultimele două categorii de pacienţi au un risc crescut de mortalitate şi morbiditate.

Clasificarea hipertensiunii arteriale

Din punct de vedere etiologic, hipertensiunea arterială se împarte în două categorii: *hipertensiunea arterială esenţială* sau idiopatică care nu are o cauză unică, identificabilă şi *hipertensiunea arterială secundară*, care este rezultatul unei patologii subiacente, cu un mecanism bine cunoscut.

În afara clasificării etiologice, în practică este necesară şi o încadrare a bolnavilor în raport cu riscul cardiovascular asociat acestei patologii. Repartizarea bolnavilor cu hipertensiune arterială pe grupe de risc se realizează în concordanţă cu ghidul Societăţii Europene de Cardiologie. În funcţie de categoria de risc, se stabileşte tipul de intervenţie terapeutică. Dacă în formele asociate cu risc scăzut prima opţiune este reprezentată de modificarea stilului de viaţă, la cei cu risc cardiovascular foarte înalt este necesară introducerea imediată a terapiei farmacologice.

Hipertensiunea arterială esenţială

DEFINIŢIE

Hipertensiunea arterială esenţială sau idiopatică se caracterizează prin creşterea valorilor tensionale sistolice şi/sau diastolice peste 140/90 mmHg, fără o cauză identificabilă.

Noţiuni de fiziopatologie

Presiunea arterială este determinată de volumul bătaie, frecvenţa cardiacă şi rezistenţa vasculară periferică. Relaţia dintre aceste componente poate fi exprimată prin următoarele ecuaţii:

Presiunea arterială (Pa) = Debit cardiac (DC) x Rezistenţa vasculară periferică (RVp)
Debit cardiac (DC) = Volumul bătaie (VB) x Frecvenţa cardiacă (FC)

FIGURA 3. Factorii implicaţi în controlul tensiunii arteriale.

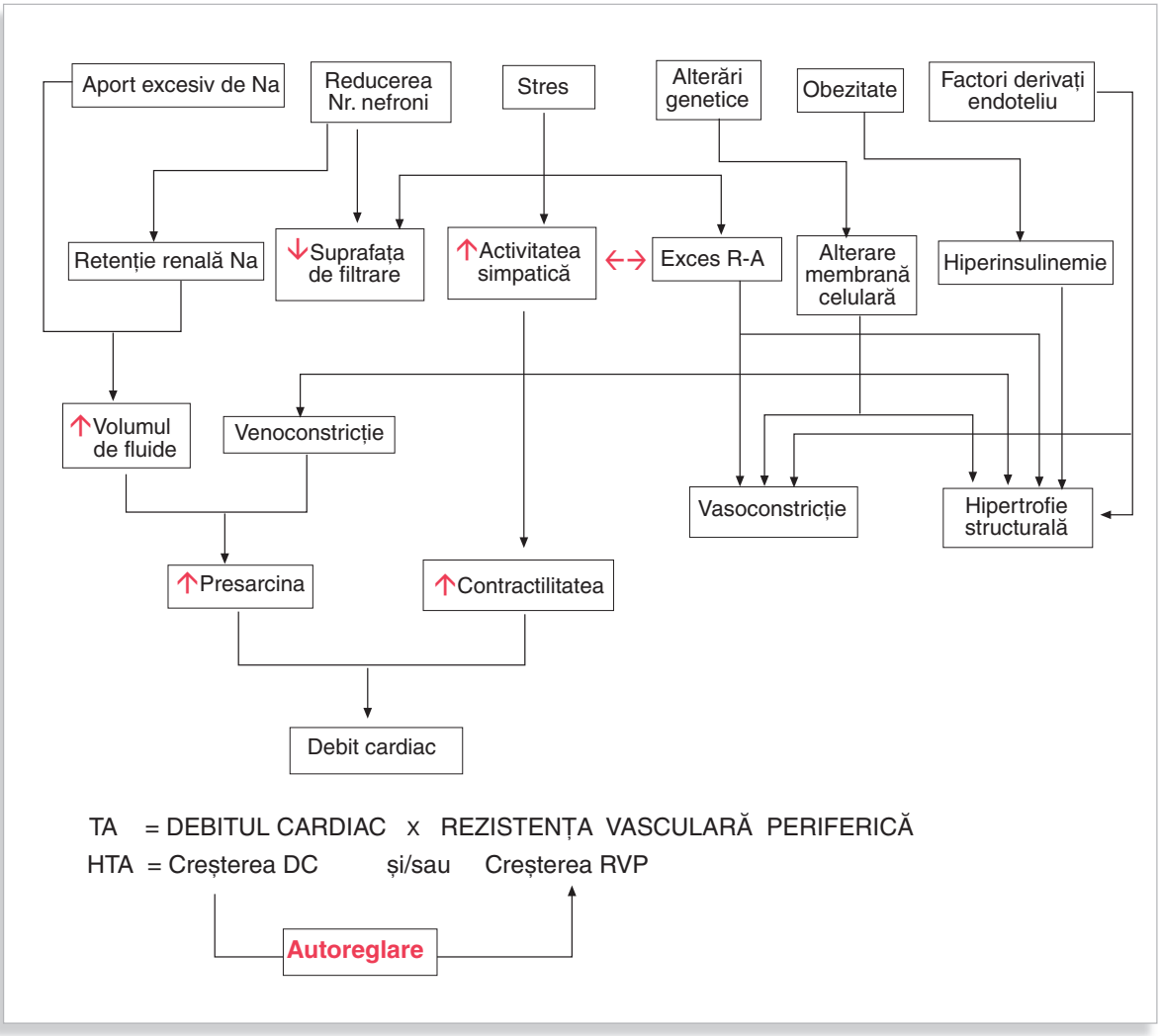

Mecanismele fiziopatologice implicate în hipertensiunea arterială includ următorii factori:

- *Performanţa cardiacă;*
- *Tonusul nervos simpatic;*
- *Volumul circulant;*
- *Statusul electrolitic;*
- *Funcţia renală;*
- *Sistemul renină – angiotensină – aldosteron;*
- *Factori hormonali;*
- *Sistemul de control endotelial.*

Efortul fizic sau stresul determină creşterea bruscă şi temporară a tensiunii arteriale.

FIGURA 4. Sistemul renină-angiotensină-aldosteron în controlul tensiunii arteriale.

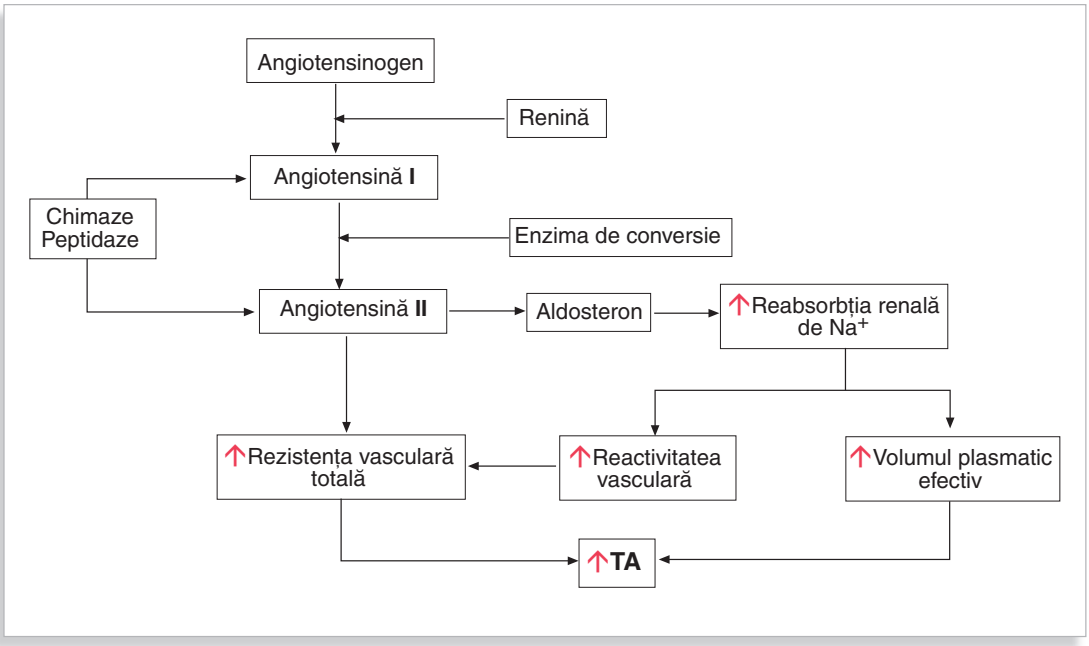

Anamneza specifică

Scopurile anamnezei la un bolnav cu hipertensiune arterială sunt următoarele:

- Stabilirea diagnosticului de hipertensiune arterială;
- Excluderea cauzelor secundare de hipertensiune arterială;
- Evidenţierea gradului de afectare a organelor ţintă;
- Evaluarea riscului cardiovascular global.

Vârsta şi sexul

Prevalenţa hipertensiunii arteriale creşte odată cu vârsta, depăşind 50% în cazul bolnavilor cu vârsta peste 50 de ani. Prevalenţa hipertensiunii arteriale este semnificativ mai mică în cazul persoanelor de sex feminin.

Antecedente personale patologice

Pentru a exclude o hipertensiune arterială secundară este necesar să fie identificate unele afecțiuni: tiroidiene, renale, suprarenaliene, cardiace, pulmonare și metabolice.

Antecedentele heredo-colaterale

Istoricul familial de boală cardiovasculară precoce este important, mai ales în ceea ce priveşte hipertensiunea arterială, dislipidemia sau diabetul zaharat.

Condiţiile de viaţă şi de muncă

Nivelul stresului profesional, activitatea fizică, obiceiurile alimentare sunt de asemenea importante. Majoritatea bolnavilor cu HTA au tendinţa de a nega consumul de sare sau de alcool, din această cauză de multe ori este necesară evaluarea acestora printr-o serie de întrebări directe sau indirecte, adaptate nivelului de pregătire, profesiei şi profilului său psihologic.

Manifestările clinice

Există o serie de simptome comune, nespecifice care se asociază cu hipertensiunea arterială:

- *Cefalee;*
- *Ameţeli;*
- *Acufene;*
- *Tinitus;*
- *Fosfene;*
- *Epistaxis.*

La pacienţii cu visceralizare cardiacă secundară hipertensiunii arteriale apar următoarele simptome:

- *Dispnee progresivă de efort;*
- *Dispnee paroxistică nocturnă;*
- *Angină pectorală de efort sau de repaus;*
- *Palpitaţii la efort, sau cu caracter cvasipermanent;*
- *Episoade presincopale sau sincopale.*

Afectarea neurologică se manifestă prin următoarele simptome: fotofobie, redoare de ceafă, vărsături, convulsii, deficite motorii sau senzitive asociate unui atac ischemic tranzitor sau accident vascular cerebral.

Factorii de risc

Medicul examinator trebuie să obţină date anamnestice cu privire la factorii de risc cardiovasculari ai pacientului. Cuantificarea corectă a acestora este necesară atât pentru clasificarea hipertensiunii arteriale cât şi pentru modificarea stilului de viaţă al pacientului.

TABELUL 3. Factorii de risc cardiovasculari.

Sexul masculin
Vârsta (bărbaţi > 55 ani, femei > 65 de ani)
Fumatul
Dislipidemia - Colesterol total > 190 mg/dl, si/sau - LDL Colesterol > 115 mg/dl, si/sau - HDL Colesterol : bărbaţi < 40 mg/dl, femei < 46 mg/dl şi/sau - Trigliceride >150 mg/dl
Glucoza serică 102 – 125 mg/dl
Testul de toleranţă la glucoză anormal
Obezitate (IMC > 30)
Obezitate abdominală (circumferinţa taliei la bărbaţi > 102 cm, femei > 88 cm)
Istoric familial de boală cardiovasculară la vârstă tânară (bărbaţi < 55 ani, femei < 65 ani)

Examenul obiectiv

Bolnavii cu hipertensiune arterială esenţială au în general un facies pletoric, spre deosebire de pacienţii hipertensivi cu afecţiuni renale care prezintă o coloraţie palidă, cu aspect teros al tegumentelor. Pacientul hipertensiv prezintă totodată obezitate de tip abdominal.

Examenul obiectiv cardiovascular pune în evidenţă:
- Şocul apexian hiperdinamic, normal situat;
- Matitatea cardiacă în limite normale;
- Intărirea zgomotului 1;
- Intărirea zgomotului 2 în focarul aortic.

Odată cu decompensarea cardiacă stângă apar:
- Deplasarea şocului apexian în jos şi la stânga;
- Creşterea matităţii cardiace;
- Prezenţa galopului presistolic sau protodiastolic;
- Prezenţa ralurilor subcrepitante bazal bilateral în IVS.

Decompensarea cardiacă globală completează tabloul clinic cu:
- Jugulare turgescente;
- Hepatomegalie de stază;
- Edeme.

Existenţa unui sindrom hiperdinamic poate să ducă la apariţia unor sufluri sistolice cu caracter funcţional. Afectarea vasculară concomitentă din hipertensiune se poate traduce prin inegalitatea pulsului la membrele superioare şi diminuarea, până la absenţa pulsului la nivelul membrelor inferioare.

Arteriopatia subclinică a membrelor inferioare se pune în evidenţă prin măsurarea *indicelui gleznă-braţ*. Acesta se determină prin raportarea valorii tensiunii arteriale măsurată la nivelul gleznei la cea măsurată la nivel brahial. Indicele gleznă-braţ se măsoară clinic sau prin tehnica Doppler. O valoare cuprinsă între 1-1,4 este considerată normală, 0,9-1 acceptabilă, iar valori mai mici decât 0,9 reflectă diferite grade de boală arterială periferică.

Investigaţiile paraclinice

Investigaţiile paraclinice folosite în diagnosticul şi în evaluarea hipertensiunii arteriale sunt:

Electrocardiograma

ECG-ul pune în evidenţă o hipertrofie ventriculară stângă concentrică, însoţită de deviaţia axială stangă şi de modificări de repolarizare astfel:

- Indicele Sokolov – Lyon calculat după formula SV2 + R V5 peste 35mm;
- Unda R în aVL peste 11 mm;
- Indicele de voltaj Cornell: S V3 + R aVL mai mare sau egal cu 24 mm.

FIGURA 5. Electrocardiogramă cu hipertrofie ventriculară stângă.

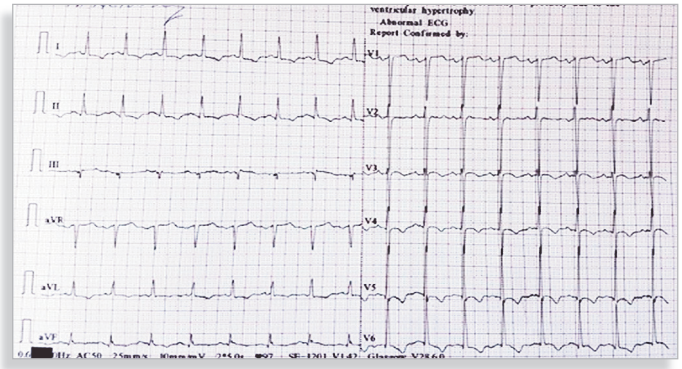

*Electrocardiograma de efort a*re un loc bine stabilit în evaluarea pacientului hipertensiv. Hipertensivii au o capacitate de efort mai redusă faţă de subiecţii normali, la acelaşi prag de efort.

Electrocardiografia pe 24 ore

Electrocardiografia pe 24/h sau *Holterul ECG o*feră o imagine de ansamblu asupra ritmului cardiac. Investigaţia Holter pune în evidenţă unele modificări ischemice şi unele tulburări de ritm.

Ecocardiografia și ultrasonografia vasculară

Ecocardiografia este utilă în evaluarea afectării cardiace la bolnavul hipertensiv, pentru detectarea modificărilor morfologice și funcţionale. Creşterea cronică a postsarcinii duce la hipertrofie ventriculară stângă. Funcţia sistolică este păstrată în stadiile iniţiale ale hipertensiunii, însă poate fi alterată în stadii mai avansate sau dacă există o boală cardiacă ischemică asociată. Modificările ecografice legate de hipertensiune sunt următoarele:

- Hipertrofia ventriculară stângă;
- Disfuncţia diastolică;
- Dilatarea atriului stâng;
- Disfuncţia sistolică;
- Calcificările inelului mitral;
- Scleroza aortică;
- Dilatarea rădăcinii aortice.

FIGURA 6. **Ecocardiografie în secțiune ax lung parasternal care arată hipertrofie ventriculară stângă.**

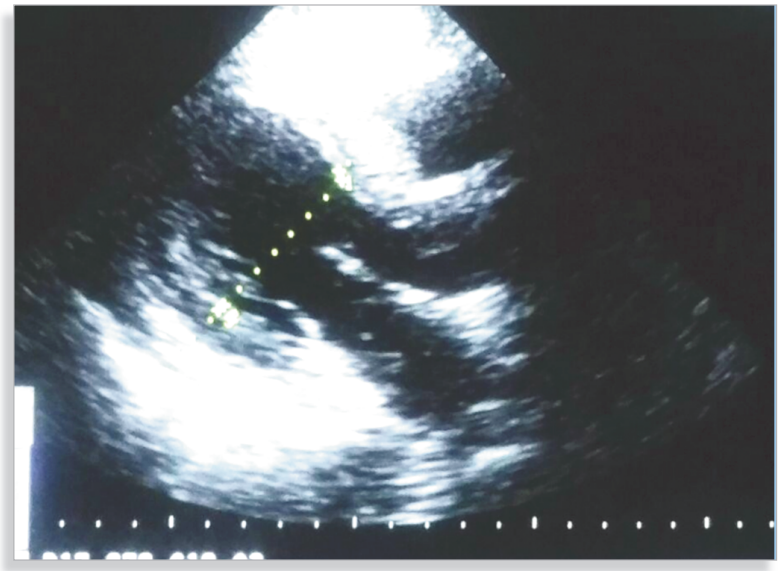

Prin ecografie vasculară sunt identificate unele leziuni aterosclerotice *per se*, stenoze şi îngroşari ale peretelui vascular măsurate prin indicele intimă medie (IMT), acesta reflectă procesul de remodelare vasculară.

Elementele de gravitate

Afectarea organelor ţintă se referă la modificările secundare hipertensiunii arteriale, pe care le putem identifica la nivelul polului cerebral, ochilor, cordului, vaselor şi rinichiului.

Afectarea cerebrovasculară

În afara accidentelor vasculare cerebrale, bolnavul cu HTA mai prezintă următoarele modificări ale polului cerebral: microinfarcte şi microhemoragii. Consecinţele clinice ale acestora sunt declinul cognitiv şi instalarea precoce a demenţei vasculare.

Afectarea oculară. Afectarea ochiului în hipertensiunea arterială este progresivă. Sunt importante mai ales semnele clinice care se asociază cu retinopatia hipertensivă avansată, cum sunt hemoragiile, exudatele şi edemul papilar. Sunt descrise patru stadii ale angiopatiei hipertensive:

Stadiul I: artere retiniene uşor îngustate, tortuoase;
Stadiul II: îngustarea arterelor retiniene, reflex luminos lărgit, vene dilatate, sinuoase cu semnul încrucişării prezent;
Stadiul III: edem generalizat prin îngustarea arteriolară, exudate moi cotonoase, „coton wool" şi hemoragii retiniene;
Stadiul IV: sunt prezente modificările stadiului III şi edemul papilar bilateral.

Modificările fundului de ochi în hipertensiunea arterială constituie o oglindă a afectării circulaţiei cerebrale.

Afectarea cardiacă

În hipertensiune este întâlnită o hipertrofie ventriculară stângă concentrică. Din punct de vedere clinic, pacientul hipertensiv are în general un istoric încărcat de boli cardiovasculare: angină pectorală, infarct miocardic, sau insuficienţă cardiacă congestivă.

Afectarea vasculară. Afectarea vasculară este pusă în evidenţă prin indicele gleznă-braţ detaliat mai sus, prin viteza undei pulsului, ateromatoza vasculară şi grosimea intimă-medie măsurată la nivel carotidian.

Afectarea renală. Semnele afectării renale sunt reprezentate de albuminurie şi de creşterea produşilor de retenţie azotată. Cuantificarea acestora se bazează pe raportul microalbumină/creatinină şi pe rata filtrării glomerulare. Pentru estimarea ratei filtrării glomerulare sunt utilizate mai multe formule printre care menţionăm MDRD şi CKD-EPI. Stadiile bolii renale cronice sunt următoarele:

- *Stadiul 1, RFG ≥ 90 ml/1,73 mp/min;*
- *Stadiul 2, RFG cu valori în intervalul 60-89 ml/1,73 mp/min;*
- *Stadiul 3, RFG cu valori în intervalul 30 - 60 ml/1,73 mp/min;*
- *Stadiul 4, RFG 15 - 30 ml/1,73 mp/min;*
- *Stadiul 5, RFG<15 ml/1,73 mp/min.*

Un element diagnostic al afectării renale secundare hipertensiunii arteriale este creşterea excreţiei urinare de albumină secundară nefroangiosclerozei.

Hipertensiunea arterială secundară

DEFINIŢIE

Hipertensiunea secundară se referă la hipertensiunile arteriale de cauză cunoscută. Înlăturarea cauzelor se însoţeşte în cele mai multe cazuri de normalizarea tensiunii arteriale. În cazul hipertensiunilor secundare vechi care s-au „renalizat" gradul de reversibilitate este mai scăzut.

Manifestările clinice ale hipertensiunii secundare sunt:

- Faciesul în lună plină, obezitatea facio-tronculară, hirsutismul, vergeturile roşiatice în - sindromul Cushing;
- Sufluri abdominale şi toracice în insuficienţa aortică şi în stenozele arterelor renale;
- Diferenţa de tensiune şi de puls între membrele superioare şi inferioare în coarctaţia de aortă;
- Guşă cu exoftalmie bilaterală în boala Basedow-Graves;
- Paloarea instalată brusc însoţită de transpiraţii reci, de durere toracică constrictivă şi de tahicardie în feocromocitom.

TABELUL 4. Elementele sugestive ale hipertensiunii arteriale secundare.

Debut sub 20 de ani sau peste 50 de ani
TA mai mare de 180/110 mmHg
Afectare organică: - modificări ale fundului de ochi stadiul 2 - creatinină serică peste 1,5 mg/dl - cardiomegalie sau hipertrofie ventriculară stângă (ECG)
Alte semne sugestive: - hipokaliemie spontană - sufluri abdominale - variaţii mari ale TA însoţite de tahicardie, transpiraţii, tremurături - istoric familial de boli renale.
Răspunsul slab la tratament

Clasificare

Cele mai frecvente cauze de hipertensiune secundară sunt: hipertensiunea renoparenchimatoasă, hipertensiunea renovasculară și hiperaldosteronismul primar. Clasificarea hipertensiunii arteriale secundare este redată în Tabelul 5.

CAUZE RENALE

- Renoparenchimatoase
  - → glomerulonefrita acută
  - → nefrite cronice
  - → boală polichistică
  - → nefropatie diabetică
  - → hidronefroză
- Renovasculare
  - → stenoza de arteră renală
  - → vasculite intrarenale
  - → compresiuni extrinseci ale arterelor renale
- Tumori secretante de renină
- Renoprivă
- Retenţie primară de sodiu
  - → sindromul Liddle
  - → sindromul Gordon

CAUZE ENDOCRINE

- Cauze suprarenale
  - → feocromocitomul
  - → sindromul Cushing
  - → aldosteronism primar
  - → hiperplazia adrenală congenitală
  - → excesul aparent de mineralocorticoizi (licorice)
- Acromegalie
- Hipertiroidie, hipotiroidie
- Hipercalcemie (hiperparatiroidism)
- Tumori cromafine extraadrenale
- Carcinoid
- Hormoni exogeni
  - → estrogeni
  - → glucocorticoizi
  - → mineralocorticoizi
  - → simpatomimetice
  - → alimente cu tiramină şi IMAO

CAUZE CARDIOVASCULARE

- Coarctaţia de aortă
- Insuficienţă aortică
- Blocuri AV complete

HTA INDUSĂ DE SARCINĂ

BOLI NEUROLOGICE

MEDICAMENTE

- Ciclosporina
- Eritropoietina

DROGURI, ALCOOL

STRESUL ACUT

- Hiperventilaţia psihogenă
- Hipoglicemia
- Arsuri
- Pancreatite
- Abstinenţa de alcool
- Criza sickle-cell
- Postresuscitare
- Postoperator

CREŞTEREA VOLUMULUI INTRAVASCULAR

HIPERTENSIUNE SISTOLICĂ IZOLATĂ

- Tireotoxicoza
- Boala Paget
- Fistula arterio-venoasă
- Regurgitarea aortica
- Rigiditate aortică crescută
- Ductul arterial patent
- Beriberi

TABELUL 5.

Clasificarea etiologică a hipertensiunii arteriale secundare.

Hipertensiunea arterială secundară - Afecţiuni specifice

a. Hipertensiunea renovasculară

Etiologia hipertensiunii renovasculare este reprezentată în 90% dintre cazuri de ateroscleroză și în 10% dintre cazuri de displazie fibromusculară. Hipertensiunea renovasculară este consecința scăderii fluxului de sânge la nivelul unuia sau a ambilor rinichi, datorită îngustării progresive a arterelor renale. Displazia fibro-musculară afectează în special femeile tinere şi are un prognostic bun în urma angioplastiei. Pacienţii cu ateroslerozã în schimb sunt vârstnici şi au în general multiple determinări vasculare.

Diagnosticul de hipertensiune arterială secundară renovasculară este pus pe baza următoarelor criterii:

- *HTA severă sau refractară și retinopatie hipertensivă;*
- *Agravarea bruscă a unei HTA controlată terapeutic anterior;*
- *Debutul înainte de vârsta de 20 de ani sau după 50 de ani, la persoane fără antecedente heredo-colaterale de HTA;*
- *Agravarea funcţiei renale după administrarea de medicaţie care inhibă sistemul renină-angiotensină-aldosteron sau odată cu atingerea valorilor ţintă ale TA;*
- *Episoade recurente de insuficienţă cardiacă;*
- *Sufluri abdominale sistolo-diastolice pe flancuri* [1].

[1] Aceste sufluri sunt prezente în stenoza de arteră renală.

Testele paraclinice neinvazive folosite pentru diagnosticul stenozei de arteră renală sunt următoarele:

- *Ultrasonografia Doppler;*
- *Angio-RMN;*
- *Angio-CT;*
- *Angiografia.*

b. Hipertensiunea renoparenchimatoasă

Hipertensiunea renoparenchimatoasă este determinată de afectarea acută sau cronică a unuia sau a ambilor rinichi. Se caracterizează prin reducerea filtrării glomerulare şi prin proteinurie. În plus, sumarul de urină poate releva prezenţa hematiilor, leucocitelor sau cilindrilor. Printre mecanismele implicate în hipertensiunea renoparenchimatoasă sunt incriminate sistemului renină-angiotensină-aldosteron, retenţia hidrosalină, creşterea stimulării simpatice şi disfuncţia endotelială.

- *În HTA din glomerulonefrita acută* este prezentă proteinuria, rareori nefrotică care se asociază cu hematurie și edeme. Hipertensiunea este predominant sistolică, datorită hipervolemiei secundare și scăderii filtrării glomerulare, este o HTA benignă, care răspunde favorabil la restricţia hidro-salină şi la diuretice.
- *HTA din pielonefrita cronică* apare în forma scleroatrofică a acesteia. Este sistolo-diastolică și are de asemenea potenţial malign. Biologic se caracterizează prin hiperreninemie, densitate urinară scăzută, leucociturie, proteinurie minimă mică, retenţie azotată și anemie. Imagistic, rinichii sunt mici, inegali, au contur neregulat și sistemul pielo-caliceal dezorganizat.
- *HTA din glomerulonefrita cronică* este sistolo-diastolică, persistentă, se agravează progresiv și are o evoluţie severă, adesea malignă. Biologic întâlnim hiperreninemie, proteinurie de rang nefrotic, hematurie macroscopică, cilindrurie retenţie azotată, anemie și unele modificări imunologice. Ecografic, rinichii sunt mici dar au dimensiuni egale.

c. *Hiperaldosteronismul primar*

Este întâlnit în adenomul suprarenal unilateral sau în hiperplazia bilaterală a glandei suprarenală. Este o hipertensiune arterială moderată, predominant sistolică. Se caracterizează prin hipervolemie, hipopotasemie, hiporeninemie şi hiperaldosteronism. Mai sunt prezente crampe, oboseală musculară, tulburări de ritm cardiac, ileus dinamic, polidipsie şi poliurie.

d. *Hipertensiunea din feocromocitom*

Feocromocitomul este o cauză rară de hipertensiune secundară. În 90% din cazuri este cauzat de tumori suprarenaliene care secretă adrenalină. În jumatate din cazuri este prezentă o hipertensiune arterială paroxistică sistolo-diastolică, care se însoţeşte de cefalee, palpitaţii, paloare, transpiraţii şi constricţie toracică. Complicaţiile hipertensiunii din feocromocitom includ: edemul pulmonar acut, encefalopatia hipertensivă, hemoragia cerebrală şi uneori miocardita acută catecolaminergică cu disfuncţie severă de VS.

Diagnosticul se face prin evidenţierea nivelelor crescute ale acidului vanil mandelic, ale metanefrinelor urinare şi plasmatice. Pentru diagnostic mai sunt utile ecografia, TC, RMN, scintigrafia cu MiBG-I 123 şi arteriografia selectivă.

e. *Sindromul Cushing*

Hipertensiunea din sindromul Cushing este datorată excesului de cortizol, care stimulează receptorii de mineralocorticoizi și secreţia de renină. Sindromul sau boala Cushing se asociază cu obezitate facio-tronculară, facies caracteristic, virilism pilar și scăderea toleranţei la hidraţi de carbon. Pentru diagnostic se mai determină cortizolul plasmatic și se efectuează testul la dexametazonă.

f. *Hipertensiunea din Sindromul de apnee în somn (SAS)*

Mecanismele prin care SAS contribuie la declanșarea și agravarea HTA sunt reprezentate de activarea sistemului nervos simpatic, care este declanșată de hipoxemia intermitentă, de creşterea rezistenţei la flux în căile aeriene și de disfuncţia endotelială.

g. *Hipertensiunea din sarcină*

Hipertensiunea arterială reprezintă cea mai frecventă problemă medicală întâlnită în sarcină. Se caracterizează prin creşterea valorii tensiunii arteriale peste 140/90 mmHg. Modificările fiziologice din sarcină au ca element central scăderea rezistenţelor periferice, scăderea tensiunii arteriale, sistolice şi diastolice, creşterea frecvenţei şi a debitului cardiac. Hipertensiunea din sarcină este uşor crescută 140-159 / 90-109 mmHg sau severă peste 160 /110 mmHg. Hipertensiunea din sarcină este o entitate polimorfă care cuprinde: hipertensiunea preexistentă sarcinii care apare la circa 30% din cazuri. Aceasta precede sarcina sau se dezvoltă înainte de săptămâna 20 de gestaţie. Hipertensiunea indusă de sarcină este întâlnită în apropape 70% din cazuri. Hipertensiunea indusă de sarcină apare în trimestrul al doilea şi afectează circa 7% din totalul sarcinilor. Gravitatea constă în apariţia frecventă a complicaţiilor maternofetale. Asocierea hipertensiunii din sarcină cu proteinuria se numeşte preeclampsie. Pragul proteinuriei semnificative este de peste 500 mg/24 ore sau de peste 300 mg/l. Eclampsia se caracterizează printr-o proteinurie de peste 3 g/24 ore şi se asociază cu complicaţii grave cum ar fi: convulsiile tonico-clonice și riscul de deces materno-fetal.

Factorii de risc pentru apariţia preeclampsiei sunt multipli, dintre aceştia enumerăm:

- *Diabetul zaharat;*
- *Obezitatea;*
- *Trombofiliile;*
- *Istoricul familial de preeclampsie;*
- *Mola hidatiformă.*

În preeclampsie sunt prezente următoarele semne clinice:

- *Durerea în hipocondrul drept;*
- *Hepatomegalia;*
- *Semne de citoliză hepatică;*
- *Cefalee;*
- *Modificări ale vederii datorate edemului cerebral.*

h. Hipertensiunea malignă

Se caracterizează prin valori *persistent* crescute ale tensiunii arteriale sistolice şi diastolice, în general de peste 180/120 mmHg. În HTA malignă apar leziuni la nivelul creierului, miocardului, retinei şi rinichiului. Are o incidenţă scăzută dar un prognostic sever.

Urgenţele hipertensive

Urgenţele hipertensive se produc prin creşterea bruscă şi susţinută a tensiunii arteriale dincolo de valoarea de 180/120 mmHg. Urgenţele hipertensive sunt asociate cu afectarea acută a organelor ţintă. Sunt descrise următoarele entităţi:

- *Encefalopatia hipertensivă;*
- *Hipertensiunea asociată cu infarctul cerebral sau hemoragia cerebrală;*
- *Edemul pulmonar acut;*
- *Hipertensiunea asociată cu sindromul coronarian acut;*
- *Hipertensiunea asociată cu insuficienţa renală acută;*
- *Hipertensiunea asociată cu disecţia de aortă;*
- *Eclampsia.*

În practică, trebuie să deosebim urgenţele hipertensive reale de crizele hipertensive în care afectarea organelor ţintă este absentă.

a. Encefalopatia hipertensivă are un tablou clinic caracterizat prin:

- *Cefalee;*
- *Greaţă;*
- *Vărsături;*
- *Tulburări de vedere;*
- *Convulsii prin edem cerebral;*
- *Alterarea stării de conştienţă.*

Examinarea fundului de ochi în encefalopatia hipertensivă pune în evidenţă hemoragii, exudate sau edem papilar. Depăşirea capacităţii de autoreglare a tonusului capilar ca răspuns la creşterea presiunii arteriale are drept consecinţă acumularea de lichid in spatiul interstitial, acesta poartă numele de edem cerebral şi reprezintă substratul enecefalopatiei hipertensive.

b. *Edemul pulmonar acut de cauză hipertensivă* are drept mecanism creşterea extremă şi bruscă a presiunii de umplere în ventriculul stâng, în condiţiile unei rezistenţe vasculare sistemice ridicate. Golirea ventriculului stâng este dificilă şi determină producerea edemului interstiţial la nivelul parenchimului pulmonar. Inundarea brutală a alveolelor pulmonare cu lichid extravazat din capilarele pulmonare se produce atunci când presiunea hidrostatică depăşeşte 25 mmHg. Clinic, EPA este caracterizat prin dispnee paroxistică cu ortopnee. Obiectiv sunt prezente raluri de stază, subcrepitante care urcă de la bază către vârfurile pulmonare, tahicardie și galop.

c. *Hipertensiunea asociată cu sindromul coronarian acut*

Bolnavul cu sindrom coronarian acut prezintă salt hipertensiv secundar descărcării masive de catecolamine. Pe de altă parte, hipertensiunea arterială favorizează apariţia şi progresia leziunilor coronariene aterosclerotice responsabile de sindromul de ischemie miocardică.

d. *Disecţia de aortă* reprezintă o complicaţie severă a hipertensiunii arteriale, care are o evoluţie rapidă şi un prognostic rezervat. Clinic, pacienţii prezintă durere toracică instalată brusc, intensă, şocogenă, care iradiază în sensul progresiei disecţiei: toracic anterior, la baza gâtului, interscapulovertebral, abdominal sau la nivelul membrelor.

III/23

Ana Maria VINTILĂ, Alexandra Roxana GRIGORESCU

Noțiuni introductive - Generalități

Sistemul venos este reprezentat de venule și de vene. El asigură întoarcerea sângelui din periferie spre atriul drept. Sistemul venos diferă de cel arterial din două puncte de vedere: volumul de distribuţie și distensibilitatea sunt mai mari. Venele principale prezintă un sistem de valvule care împiedică refluxul sângelui și au un rol important în reglarea funcționalității aparatului cardiovascular, atât în ortostatism cât și la efort. În mod normal, venele asigură peste 50% din volumul circulant, ele sunt vase de capacitanță și influenţează funcţia de pompă a cordului.

Manifestări clinice

Afectarea *acută* a venelor este întâlnită în tromboza venoasă profundă și în cea superficială. Afectarea cronică, se referă la insuficiența venoasă cronică. În tromboza venoasă profundă, tabloul clinic este zgomotos, bolnavul descrie prezenţa unei dureri localizate la nivelul segmentului afectat, însoţită de edem și de impotență funcțională. În tromboza venoasă superficială sunt prezente durerea și unele fenomene inflamatorii pe traiectul venos. Se observă un cordon roșu care se palpează. În insuficiența venoasă cronică datorată incompetenței sau distrucției valvulare, semnele clinice sunt fruste, durerea este surdă și este agravată de ortostatismul prelungit. În insuficienţa venoasă cronică mai sunt observate edemul, varicele superficiale și unele venectazii. În formele cronice la nivelul tegumentelor se observă o zonă de hiperpigmentare, datorată degradării hemoglobinei până la hemosiderină. Acest lucru conduce la apariția dermatitei ocre și a ulcerelor varicoase. Localizarea cea mai frecventă a acestor modificări sunt zonele maleolare mediale și laterale.

Anamneza unui bolnav cu patologie venoasă trebuie să ofere informații cu privire la caracterul și momentul de apariție a durerii și a edemului. De regulă, durerea este bruscă în cazul tromboflebitei profunde sau insidioasă, cu senzație de “picioare grele”, în insuficiența venoasă cronică. În tromboza venoasă profundă edemul se instalează brusc și este unilateral. În insuficienţa venoasă cronică, edemul se instalează treptat, este bilateral, agravat de ortostatism și se accentuează vesperal. Bolnavii cu patologie venoasă cronică au antecedentele personale patologice (APP) și antecedentele personale fiziologice (APF) încărcate. Dacă bolnavul a avut episoade repetate de tromboză venoasă sau alte tromboze în antecedente, mai ales la vârste tinere, sub 40 ani, trebuie suspectată existenţa unei trombofilii. Acești bolnavi, necesită investigații suplimentare, cu atât mai mult dacă sunt prezente și unele accidente trombotice la membrii de familie. Prezența în antecedentele recente a unor afecţiuni neoplazice poate fi responsabilă de apariția trombozei venoase, deoarece boala neoplazică are un status de hipercoagulabilitate. Un istoric de avorturi spontane ridică suspiciunea de sindrom antifosfolipidic care are potențial trombogen. Anticoncepționalele, chimioterapia, terapia biologică au ca efecte adverse, printre altele şi riscul trombozelor venoase. Condițiile de viață și de muncă (CVM) reprezintă un alt element relevant în evaluarea pacientului cu patologie venoasă. Există numeroase meserii care, caracterizate prin ortostatism sau decubit prelungit, favorizează trombozele venoase: stomatologii, lucrătorii

comerciali, șoferii, piloții de cursă lungă etc. Tot din anamneză nu trebuie să lipsească evaluarea statutului de fumător sau nefumător, având în vedere riscul trombotic legat de fumat. Clasic, există trei factori favorizanţi ai trombozei: staza, leziunea endotelială și statusul procoagulant. Acești factori au fost descriși de către Rudolf Virchow în secolul al XIX-lea într-o lucrare despre trombembolismul pulmonar și tromboza venoasă profundă.

a. *Staza venoasă* apare în situații temporare care se asociază cu imobilizarea prelungită: intervențiile chirurgicale, spitalizarea prelungită, călătoriile lungi cu mașina sau cu avionul și altele.

b. *Leziunea endotelială* poate să apară în zonele expuse turbulențelor din cauza stresului de forfecare („shear stress") sau prin lezarea endoteliului vascular. În consecință, apare eliberarea unui factor tisular cu inițierea cascadei coagulării. Creșterea factorului tisular este întâlnită în: arsuri extinse și în neoplazii.

c. *Hipercoagulabilitatea* poate fi determinată de o creștere a vâscozității sangvine. Aceasta este întâlnită în cazul sindroamelor mieloproliferative, cum este policitemia vera, în deficitul de factori anticoagulanți, în deficitul de proteină C și S, de antitrombină III sau a hiperactivității factorilor procoagulanți. Factorii precipitanți, dobândiți ai trombozei sunt: consumul de anticoncepționale orale, fumatul și deshidratarea. Majoritatea pacienților cu evenimente tromboembolice pot prezenta toate cele trei elemente descrise, iar o anamneză riguroasă are rolul de a le identifica.

Examenul obiectiv

Pentru examinarea clinică este accesibil numai sistemul venos superficial. Metoda de bază a examinării acestuia este inspecția. Palparea și auscultația venelor oferă date limitate. În mod normal, venele superficiale sunt dispuse sub forma unei rețele, mai mult sau mai puțin evidente, de culoare albăstruie, întrucât conțin sânge venos, neoxigenat. Gradul de evidență a rețelei venoase depinde de unele particularități individuale: sex, vârstă, stare de nutriție, grad de dezvoltare al musculaturii. Se vor urmări de asemenea, aspectul venelor, prezența pulsului venos, starea de umplere a venelor și o eventuală dezvoltare a unei rețele patologice.

În anumite condiţii la inspecţie venele sunt turgescente. Turgescența venoasă traduce o curgere dificilă a sângelui în caz de obstrucţie. Aceasta este localizată sau generalizată. Obstrucţia localizată este întâlnită în tromboze și în compresiile extrinseci ale unor segmente. Obstrucţia generalizată caracterizează insuficienţa cardiacă dreaptă și apare datorită creșterii presiunii venoase.

Tromboza venoasă o putem întâlni la nivelul venelor superficiale și profunde în tromboflebite. În tromboflebitele superficiale, traseul venos este eritematos, cald, dureros și se palpează un cordon indurat. În tromboflebitele profunde apare o durere importantă însoțită de edem de stază, fără elemente inflamatorii. Tromboza venoasă profundă are risc de trombembolism pulmonar, motiv pentru care aceasta necesită un tratament anticoagulant preventiv.

Dilatarea venelor superficiale caracterizează varicele hidrostatice. Acestea sunt localizate la nivelul membrelor inferioare în teritoriul venelor safenă internă și externă. Staza sanguină în teritoriile venoase amintite duce cu timpul la insuficiență venoasă cronică. Aceasta se poate instala și în urma unei tromboze ale unei vene profunde. Dezvoltarea unei insuficiențe venoase cronice după o tromboză venoasă profundă este cunoscută sub denumirea de sindrom

posttrombotic. Caracterizarea completă a unei insuficiențe venoase cronice presupune de asemenea descrierea modificărilor clinice și încadrarea acestora în stadiul corespunzător, stabilirea etiologiei, precizarea sediului anatomic și a mecanismelor fiziopatologice implicate. Toate aceste aspecte au fost incluse în clasificarea CEAP (Tabelul 1) care are utilitate practică atât în stabilirea unui diagnostic precis cât și în aprecierea răspunsului la tratament și a evoluției în timp. Este o clasificare dinamică, valabilă în momentul examinării pacientului. Ea se poate modifica în timp fie prin agravarea bolii, fie prin ameliorarea consecutivă unor manevre terapeutice. În consecință, reclasificarea cu ocazia fiecărei noi evaluări a pacientului reprezintă o etapă esențială în urmărirea bolii venoase cronice. Cele mai importante modificări clinice sunt ilustrate în Figura 1.

TABELUL 1. Clasificarea CEAP a bolii venoase cronice[1].

Clasificare clinică

- C_0 - Fără semne de boală venoasă vizibile sau palpabile
- C_1 - Telangiectazii, vene reticulare
- C_2 - Vene varicoase
- C_3 - Edem fără modificări cutanate
- C_4 - Modificări cutanate atribuite bolii venoase (pigmentare, eczemă venoasă, lipodermatoscleroză)
  - → C_{4a} - Pigmentare sau eczemă
  - → C_{4b} - Lipodermatoscleroză sau atrofie albă
- C_5 - Modificările cutanate descrise anterior și ulcer venos cicatrizat
- C_6 - Modificările cutanate descrise anterior și ulcer venos activ
- S - Simptomatic (durere, jenă, constricție, iritație cutanată, senzație de picioare grele, crampe musculare și alte simptome atribuibile bolii venoase cronice)
- A - Asimptomatic

Clasificare etiologică

- E_c - Congenitală
- E_p - Primară
- E_s - Secundară (post-trombotică)
- E_n - Necunoscută

Clasificare anatomică

- A_s - Vene superficiale
- A_p - Vene perforante
- A_d - Vene profunde („deep")
- A_n - Localizare necunoscută

Clasificare patofiziologică

- P_r - Reflux
- P_o - Obstrucție
- $P_{r,o}$ - Reflux și obstrucție
- P_n - Necunoscută

[1] Adaptat după Eklof B et al. 2004.

FIGURA 1. Modificări clinice ale boii venoase cronice[2].

A. Stadiul C_2. B. Stadiul C_4 (pigmentare).

C. Stadiul C_5 (ulcer cicatrizat). D. Stadiul C_6 (ulcer activ).

[2] Preluat din Magdalena Budzyn et al. 2011, open acess.

Turgescența venoasă este întâlnită în insuficiența cardiacă dreaptă și se pune în evidență cel mai bine la nivelul jugularelor. La individul normal, distensia și pulsațiile venelor jugulare se observă în regiunea cervicală anterioară cu bolnavul în poziție culcată. Ridicarea trunchiului la 45 de grade nu trebuie să determine extinderea distensiei și a pulsațiilor la mai mult de 1-2 cm deasupra manubriului sternal. Turgescența jugularelor deasupra acestui nivel constituie un fenomen patologic, care traduce creșterea presiunii venoase. Turgescența marcată a jugularelor, însoțită de pulsații ample, poate să sugereze existența unei valvulopatii tricuspidiene. Asocierea pe de altă parte a unor pulsații discrete sugerează o pericardită constrictivă. În unele cazuri, turgescența jugularelor este legată de obstrucția venei cave superioare, ca în cazul sindromului mediastinal. Dilatația unei singure vene jugulare indică o obstrucție localizată la nivelulul trunchiului venos brahiocefalic. Uneori, la nivelul venelor gâtului, se observă cu dificultate pulsul venos. Pulsul venos este greu de palpat din cauza diferențelor presionale

mici, dar se poate înregistra grafic. Se obțin astfel două unde pozitive „a" și „c" sumate și o undă „v", separate prin două unde negative. Unda „x" reprezintă colapsul sistolic și unda „y" colapsul diastolic. Undele „a" sunt expresia directă a activității atriale (vezi mecanocardiografia). Pulsul venos sistolic este prezent în insuficiența tricuspidiană. În acest caz, ventriculul drept pompează sângele în atriul drept și în vene atât anterograd, cât și retrograd și determină apariţia unei unde sistolice de reflux. Clinic, se poate aprecia presiunea venoasă centrală prin ridicarea progresivă a membrului superior din decubit dorsal și observarea înălțimii la care apare colabarea venelor situate pe partea dorsală a mâinii. Presiunea venoasă centrală crește în insuficiența cardiacă dreaptă, în șocul cardiogen și scade în șocul periferic. Presiunile venoase foarte mari, de peste 20 cm H_2O, sugerează fie o pericardită constrictivă, fie o leziune tricuspidiană sau o obstrucție a venei cave superioare.

Auscultația venelor oferă informații limitate. La copii și la pacienții anemici se ascultă la nivelul jugularelor un suflu superficial continuu, de tonalitate înaltă care dispare la compresia venei. În unele cazuri de ciroză hepatică se poate ausculta un suflu venos continuu la nivelul circulației colaterale abdominale în „cap de meduză".

Circulația colaterală venoasă reprezintă dezvoltarea unei rețele venoase vizibile între teritoriile a două vene importante. Apare în cazul obstrucției totale sau parțiale a unui trunchi venos. Este o modalitate de drenaj a sângelui din teritoriul vasului obstruat către vena principală a teritoriului adiacent. Există numeroase tipuri de circulație colaterală.

a. *Circulația colaterală brahiotoracică* reprezintă dezvoltarea unei rețele venoase vizibile la nivelul articulației umărului, mușchilor deltoid și pectoral. Poate fi unilaterală, în cazul unei compresii localizate la nivelul trunchiului venos brahiocefalic sau axilar și bilaterală, însoţită de „edem în pelerină" în cazul compresiei sau obstrucției venei cave superioare.

b. *Circulația colaterală cavo-cavă* se dezvoltă ca o rețea venoasă vizibilă pe flancuri, până la baza toracelui anterior. Are semnificaţia unei obstrucții sau a unei compresii în mediastin a venei cave superioare sau a unei obstrucţii sau compresii intraabdominale a venei cave inferioare. Compresia vaselor colaterale la examenul clinic determină turgescența acestora în amonte. Se identifică astfel sensul circulației sângelui prin colaterale și implicit vena obstruată.

c. *Circulația colaterală porto-cavă* apare ca o rețea venoasă periombilicală, cu numeroase trasee venoase care creează un aspect de „cap al meduzei", acest aspect este întâlnit în sindromul Cruveilhier-Baumgarten.

d. *Circulația colaterală inghinocrurală* este prezentă la rădăcina coapsei, în obstrucțiile axului venos iliofemural.

Noțiuni introductive - Generalități

Explorarea afecţiunilor venoase periferice se realizează cu ajutorul următoarelor investigaţii: ecografie Doppler color și Duplex, flebografie și unele metode radioizotopice. Una dintre cele mai frecvente afecţiuni venoase este tromboza venoasă profundă (TVP). Aceasta, se caracterizează prin formarea unui material trombotic în sistemul venos profund al membrelor inferioare sau superioare. Deoarece TVP se complică uneori cu deplasarea trombului și cu apariția trombembolismului pulmonar, TVP necesită administrarea rapidă a tratamentului anticoagulant. Instituirea tratamentului reprezintă o decizie terapeutică delicată, care la rândul său are efecte secundare nedorite. Prin urmare, dacă există semne și simptome clinice de TVP, diagnosticul trebuie argumentat fără echivoc, prin punerea în evidență a trombului prin metode imagistice.

Examenul ecografic

Cea mai utilizată metodă, datorită fiabilității și accesibilității sale crescute, este ecografia. Cu ajutorul sondei pentru țesuturi moi, se examinează întreg arborele venos al membrelor, atât bidimensional, cât și prin tehnica Doppler. Cea mai importantă manevră ecografică este reprezentată de compresia venei în segmentul afectat, prin aplicarea unei presiuni ușoare cu sonda ecografică în timpul examinării. Spre deosebire de artere, venele pot fi comprimate pe întreg traiectul lor, cu închiderea cvasicompletă a lumenului. Dacă există material trombotic în interior, această manevră este imposibilă, vena fiind parțial sau complet necompresibilă. Alte semne ecografice de TVP sunt: vizualizarea directă a trombului, care apare sub formă de material neomogen, hipoecogen în interiorul lumenului venos, precum și lipsa semnalului Doppler, care atestă absența fluxului sanguin în teritoriul afectat (Figura 1).

FIGURA 1. **Tromboză venoasă profundă la nivelul pachetului vascular popliteu - Aspect ecografic Doppler.**

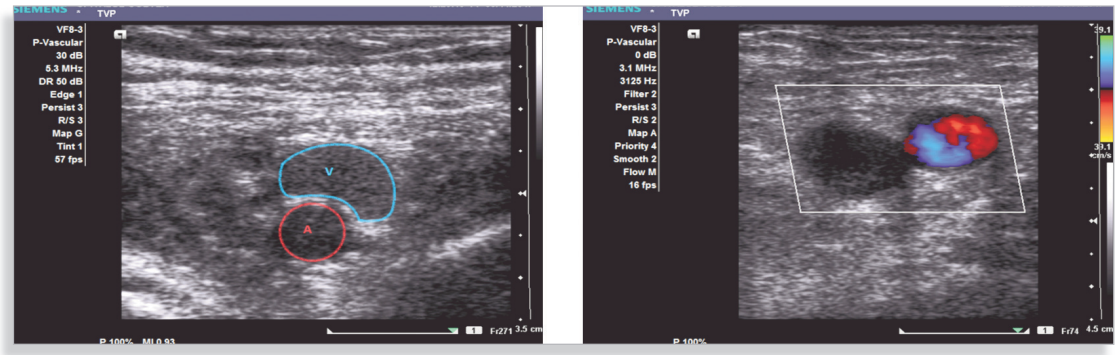

În cazul examinării ecografice Doppler a sistemului venos al membrelor inferioare sunt accesibile atât venele distale reprezentate de venele tibiale anterioare și posterioare, cât și cele proximale: vena poplitee, vena femurală profundă și superficială precum și vena femurală comună. Pentru diagnosticul TVP ale venelelor profunde proximale, care au risc emboligen crescut, ecografia are o bună sensibilitate și specificitate de aproximativ 95%. Prin ecografie se vizualizează și venele iliace, dar caracteristicile pacientului și dificultatea în a realiza manevra de compresie la acest nivel fac ca investigația ecografică să fie mai puțin sensibilă și mai putin specifică.

De asemenea, prin ecografie Doppler mai poate fi vizualizat destul de ușor și sistemul venos superficial, reprezentat de venele safene, perforante și superficiale. Deși nu necesită tratament anticoagulant și nu se complică de obicei cu embolie pulmonară, tromboza în sistemul venos superficial constituie o afecţiune invalidantă, din cauza apariției și agravării varicelor hidrostatice. În plus, simptomele și semnele clinice comune cum ar fi durerea, edemul și eritemul fac uneori dificilă distincția între TVP și tromboflebita superficială. Prin urmare, stabilirea unui diagnostic de tromboză venoasă superficială cu ajutorul ecografiei, este importantă mai ales prin prizma diagnosticului diferențial cu cea profundă.

Flebografia

Standardul de aur în diagnosticul bolii venoase periferice este flebografia cu substanță de contrast. Ea permite vizualizarea calibrului și a ramificațiilor întregului sistem venos, atât superficial, cât și profund, inclusiv a valvelor venoase. Indirect, se vizualizează defectul de umplere, care reprezintă de fapt materialul trombotic aflat în interiorul venelor. Metoda presupune injectarea de substanță de contrast radioopacă în venele periferice, de obicei la nivel plantar și radiografierea în diverse incidențe a întregului arbore venos al membrului inferior (Figura 2).

FIGURA 2. Flebografia membrelor inferioare în zona poplitee cu vizualizarea unui defect de umplere.

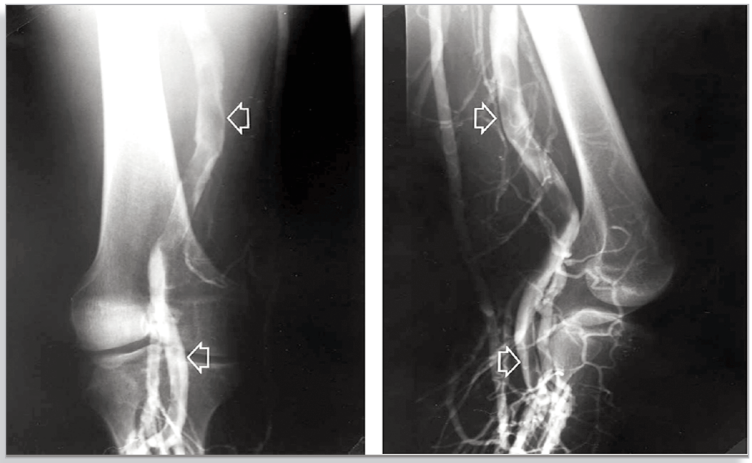

Deși este mai sensibilă și mai specifică decât ecografia, în practica medicală venografia este mult mai puțin utilizată, întrucât este o metodă mai laborioasă, mai puțin accesibilă și cu un risc mai mare de complicații, locale și sistemice. Flebografia este indicată preoperator, la pacienții cu varice hidrostatice și cu insuficiență venoasă cronică severă la care se propune intervenția chirurgicală.

Alte metode imagistice, mai rar folosite pentru diagnosticul afecţiunilor venoase sunt: tomografia computerizată, rezonanța magnetică și metodele izotopice. Aceasta din urmă constă în injectarea de albumină marcată radioactiv în sistemul venos superficial (Figura 3). Din cauza costului ridicat, a accesibilității reduse și a riscului crescut de complicații, aceste investigații sunt mai rar utilizate. Ele sunt rezervate cazurilor în care ecografia nu poate oferi rezultate concludente, de exemplu în tromboza venei iliace și la pacienții la care există suspiciunea unor afecţiuni neoplazice compresive.

FIGURA 3. **Evaluarea TVP prin ecografie (A), venografie cu rezonanță magnetică (B) și prin venografie convențională (C) – Acelaşi caz.**

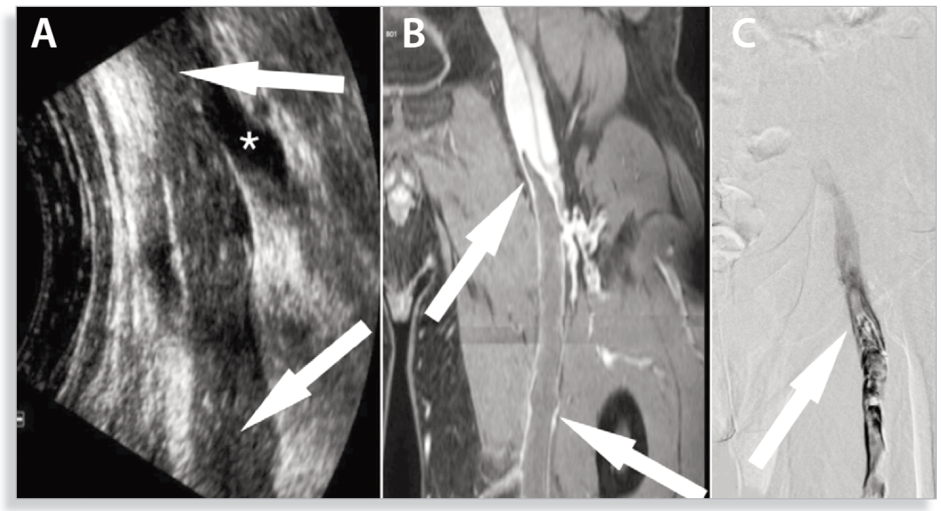

1 Adaptat după Arnoldussen C.

SINDROMUL OCLUZIEI VENOASE A MEMBRELOR INFERIOARE

III/25

Ilinca Mihaela SĂVULESCU-FIEDLER, Corina Simona HOMENTCOVSCHI

Noțiuni introductive - Generalități

Venele sunt structuri vasculare cu perete subțire care au o densitate scăzută de celule musculare și de țesut elastic și au un lumen mai mare decât cel al arterelor. Venele sunt vase de capacitanţă, dependente de pompa musculară și sunt responsabile de întoarcerea venoasă. Venele de dimensiuni mari sunt dotate cu valve care direcționează fluxul sangvin dinspre distal spre proximal și dinspre sistemul superficial, înspre cel profund, prin intermediul unor grupuri de vene perforante. Numărul valvelor este cu atât mai mare cu cât venele sunt mai jos localizate. În timpul mersului, dacă sistemul valvular venos este „competent", presiunea venoasă de la nivelul membrului inferior este menținută între 20 și 30 mmHg. Sistemul venos superficial este reprezentat de vena safenă mare și de vena safenă mică. Sistemul venos profund are în componenţă venele intra și intermusculare. Acestea din urmă însoţesc arterele și sunt puternic comprimate în cursul contracției musculare. Venele perforante au rolul de a stabili o comunicare între sistemul venos superficial și cel profund.

Varicele membrelor inferioare

Varicele se caracterizează prin dilatarea sistemului venos subcutanat. Se prezintă sub forma unor vene tortuoase, alungite care au un diametru mai mare de 3 mm. Uneori aceste vene se constituie în pachete venoase. Varicele sunt mai frecvente la femei iar incidenţa lor crește odată cu vârsta (**Figura 1**).

FIGURA 1. **Varice membre inferioare.**

Tromboza venoasă

Mecanismele de apariţie a trombozelor venoase se bazează pe elementele patogenice incluse în *triada Virchow* și sunt reprezentate de stază, de leziunile endoteliului vascular și de hipercoagulabilitate.

a. Tromboza venoasă superficială

DEFINIŢIE

Tromboza venoasă superficială sau tromboflebita superficială (TFS) reprezintă inflamaţia unei vene superficiale. Dacă se evidenţiază un tromb în vena investigată, atunci exprimarea corectă este aceea de tromboză venoasă superficială (TVS).

Manifestările clinice

Din punct de vedere clinic, în TVS este prezent un cordon venos indurat, de culoare roșie și sensibil la palpare. Persistenţa cordonului venos după ridicarea segmentului respectiv sugerează obstrucţia acelui segment venos printr-un tromb. Localizările cele mai frecvente sunt membrele inferioare, în special la nivelul venei safene mari. În TFS bolnavul este în general subfebril, prezenţa febrei sugerează existenţa unei periflebite asociate. În periflebită, tegumentele adiacente sunt împăstate, iar eritemul se extinde și în afara cordonului fibros. Tromboflebita septică este o afecţiune venoasă mai rară, ea se întâlnește la pacienţii cu catetere sau după puncţii venoase. Recunoașterea tromboflebitei de cateter are o mare importanță întrucât pot să apară embolii septice în special pulmonare. Mai sunt întâlnite endocardite infecțioase ale cordului drept, și inflamaţii însoţite de tromboză a venelor jugulare datorită unor abcese faringiene sau perifaringiene. Agentul infecțios incriminat cel mai adesea în tromboflebitele septice periferice este stafilococul auriu. Uneori tromboflebitele superficiale sunt manifestări paraneoplazice, cum este cazul semnului Trousseau caracterizat printr-o tromboflebită migratorie. Acest semn este prezent în cancerul de coadă de pancreas. TFS obișnuită evoluează în general fără complicaţii majore exceptând tromboflebitele septice și tromboflebita localizată la nivelul crosei safene, care are un risc emboligen crescut. Riscul de embolie pulmonară în TFS a membrelor inferioare este scăzut datorită prezenţei venelor perforante. Acestea împiedică migrarea trombusului în sistemul venos profund.

b. Tromboza venoasă profundă

Tromboza venoasă profundă (TVP) se caracterizează prin prezența trombusului în sistemul venos profund. TVP are un risc major de embolie pulmonară, acesta diferă în funcţie de localizarea trombului. Astfel, tromboflebita profundă distală cum ar fi cea localizată la nivelul gambei, se asociază rar cu EP. Localizarea proximală la nivelul venelor poplitee, femurală sau iliacă are risc înalt de EP. Diagnosticul de tromboflebită profundă trebuie să fie prompt întrucât necesită tratament anticoagulant. Factorii de risc și cauzele tromboflebitei profunde sunt reprezentaţi în Tabelul 1.

TABELUL 1. Factorii de risc şi cauzele tromboflebitei profunde.

Factori de risdc	Cauze
Staza venoasă	- Imobilizare prelungită - Obezitate - Varice - Insuficienţă venoasă cronică
Leziunile venoase	- Intervenţii chirurgicale recente - Traumatisme
Statusul de hipercoagulabilitate	- Afecțiuni hematologice - Tumori - Tratamente cu contraceptive orale - Sarcină

Manifestările clinice

Bolnavii se prezintă la debut cel mai frecvent pentru mărirea de volum a extremității, însoțită de durere și de impotență funcțională. Uneori, acest tablou se complică cu manifestările emboliei pulmonare: dispneea şi hemoptizia. *Anamneza* este utilă întrucât ne ajută să identificam factorii precipitanți, antecedentele personale patologice, medicale și antecedentele heredo-colaterale. Persoanele tinere trebuie investigate activ în vederea depistării unor anomalii anatomice și a trombofililor. Persoanele în vârstă, sunt suspectate mai ales de prezenţa unor neoplazii care se însoţesc de stări de hipercoagulabilitate.

La inspecţie se evidențiază mărirea de volum a segmentului afectat și modificările tegumentare. Acestea sunt: cianoza, roșeaţa și temperatura crecută. Instalarea palorii și scăderea temperaturii cutanate sugerează instalarea unui sindrom de ischemie arterială datorită compresiei exercitate pe artere de edemul interstiţial. Dilatația venelor superficiale în teritoriul afectat este de asemenea sugestivă pentru tromboza profundă. Prin palpare se obiectivează edemul. Edemul este strict localizat, în funcţie de gradul obstrucţiei și lasă godeu cu dificultate. Semnul sau *manevra Homans* se caracterizează prin apariția durerii la dorsiflexia bruscă a piciorului pe gambă, mai apare durere și la percuția ușoară a tibiei, semnul descris de Pratt. Localizarea bilaterală a edemului este întâlnită în tromboza iliacă înaltă.

La pacienții cu suspiciune de TVP, un examen obiectiv efectuat corect trebuie să precizeze dacă există semne de embolie pulmonară cu sau fără suprasolicitare dreaptă cum ar fi: jugulare turgescente, hepatomegalie dureroasă, accentuarea zgomotului II în focarul pulmonar și suflu de insuficiență tricuspidiană. În infarctul pulmonar poate să apară un *sindrom de condensare pulmonară* sau *revărsat lichidian pleural*.

Formele particulare ale TVP sunt: *flegmatia cerulea dolens* și *flegmatia alba dolens*. Membrul inferior este global mărit de volum și cianotic în flegmatia cerulea sau alb, dureros, cu risc foarte mare de dezvoltare a EP în flegmatia alba.

Diagnostic diferențial

Diagnosticul diferențial al edemului unilateral se face în primul rând cu cel din insuficiență venoasă cronică și cu limfedemul. Prezența tromboflebitei superficale ca epifenomen al trombozei venoase profunde trebuie avută în vedere. Întrucât în aceste afecţiuni durerea este elementul esenţial la debut, diagnosticul diferenţial se face cu: afecţiunile musculo-articulare, chistul Baker complicat, hematoamele musculare și altele.

Investigaţiile paraclinlice

Investigaţia de elecţie în tromboza venoasă profundă este examenul duplex ecografic, examinarea bidimensională și Doppler a teritoriului venos. Principalele elemente de diagnostic sunt reprezentate de absența fluxului venos, de colapsului pereților venoși la presiunea exercitată de sonda ecografică și de prezenţa trombului în interiorul venei. Examenul ecografic împreună cu prezența D-dimerilor, care sunt produși de degradare ai fibrinei constituie alte elemente ale diagnosticului pozitiv de TVP. Explorarea imagistică descrie teritoriile vasculare care altfel sunt greu accesibile examinării ultrasonografice, cum ar fi zona de deasupra arcadei inghinale. Confirmarea statusului trombofilic, reprezentat de deficitul de proteină C, de anticorpii antifosfolipidici sau de prezența factorului V Leiden este importantă în vederea stabilirii statusului procoagulant.

c. Insuficiența venoasă cronică

În condiții de efort, presiunea venoasă normală este de 20-30 mm Hg. În cazul existenței stazei venoase, a obstrucției a incompetenței valvulare sau a unei pompei musculare ineficiente, presiunea din sistemul venos poate ajunge până la 60-90 mm Hg. Supunerea pereților venoși la aceste valori ridicate antrenează modificări venoase structurale și funcționale care sunt compatibile cu diagnosticul de insuficiență venoasă cronică (IVC).

Insuficienţa venoasă cronică este cea mai frecventă afecţiune vasculară. Consecinţa insuficienţei venoase cronice o reprezintă sindromul post-trombotic. Acesta este dat nu numai de distrucţia valvulară, ci și de prezența obstrucției venoase profunde care determină în aval hipertensiune venoasă. Sindromul post-trombotic se întâlnește la jumătate dintre bolnavii cu tromboze venoase profunde. Severitatea acestuia, este invers proporţională cu viteza și gradul de recanalizare a trombusului. Persistența hipertensiunii venoase constituie un factor de amplificare continuă a IVC. Alți factori de risc pentru dezvoltarea IVC sunt reprezentați de vârsta avansată, sexul feminin, de obezitate şi de sarcinile multiple. Există de asemenea și o tendință de agregare familială în patologia venoasă.

Manifestările clinice

Pacienții descriu adeseori durere, tensiune, senzaţia de „picioare grele” la expunerea ortostatică prelungită. Ortostatismul este o condiție care trebuie evitată la acești bolnavi. În ortostatism, pe lângă creșterea presiunii în sistemul profund apare și un reflux în sistemul venos superficial.

La examenul obiectiv sunt prezente uneori telangiectazii venoase şi varice hidrostatice ale membrelor inferioare. Definitorii pentru stabilirea diagnosticului de IVC sunt: prezența edemului, a dermitei de stază și a ulcerului venos. Mai pot să apară zone hipopigmentate cu puncte roșii sau telangiectazii, înconjurate de hiperpigmentare. Localizarea predilectă a acestora este perimaleolară. Acestea sunt zone de fibroză avasculară, cu potențial de dezvoltare a ulcerului varicos datorită vascularizație precare. Lipodermatoscleroza, observată în formele severe de IVC, constă într-o zonă fermă localizată la nivelul maleolei interne care se asociază uneori cu celulite repetitive. Dilatarea venoasă și scăderea întoarcerii venoase se traduc prin edem. Edemul apare de cele mai multe ori în ortostatism prelungit și diminuă la ridicarea membrelor inferioare sau la mers. Inițial perimaleolar edemul progresează spre gambă.

Investigațiile paraclince

Venografia reprezintă standardul de aur pentru diagnosticul insuficienţei venoase cronice. Mult mai accesibilă este însă ecografia duplex, aceasta este o metodă neinvazivă care se caracterizează printr-o mare acuratețe. Examinarea ecografică relevă unele aspecte morfologice și circulatorii care au valoare diagnostică.

d. Dermita de stază

Este o dermatoză inflamatorie care apare la nivelul membrelor inferioare, la pacienții cu IVC. Se caracterizează printr-o hiperpigmentare însoţită de edem recurent și se asociază cu prezenţa varicelor la nivelul membrelor inferioare. Uneori în dermita de stază apar și ulceraţii cutanate. Modificările dermice, recunoscute după aspectul ocru, sunt localizate la nivelul gambelor uni sau bilateral. Mecanismul care stă la baza dermitei de stază constă în: proliferarea vaselor dermice, fibroză, extravazare de eritrocite și depunere de macrofage încărcate cu

siderină, care determină aceste modificări cromatice definitive. Dermita ocră este o prezentare tardivă a IVC. Debutul său se face în regiunea medială maleolară, aceasta este o zonă de maximă presiune venoasă, unde de altfel este descris și ulcerul venos. În afară de modificările de culoare ale tegumentului, de la eritem la culoarea brun închis, mai apare și pruritul, care este responsabil de fenomenul de lichenificare prin leziuni de grataj.

e. Ulcerul varicos

Diagnosticul pozitiv al ulcerului venos este tranșat după o analiză atentă și conjugată a examinării vasculare și generale, a leziunii cutanate, a prezenței durerii, a patologiei arteriale, venoase sau metabolice a pacientului.

Examenul clinic trebuie să se axeze pe datele de anamneză care sugerează existența unei patologii venoase sau arteriale și pe recunoașterea factorilor de risc cardiovasculari și a diabetului zaharat. Examenul obiectiv cuprinde *examenul arterial* care constă în: palparea centripetă a pulsului, auscultația vaselor mari, determinarea indexului gleznă-braț, notarea timpului de umplere capilară și în examinarea fanerelor. *Hipotricoza* și *pahionichia* sugerează originea arterială a soluției de continuitate. Descrierea edemului, prezența varicelor membrelor inferioare și examinarea plantară sunt de asemenea valoaroase pentru diagnostic. Caracteristicile ulcerelor cronice sunt sistematizate în Tabelul 2.

TABELUL 2. Caracteristicile ulcerelor cronice.

Ulcerul	Caracteristici
Ulcerul venos	- Apare în IVC severă - Localizare maleolară - Este nedureros - Se asociază cu dermita de stază
Ulcerul ischemic	- Apare în suferinţele arteriale severe - Este localizat deasupra suprafeţelor osoase[1] - Marginile ulcerului sunt bine delimitate - Este dureros
Ulcerul din neuropatia diabetică	- Este arterial şi neuropat - Este localizat la nivelul metatarsienelor - Marginile ulcerului sunt imprecise
Ulcerul de presiune[2]	- Localizări → Zona sacrată → Tuberozitatea ischiatică → Calcaneu → Articulaţia coxofemurală - Este nedureros

[1] Escarele necrotice în ulcerul ischemic sunt de culoare neagră. Bolnavul adoptă o poziție antalgică, este cu membrul inferior coborât, ridicarea piciorului amplifică durerea.

[2] Ulcerul de presiune sau escara, se referă la leziunile întâlnite la persoanele imobilizate.

BIBLIOGRAFIE ȘI LECTURI RECOMANDATE:

Capitolul 1
ANAMNEZA SPECIFICĂ ȘI SIMPTOMELE MAJORE ALE APARATULUI CARDIOVASCULAR

1. Dorobanțu M, Darabonț R, Bădilă E, Ghiorghe S. *Prevalence, awareness, treatment, and control of hypertension in Romania: results of the SEPHAR Study*. International Journal of Hypertension. 2010; 2010;
2. Georgescu D. *Semeiologie clinică.* Editura Național, București, 2004;
3. Kannel WB, McGee DL. *Diabetes and cardiovascular risk factors: the Framingham study.* Circulation. 1979; 59:8-13;
4. Clayton HA, Reschak GL, Gaynor SE, Creamer JL. *A novel program to assess and manage pain. MedSurg Nursing*. 2000;9:318;
5. Cecil, R. L. 1., Goldman, L., MD., & Schafer, A. I. (2012). *Goldman's Cecil medicine* (24th ed.). Philadelphia: Elsevier/Saunders;
6. Macalpin RN, Kattus AA. *Adaptation to exercise in angina pectoris.* Circulation. 1966;33:183-201;
7. Murry CE, Richard VJ, Reimer KA, Jennings RB. *Ischemic preconditioning slows energy metabolism and delays ultrastructural damage during a sustained ischemic episode.* Circulation research. 1990; 66: 913-31;
8. Campeau L. *The Canadian Cardiovascular Society grading of angina pectoris revisited 30 years later.* The Canadian journal of cardiology. 2002;18:371-9;
9. Valleix FLI. *Traité des névralgies ou affections douloureuses des nerfs: Baillière*; 1841;
10. Wood P. *Da Costa's Syndrome (or Effort Syndrome).* Lecture I. British Medical Journal. 1941;1(4194):767;
11. Committee NYHAC, Association NYH. *Nomenclature and criteria for diagnosis of diseases of the heart and great vessels*: *Little,* Brown Medical Division; 1979;
12. Macleod, J., Munro, J. F., Edwards, C. R. W., & University of Edinburgh. (1990). *Macleod's clinical examination*. Edinburgh: Churchill Livingstone;
13. Kinney MJ, Stein RM, Discala VA. *The polyuria of paroxysmal atrial tachycardia.* Circulation. 1974;50:429-35.

Capitolul 2
EXAMENUL OBIECTIV AL APARATULUI CARDIOVASCULAR

1. Graham Douglas, Fiona Nicol, *Colin Robertson Macleod's clinical examination*. ed. 11;
2. Ion I Bruckner, *Semiologie medicală*. ed. 2;
3. Nicholas J Talley, Simon O'Connor. *Clinical examination.* A systematic guide to physical diagnosis, ed.7;
4. *Bates guide to physical examination and history taking*, ed. 11;
5. Jules Constant, *Essentials of bedside cardiology,* ed. 2;
6. SN Chugh. *Clinical methods in medicine (Clinical Skills and Practices)*;
7. Narasimhan Ranganathan. *The art and science of cardiac physical examination.*

Capitolul 3
EXPLORAREA ELECTROCARDIOGRAFICĂ

1. Aehlert B. *Pocket reference for ECGs made easy*. Elsevier. 2013, Fifth Edition;
2. Goldberger AL. Goldberger ZD. Goldberger's. *Clinical Electrocardiography. A simplified Approach.* Elsevier. Ninth Edition. 2017;
3. Olshansky B, Chung MK, Pogwizd SM, Goldschlager N. *Arrhythmia essentials.* Elsevier. Second Edition. 2017;
4. Hampton JR. *150 ECG Problems.* Churlchill Livingstone Elsevier. Fourth Edition. 2013;
5. Bayes de Luna A. *Basic electrocardiography. Normal and abnormal ECG patterns*. Blackwell Futura. 2007;
6. Mann DL, Zipes DP, Libby P, Bonow RO. *Braunwald's Heart Disease*. Elsevier Saunders. 10th edition. 2015;
7. Dubin D. *Interpretarea rapidă a EKG-urilor.* Editura Medicală. Ediţia a şasea. 2007;
8. Georgescu D. *Semeiologie*. Editura Naţional. 2008;
9. PJ Podrid. *Ambulatory ECG monitoring*;
10. Adamec J, Adamec R. *ECG Holter. Guide to electrocardiographic interpretation*. Springer 2008;
11. Macfarlane PW, Van Oosterom A, Pahlm O, Kligfield P, Janse M, Camm J. *Comprehensive electrocardiology*. Springer. Second edition. 2011;
12. Ginghină C. *Mic tratat de cardiologie*. Editura Academiei Române. 2010.

Capitolul 4
EXPLORAREA ECOCARDIOGRAFICĂ

1. C.Ginghină, B.A.Popescu, R.Jurcuţ, *Esenţialul în cardiologie*. Ediţia a II-a, 2013;
2. B.A.Popescu, C.Ghinghină, *Ecocardiografia Doppler* . Ed.Medicală 2011;
3. Feigebaum H, Armstrong WF, Ryan Teds, *Ecocardiography* . Lippincot William and Wilkins, 2005.

Capitolul 5
EXPLORAREA RADIOLOGICĂ A APARATULUI CARDIOVASCULAR

1. Collins J, Stern J. *Chestradiology. The Essentials.* Lippincot Williams&Wilkins, p. 2008;
2. Karthikeyan, Chegu, *Fundamentele Radiologiei Toracice*, Editura Medicala Callisto; 2007. Pp. 1-94;
3. Georgescu D, *Semeiologie Medicală*, Editura Național; 2004, pp. 529-716;
4. Botnaru V. *Afecțiunile cordului și pericardului. Semiologia Radiologică a Toracelui*. Tipografia Centrală; 2005. pp. 265–81;
5. Georgescu S., Grasu M. *Radioimagistica toracelui. Radiologie și Imagistica Medicală*. București: Editura Universitară „Carol Davila"; 2003. pp. 83–152;
6. Bettmann MA. *The Chest Radiograph in Cardiovascular Disease.* Braunwald's HEART DISEASE a textbook of cardiovascular Medicine Volume 1. Elsevier Saunders; 2012. pp. 261–70;
7. Ginghina C. *Radiografia toracică.* Mic Tratat de Cardiologie. Editura Academiei Romane; 2010. pp. 99–104;
8. Brant E, Helms A, Clyde. *Fundamentals of Diagnostic Radiology*. Lippincot Williams&Wilkins, 2007.

Capitolul 6
ALTE EXPLORĂRI NEINVAZIVE ALE APARATULUI CARDIOVASCULAR

1. P.J.Ell, S.S.Gambhir , *Nuclear Medicine in Clinical Diagnosis and Treatment,* Churchill Livingstone 2004 Ed.III, Vol. 2;
2. Barry L.Zaret, George A.Beller. *Clinical Nuclear Cardiology,* Elsevier, 2005, Ed.III;
3. Carmen Ginghină. *Mic tratat de cardiologie*, Edit.Academiei Române, 2010 Ed.I.

Capitolul 7
CATETERISMUL CARDIAC

1. Mauro Moscucci. *Cardiac Catheterization Angiography and Intervention*, 8 edition;
2. Marton J Kern. *Interventional Cardiac Catheterization Handbook*. Elsevier, 2014;
3. Annapoorna Kini, Samin Sharma, Jagat Narula. *Practical Manual of Interventional Cardiology*. Springer, 2014;
4. Rick A. Nishimura, Blase A. Carabello, *Hemodynamics in the Cardiac Catheterization Laboratory of the 21st Century*. Circulation, 2012;
5. Dan Deleanu, Carmen Ginghină. *Cateterismul cardiac pentru clinicieni*. București, 2012;
6. Radu Căpâlneanu. *Lecțiuni clinice de cardiologie pentru rezidenți.* București, 2010;
7. Carmen Ginghină. *Mic tratat de Cardiologie*. București, 2010;
8. Adrian Iancu. *Cardiologie Intervențională*. Cluj-Napoca, 2003.

Capitolul 8
PRINCIPII DE AUSCULTAŢIE LA PACIENTUL CU AFECTARE VALVULARĂ

1. **Morton E Tavel :** *Clinical Phonocardiography and External Pulse Recording*, 4th ed, Year Book Medical Publishers, 1967;
2. **Mark Dennis, William Talbot Bowen, Lucy Cho**, Ed., *Mechanism of Clinical Signs*, 2016, Elsevier;.
3. **Nicholas Talley**, Simon O'Connor Ed.Clinical Examination, *A Systematic guide to physical diagnosis*, 2014, Elsevier Australia;.
4. **Valentin Fuster**, *Stethoscope's Prognosis: Very Much Alive and Very Necessary*, JACC 2016, DOI: 10.1016/j.jacc.2016.01.005.

Capitolele 9 și 10
STENOZA MITRALĂ; INSUFICIENȚA MITRALĂ

1. Fuster V, O' Rourke R, Walsh RA, Poole-Wilson P, (Eds). *Hurst's* the heart *12th* edition. McGraw Hill. Inc. 2008;
2. A. S. Fauci, D. L. Kasper, D. L. Longo, E. Braunwald, S. L. Hauser, J. L. Jameson & J. Loscalzo (Eds.), *Harrison's principles of internal medicine* (17th ed.). 2008;

3. N. J. Talley and S. O'Connor, *Clinical examination: a systematic guide to physical diagnosis*, 7th ed. Churchill Livingstone, 2014;
4. D. L. Mann, D. P. Zipes, P. Libby, R. O. Bonow, E. *Braunwald Braunwald's heart disease: a textbook of cardiovascular medicine* 10th edition, Saunders 2014;
5. E J Topol, R M Califf , J Isner, E N Prystowsky, J Swain, J Thomas, P Thompson , J B Young, S Nissen *Textbook of Cardiovascular medicine* 3th edition Lippincott Williams & Wilkins 2006.

Capitolul 11
STENOZA AORTICĂ VALVULARĂ

1. M. Dennis, W. Bowen, and L. Cho, *Mechanisms of Clinical Signs,* 2nd ed. Elsevier, 2016;
2. G. Douglas, F. Nicol, and C. Robertson, *Macleod's Clinical Examinatio*n, 13th ed. Churchill Livingstone, 2013;
3. N. J. Talley and S. O'Connor, *Clinical examination: a systematic guide to physical diagnosis*, 7th ed. Churchill Livingstone, 2014;
4. *Braunwald's Heart disease, A textbook of Cardiovascular Medicine*, 9th ed. Elsevier, 2012;
5. N. Ranganathan, V. Sivaciyan and F. B. Saksena, *The art and science of cardiac physical examination*, Humana Press Inc., 2006.

Capitolul 12
INSUFICIENȚA AORTICĂ

1. M. Dennis, W. Bowen, and L. Cho, *Mechanisms of Clinical Signs*, 2nd ed. Elsevier, 2016;
2. G. Douglas, F. Nicol, and C. Robertson, *Macleod's Clinical Examination,* 13th ed. Churchill Livingstone, 2013;
3. N. J. Talley and S. O'Connor, *Clinical examination: a systematic guide to physical diagnosis*, 7th ed. Churchill Livingstone, 2014;
4. *Braunwald's Heart disease, A textbook of Cardiovascular Medicine*, 9th ed. Elsevier, 2012;
5. N. Ranganathan, V. Sivaciyan and F. B. Saksena, *The art and science of cardiac physical examination*, Humana Press Inc., 2006.

Capitolul 13
SINDROMUL CARDIOMIOPATIC

1. Nicholas J Talley and Simon O'Connor: *Clinical examination. A systematic guide to phisical diagnosis*. 7th edition. Churchill Livingstone, 2014;
2. Ali J. Marian, Eugene Braunwald. *Hypertrophic Cardiomyopathy. Genetics, Pathogenesis, Clinical Manifestations, Diagnosis, and Therapy.*Circ Res. 2017;121:749-770. DOI: 10.1161/CIRCRESAHA.117.311059;
3. Barry H. Trachtenberg, Joshua M. Hare. *Inflammatory Cardiomyopathic Syndromes.*Circ Res. 2017;121:803-818. DOI: .1161/CIRCRESAHA.117.310221;
4. Eli Muchtar, Lori A. Blauwet, Morie A. Gertz. *Restrictive Cardiomyopathy. Genetics, Pathogenesis, Clinical Manifestations, Diagnosis, and Therapy*. Circ Res. 2017;121:819-837. DOI: 10.1161/ CIRCRESAHA. 117.310982*;*
5. Jeffrey A. Towbin, John Lynn Jefferies. *Cardiomyopathies Due to Left Ventricular Noncompaction,Mitochondrial and Storage Diseases, and Inborn Errors of Metabolism.* Circ Res. 2017;121:838-854. DOI: 10.1161/CIRCRESAHA.117.310987;
6. Domenico Corrado, Cristina Basso, Daniel P. Judge. *Arrhythmogenic Cardiomyopathy.*Circ Res. 2017;121:784-802. DOI: 10.1161/CIRCRESAHA.117.309345;
7. Barry H. Trachtenberg, Joshua M. Hare. *Inflammatory Cardiomyopathic Syndromes.* Circ Res. 2017;121:803-818. DOI: 10.1161/CIRCRESAHA.117.310221.

Capitolul 14
PERICARDITELE

1) M.M.LeWinter and W.E.Hopkins, *Braunwald's Heart Disease a textbook of cardiovascular medicine,* 10th ed., Elsevier, 2015;
2) N.J.Talley and S.O'Connor, *Clinical examination: a systematic guide to a physical diagnosis*, 7th ed. Churchill Livingstone, 2014;
3) Hoit BD, MD. *Diagnosis and treatment of pericardial effusion*, ed.UpToDate. Waltham, MA: UpToDate Inc.http://www.uptodate.com (Accessed on November 2017);
4) Borlaug BA, MD. *Pulsus paradoxus in pericardial disease*, ed.UpToDate. Waltham, MA: UpToDate Inc.http://www.uptodate.com (Accessed on November 2017);
5) Hoit BD, MD. *Constrictive pericarditis*, ed.UpToDate. Waltham, MA: UpToDate Inc;
6) Imazio M, MD, FESC. *Acute pericarditis: Clinical presentation and diagnostic evaluation*, ed.UpToDate. Waltham, MA: UpToDate Inc.http://www.uptodate.com (Accessed on November 2017).

Capitolul 15
SINDROMUL DE ISCHEMIE MIOCARDICĂ

1. Carmen Ginghină, *Mic tratat de Cardiologie*: , Bucureşti 2010;
2. Georgescu D. *Semeiologie*. Editura Naţional. 2008;
3. *Braunwald's HEART DISEASE a textbook of cardiovascular Medicine* Volume 1. Elsevier Saunders; 2012.

Capitolul 16
SINDROMUL DE INSUFICIENȚĂ VENTRICULĂ STÂNGĂ

1. P. Ponikowski, A. A. Voors, S. D. Anker, H. Bueno, J. G. F. Cleland, A. J. S. Coats, V. Falk, J. R. González-Juanatey, V. P. Harjola, E. A. Jankowska, M. Jessup, C. Linde, P. Nihoyannopoulos, J. T. Parissis, B. Pieske, J. P. Riley, G. M. C. Rosano, L. M. Ruilope, F. Ruschitzka, F. H. Rutten, and P. Van Der Meer, "*2016 ESC Guidelines for the diagnosis and treatment of acute and chronic heart failure*," Eur. Heart J., vol. 37, no. 27, pp. 2129–2200m, 2016;
2. J. T. Thibodeau, A. T. Turer, S. K. Gualano, C. R. Ayers, M. Velez-Martinez, J. D. Mishkin, P. C. Patel, P. P. A. Mammen, D. W. Markham, B. D. Levine, and M. H. Drazner, "*Characterization of a Novel Symptom of Advanced Heart Failure: Bendopnea*," JACC Hear. Fail., vol. 2, no. 1, pp. 24–31, Feb. 2014;
3. M. King, J. Kingery, and B. Casey, "*Diagnosis and evaluation of heart failure*.," Am. Fam. Physician, vol. 85, no. 12, pp. 1161–8, Jun. 2012;
4. M. Dennis, W. Bowen, and L. Cho, *Mechanisms of Clinical Signs*, 2nd ed. Elsevier, 2016;
5. S. R. McGee, *Evidence-based physical diagnosis*, 4th ed. Elsevier, 2018;
6. G. Douglas, F. Nicol, and C. Robertson, *Macleod's Clinical Examination*, 13th ed. Churchill Livingstone, 2013;
7. N. J. Talley and S. O'Connor, *Clinical examination: a systematic guide to physical diagnosis*, 7th ed. Churchill Livingstone, 2014.

Capitolul 17
SINDROMUL DE INSUFICIENȚĂ VENTRICULARĂ DREAPTĂ

1. Dennis M., Bowen W., Cho L. *Mechanisms of Clinical Signs*, 2nd ed. Elsevier, 2016;
2. McGee S.R. *Evidence-based physical diagnosis*, 4th ed. Elsevier, 2016;
3. Douglas G., Nicol F., and Robertson C. *Macleod's Clinical Examination*, 13th ed. Churchill Livingstone, 2013;
4. Talley N.J. and O'Connor S.*Clinical examination: a systematic guide to physical diagnosis*, 7th ed. Churchill Livingstone, 2014;
5. Kruger W. and Ludman A. *Acute Heart Failure. Putting the Puzzle of Pathophysiology and Evidence Together in Daily Practice*. Birkhauser Verlag AG, 2009;
6. Walker H.K., Hall W.D., Hurst J.W., editors. *Clinical Methods: The History, Physical, and Laboratory Examinations*, 3rd edition. Boston: Butterworths, 1990;
7. Galie N, Humbert M, Vachiery JL et al. 2015 ESC/ERS *Guidelines for the diagnosis and treatment of pulmonary hypertension: The Joint Task Force for the Diagnosis and Treatment of Pulmonary Hypertension of the European Society of Cardiology (ESC) and the European Respiratory Society (ERS)*: Endorsed by: Association for European Paediatric and Congenital Cardiology (AEPC), International Society for Heart and Lung Transplantation (ISHLT), European Heart Journal, Volume 37, Issue 1, 1 January 2016, Pages 67–119;
8. Rigolin V.H., Robiolio P.A., Wilson J.S., Harrison J.K. and Bashore T.M. *The forgotten chamber: The importance of the right ventricle*. Catheterization and Cardiovascular Diagnosis. 1995, vol 35, no. 1, pp. 18-28;
9. Sundaram V, Fang JC. *Gastrointestinal and Liver Issues in Heart Failure.* Circulation. 2016 Apr 26; 133(17): 1696-703;
10. Afsar B., Ortiz A., Covic A., Solak Y., Goldsmith D., Kanbay M.*Focus on renal congestion in heart failure*. Clinical Kidney Journal, Volume 9, Issue 1, 1 February 2016, Pages 39–47.

Capitolul 18
SINDROMUL DE HIPERTENSIUNE PULMONARĂ

1. Galiè N, Humbert M, Vachiery JL, et al. 2015 ESC/ERS *Guidelines for the diagnosis and treatment of pulmonary hypertension: The Joint Task Force for the Diagnosis and Treatment of Pulmonary Hypertension* of the European Society of Cardiology (ESC) and the European Respiratory Society (ERS): Endorsed by:Association for European Paediatric and Congenital Cardiology (AEPC), International Society for Heart and Lung Transplantation (ISHLT). Eur Heart J. 2016 Jan 1;37(1):67-119;
2. Herve P, Lau E, Sitbon O, et al. *Criteria for diagnosis of exercise pulmonary hypertension*. Eur Respir J 2015;46:728–737;

3. McLaughlin VV, Archer SL, Badesch DB, et al. *ACCF/AHA 2009 expert consensus document on pulmonary hypertension:* a report of the American College of Cardiology Foundation Task Force on Expert Consensus Documents and the American Heart Association: developed in collaboration with the American College of Chest Physicians, American Thoracic Society, Inc., and the Pulmonary Hypertension Association. Circulation 2009; 119:2250;
4. Oudiz RJ. *Pulmonary hypertension associated with left-sided heart disease.* Clin Chest Med 2007; 28:233–241;
5. Attridge R, Moote R, Levine D. *Pulmonary arterial hypertension*. In: Pharmacotherapy, A Pathophysiologic Approach, The 10th Edition;
6. Rubin L, Hopkins W. *Clinical features and diagnosis of pulmonary hypertension in adults*;
7. Swartz MH (ed): *Textbook of Physical Diagnosis: History and Examination*. 3rd ed. Philadelphia, WB Saunders, 1998;
8. *Zipes. Cardiac auscultation*. In: Braunwald's Heart Disease: A Textbook of Cardiovascular Medicine, The 9th Edition;
9. Perloff JK: *Physical Examination of the Heart and Circulation*. 3rd ed. Philadelphia, WB Saunders, 2000;
10. Gherasim L. *Hipertensiunea pulmonară* în: Tratat de Medicină Internă, vol. 2, 2002;
11. Badesch BD, Champion HC, Gomez-Sanchez MA, Hoeper M, Loyd J, Manes A, McGoon M, Naeije R, Olschewski H, Oudiz R, Torbicki A. *Diagnosis and assessment of pulmonary arterial hypertension.* J Am Coll Cardiol 2009;54(Suppl):S55– S56;
12. Milne EN. *Forgotten gold in diagnosing pulmonary hypertension: the plain chest radiograph.* Radiographics 2012;32:1085–1087;
13. Trip P, Nossent EJ, de Man FS, van den Berk IA, Boonstra A, Groepenhoff H, Leter EM, Westerhof N, Grunberg K, Bogaard HJ, VonkNoordegraaf A. *Severely reduced diffusion capacity in idiopathic pulmonary arterial hypertension: patient characteristics and treatment responses*. Eur Respir J 2013;42:1575–1585;
14. Sun XG, Hansen JE, Oudiz RJ, Wasserman K. *Pulmonary function in primary pulmonary hypertension*. J Am Coll Cardiol 2003;41:1028– 1035;
15. Bossone E, Bodini BD, Mazza A, Allegra L. *Pulmonary arterial hypertension: the key role of echocardiography*. Chest 2005; 127:1836;
16. Fisher MR, Forfia PR, Chamera E, et al. *Accuracy of Doppler echocardiography in the hemodynamic assessment of pulmonary hypertension*. Am J Respir Crit Care Med 2009; 179:615;
17. Galderisi M, Cosyns B, Edvardsen T, et al. *Standardization of adult transthoracic echocardiography reporting in agreement with recent chamber quantification, diastolic function, and heart valve disease recommendations*: *an expert consensus document of the European Association of Cardiovascular Imaging*. Eur Heart J Cardiovasc Imaging. 2017 Oct 17;
18. Fijalkowska A, Kurzyna M, Torbicki A, et al. *Serum N-terminal brain natriuretic peptide as a prognostic parameter in patients with pulmonary hypertension*. Chest 2006; 129:1313.

Capitolul 19
TROMBOEMBOLISMUL PULMONAR

1. Konstantinides SV, Torbicki A, Agnelli G, et al. *2014 ESC guidelines on the diagnosis and management of acute pulmonary embolism.* Eur Heart J. 2014. 35 (43):3033-69;
2. Konstantinides S. *Clinical practice. Acute pulmonary embolism.* N Engl J Med. 2008. 359(26):2804-13;
3. *Deep Venous Thrombosis and Pulmonary Thromboembolism*. In Fauci, Kasper, Longo, Braunwald, Hauser, Jameson, Loscalzo, editors. Harrison's Principles Of Internal Medicine, 17th Edition. The McGraw-Hill Companies;
4. *2014 ESC Guidelines on the diagnosis and management of acute pulmonary embolism*, European Heart Journal (2014) 35, 3033–3080;
5. Peter F. Fedullo Gordon L. Yung, *Pulmonary Thromboembolic Diseases*, cap 73, pag 1110-1129, in Fishman's Pulmonary Diseases and Disorders, Fifth edition, McGrawHill edition, 2015;

Capitolul 20
SEMIOLOGIA AFECȚIUNILOR ARTERIALE PERIFERICE

1. *Examenul vaselor de sânge*, *în Semiologie medicală*, pp. 421-432, sub redacția Prof Dr. Ion I Bruckner, Ed. Medicală, București 2011;
2. 2017 ESC Guidelines on the Diagnosis and Treatment of Peripheral Arterial Diseases, in collaboration with the European Society for Vascular Surgery (ESVS) *Document covering atherosclerotic disease of extracranial carotid and vertebral, mesenteric, renal, upper and lower extremity arteries* European Heart Journal (2017) 00, 1–60.

Capitolul 21
SINDROMUL DE ISCHEMIE PERIFERICĂ

1. Bruckner. I., *Semiologie medicală și diagnostic diferențial*. Ed. Medicală, București, 2013;
2. *Harrison's Principles of Internal Medicine* 19th edition. Kasper et al. Ed. McGraw Hill Educational, 2015.

Capitolul 22
TENSIUNEA ARTERIALĂ

1. Chobanian AV, Bakris GL, Black HR, Cushman WC, Green LA, Izzo JL Jr, et al. *Seventh report of the Joint National Committee on Prevention, Detection, Evaluation, and Treatment of High Blood Pressure*. Hypertension. 2003 Dec. 42(6):1206-52;
2. Institute for Clinical Systems Improvement (ICSI). *Hypertension diagnosis and treatment*. Bloomington, Minn: Institute for Clinical Systems Improvement (ICSI); 2010;
3. Guideline Mancia G, Fagard R, Narkiewicz K, et al. 2013 ESH/ESC *Guidelines for the management of arterial hypertension*. 23rd European Meeting on Hypertension & Cardiovascular Protection;
4. Rhoades R, Planzer R. *Human Physiology*. 3rd. Fort Worth, TX: Saunders College Publishing; 1996;
5. Coffman TM. *Under pressure: the search for the essential mechanisms of hypertension*. Nat Med. 2011 Nov 7. 17(11):1402-9;
6. *Bates' Guide to Physical Examination and History-Taking* - Eleventh Edition 11th Edition.

Capitolul 23
SEMIOLOGIA SISTEMULUI VENOS

1. Philip I. Aaronson, Jeremy P.T. Ward, Michelle J. Connloly - *The cardiovascular System at a Glance* – 4th Edition 2013 – Ed. Wily – Blackwell;
2. David E Mohrman, Lois Jane Heller – *Cardiovascular Physiology* 8th edition- Lange medical book- Ed. McGraw Hill Education 2014;
3. D. Kasper, A.Fauci, S. Hauser, D. Longo, JL Jameson, J. Loscalzo - .*Harrison's Manual of Medicine* Ed. McGraw Hill 2016;
4. Chung I, Lip GY. *Virchow's triad revisited: blood constituents.* Pathophysiol Haemost Thromb 2003; 33:449;
5. Blann AD. *How a damaged blood vessel wall contibutes to thrombosis and hypertenasion.* Pathophysiol Haemost Thromb 2003; 33:445;
6. Lowe GD. *Virchow's triad revisited: abnormal flow.* Pathophysiol Haemost Thromb 2003; 33:455;
7. Bertina RM. *Genetic approach to thrombophilia.* Thromb Haemost 2001; 86:92;
8. I.Bruckner. *Semiologie Medicală.* Ed. Medicală 2002;
9. Eklof B, Rutherford R, Bergan J, et al. *Revision of the CEAP classification for chronic venous disorders: Consensus statement*. J Vasc Surg 2004; 40:1248;
10. Magdalena Budzyń, Maria Iskra, Zbigniew Krasiński et al. *Med Sci Monit.* 2011; 17: CR719–CR727;
11. *Semiologie medicală* vol 1 – Institutul de Medicină și Farmacie București 1986 sub redacția Prof. Anton Mihail, Prof.Ion Costica, Conf. Pompiliu Popescu, Conf. Ioan Alexandru.

Capitolul 24
METODELE COMPLEMENTARE DE INVESTIGAŢIE A SISTEMULUI VENOS

1. *Harrison's Principles of Internal Medicine* 19th edition. Kasper D., Fauci A. et al., McGraw-Hill Professional 2015;
2. *Mic tratat de cardiologie*. Ginghină C., Editura Academiei Romane, Bucuresti 2010;
3. Kearon C., Bauer K., *Clinical presentation and diagnosis of the nonpregnant adult with suspected deep vein thrombosis of the lower extremity*;
4. Murphy T , *Venous Thromboembolic Disease and Vena Cava Filters*;
5. Arnoldussen C., *Imaging the deep venous system.* , Endovascular Today, 2016, vol. 15, no.7.

Capitolul 25
SINDROMUL OCLUZIEI VENOASE A MEMBRELOR INFERIOARE

1. Bruckner.I. , *Semiologie medicală și diagnostic diferențial*. Ed.Medicală, București, 2013;
2. Kasper et al. *Harrison's Principles of Internal Medicine* 19th edition. Ed.McGraw Hill Educational, 2015.

SEMIOLOGIA APARATULUI DIGESTIV IV

Alecse Valerian DIȚOIU, Otilia MOTOI

IV/1

Noțiuni introductive - Generalități

Noţiuni de anatomie şi fiziologie a cavităţii bucale şi faringelui

Gura reprezintă prima porţiune a aparatului digestiv și are o importanţă deosebită în masticaţie, deglutiţie, respiraţie și fonaţie. Gura îndeplinește totodată și un rol estetic.

Cavitatea bucală

Cavitatea bucală este delimitată cranial de bolta palatină și este despărţită de cavitatea nazală prin vălul palatin, a cărui margine posterioară prezintă în mijloc lueta sau omușorul, iar lateral stâlpii palatini. În apropierea acestora se află amigdalale palatine. Acestea sunt organe limfatice care constituie prima barieră de apărare împotriva infecţiilor. Inferior, cavitatea bucală este delimitată de planșeul bucal, lateral de obraji, anterior de buze, care se unesc între ele la nivelul comisurilor, iar posterior se continuă cu faringele. Gura este căptușită de o mucoasă care acoperă obrajii, buzele, mucoasa alveolară și mucoasa planșeului bucal. În afara acesteia mai există mucoasa palatului dur, cea de la nivelul gingiilor și mucoasa specializată, situată pe faţa dorsală a limbii.

În cavitatea bucală se află 32 de dinţi situaţi simetric faţă de linia mediană, 8 incisivi, 4 canini, 8 premolari și 12 molari, care, alături de limbă au un rol esenţial în masticaţie şi în deglutiţie. Limba are de asemenea un rol important în perceperea gustului. Prin glandele salivare principale, reprezentate de parotide, submaxilare și sublinguale gura participă de asemenea la procesul de digestie. În concluzie, cele mai importante funcţii ale gurii sunt legate de masticaţie, de digestie și de absorbţia unor principii alimentare şi de excreţie a unor substanţe. Gura mai intervine în fonaţie și îndeplinește un rol important în fizionomie. Prin modificarea acestor funcţii apar simptome și semne, care, dacă sunt interpretate corect, pot ajuta foarte mult la stabilirea diagnosticului.

Faringele

Faringele se află posterior de cavitatea bucală, este un organ comun aparatului digestiv și a celui respirator. Faringele este situat anterior de coloana cervicală, comunică anterior cu cavitatea bucală prin orofaringe și este despărţit cranial de fosele nazale prin vălul palatin. Posterior, faringele comunică cu laringele și cu esofagul iar lateral, cu urechea medie prin trompa lui Eustachio. La nivelul faringelui se află mai multe aglomerări de ţesut limfatic: noduli, amigdalele palatine, faringiană, tubară și lingual care formează împreună inelul limfatic Waldeyer și constituie o barieră contra infecţiilor.

Cele mai importante funcţii ale faringelui sunt:

- Deglutiţia;
- Funcţia senzorială;
- Funcţia de apărare;
- Funcţia respiratorie;
- Fonaţia.

Inervaţia cavităţii orofaringiene provine din ramuri ale nervilor facial, glosofaringian, vag și trigemen iar afectarea acestora poate altera senzitiv sau motor regiunea anatomică respectivă.

Anamneza în afecţiunile buco-faringiene

În majoritatea cazurilor, prin anamneză bolnavii furnizează elementele esenţiale pentru diagnostic.

Antecedentele personale patologice

Unele antecedente care aparţin patologiei generale au conexiuni cu patologia bucofaringiană, acestea sunt: anemiile, leucemiile, afecţiunile gastroenterologice, neurologice, hepatice sau renale.

- *Anemia feriprivă* cronică se asociază cu limba zmeurie și dureroasă.
- *În anemia megaloblastică Biermer*, limba este dureroasă, depapilată și lucioasă, acestea sunt elementele constitutive ale glositei Hunter.
- În sindroamele hemoragipare și în leucemia acută sunt întâlnite leziuni ulceronecrotice sau ulcerohemoragice cu localizare buco-faringiană.
- *Ingestia de substanţe caustice* provoacă modificări importante localizate la buze, cavitatea bucală sau faringe, cu perturbări ale fonaţiei și deglutiţiei.
- Modificările buco-faringiene sunt întâlnite și în unele afecţiuni generale: *diabet*, *insuficienţă renală cronică*, boli digestive, boli infecţioase sau autoimune.

Antecedentele heredocolaterale

Unele afecţiuni au un determinism genetic care poate interesa buco-faringele: cancerul, diabetul zaharat și altele.

Condiţiile de viaţă, obiceiurile alimentare și condiţiile de muncă

Locuinţa umedă și friguroasă favorizează sau agravează unele afecţiuni faringiene de natură inflamatorie. Obiceiurile alimentare, fumatul, consumul de alcool, consumul de mâncăruri fierbinţi sau prea reci, pot avea de asemenea repercusiuni în patologia buco-faringiană. De exemplu, persoanele care consumă cronic alcool, sau fumătorii au un risc crescut de: stomatite, glosite, leucoplazie sau de cancer.

La persoanele care au lucrat sau lucrează în mediu cu metale grele: plumb, crom, mercur, sau bismut prezintă o culoare anormală a marginii gingivale libere, denumită lizereu gingival. Culoarea, este diferită în funcţie de metal:

- *Gri-albastru în intoxicaţia cu plumb – lizereul Burton;*
- *Albastră spre negru în intoxicaţia cu mercur;*
- *Albăstruie în intoxicaţia cu bismut;*
- *Verzuie în intoxicaţia cu cupru.*

Vârsta

La copii și tineri patologia malformativă congenitală și infecţioasă sunt predominante, iar la adulţi sau vârstnici predomină patologia neoplazică, infecţioasă, degenerativă și neurologică de cauză vasculară.

Istoricul bolii

Ca şi în alte afecţiuni este important de stabilit momentul apariţiei simptomelor bucofaringiene, succesiunea lor, relaţia cu alimentaţia sau cu alţi factori de mediu şi asociarea cu unele simptome generale. Dacă în alte situaţii bolnavul poate amâna prezentarea la medic, în cazul suferinţelor buco-faringiene prezentarea la medic este destul de apropiată de debutul simptomelor, deoarece simptomele împiedică alimentaţia, respiraţia, fonaţia, sau modifică semnificativ aspectul facial al bolnavului.

Manifestările clinice în patologia orofaringiană

Manifestările clinice generale

Febra apare frecvent în afecţiunile infecţioase. Este însoţită de frisoane, transpiraţii și de unele simptome locale. De obicei febra este întâlnită în angine, în abcesele amigdaliene sau dentare, dar şi în cazul unor boli hematologice, cum este leucemia acută și agranulocitoza.

Starea generală a bolnavului este afectată în: febră, anemii și în prezenţa tulburărilor ventilatorii.

Inapetența și anorexia sunt prezente în unele afecţiuni neoplazice sau infecţioase, dar durerile și dificultatea la deglutiţie determină bolnavul să evite alimentaţia.

Scăderea ponderală este întâlnită în afecţiunile cronice infecţioase care se însoţesc de febră prelungită, în afecţiunile neoplazice și hematologice precum și în tulburările de masticaţie și deglutiţie.

Paloarea apare în infecţiile cronice, în neoplazii și în unele boli hematologice. Unele dintre aceste afecţiuni interesează regiunea orofaringiană: anemia feriprivă cronică și cea megaloblastică.

Manifestările clinice locale

Tulburările de sensibilitate buco-faringiene

Durerea sau parestezиile sunt relativ frecvent întâlnite la aceşti bolnavi. Durerea poate să apară la nivelul gurii sau faringelui şi are cauze multiple.

Durerea la nivelul cavităţii bucale este cauzată de:
- *Afte banale sau cele care însoțesc sindromul Behçet;*
- *Stomatita aftoasă recurentă;*
- *Stomatita ulceroasă sau gangrenoasă;*
- *Ulcerațiile posttraumatice;*
- *Stomatite și gingivite.*

*Durerea lingual*ă, numită şi glosodinie apare în:
- *Tumori maligne sau benigne linguale;*
- *Traumatisme de diferite cauze;*
- *Neuropatie diabetică;*
- *Ulcere linguale posttraumatice sau neoplazice;*
- *Intoleranță la materialele de protetică dentară;*
- *Anemia megaloblastică;*
- *Uremie;*
- *Ciroza hepatică;*
- *Nevralgia de trigemen.*

Durerea faringiană

Durerea faringiană se însoţește de tulburări de deglutiţie, odinofagie sau apare în afara acestora. Cele mai frecvente cauze ale durerii faringiene sunt:
- *Faringitele infecțioase acute bacteriene, virale sau fungice;*
- *Tumorile benigne sau maligne;*
- *Boala de reflux gastro-esofagian;*
- *Afecțiuni ale nervului glosofaringian;*
- *Tulburările de statică a coloanei cervicale.*

Tulburările deglutiţiei

Deglutiţia este un act reflex care are mai mulţi timpi: bucal, care este parţial voluntar, faringian și esofagian care sunt involuntare. La realizarea timpului bucal participă orbicularul buzelor, limba și mușchii care alcătuiesc istmul orofaringian. Iar în coordonarea actului de deglutiţie sunt implicaţi nervii trigemen, glosofaringian, vag, hipoglos, și centrii deglutiţiei situaţi în bulb și în porţiunea inferioară a punţii lui Varolio. Afectarea uneia dintre aceste structuri perturbă deglutiţia și face imposibilă trecerea bolului alimentar din cavitatea bucală în esofag, cu apariţia disfagiei orofaringiene. Uneori conţinutul alimentar refluează în trahee sau în cavităţile nazale. Cauzele de disfagie orofaringiană sunt neurologice și non-neurologice, cele neurologice sunt:

- *Traumatismele cranio-cerebrale;*
- *Boala Huntington;*
- *Scleroza multiplă;*
- *Boala Parkinson;*
- *Scleroza laterală amiotrofică;*
- *Pareza cerebrală;*
- *Paralizia bulbară progresivă;*
- *Polinevrita;*
- *Miastenia gravis*.

Cauzele **non-neurologice** ale disfagiei orofaringiene sunt redate în Tabelul 1.

TABELUL 1. Cauzele non-neurologice ale disfagiei orofaringiene.

Cauze	Afecţiuni
Locale	▪ Angina ▪ Abcesul ▪ Flegmonul amigdalian ▪ Tumori faringiene ▪ Glosita sau tumori ale bazei limbii ▪ Candidoza bucală ▪ Sechele postcaustice
De vecinătate	▪ Laringita ▪ Tumori laringiene ▪ Compresii extrinseci tumorale sau ganglionare ▪ Guşa plonjantă gigantă
Generale	▪ Anemii feriprive ▪ Tetanos ▪ Spasmofilie ▪ Afecţiuni musculare
Musculare	▪ Dermatomiozita ▪ Polimiozita ▪ Distrofii miotonice
Altele	▪ Diverticulul Zenker ▪ Anemiile feriprive (sindromul Plummer-Vinson) ▪ Membrane postcricoidiene stenozante ▪ Malformaţii congenitale buco-faringiene ▪ Hiposialia

Disfagia orofaringiană propriu-zisă se asociază uneori cu odinofagia.

Odinofagia reprezintă deglutiţia dureroasă, care este însoţită sau nu de disfagie, este percepută ca o senzaţie de durere sau de arsură și mai rar ca un junghi care iradiază posterior. Uneori este conjuncturală: ingestia de alimente și băuturi foarte reci sau foarte fierbinţi, ingestia de substanţe caustice, fumat, alcool etc. Alte afecţiuni care se însoţesc de odinofagie sunt:

- *Ulcerele bucale și faringiene;*
- *Abcesele sau flegmoanele buco-faringiene;*
- *Inflamațiile sau infecțiile căilor respiratorii superioare;*
- *Afecțiunile imune;*
- *Tumorile limbii sau faringelui;*
- *Candidoza și herpesul bucal;*
- *Anemia feriprivă sau megaloblastică;*
- *Tetanosul.*

Modificările gustului

Alterarea gustului îmbracă diferite aspecte: pierderea totală - *ageuzie*, pierderea parţială - *hipogeuzie*, perceperea denaturată - *disgeuzie*, amplificarea senzaţiei gustative – *hipergeuzie* sau senzaţia gustativă înrăutăţită - *parageuzie*.

Alterarea senzaţiei gustative este prezenta la toţi sau numai la unii stimuli gustativi. Cele mai importante afecţiuni în care apar modificări ale gustului sunt sistematizate în Tabelul 2.

TABELUL 2.

Modificările gustului.

Modificări ale gustului	Afecţiuni
Ageuzia	Boli inflamatorii bucale, faringiene sau nazale ▪ gingivita ▪ rinita ▪ sinuzita ▪ amigdalita Igiena bucală deficitară Carii dentare Afectiuni neurologice ▪ tumori cerebrale ▪ leziuni ale nervului trigemen, facial sau laringeu Bronşiectazie Abces pulmonar Diminuarea sensibilităţii gustative ▪ lichen plan ▪ aglicogeuzie ▪ sindrom Sjögren ▪ uremie ▪ eritem multiform ▪ limba geografică ▪ ciroza hepatică Radioterapaie Medicamente
Disgeuzia	Gustul acru sau acid ▪ Reflux gastroesofagian ▪ Ulcer gastro-duodenal Gustul metalic ▪ Nevrotici ▪ Anemia megaloblastică ▪ Lucrări dentare ▪ Pancreatita cronică Gustul dulceag ▪ Diabet zaharat ▪ Saturnism Gustul amar ▪ Afecţiuni biliare ▪ Fumat ▪ Enteropatii cronice
Parageuzia	Boli febrile Igiena bucală deficitară Stenoze digestiv Condimente Alcool Fumat Droguri Afecţiuni neurologice – neurinomul nervului acustic

Tulburările de salivaţie

Secreţia zilnică de salivă este de 1000-1500 ml. Aceasta este importantă datorită funcţiei de digestie, de excreţie, a rolului pe care îl are în vorbire și în aparărea antiinfecţioasă prin lizozim, lactoferină, imunoglobulină A și kalikreină, Ph-alcalin etc. În funcţie de necesităţile fiziologice ale organismului secreţia salivară se modifică atât cantitativ cât și calitativ.

Hipersalivaţia sau ptialismul reprezintă creşterea secreţiei salivare, iar *hiposalivaţia,* asialia, hiposialia sau xerostomia caracterizează scăderea secreţiei de salivă. Modificările secreţiei salivare sunt prezentate în Tabelul 3.

TABELUL 3. Modificările secreţiei salivare.

Modificarea	Cauze
Hipersalivaţia	Fiziologică ▪ Erupţie dentară ▪ Sarcină ▪ Efort ▪ Stres Patologică ▪ Afecţiuni neurologice bulbare ▪ Afecţiuni endocrine ▪ Crize de epilepsie ▪ Inflamaţii cronice ale glandelor salivare ▪ Stomatite sau tumori bucale ▪ Stenoze esofagiene ▪ Parazitoze digestive ▪ Intoxicaţia cu compuşi organo-fosforici ▪ Nevralgia de trigemen ▪ Patologia urechii medii - iritarea n.coarda timpanului ▪ Medicamente - Muscarina - Pilocarpina
Hiposalivaţia	▪ Litiaza salivară ▪ Sarcoidoza ▪ Limfoame ▪ Sindromul Sjögren ▪ Parotidite ▪ Stări de deshidratare ▪ Boli infecţioase acute ▪ Intoxicaţia cu atropină sau cu opiacee ▪ Atropina ▪ Paralizii ale nervului facial ▪ Diabet ▪ Insuficienţa renală cronică ▪ Persoane în vârstă ▪ Menopauza

Lipsa secreţiei salivare se numește *asialie* se caracterizează prin uscăciunea mucoasei bucale care poartă numele de xerostomie, este întâlnită în sindromul Sjögren.

Halena

Mirosul neplăcut al cavităţii bucale, *foetor ex ore* halena sau halitoza reprezintă peste 25% din motivele consultului stomatologic. Este întâlnită în infecţii bucale sau pulmonare. În afara patologiei bucale, halena mai este observată în:

- *Boli digestive, diverticuli esofagieni, staza gastrică, ocluzia intestinală;*
- *Boli hepatice și biliare;*
- *Insuficiența renală cronică;*
- *Boli bronho-pulmonare miros fetid;*
- *Diabet zaharat cu cetoacidoză, miros de acetonă;*
- *Consum de alcool sau fumatul, miros specific;*
- *Intoxicații cu bismut, mercur, plumb;*
- *Intoxicație cu cianuri – miros de migdale amare;*
- *Intoxicație cu compuși organo-fosforici – miros de usturoi.*

Examenul obiectiv al gurii şi faringelui

Pentru examinarea cavității bucale și a faringelui se folosește inspecția și palparea. Bolnavul este invitat să deschidă gura; uneori, acest lucru este dificil sau imposibil în artroze, fracturi și subluxațiile articulației temporo-manibulare, în trismus, care înseamnă contractura mușchilor maseteri și este întâlnit în tetanos și în unele procese inflamatorii sau tumorale ale zonei pterigomaxilare. Palparea elementelor anatomice ale regiunii orofaringiene trebuie să cuprindă și stațiile ganglionare loco-regionale reprezentate de ganglionii subangulomandibulari, submandibulari, retromandibulari și retroauriculari.

Examenul feţei

La copii sunt întâlnite îndeosebi malformații congenitale, iar la adulți pot fi observate cicatrici ale unor intervenții chirurgicale. Cele mai întâlnite malformații faciale sunt:

a. *Cheiloschizis*
   Aceasta se prezintă ca o despicătură la nivelul buzei superioare care pornește de la baza nasului și se termină la arcada dentară sau bolta palatină. Generează în funcție de structurile afectate unele tulburări de fonație și de deglutiție.
b. *Palatoschizis* sau *gnatoschizis se referă la* despicătura velo-palatină. Aceasta apare prin lipsa fuziunii pe linia mediană planșeului bucal. Rămâne astfel, o despicătură care începe de la nivelul luetei și continuă până în cavitatea nazală. În funcție de amploarea defectului de coalescență, apar tulburări importante ale deglutiției, fonației și auzului.
c. *Cheilognatopalatoschizis* sau gura de lup, este o asociere a celor două malformații anterioare. De menționat că aceste malformații se asociază cu malformații cardiace, esofagiene și anorectale.

Examenul comisurii bucale şi buzelor

Cu ocazia examinării se va estima forma, mărimea, culoarea, integritatea, mobilitatea buzelor și simetria comisurilor bucale. Modificările buzelor sunt prezentate în Tabelul 4.

TABELUL 4.
Modificările buzelor.

Modificări	Cauze
Volum crescut	Acromegalie Edem Quincke Tumori Implant
Culoare	Paloare - Anemie Roșu - Policitemie Carminate - Ciroză Cianotice - Hipoxie Albă - Leucoplazie
Altele	Herpes - Pneumonie - Catamenial Cheilita angulară - Hipovitaminoza B1 Sifilide Epiteliom Tumori benigne și maligne Hiperpigmentare - Sindromul Peutz-Jeghers[1]

[1] Sindromul Peutz-Jeghers se asociază cu polipoza digestivă.

Modificările inflamatorii ale mucoasei bucale

Inflamaţia mucoasei bucale poartă numele de stomatită, iar a mucoasei gingivale, gingivită. Gingivita este de mai multe tipuri în funcţie de etiologie:

a. *Gingivita saturnină prezintă lizereul gingival Burton, cenușiu-albăstrui apare în intoxicaţia cu plumb;*
b. *Gingivita mercurială are un lizereu cenușiu apare în intoxicaţia cu mercur ;*
c. *Gingivita hiperplazică din leucemiile acute prezinta bule hemoragice friabile, care după spargere lasă ulceraţii sângerânde dureroase, care se suprainfectează deseori;*
d. Gingivita din trombocitopenii, gingiile sunt tumefiate, sângerează la masticaţie sau la periaj, iar pe mucoasa jugală și palatină apar frecvent vezicule și peteșii hemoragice;
e. *Gingivita alergică apare la unele produse folosite pentru igiena gurii, gingia este tumefiată, roșiatică și friabilă;*
f. *Gingivita din scorbut, este prezentă o hiperplazie gingivală cu edem, ulceraţii și cu sângerări, se însoțește de halenă;*
g. *Gingivita hormon – dependentă, este hipertrofică, a fost descrisă la fete în preajma pubertăţii, în sarcină, dar și în menopauză, în acest ultim caz gingivita este atrofică.*

Stomatitele

Stomatita se referă la inflamaţia mucoasei bucale. Există *stomatite primitive* de cauză infecţioasă, bacteriană, virală, micotică și parazitară, *stomatite toxice* din intoxicaţiile cu metale grele și *stomatite secundare* întâlnite în diabetul zaharat, pelagră, scorbut și în leucemiile acute. Formele clinice ale stomatitelor sunt următoarele:

a. *Stomatita aftoasă* sau *ulceroasă* se prezintă sub forma unor vezicule localizate pe mucoasa obrajilor și a buzelor, care după spargere lasă ulceraţii superficiale rotund-ovalare cu margini gălbui și centrul eritematos. Acestea sunt dureroase și sunt acoperite de depozite albicioase. Stomatita aftoasă este întâlnită în infecţii herpetice, în boala Behçet și în bolile inflamatorii intestinale.
b. *Stomatita ulceroasă* sau *ulcero-membranoasă* are ulceraţii cu margini neregulate, acoperite de depozite cenușii albicioase și dureroase. Se însoţesc de hipersalivaţie. Stomatita ulceroasă apare în infecţiile cu fuzospirili.
c. *Stomatita eritematoasă* sau catarală în care mucoasa este roșie, tumefiată și uscată. Se întâlnește la fumători, la cei cu proteze dentare inadecvate, alcoolici sau în cazul igienei deficitare.
d. *Stomatita gangrenoasă* sau „noma" este o formă mutilantă de stomatită care apare în infecţia HIV, în boli eruptive sau în carenţele vitaminice severe, se infectează cu streptocici și cu fusospirili.
e. *Stomatita cremoasă*, se caracterizează prin prezenţa unor depozite albicioase, apare după tratamentul cu antibiotice sau cu imunosupresoare, este dată de Candida albicans.

Modificările tumorale ale mucoasei bucale

La nivelul cavităţii buco-faringiene sunt întâlnite tumori benigne, leziuni precanceroase și tumori maligne. Tumorile *benigne* buco-faringiene sunt reprezentate de:

- *Fibromul;*
- *Tumora cu celule granulare;*
- *Granulomul piogenic;*
- *Neurofibromul;*
- *Osteocondromul;*
- *Granulomul eozinofilic;*
- *Leiomiomul;*
- *Keratocantomul;*
- *Lipomul;*
- *Xantomul verucos;*
- *Rabdomiomul;*
- *Tumorile odontogene;*
- *Papilomul;*
- *Condiloamele acuminate;*
- *Schwannomul.*

Leziunile *precanceroase* buco-faringiene apar în general la fumători, la cei care mestecă tutun, după trumatisme repetate prin proteze dentare sau după resturi radiculare.

- *Leucoplazia* este inflamația și cheratinizarea mucoasei bucale care formează o zonă alb-galbuie proeminentă, bine delimitată.
- *Eritroplazia* este o zonă roșiatică cu aceeași semnificație ca leucoplazia, uneori *se* asociază cu leucoplazia și formează leucoplazia pătată.

Tumorile maligne bucofaringiene sunt:

- Carcinomul cu celule scuamoase, reprezintă 90% din tumorile canceroase;
- Carcinoamele glandelor salivare minore;
- Carcinomul verucos;
- Limfomul[2].

Examenul danturii

Pentru patologia generală sunt importante următoarele modificări:

- *Macrodonția și microdonția se întâlnesc în sifilis;*
- *Striațiille transversale în rahitism;*
- *Dinții în semilună sau dinții Hutchinson în sifilisul congenital;*
- *Mărirea spațiilor interdentare în acromegalie.*

Examenul limbii

Modificările patologice ale limbii sunt sistematizate în **Tabelul 5**.

TABELUL 5.

Modificările patologice ale limbii.

Modificare	Cauze
Volumul	Macroglosia[3] - Acromegalie - Mixedem - Amiloidoza - Edem Quincke - Tumori Microglosia - Tabes - Leziuni bulbare - Paralizie de hipoglos - Paralizia generală progresivă
Mobilitatea	Imposibilitatea scoaterii limbii din gură - Boli consumptive debilitante - Paralizie bilaterală de hipoglos Tremurăturile - Intoxicații cu mercur - Etilism - Scleroză în plăci - Paralizie generală progresivă - Tireotoxicoză Devierea limbii de partea bolnavă - Paralizia unilaterală de hipoglos - Paralizia pseudobulbară - Tumori - Hemoragii cerebrale

[2] Limfomul interesează amigdalele limba, buzele, sau planșeul bucal.

[3] În macroglosie, limba este mare, nu încape complet în gură și amprentele dentare sunt vizibile pe marginile sale.

Modificările aspectului mucoasei linguale

În mod normal mucoasa lingual este roșiatică, umedă, moale și catifelată iar „V"-ul lingual se observă cu claritate.

În condiţii patologice la nivelul limbii apar următoarele modificări:

- *Cicatrici* la bolnavii cu epilepsie care își mușcă limba în criză;
- *Limba saburală* sau încărcată, frecvent întâlnită, ca depozit albicios, nu are semnificaţie patologică, apare prin persistenţa celulelor descuamate;
- *Limba cu depozit alb*, aderent, care nu dispare după alimentaţie, poate să apară în infecţia candidozică bucală;
- *Limba cu depozite brune,* uscate, aspre „limba prăjită", „limba uscată", apare în deshidratarea de diferite cauze: diabet zaharat, insipid, diaree, în stenoza pilorică, în xerostomie etc.;
- *Limba roșie „zmeurie"*, apare în anemiea feriprivă și în ciroză;
- *Limba roșie „depapilată"*, netedă și lucioasă, este întâlnită în anemia Biermer, este denumită glosita Hunter și se însoţește de glosodinie (durere);
- *Limba cianotică* apare în insuficienţa respiratorie, policitemia vera și în insuficienţa cardiacă;
- *Limba geografică* se caracterizează prin prezenţa de șanţuri profunde care delimitează insule de culoare roșiatică, descuamate, înconjurate de zone albicioase, nedescuamate, poate să apară în hipoaciditatea gastrică, anemia Biermer sau sifilisul congenital, dar poate să fie și normală, premenstrual sau la persoanele alergice;
- *Leucoplazia lingual*ă, descrisă ca o limbă cu zone alb-sidefii și margini ridicate sau deprimate, apare în sifilis, la marii fumători și este o stare precanceroasă.

Bucofaringoscopia este metoda de investigare a etajului mijlociu al farigelui. Se face invitând bolnavul să deschidă gura și iluminând peretele posterior al cavităţii bucale. Ulterior, se apasă pe 2/3 anterioare ale limbii cu apăsatorul de limbă, se solicită bolnavului să pronunţe litera „a".

Examenul planșeului bucal

Se pune pacientul să ridice limba pentru a atinge cu vârful, bolta palatină, pot constata următoarele modificări:

- *Fren lingual scurt sau absent, la copii determină tulburări de vorbire;*
- *Varice sublinguale;*
- *Formaţiuni tumorale salivare;*
- *Chisturi mucoide sau dermoide;*
- *Flegmoane ale spaţiului submandibular.*

Examenul boltei palatine

Poate pune în evidenţă următoarele modificări patologice:

- *Palatoschizis;*
- *Bolta palatină ogivală,* aceasta este întâlnită în rahitism, în microsferocitoză, la copii cu vegetaţii adenoide sau cu sindrom Marfan;
- Bolta palatină *comunică cu cavitatea nazală* prin ulcerarea unei gome sifilitice;
- Ulceraţii ale bolţii palatine în tuberculoza cazeoasă;

Examenul faringelui

Prezenţa inelului limfatic Waldayer și a amigdalelor palatine fac din faringe un important obstacol împotriva infecţiilor. Elementele patologice întâlnite la nivelul amigdalelor palatine sunt: hipertrofia amigdaliană, congestia, ulceraţiile sau unele tumori. Mai pot fi observate depozite cu diferite aspecte albe, gălbui, cenușii, purulente sau cu membrane false. Bombarea peretelui faringian posterior este întâlnită în flegmonul și în abcesele lojei amigdaliene, în tumori și în anevrisme. Inflamaţia regiunii amigdaliene poartă numele de angină și se însoţește de următoarele simptome: febră, frison, stare generală alterată, senzaţia de uscăciune a gâtului, odinofagie, disfagie și disfonie.

a. *Angina catarală eritematoasă, simplă,* constă în hiperemie faringiană, amigdale hipertrofice, roșiatice ca și vălul palatin, lueta și faringele. Este de etiologie streptococică. Apare și în rujeolă, în scarlatină și în gripă.

b. *Angina pultacee* este o formă evolutivă de angină eritematoasă. În aceasta apar puncte gălbui cu aspect cremos la nivelul criptelor amigdaliene (amigdalita criptică), sau puncte cenușii gălbui proeminente pe suprafaţa amigdalelor în formă foliculară. Uneori în acest context apare abcesul sau flegmonul periamigdalian care se însoţește de stare generală alterată și de trismus.

c. *Angina herpetiformă sau herpangina* se caracterizează printr-o angină eritematoasă cu vezicule mici. Este produsă de virusul Herpes simplex.

d. *Angina ulcero-membranoasă sau* angina Plaut-Vincent constă în prezenţa unor ulceraţii amigdaliene cu depozite cenușii murdare care se detașează. Apare în infecţii cu fusospirili și în mononucleoza infecţioasă.

e. *Angina pseudomembranoasă* se datorează infecţiei cu fusospirili, dar poate să apară și în difterie, scarlatină sau în lues. Este prezentă o hiperemie faringiană, iar amigdalele sunt acoperite de depuneri albicioase sub forma unor pseudomembrane. Aceste depuneri se extind pe luetă și pe vălul palatin și lasă zone sângerânde după desprindere.

f. *Angina necrotică* Henoch, este o formă gravă de angină, care este întâlnită în scarlatină, agranulocitoză și în leucemia acută. Sunt prezente leziuni ulceronecrotice și ulcerohemoragice prost delimitate, profunde, cu distrucţii tisulare mari. Este prezentă și o adenopatie regională, iar starea generală este gravă.

g. *Angina gangrenoasă,* apare în infecţiile cu Clostridium sau cu Bacteroides, se caracterizează prin ulceraţii adânci cu necroze întinse acoperite de depozite cenușii hemoragice. Mai sunt prezente: adenopatia regională, sialoreea, halena fetidă și unele manifestări generale de tip septicemic.

h. *Angina ulcero-necrotică,* poate să apară datorită streptococului beta-hemolitic sau germenilor anaerobi.

Explorarea în patologia buco-faringiană

Tabloul clinic al bolnavilor cu afecţiuni buco-faringiene este completat de o serie de investigaţii de laborator și de explorări paraclinice:

- *Hemoleucograma;*
- *Testele de inflamaţie nespecifică;*
- *Testele bacteriologice;*
- *Testele micotice;*
- *ASLO;*
- *Exudatul faringian;*
- *Testele imunologice;*
- *Biopsia și examenul histopatologic în afecţiunile tumorale;*
- *Examenul radiologic standard;*
- *RMN;*
- *CT;*
- *Manometria esofagiană;*
- *Endoscopia digestivă.*

IV/2

Alecse Valerian DIȚOIU, Otilia MOTOI

Noțiuni introductive - Generalități

*Esofagul e*ste un conduct muscular de 25-30 cm situat între joncțiunea cricofaringiană și cardie. Este împărțit în trei regiuni anatomice: esofagul cervical de la nivelul inelului cricofaringian la nivelul incizurii suprasternale, esofagul toracic de la nivelul incizurii suprasternale la nivelul diafragmului și esofagul abdominal de la nivelul diafragmului la nivelul cardiei. Este limitat superior și inferior de două sfincter: sfincterul esofagian superior și sfincterul esofagian inferior. Principalul rol al esofagului în digestie este de propulsare prin deglutiție a bolului alimentar către stomac. Deglutiția include trei momente importante, transferul bolului alimentar din cavitatea bucală în esofag, transportul bolului de-a lungul esofagului și evacuarea acestuia în stomac. Este un proces care presupune o coordonare neurologică și musculară complexă, astfel că tulburările acesteia pot avea cauze neurologice și cauze musculare.

Termeni semiologici înrudiți

- Disfagia reprezintă dificultatea la înghițirea alimentelor;
- Odinodisfagia este durerea la înghițitul alimentelor care apare în patologia faringoesofagiană;
- Disfagia paradoxală reprezintă dificultatea la înghițitul lichidelor;
- Disfagia lusoria este întâlnită în anomalia anatomică a arterei subclaviculare drepte care comprimă esofagul.

Clasificarea afecțiunilor esofagiene

Afecțiunile esofagiene se clasifică în afecțiuni *funcționale* și *organice*. Elementul central de diagnostic al acestor afecțiuni este reprezentat de disfagie. Disfagia (Tabelul 1) împreună cu durerea retrosternală, regurgitația, pirozisul, eructația și sialoreea completează tabloul clinic întâlnit în sindroamele și în patologia esofagiană. Disfagia se clasifică în: orofaringiană, de transport și esogastrică. Abordarea bolnavului cu disfagie este ilustrată în Figura 1.

TABELUL 1. Cauzele disfagiei.

Tipuri de disfagie	Cauze
Orofaringiană	• Stomatite aftoase • Faringite • Candidoze • Angina Vincent • Cancere orofaringiene • Abcese • Sindromul Behçet[1]
Prin compresie extrinsecă	• Anomalii ale a. subclaviculare drepte • Aderențe mediastinale tuberculoase • Gușă plonjantă • Hiperostoza costovertebrală • Cancer bronhopulmonar • Pericardite • IC • Stenoza mitrală • Anevrism de aortă

urmare ☞

[1] *Sindromul Behçet* este o vasculită care se însoțește de artralgii, de afte bucofaringiene și genitale.

continuare ☞

TABELUL 1. Cauzele disfagiei.

Tipuri de disfagie	Cauze
Prin modificări anatomice	• Sindromul Plummer–Vinson[2] • Cancer cardiotuberozitar; • Inelul inferior Schatzky[3] • Stenoze esofagiene • Cancer laringian postcricoidian • Diverticul Zencker[4] • Cancer esofagian • Candidoza esofagiană
Prin tulburări de motilitate	• Acalazie • Spasm difuz • Sclerodermie • Dermatomiozita • AVC • Boala Parkinson

[2] *Sindromul Plummer-Vinson* se referă la disfagia sideropenică în care apare un inel mucos în treimea superioară a esofagului.

[3] *Sindromul Schatzky* se referă la disfagia determinată de prezența unui inel mucos în treimea inferioară a esofagului.

[4] *Diverticulul Zencker* este un diverticul de pulsiune localizat la nivelul joncțiunii faringoesofagiene.

FIGURA 1. Abordarea bolnavului cu disfagie.

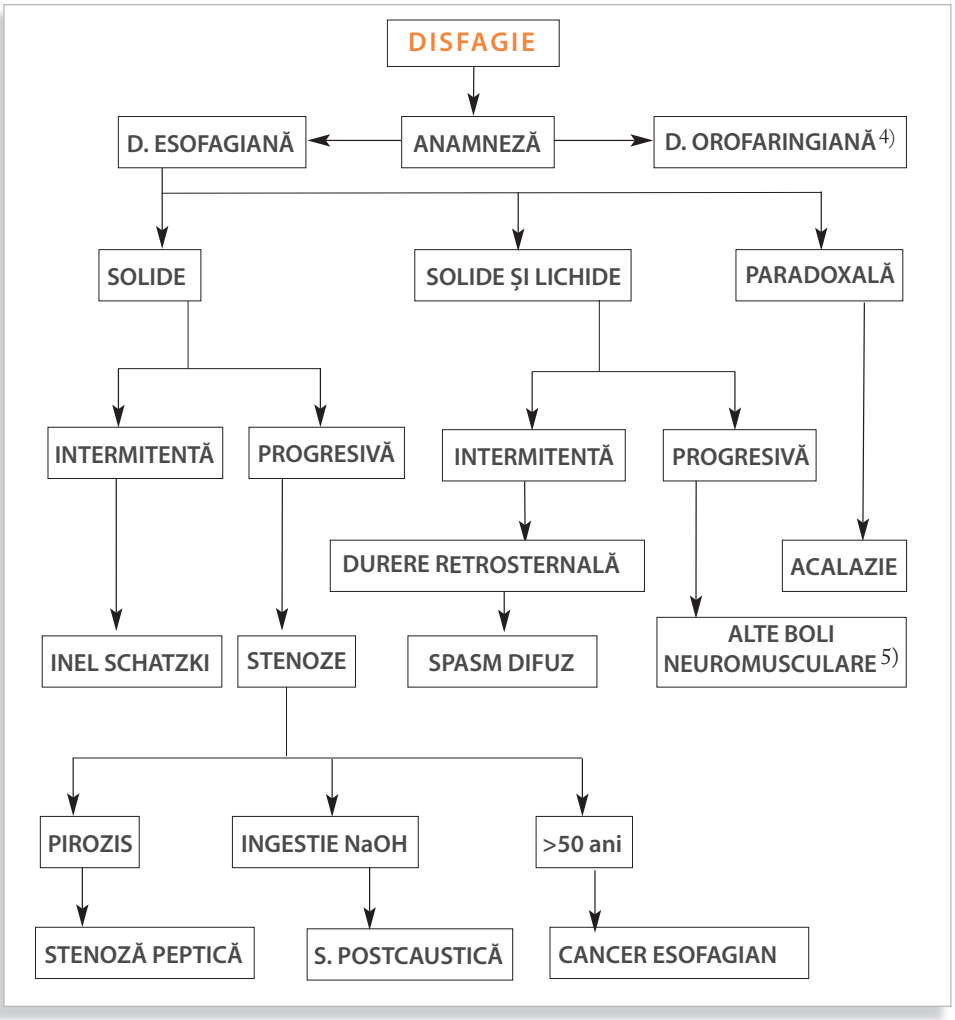

[5] Afecțiuni neuromusculare însoțite de disfagie: Miastenia Gravis, Dermatomiozită, Scleroză multiplă.

Anamneza specifică

Vârsta bolnavului

La copii predomină malformațiile, fistula eso-traheală, stenoza esofagiană și atrezia. Stenozele pot fi adesea postcaustice prin ingestia involuntară de: sodă caustică, hipoclorit etc. La vârstnici predomină patologia tumorală.

Obiceiurile alimentare

Sunt unii factori favorizanți ai bolilor esofagiene: consumul de alimente foarte calde sau foarte reci, mesele copioase, băuturile carbogazoase, alcoolul, ceaiul negru etc. Multe dintre acestea favorizează apariția esofagitelor sau sunt factori de risc pentru cancerul esofagian.

Antecedentele personale patologice sunt de asemenea relevante uneori: ciroza hepatică în care sunt prezente varicele esofagiene, AVC, sclerodermia care se asociază cu tulburări de motilitate etc.

Manifestările clinice

Principalele manifestări ale patologiei esofagiene sunt: durerea, disfagia, pirozisul, odinofagia, eructațiile, regurgitațiile, sialoreea și uneori sughițul sau singultusul.

Durerea

Durerea în afecțiunile esofagiene îmbracă trei forme: pirozisul sau „arsura" retrosternală, odinofagia sau durerea la înghițitul alimentelor și durerea spontană, nelegată de deglutiție.

Pirozisul este descris ca o senzație de arsură cu localizare retrosternală, de intensitate variabilă. Este agravat de flexia toracelui, de decubitul dorsal, de mesele copioase, de băuturile acidulate, de alcool, cafea, ceai negru, după medicamente cum sunt aminofilina și AINS. Cauza pirozisului o reprezintă refluxul acid sau biliar gastroesofagian, însoțit de regulă de scăderea tonusului sfincterului esofagian inferior sau de creșterea excesivă a presiunii abdominale.

Eructația

Eructația reprezintă evacuarea zgomotoasă a gazelor din stomac prin esofag, în cavitatea bucală. Cauzele cele mai frecvente sunt: staza gastrică sau duodenală, atonia gastrică, stenoza pilorică, aerofagia, refluxul gastroesofagian.

Regurgitația

Regurgitația reprezintă refluxul conținutului gastric, neprecedat de senzație de greață. Apare spontan, fără efort de vărsătură. Alimentele refluate ajung în faringe și în cavitatea bucală, pot uneori să pătrundă în căile aeriene superioare și să producă manifestări respiratorii: tuse, bronhospasm, pneumonie de aspirație etc. Regurgitațiile sunt întâlnite în: achalazie, RGE, în tulburările de motilitate etc.

Sughițul sau singultusul este un fenomen frecvent, în general „inocent", cu mecanism incomplet elucidat. Poate să apară și în afara afecțiunilor esofagiene (**Tabelul 2**).

Hipersalivația

Hipersalivația sau sialoreea este un simptom conex al sindromului esofagian, apare în mod reflex în stenozele[6] esofagiene indiferent de cauză.

[6] Stenozele reprezintă îngustarea fixă şi permanentă a lumenului esofagian. Cauzele acestora sunt: esofagita de reflux, cancerul esofagian, esofagita acută postcaustică, moniliaza esofagiană, tumorile benigne esofagiene, congenital, inelul inferior Schatzki, compresiile extrinseci etc.

Hemoragia esofagiană

Hemoragiile esofagiene sunt întâlnite în: esofagite, cancere esofagiene, în sindromul Mallory-Weis, etc. Intensitatea lor este variabilă, cea mai redutabilă este hemoragia digestivă superioară prin efracție variceală.

TABELUL 2. Principalele cauze ale sughițului.

	Cauze organice
Iritația nn. frenici	• Meningite • Glaucom - ramuri ale nn. vagi • Corpi străini intraauricular - ram auricular al n. vag • Faringita – ramul faringian al n. vag • Tumori ale gâtului si tiroidei – iritația n. laringeu recurent • Infecții • Tumori • Miocardite • Anevrism de aortă • Esofagite • Tumori abdominale • Abcese subfrenice • Hernie hiatală etc.
Boli ale SNC	• Tumori • Scleroza multiplă • AVC
Cauze metabolice	• Hiponatremia • Hipopotasemia • Hiperglicemia • Uremia
Cauze iatrogene	• Medicamente → Benzodiazepine → Dexametazona • Intervenții chirurgicale în zona nn. frenici

Examenul clinic general

La inspecția generală putem observa starea de nutriție precară în cancerul esofagian, manifestările generale ale sclerodermiei[7] și altele.

În ceea ce privește *examenul local* al esofagului, acesta este în general sărac datorită localizării anatomice.

Investigațiile paraclinice

Esofagul poate fi explorat prin metode imagistice radiologice (radiografie, tomografie computerizată, rezonanță magnetică nucleară), metode endoscopice și funcționale (manometrie, PH-metrie).

[7] Există o formă particulară de sclerodermie numită sindromul CREST care afectează și esofagul, acesta prezentând tulburări de motilitate: Calcinoza, Raynaud, Esofag, Sclerodactilie, Telangiectazie.

Examenul radiologic

Radiografia simplă este utilă pentru diagnosticul corpilor străini, a perforațiilor esofagiene și a pneumomediastinului.

Radiografia cu substanță de contrast este folosită pentru diagnosticul stenozelor benigne și maligne, a ulcerelor esofagiene, în diagnosticul compresiilor extrinseci, al tulburărilor de motilitate primară și secundară (**Figurile 2, 3, 4, 5**) etc.

FIGURA 2.

Stenoză esofagiană malignă - Aspectul radiologic la tranzitul baritat.

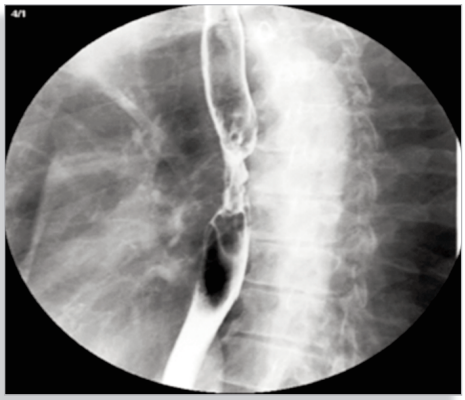

FIGURA 3.

Stenoză esofagiană malignă - Aspectul endoscopic.

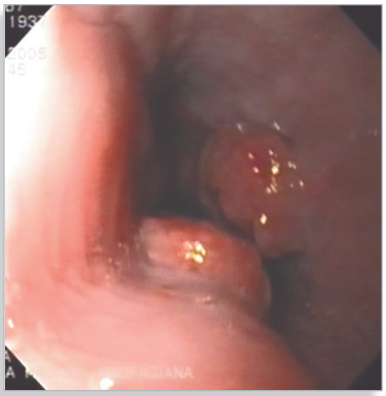

FIGURA 4.

Spasm difuz esofagian – Tranzit baritat.

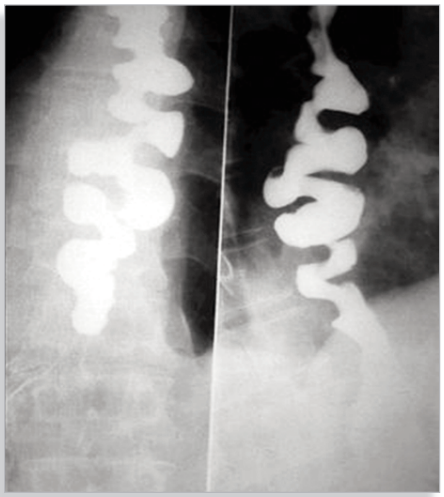

FIGURA 5.

Achalazie – Tranzit baritat.

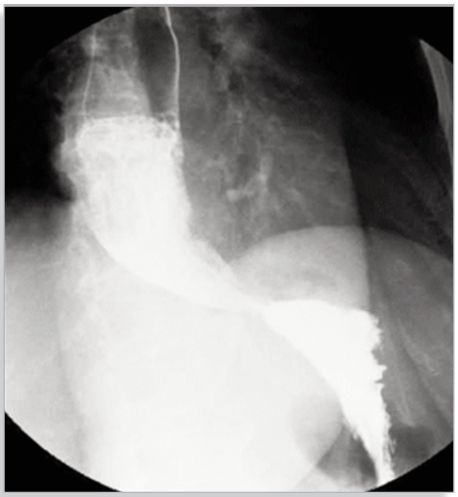

Tomografia computerizată

Este utilă pentru stadializarea neoplasmului esofagian și pentru identificarea cauzelor de compresiune extrinsecă în tumori mediastinale, în adenopatii etc.

Rezonanța magnetică nucleară

Este indicată în locul tomografiei doar în situațiile în care aceasta nu se poate face, la pacienții cu alergie la substanța de contrast iodată și la pacienții cu insuficiență renală.

Explorarea endoscopică a esofagului

Endoscopia și echoendoscopia (**Figurile 3, 6, 7**) permit vizualizarea directă a leziunilor, totodată sunt prelevate biopsii necesare examenului histopatologic. Prin endoscopie se efectuează și o serie de tehnici intervenționale terapeutice, extracția corpilor străini, endoprotezare etc.

FIGURA 6.

Tumoră esofagiană - Aspect ecoendoscopic.

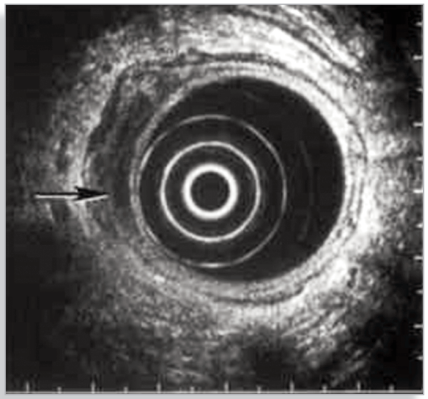

FIGURA 7.

Tumoră esofagiană - Aspect endoscopic.

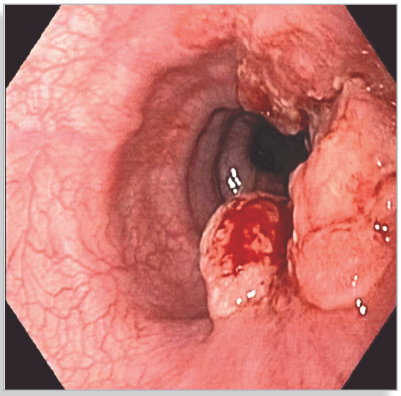

Explorările funcționale esofagiene

Explorările funcționale esofagiene sunt manometria și PH-metria esofagiană; prima este folosită în diagnosticul tulburărilor primare și secundare ale motilității esofagiene, cea de-a doua în boala de reflux. Alte teste funcționale esofagiene mai sunt scintigrama esofagiană cu ^{99}Tc și proba Bernstein[8]. Scintigrama este folosită în evaluarea refluxului gastroesofagian și în alte tulburări funcționale ale esofagului.

Afecţiunile esofagiene specifice

Esofagitele

DEFINIŢIE

Esofagitele sunt inflamații acute sau cronice ale mucoasei esofagiene.

TABELUL 3.

Clasificarea esofagitelor.

Esofagite	Cauze
Infecţioase	● Virale → Epstein Barr → Herpes → HIV ● Fungice → Candida → Aspergillus ● Bacteriene → Lues → Tuberculoza
Neinfecţioase	● De reflux ● Radică ● Granulomatoasă → Crohn ● Iritativă → Post-caustică → Alcool ● Uremică ● Anemie → Plummer-Vinson ● Afecţiuni cutaneo-mucoase → Behçet → Pemfigus

[8] *Proba Bernstein* ține de istoric - era folosită în cuantificarea refluxului gastroesofagian acid prin instilarea în esofag a unei soluții de HCl.

Anamneza specifică

Sunt importante obiceiurile alimentare, tratamentul cu citostatice, antecedentele HIV etc.

Manifestările clinice

Manifestările clinice din esofagite sunt:

- Pirozisul
- Greaţa
- Senzația de plenitudine
- Durerea retrosternală
- Hematemeza
- Disfagia
- Odinofagia şi febra în cele infecţioase
- Wheezing-ul

a. Esofagita de reflux

DEFINIŢIE

Esofagita de reflux se caracterizează printr-un proces inflamator determinat de agresiunea sucului gastric sau a bilei care refluează în esofag, la care se adaugă uneori o scădere a factorilor locali de apărare ai mucoasei esofagiene.

Refluxul este cauzat de funcţionarea defectuoasă a sfincterului esofagian. Factorii de agresiune sunt reprezentaţi de acidul clorhidric, de pepsină, de acizii biliari şi lizolecitine în cazul refluxului biliar. Factorii de apărare se referă la diminuarea mucusului protector şi la tulburările de vascularizaţie. Refluxul gastroesofagian este favorizat de: fumat, de unele alimente cum ar fi cafeaua, ceaiul, ciocolata, citricele etc. Alţi factori favorizanţi sunt: sarcina, obezitatea, ascita şi tumorile abdominale.

Manifestările clinice

Manifestările clinice sunt: pirozisul, balonările, durerile retrosternale, disfagia şi odinofagia, wheezing-ul, tusea nocturnă etc.

FIGURA 8.

Esofagita de reflux-Aspect endoscopic.

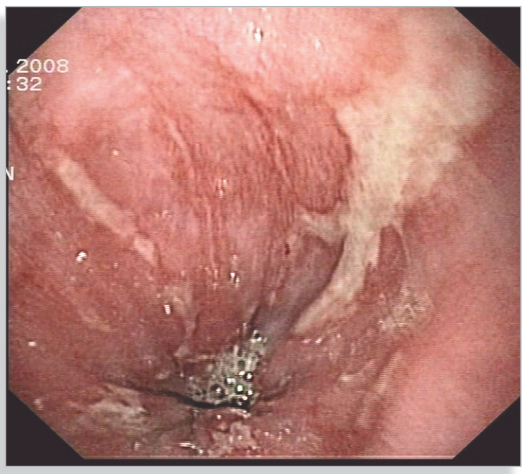

b. Esofagul Barrett

Sindromul Barrett se caracterizează prin înlocuirea mucoasei epiteliale de tip scuamos cu o mucoasă de tip glandular intestinal localizată în special la nivelul esofagului distal.

Anamneza specifică

Grupele de risc includ bolnavii care au suferit intervenţii chirurgicale la nivelul stomacului, bolnavii cu tulburări de motilitate şi cei la care sunt prezenţi factorii favorizanţi ai RGE.

Manifestările clinice sunt similare cu cele întâlnite în cazul refluxului. Bolnavii cu esofag Barrett trebuie monitorizaţi periodic datorită riscului de apariţie a cancerului esofagian de tipul adenocarcinomului.

c. Diverticulii esofagieni

Diverticulul esofagian este o pungă dezvoltată din peretele esofagului, care conține toate straturile acestuia și care delimitează o cavitate ce comunică liber cu lumenul esofagian. Există diverticuli *adevăraţi* și *falşi*. Diverticulul fals este lipsit de stratul muscular. În funcţie de localizare există diverticuli *faringoesofagieni (Zencker)*, *toracici* şi *epifrenici*. Cei cu localizare faringoesofagiană şi cei epifrenici sunt de *pulsiune* iar cei toracici sunt de *tracţiune*, aceştia se dezvoltă în urma aderenţelor inflamatorii post-tuberculoase. Diverticulul Zencker (**Figura 9**) se formează în zona posterioară a hipofaringelui, unde odată cu vârsta apare un defect muscular.

FIGURA 9.

Diverticul Zencker cu stenoză subiacentă asociată.

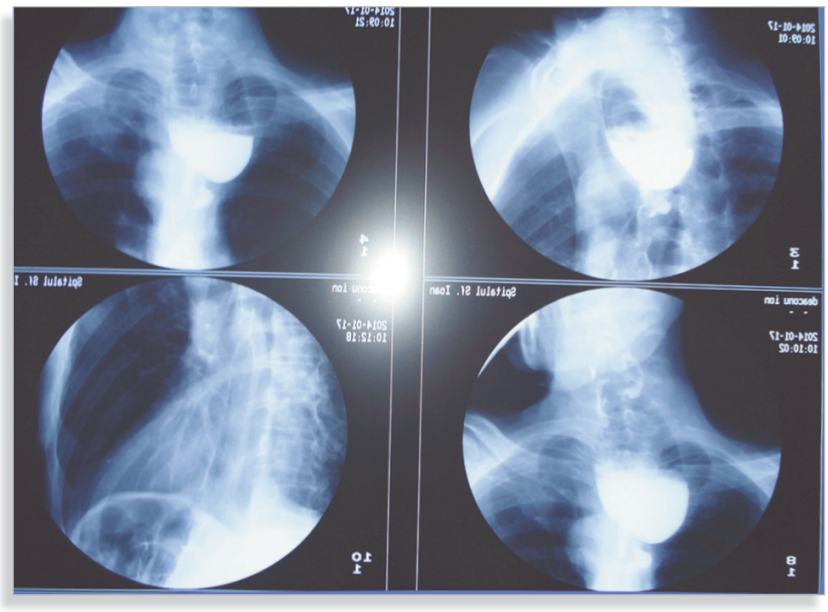

Manifestările clinice

Sunt reprezentate de disfagie, de tuse şi de regurgitaţie. Se mai pot complica cu pneumonii de aspiraţie şi cu abcese pulmonare. *Pseudodiverticulii* apar ca urmare a dilatării glandelor din submucoasa esofagului. Canalele acestora comunică cu lumenul esofagian. Uneori, aceste canale sunt blocate cu resturi alimentare şi cu detritus inflamator.

d. Sindromul Mallory Weiss

Sindromul Mallory-Weiss se caracterizează prin prezenţa unor ulceraţii localizate la nivelul joncţiunii esogastrice, apărute în urma eforturilor de vărsătură.

De obicei este vorba despre vărsături incoercibile, produse cu efort şi urmate de hemoragie digestivă superioară exteriorizată prin hematemeză şi melenă.

Sindromul Mallory-Weiss apare într-un context clinic sugestiv după consumul de AINS, aspirină, alcool şi la bolnavii cu hernie hiatală. Din punct de vedere patogenic, este vorba despre o creștere brutală a presiunii la nivelul joncțiunii esogastrice însoţită de o prolabare bruscă a stomacului în esofag în timpul efortului de vărsătură.

e. Sindromul Boerhave

Sindromul Boerhave este o ruptură transmurală a peretelui esofagian spre deosebire de sindromul Mallory Weiss în care fisura este superficială. Acest sindrom este cauzat de creşterea bruscă a presiunii intraluminale, prin vărsături excesive ca în bulimie. Clinic se manifestă prin vărsături, durere toracică posterioară iradiată în umărul stâng şi emfizem subcutanat. Alte simptome mai sunt: dispneea cu tahipnee, semnele clinice de pleurezie, starea de şoc, semne de mediastinită.

f. Achalazia

DEFINIŢIE

Achalazia este o tulburare primară a motilităţii esofagiene, caracterizată prin relaxarea incompletă a sfincterului esofagian inferior (SEI) în timpul deglutiției şi prin diminuarea sau absența undelor peristaltice primare esofagiene (**Figura 5**).

Mecanismul patogenic este reprezentat de reducerea celulelor ganglionare din plexurile mienterice ale peretelui esofagian. În consecinţă alimentele stagnează în esofag iar acesta se dilată.

Manifestările clinice

Disfagia în achalazie este cronică şi variabilă, ea reprezintă cel mai important simptom. O altă caracteristică este aceea că apare în special la lichide şi se numeşte disfagie paradoxală. Alte simptome mai sunt: regurgitaţia, durerea toracică şi pirozisul.

Diagnosticul paraclinic

Diagnosticul de achalazie se pune cu ajutorul tranzitului baritat, a examenului endoscopic şi prin manometrie esofagiană. La tranzitul baritat esofagul apare dilatat, iar prin manometrie se constată prezenţa de contracţii aperistaltice.

g. Spasmul esofagian difuz

Spasmul difuz esofagian (**Figura 4**) este determinat de degenerarea fibrelor nervilor vagi care inervează esofagul. Apar astfel contracții simultane, repetitive ale musculaturii esofagiene, care fac ca musculatura esofagului să se hipertrofieze și să devină hipersensibilă la întindere. Apar contracţii la trecerea bolului alimentar. Manifestările clinice sunt disfagia cu odinofagie şi durerea retrosternală.

h. Neoplasmul esofagian

Cancerul esofagian reprezintă 15 % dintre cancerele digestive, iar incidența sa este în creștere. Este de 3 ori mai frecvent la bărbați, mai ales la cei de peste 50 ani și predomină în mediul rural în special la categoriile sociale defavorizate. Din punct de vedere histopatologic este de două tipuri: cancerul esofagian scuamos, localizat mai frecvent în 1/3 medie a esofagului şi adenocarcinomul esofagian care apare în esofagul Barrett la nivelul 1/3 inferioare. *Macroscopic* poate prezenta forme vegetante, ulcerative sau combinaţii ale acestora (**Figurile 2** şi **3**).

Anamneza specifică

Din anamneză se pot identifica unii factorii favorizanți: alcool, fumat, carențe alimentare şi vitaminice, excesul de nitrozamine din conservanți, factori genetici, esofagul Barrett, achalazia, stenozele postcaustice.

Manifestările clinice

Din punct de vedere clinic este prezentă disfagia în peste 90 % din cazuri. Aceasta este progresivă iniţial la solide, ulterior şi la lichide. Alte manifestări mai sunt: regurgitaţiile, durerea retrosternală, scăderea ponderală, anemia feriprivă, disfonia şi tusea. Cu excepţia slăbirii ponderale, examenul fizic general şi local este sărac. În general, când procesul patologic ajunge la 2/3 din circumferinţa esofagului, diagnosticul este tardiv. În faze avansate mai pot fi prezente adenopatiile metastatice laterocervicale sau supraclaviculare.

i. Hernia hiatală

DEFINIŢIE

Prin **hernie hiatală** se înţelege protruzia anormală intermitentă sau permanentă, a unei porţiuni din stomac prin hiatusul esofagian.

Clasificare

Hernia hiatală se clasifică în hernie hiatală prin *alunecare, paraesofagiană* şi *mixtă*. Din punct de vedere etiopatogenic herniile hiatale apar printr-un hiatus esofagian larg, printr-un esofag scurt sau sunt secundare: sarcină, obezitate, tumori abdominale gigante etc. Simptomatologia este determinată de refluxul gastroesofagian iar examenul obiectiv este normal.

Explorările paraclinice

Diagnosticul este stabilit cu ajutorul tranzitului baritat efectuat în poziţie *Trendelenburg* sau în timpul manevrei *Valsalva* şi cu ajutorul examenului endoscopic (**Figura 10**). Uneori pe radiografia toracică se poate evidenția o imagine hidroaerică (**Figura 11**). *Radiografia baritată* este metoda de elecție, ea permite vizualizarea atât a herniei cât și a refluxului gastroesofagian. *Endoscopia digestivă superioară* este utilă în identificarea unor complicații: esofagită, ulcere de colet, hemoragie digestivă.

FIGURA 10. Hernie hiatală - Aspect endoscopic.

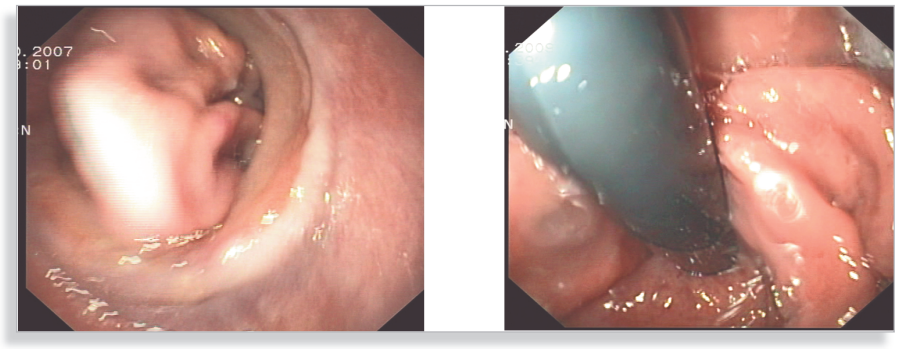

FIGURA 11. Hernie paraesofagiană - Radiografie cardiotoracică.

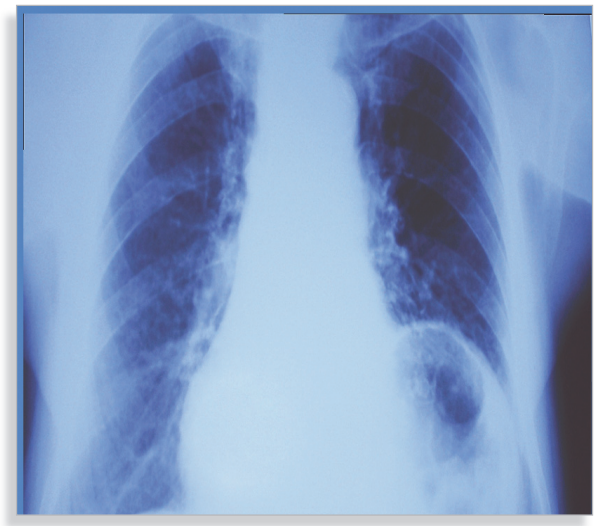

Elena Laura ILIESCU

IV/3

Noțiuni introductive - Generalități

Topografia abdomenului

Împărțirea abdomenului cu ajutorul a patru linii imaginare (Figura 1) delimitează nouă regiuni topografice abdominale: epigastrul, mezogastrul, hipogastrul, hipocondrul drept și stâng, flancul drept și stâng, fosa iliacă dreaptă și stângă. În fiecare din aceste zone sunt proiectate anumite organe a căror afectare patologică este responsabilă de manifestările clinice întâlnite în multe din afecțiunile digestive (Tabelul 1).

FIGURA 1. Împărțirea topografică a abdomenului.

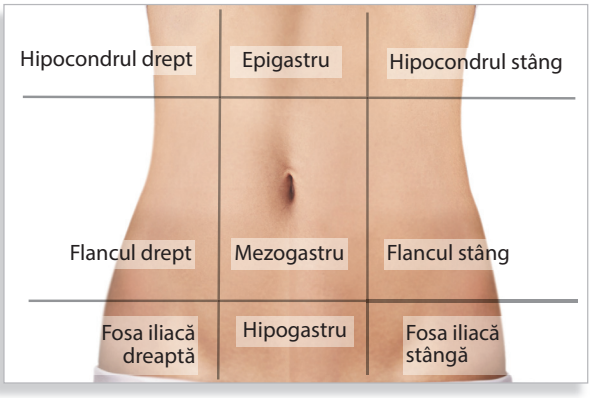

TABELUL 1. Proiecția organelor intraabdominale în raport cu zonele topografice.

Hipocondrul drept - lobul drept hepatic - colecistul - duodenul - unghiul colic drept - rinichiul drept	**Epigastru** - lobul hepatic stâng - pilorul - duodenul - pancreasul - rinichiul stâng	**Hipocondrul stâng** - stomacul - splina - coada pancreasului - unghiul colic stâng
Flancul drept - colonul ascendent - rinichiul drept, - ureterul drept - duodenul - jejunul	**Mezogastru (periombilical)** - epiplonul - mezenterul - duodenul - jejunul - ileonul - aorta abdominală	**Flancul stâng** - colonul descendent - jejunul - ileonul - rinichiul stâng
Fosa iliacă dreaptă - apendicele şi cecul - ileonul terminal - ureterul drept - ovarul drept	**Hipogastru** - ileonul - vezica urinară - uterul - prostata	**Fosa iliacă stângă** - colonul sigmoid - ureterul stâng - ovarul stâng

Manifestările clinice

Durerea abdominală

Este cel mai frecvent simptom al patologiei digestive. Poate fi provocată de suferințe ale organelor abdominale, ale peretelui abdominal sau poate fi proiectată de la organele extra-abdominale.

Termeni înrudiți

- Abdomenul acut - necesită în general tratament chirurgical imediat
- Durerea abdominală acută - se referă la abdomenul acut nechirurgical și la perioadele de exacerbare ale durerii
- Colica biliară
- Durerea cronică abdominală sau abdomenul dureros cronic
- Durerea abdominală nespecifică - localizare dificilă
- Durerea peritoneală - durerea provocată de iritația peritoneală
- Durerea abdominală de cauză extradigestivă - este durerea iradiată
- Epigastralgia
- Gastralgia
- Enteralgia

Caracterele durerii abdominale sunt: debutul, intensitatea, evoluția în timp, localizarea, iradierea, circumstanţele de apariţie, circumstanţele de ameliorare sau de dispariţie a acesteia și simptomele asociate.

Debutul

Debutul durerii abdominale poate fi supraacut în: perforații, infarct intestinal, torsiuni și în disecţia de aortă abdominală. Un debut acut în câteva ore este întâlnit în colica biliară, colica renală, apendicită, ulcer peptic, pancreatită, colecistită și în peritonite. Hepatita, gastrita, ulcerul gastroduodenal, ocluzia intestinală, tumorile abdominale, se manifestă prin durere care debutează insidios.

Intensitatea durerii

Durerea abdominală poate fi atroce și este descrisă „ca o lovitură de cuţit” în perforaţii și în torsiunile de organ. Intensitate foarte mare au și durerile colicative, durerea din pancreatită, colecistită sau apendicită. Durerea cu caracter de crampă poate să apară la pacienții cu ulcer peptic, colon iritabil, colită uceroasă. În gastrite, în hepatite și în hepatalgia din insuficiența cardiacă, durerea abdominală are caracter de jenă.

Evoluţia în timp

Durerea poate fi continuă, așa cum se întâmplă în afecţiunile acute - peritonite, abcese, colecistite, apendicite, precum și în afectarea organelor parenchimatoase din pancreatite, hepatite și în hepatomegalia de stază. La fel se întâmplă și în afecțiunile vasculare: infarct splenic, infarct mezenteric și în disecţia de aortă. Durerea de tip colicativ cu accentuări și ameliorări succesive apare în obstrucţiile organelor cavitare. Acestea sunt responsabile de apariția colicilor biliare, renale și intestinale. Durerea recurentă sugerează ischemia mezenterică cu angor abdominal, porfiria acută intermitentă, febra mediteraneană, criza de deglobulinizare și colica saturnină din intoxicaţia cu plumb.

Localizarea durerii abdominale

Durerea abdominală este difuză în peritonite generalizate, în gastro-enterite, ocluzii și în infarctul intestinal. În cetoacidoza diabetică, porfiria acută intermitentă, colica saturnină, siclemie, durerea este de cauză metabolică. Cauzele durerii abdominale localizate sunt prezentate în **Tabelul 2**.

TABELUL 2. Cauzele durerii abdominale în funcție de zonele topografice abdominale.

Hipocondru drept		Epigastru		Hipocondru stâng	
Boli organe abdominale	Boli organe extraabdominale	Boli organe abdominale	Boli organe extraabdominale	Boli organe abdominale	Boli organe extraabdominale
- colică biliară - colecistită - hepatită - congestie hepatică - abces subfrenic - litiază renală dreaptă - tumori de unghi hepatic al colonului	- pneumonie dreaptă - pleurită - pleurezie dreaptă - embolie pulmonară	- ulcer duodenal - gastrită - litiaza biliară - colecistită - pancreatită - carcinom pancreatic	- angina pectorală - infarct miocardic acut - pneumonie bazală - pleurită - pleurezie - embolie pulmonară	- infarct splenic - splenomegalie - abces subfrenic - ulcer gastric - pancreatită - carcinom pancreatic - litiază renală stângă - tumori de unghi splenic al colonului pneumonie stângă	- pneumonie stângă - pleurită - pleurezie stângă - embolie pulmonară

Flanc drept	Mezogastru	Flanc stâng
- litiază renală - suferințe ale colonului ascendent	- boli ale intestinului - suferințe ale aortei abdominale	- litiază renală - suferințe ale colonului descendent

Fosă iliacă dreaptă	Hipogastru	Fosă iliacă stângă
- apendicită acută - tiflită[1] - neoplasm de cec - ileite terminale - anexite - sarcină ectopică	- cistite - glob vezical - litiază vezicală - tumori - endometrită - fibrom - carcinom - prostatită - adenom de prostată	- diverticulită Meckel - diverticulite sigmoidiene - afecțiuni anexiale

[1] Tiflita – inflamația ceculuui.

Iradierea durerii

În anumite circumstanțe, durerea are o iradiere specifică. Astfel, în colica renală, durerea iradiază din regiunea lombară de-a lungul ureterului, spre flanc şi hipogastru, în timp ce în colica biliară durerea iradiază din hipocondrul drept spre lomba dreaptă şi umărul drept. În pancreatita acută durerea este epigastrică „în bară" spre hipocondrul drept și stâng, și spre coloana vertebrală dorsală T11-T12.

Circumstanțele de apariție

Durerea abdominală este declanșată de anumiți factori, care sunt specifici fiecărei patologii. Spre exemplu, colica biliară este declanşată de ingestia de alimente colecistokinetice, colica renală apare mai frecvent după unele trepidaţii sau în stările de deshidratare etc.

Circumstanțele de ameliorare sau de dispariție a durerii

Antispasticele ameliorează durerea din colica biliară și din colica renală, medicamentele antiacide și alimentele alcaline au un rol calmant în cazul durerii din ulcerul duodenal. Administrarea de nitroglicerină sublingual ameliorează durerea din angorul abdominală etc.

Simptomele asociate

Colica biliară se însoțește de greţuri și de vărsături alimentare sau bilioase. Colica renală se asociază cu tulburări de micțiune: polakiurie, disurie și uneori se însoțește de hematurie.

Tipurile de durere abdominală

Durerea abdominală parietală

Este bine localizată, este superficială și se accentuează la palpare. În *herpesul zoster* abdominal apare o erupție eritematoasă cu vezicule pe traiectul unui nerv. Herniile strangulate se prezintă sub forma unor formațiuni tumorale, dureroase, situate într-un orificiu herniar și sunt nereductibile.

Durerea abdominală peritoneală

Este difuză și este dificil de localizat.

a. *Durerea din inflamația peritoneului*[2] este prezentă în apendicita acută, în colecistite și în pelviperitonite. Debutul este rapid, iar durerea este intensă, continuă și se agravează progresiv. Inițial durerea este localizată, apoi se generalizează în întreg abdomenul. Se însoțește de reducerea amplitudiniii mișcărilor respiratorii, diafragmul este contractat iar durerea este accentuată de mișcări.

b. *Durerea din iritația chimică a peritoneului*[2] este întâlnită în ulcerul perforat și în pancreatita acută. Debutul este brusc, durerea este intensă de la început și are caracter continuu. Durerea este localizată inițial în epigastru, în caz de ulcer perforat, sau în etajul abdominal superior în „centură" în pancreatită, apoi cuprinde întreg abdomenul. Se asociază cu vărsături și se însoțește de șoc.

Durerea din obstrucția unui organ cavitar

Este provocată de contracția spastică a musculaturii netede parietale. Sediul și iradierea sunt caracteristice organului afectat. *Colica gastrică* se manifestă ca o crampă dureroasă epigastrică, însoțită de grețuri și de vărsături alimentare sau acide. Poate fi cauzată de exces alimentar, consum de etanol sau administrarea anumitor tipuri de medicamente. În *ulcerul peptic* durerea survine post-prandial, la 2-3 ore sau în timpul nopii și trezește bolnavul din somn. Este exacerbată de alimente excitante ale secreției gastrice și este calmată de alimente alcaline. *Colica biliară* apare ca o durere violentă localizată în hipocondrul drept, iradiază în lomba și în umărul drept, se însoțește de greață și de vărsături bilioase. Debutează în mod caracteristic după ingestie de alimente colecistokinetice (ouă, grăsimi) și este favorizată de prezența litiazei biliare. *Colica intestinală* se datorează creșterii peristalticii intestinale, durerea este localizată peri-ombilical în afecțiunile intestinului subțire sau pe flancuri în afecțiunile colonice. Uneori durerea este „mobilă" migrând dintr-un loc în altul, în funcție de unda peristaltică sau este fixă în subocluzii. O colică intestinală violentă, cu tablou clinic de abdomen acut, se întâlnește în ocluzia intestinală, în infarctul mezenteric, în intoxicația cu plumb sau în tabes.

Durerea prin distensia rapidă a unui organ parenchimatos

Hepatomegalia rapid instalată din hepatitele acute sau hepatomegalia de stază din insuficiența cardiacă se manifestă ca jenă dureroasă în hipocondrul drept și epigastru, se însoțește de tulburări dispeptice ca greața, vărsăturile și meteorismul abdominal. Splenomegalia rapid instalată din infarctele splenice se asociază cu durere în hipocondrul stâng, iradiată spre umărul stâng, care este accentuată de mișcările respiratorii, și care uneori se însoțește de sughiț prin iritarea nervului frenic.

---

[2] În sindromul peritoneal acut durerea este vie și exacerbată la: tuse, percuție, strănut, inspir profund, bolnavul devine imobil. Mai sunt observate rezistența la palpare și apărarea musculară. Manevra Blumberg este pozitivă.

Durerea abdominală de cauză vasculară

În ischemia cronică mezenterică apare „angina abdominală" în care durerea este periombilicală, se accentuază post-prandial și cedează la nitroglicerină. În ischemia acută prin embolie sau tromboză se instalează infarctul entero-mezenteric, care se manifestă prin durere violentă, continuă, în punct fix, se însoțește de diaree cu sânge, stare de șoc și sunt prezente semnele de iritație peritoneală. În anevrismul de aortă abdominală durerea este intensă si continuă. La palpare se observă o formațiune tumorală cu caracter pulsatil. Tensiunea arterială la membrele inferioare este scăzută față de cea măsurată la membrele superioare.

Alte tipuri de dureri abdominale

Alte tipuri de durere abdominală sunt: *durerea neurogenă* - întâlnită în discopatii vertebrale, în tabes, în nevralgii și în nevrite. În general, durerea neurogenă are un caracter radicular. *Durerea abdominală de cauză metabolică* se referă la durerile din: intoxicația cu plumb, cetoacidoza diabetică, uremie și din porfiria acută intermitentă. În aceste cazuri durerea este violentă, difuză, are caracter recurent și nu este influențată de tratamentul antispastic[3]. *Durerea abdominală* de *cauză extradigestivă* apare în unele afecțiuni toracice sau cardio-pulmonare (**Figura 2**). Durerea psihogenă este întâlnită la bolnavii cu afecțiuni psihice care nu au suferințe organice decelabile clinic.

[3] Durerile de cauză metabolică realizează în practică așa-numitul abdomen acut „nechirurgical" sau falsul abdomen acut, care se confundă adeseori cu abdomenul acut de cauză chirurgicală.

FIGURA 2. Abordarea pacientului cu durere.

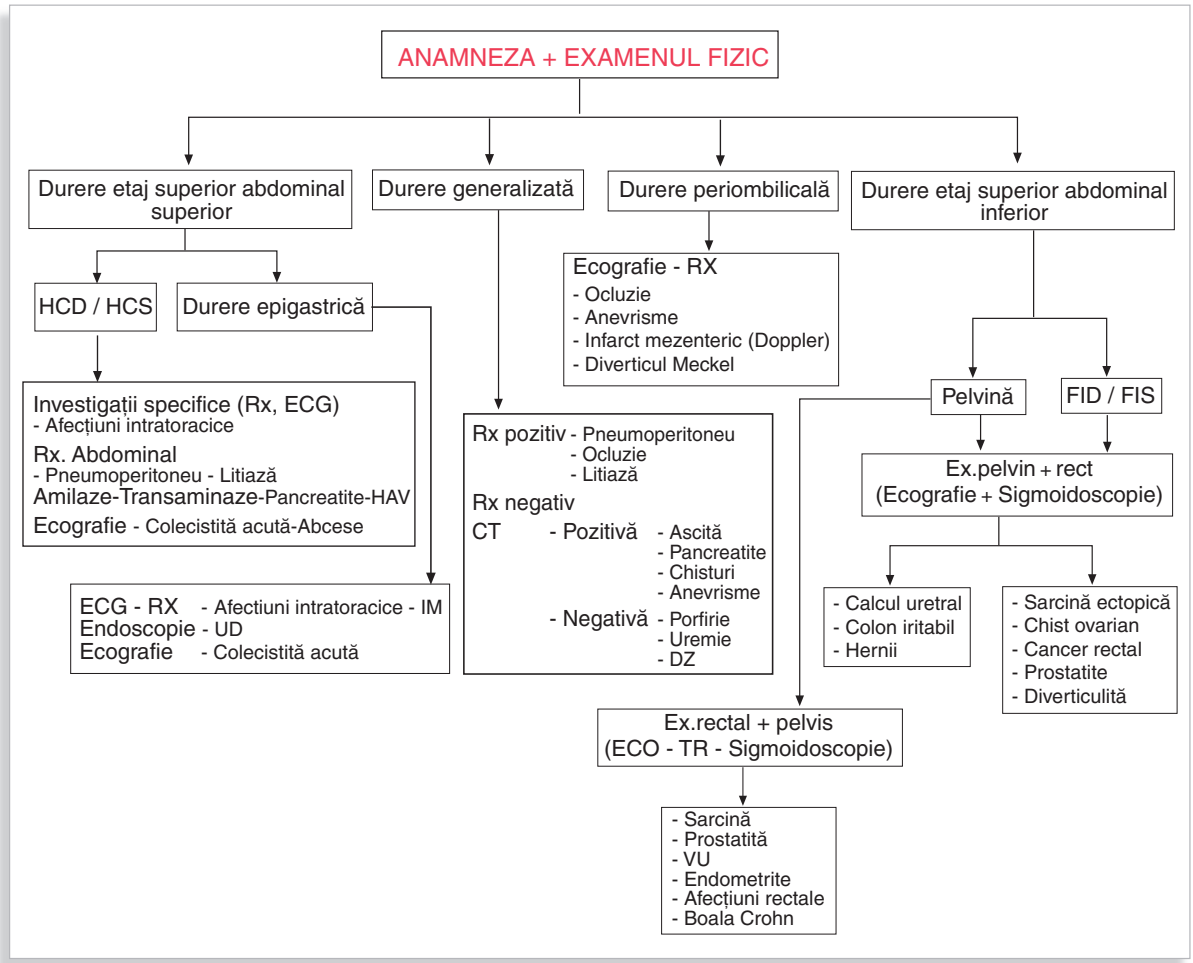

Dispepsia

Dispepsia reprezintă un grup de simptome care sugerează o patologie a tractului digestiv superior în absenţa unor afecţiuni organice[4]. Dispepsia se referă în general la senzația de disconfort abdominal legată de alimentație. Este un simptom frecvent, de obicei autolimitat și reversibil spontan.

Simptomele sindromului dispeptic sunt reprezentate de:

- *Disconfortul abdominal superior*
- *Eructaţiile*
- *Balonările*
- *Saţietatea precoce*

Factorii favorizanţi sau declanşanţi sunt: igiena alimentară defectuoasă, alcoolul, unele medicamente, suprasolicitarea psihică etc.

Dispepsia este întalnită la 25% din populaţie şi reprezintă 5% din totalul prezentărilor la medicul de familie. Clasic, dispepsia este de două tipuri: dispepsia hiperstenică sau dureroasă şi dispepsia hipostenică sau flatulentă.

Termeni înrudiţi

- Dispepsia non-ulceroasă
- Dispepsia funcțională
- Gastropareza
- Dispepsia organică

În 50% din cazuri, dispepsia este întâlnită în afecţiuni organice: ulcer gastric, boală de reflux şi cancer gastric. Într-un procent apreciabil este întâlnită în practică dispepsia non-ulceroasă.[5]

În practică, diagnosticul diferenţial se face cu următoarele afecţiuni:

- Dispepsia funcţională-Diagnostic de excludere
- Ulcer
- BRGE
- Esofagite
- Gastrite
- Duodenite
- Afecţiuni biliare
- Gastropareză
- Colon iritabil
- Pancreatită
- Medicamente (AINS, Cortizon, Antibiotice)
- Boala celiacă
- Intoleranţă la lactoză
- Afecţiuni metabolice (DZ, Hipertiroidism, Hipotiroidism).

În abordarea bolnavului cu dispepsie trebuie să se ţină cont de unele afecţiuni organice care mimează dispepsia. Acestea sunt: cancerul gastric şi esofagian, ulcerul gastric şi cel duodenal, unele afecţiuni infiltrative cum sunt sarcoidoza şi boala Crohn, colita ischemică, hepatocarcinomul, cancerul pancreatic, cardiopatia ischemică etc. Abordarea bolnavului cu dispepsie şi elementele de alarmă pentru unele afecţiuni organice severe sunt prezentate în **Figura 3**.

[4] Examenul endoscopic şi radiologic sunt normale.
[5] *Non-ulcer dyspepsia*.

FIGURA 3. Abordarea pacientului cu dispepsie

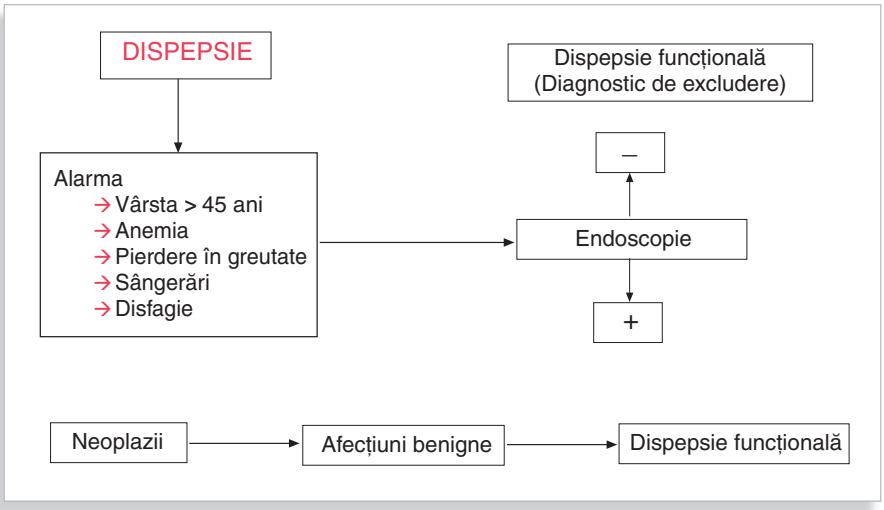

Greaţa şi vărsăturie

Definiţie

Greaţa reprezintă repulsia faţă de unele alimente şi este resimţită ca o senzaţie de disconfort epigastric. Se însoţeşte de salivaţie abundentă, paloare şi hipotensiune arterială. Greaţa se însoţeşte de vărsături, care se caracterizează prin contracţia involuntară a stomacului însoţită de expulzia forţată a conţinutului acestuia. Cauzele digestive şi extradigestive ale vărsăturilor sunt redate în Tabelul 3.

TABELUL 3. Cauzele digestive şi extradigestive ale vărsăturilor.

Cauzele digestive

- Urgenţe abdominale
  - peritonitele
  - ocluzia intestinală acută
  - pancreatita acută
  - colecistita acută
- Boli digestive acute
  - gastroenteritele acute
  - gastrita erozivă acută
- Boli digestive cronice
  - ulcerul gastric şi duodenal
  - stenoza pilorică, duodenală
  - stenoza intestinului gros
  - tulburările evacuării gastrice
    - diabetul dezechilibat
    - vagotomia
    - sclerodermia
  - anomaliile neuro-musculare intestinale

Cauzele extradigestive

- Sarcină
- Afecţiuni neurologice şi ORL
  - hipertensiunea intracraniană
  - sindroamele meningiene
  - migrena
- Sindroame vertiginoase periferice
  - labirintita
  - sindromul Ménière
- Boli metabolice şi endocrine
  - acidoza diabetică
  - hiperhidratarea celulară
  - hipercalcemia
  - hiperazotemia
  - insuficienţa corticosuprarenală
- Infarctul miocardic
- Medicamente
  - digitalice
  - teofilina
  - antibiotice
  - citostatice
  - morfina
- Afecţiuni psihiatrice
  - nevrozele
  - isteria
  - anorexia mentală
- Unele infecţii acute

Diagnosticul diferenţial al vărsăturilor se face cu regurgitaţia și cu ruminaţia sau mericismul[6].

În cazul bolnavilor care prezintă vărsături trebuie să răspundem la următoarele întrebări:

- Este vorba de vărsături acute sau cronice ?
- Sunt vărsături prin obstrucţii digestive sau fără obstrucţii digestive ?
- Sunt vărsături centrale sau sunt vărsături psihogene ?

În cursul vărsăturilor, mai ales a celor incoercibile, apar unele complicaţii:

- Tulburări hidroelectrolitice
- Alcaloza hipocloremică
- Hipokaliemia
- Insuficienţa acută prerenală
- Complicaţii mecanice
  - Sindromul Mallory-Weiss[7]
  - Sindromul Boerhave[8]
- Pulmonare
  - Pneumonia de aspiraţie[9]

Anamneza este utilă în analiza vărsăturilor. Trebuie precizate: frecvența, orarul, ritmul vărsăturilor, cantitatea și conținutul acestora. Vărsăturile pot fi ocazionale în migrenă, rău de mișcare, expunerea la unele mirosuri, sau repetitive în stenoza pilorică, în intoxicaţii, în hiperemeza gravidică etc. Vărsăturile matinale sunt întâlnite în sarcină, etilism, uremie, rinofaringite. Vărsăturile intraprandiale sau imediat postprandiale sunt mai frecvente în afecţiuni psihice, isterie, la bulimici, iar cele postprandiale tardive în stenoza pilorică. În sindromul de *hipertensiune intracraniană* secundar tumorilor, traumatismelor sau accidentelor vasculare cerebrale vărsăturile se însoţesc de cefalee, fotofobie, febră, vertij, tulburări de echilibru. Sunt prezente semnele neurologice de focar, dar de regulă greaţa lipsește.

Sângerările gastrointestinale

Sângerările gastrointestinale se referă la hemoragiile digestive superioare și hemoragiile digestive inferioare. Hemoragiile digestive superioare sunt hemoragii ale tractului digestiv cu etiologie complexă, ale căror surse de sângerare sunt localizate proximal de joncţiunea duodeno – jejunală, la nivelul unghiului Treitz.

Cele inferioare au sursele de sângerare localizate între unghiul Treitz și orificiul anal.

---

[6] Regurgitaţia reprezintă readucerea alimentelor în cavitatea bucală fără efort de vărsătură și este întâlnită în sindromul esofagian alături de disfagie; ruminaţia sau mericismul constă în readucerea alimentelor în cavitatea bucală însoţită de o nouă masticaţie. Este un simptom întâlnit la bolnavii psihici.

[7] Sindromul Mallory-Weiss constă în efracţia mucoasei esofagiene localizată la nivelul joncţiunii esogastrice. Reprezintă o cauză frecventă de hemoragie digestivă superioară.

[8] Sindromul Boerhave, sau ruptura spontană a esofagului, apare după eforturi de vărsătură şi se însoţeşte cel mai adesea de mediastinită acută severă.

[9] Pneumonia de aspiraţie apare în refluarea în timpul vărsăturilor a alimentelor şi a conţinutului acid gastric în arborele traheobronşic. Acest simptom poartă numele de sindromul Mendelson.

Termeni înrudiți

- Hematemeza reprezintă vărsătura cu sânge proaspăt.[10]
- Hematochezia[11] reprezintă exteriorizarea de sânge proaspăt în scaun.
- Melena[12] se definește ca exteriorizarea de sânge modificat în scaun: scaun negru, lucios, „ca păcura", „ în zaț de cafea".

Tabelul 4 prezintă cauzele cel mai des întâlnite ale hemoragiilor digestive.

Uneori hemoragiile digestive nu sunt aparente clinic, în aceste cazuri bolnavii se prezintă la medic cu anemie feriprivă mai mult sau mai putin severă, situaţii în care vorbim despre sângerarile oculte[13].

[10] Pentru apariţia hematemezei este necesară o sângerare de peste 500 ml. Aceasta este cantitatea care conduce la apariţia distensiei gastrice şi a efortului de vărsătură;

[11] Hematochezia este întâlnită în general în hemoragiile digestive inferioare; poate să apară şi în cele superioare atunci cand tranzitul este accelerat sau hemoragia este masivă;

[12] Melena apare în hemoragiile digestive superioare; culoarea neagră se datorează transformarii hemoglobinei în clorhidrat de hematină, pentru apariţia unui scaun melenic este necesară o sângerare de minimum 50 de ml.

[13] Hemoragia ocultă reprezintă pierderea de sânge la nivelul tractului digestiv. Acest tip de sângerare gastrointestinală este pus în evidenţă prin teste de laborator, prin analiza scaunului (Hemocult), în absenţa sângerărilor digestive - macroscopice: hematemeză, melenă, hematochezie. Hemoragia ocultă trebuie diferenţiată de hemoragia obscură, care se referă la o sângerare persistentă sau recurentă a cărei sursă nu a fost identificată după o primă investigare. Hemoragia obscură poate fi ocultă, atunci cand nu este evidenţiabilă, sau manifestă când există o sângerare care poate fi obiectivată. De regulă, hemoragiile oculte sunt asimptomatice, se manifestă prin anemie feriprivă, însoţită sau nu de test Hemocult pozitiv.

TABELUL 4. Cauzele hemoragiilor digestive superioare şi inferioare.

Hemoragii digestive superioare	Hemoragii digestive inferioare
• Ulcer gastroduodenal (Figura 6)	• Diverticuli la nivelul intestinului subţire/colonului
• Esofagite	• Polipi colonici
• Gastrită hemoragică	• Boli inflamatorii intestinale - Boala Crohn - Rectocolita ulcero-hemoragică
• Gastrită acută de stres - Post-traumatică - După arsuri	• Neoplasm intestinal / colonic
• Sindrom Mallory- Weiss	• Diverticul Meckel
• Leziuni Dieulafoy	• Leziuni de angiodisplazie
• Folosirea cronică de antiinflamatoare non-steroidiene	• Hemoroizi
• Neoplazii esofagiene/gastrice/duodenale	• Fisuri anale
• Sângerare variceală esofagiană şi gastrică	• Colită ischemică (Figura 7)
• Gastropatia portal-hipertensivă	• Sindroame diareice de cauză infecțioasă
• Ectazia vasculară antrală gastrică[14]	• Colita de iradiere
• Hemoragiile din tractul biliar	

[14] GAVE- *Gastric Antral Vascular Ectasia.*

Diagnosticul diferențial al hematemezei se face cu epistaxisul, cu sângerările din cavitatea bucală*, cu hemoptizia sau, în cazul unor vărsături alimentare, cu alimente sau băuturi de culoare roșie. Falsul scaun melenic este întâlnit după administrarea unor preparate care conțin fier, bismut sau cărbune medicinal. Sângerările gastrointestinale au adesea un răsunet sistemic şi se manifestă cu lipotimie, sincopă, hipotensiune sau se manifestă prin agravarea ischemiei miocardice sau cerebrale datorită anemiei şi hipovolemiei. Abordarea bolnavilor cu HDS și HDI este ilustrată în Figurile 4 şi 5.

FIGURA 4. Abordarea pacientului cu HDS.

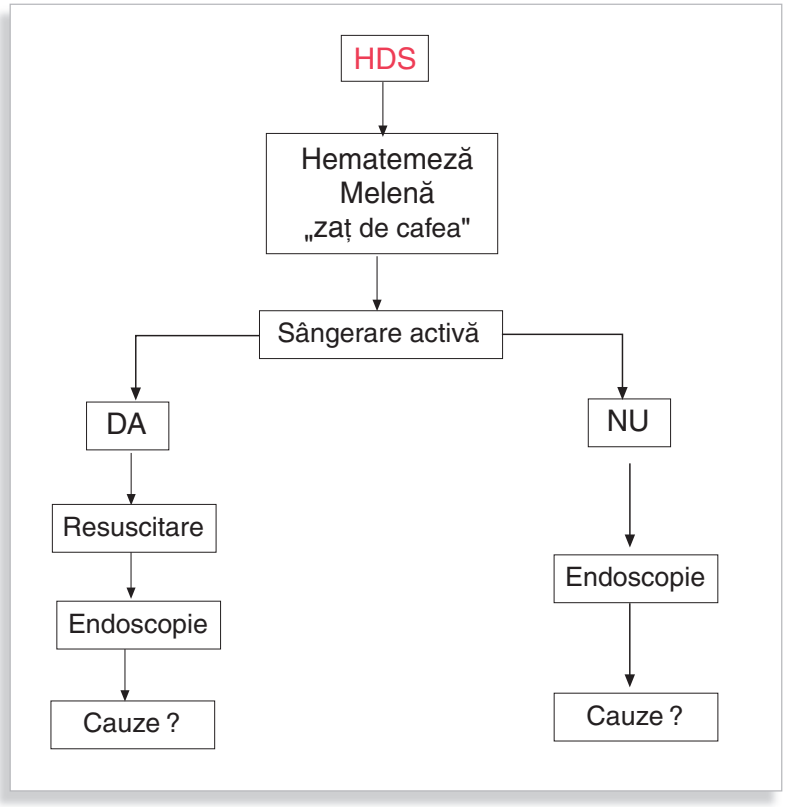

FIGURA 5. Abordarea pacientului cu HDI.

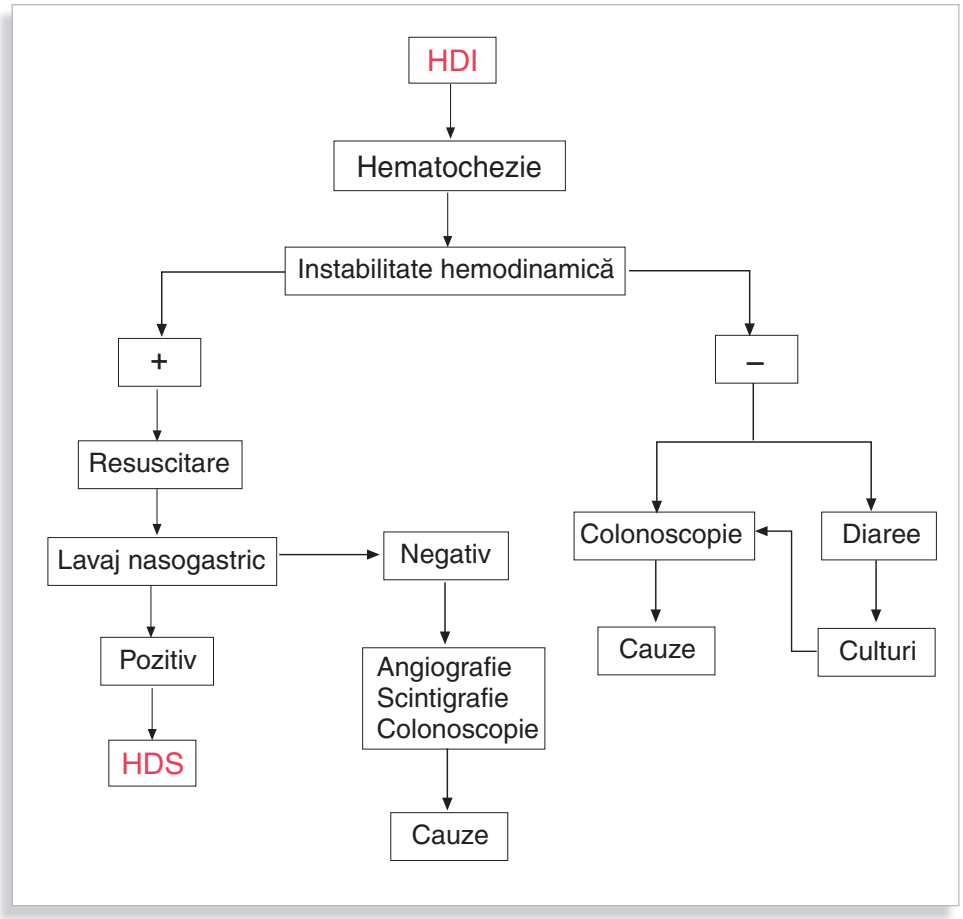

FIGURA 6. Ulcer duodenal hemoragic

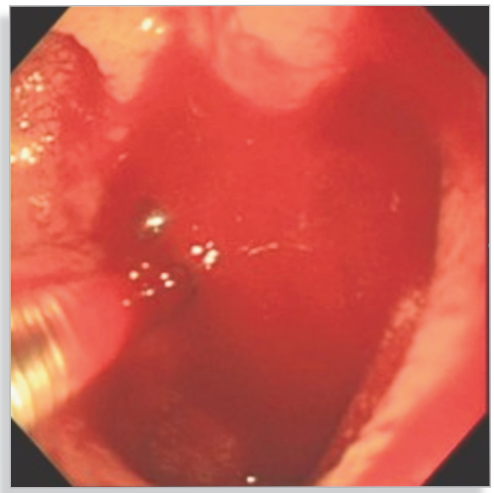

FIGURA 7. Colita ischemică - aspect colonoscopic.

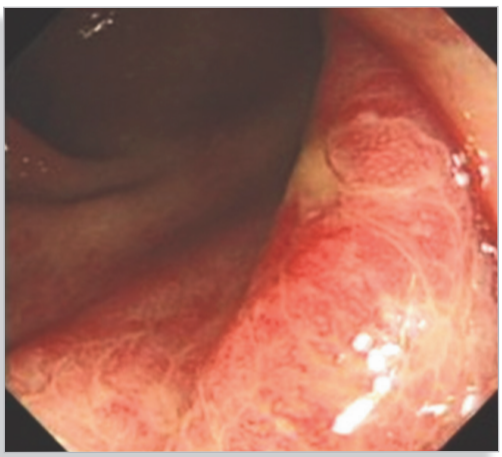

Tulburările comportamentului alimentar

Termeni înrudiţi

Apetitul reprezintă dorința de a mânca în general sau de a mânca anumite alimente.

Foamea este necesitatea de a mânca, asociată uneori cu senzaţia de arsură epigastrică, cefalee şi ameţeli.

Hiporexia înseamnă, etimologic, „diminuarea apetitului". În practică, însă, termenii folosiţi pentru scăderea apetitului sunt *anorexia*[15] sau *inapetența*. Cauzele anorexiei sunt redate în Tabelul 5.

Inapetența selectivă reprezintă aversiune faţă de unele alimente, de exemplu la „carne" în cancerul gastric.

Anorexia nervoasă[16]

Unele mecanisme digestive prin care apare scăderea apetitului sau inapetenţa sunt:

a. Reducerea capacităţii gastrice
- Stomac rezecat
- Schirul gastric
- Tumorile infiltrative

b. Scăderea secreţiei gastrice
- Anaclorhidrie
- Rezecţii

c. Hipotonia gastrică.

[15] Anorexie - de la *an* care înseamnă „fără" şi *orexis* care înseamnă „apetit".

[16] Anorexia nervoasă este o afecţiune psihică care apare la femei şi care debutează înainte de 25 de ani, se însoţeşte de scădere ponderală cu 25% şi se caracterizează printr-o modificare a comportamentului alimentar, bolnavele refuzând alimentaţia. Alte afecţiuni care pot fi cauze de slăbire sunt absente. Bolnavele percep într-un mod distorsionat propria greutate. Un alt element îl constituie prezenţa amenoreei.

TABELUL 5. Cauzele digestive şi extradigestive ale anorexiei.

Boli digestive	Boli extradigestive
• Boli ale stomacului: - gastrite acute, cronice - cancer gastric • Boli ale ficatului: - hepatite acute, cronice - ciroza hepatică • Boli biliare: - litiază biliară - colecistopatii • Boli pancreatice: - pancreatită cronică - cancer pancreatic	• Boli acute febrile • Boli infecţioase cronice • Medicamente - amfetamine • Intoxicaţii cronice: - alcool - fumat • Boli metabolice - diabet zaharat cu cetoză - uremie • Boli endocrine: - insuficienţă hipofizară • Boli psihice: - anorexie nervoasă

Alte tulburări ale comportamentului alimentar sunt:

Siţiofobia prin care se înţelege refuzul de a ingera orice fel de aliment. Este întâlnită în unele psihopatii. *Hiperorexia* reprezintă exagerarea apetitului și este opusul anorexiei. Este întâlnită în convalescenţă, ulcerul duodenal, sindromul de malabsorbţie, diabetul zaharat, hipertiroidism etc.

Parorexia se referă la pervertirea apetitului. Sindromul *Pica* constă în pervertirea apetitului - manifestarea tendinţei de ingerare a unor substanţe nealimentare. Este întâlnit la psihopaţi. *Polifagia* se referă la mese abundente iar *hiperfagia* se referă la mese cu cantităţi mari de alimente. O altă tulburare este *bulimia.* Aceasta se manifestă prin foame excesivă, urmată de ingestia unor cantităţi excesive de alimente, care depășesc necesităţile organismului. Este întâlnită în depresii și în unele tulburări psihice.

Examenul obiectiv al abdomenului

Pentru examinarea bolnavului, medicul se plasează de partea dreaptă a acestuia, cu bolnavul plasat în decubit dorsal, trunchiul puţin ridicat pe pernă și genunchii flectaţi. În acest fel musculatura abdominală este relaxată. Membrele superioare sunt ținute pe lângă corp.

Inspecţia

La inspecție sunt urmărite modificările cutanate, modificările de contur ale abdomenului, participarea abdomenului la mișcările respiratorii, unele mișcări anormale cum sunt mişcările peristaltice, pulsaţiile vasculare etc.

Modificările cutanate

Apariția de erupţii peteșiale sau de echimoze este întâlnită de exemplu în pancreatita acută. Echimoza periombilicală poartă numele de semnul *Cullen;* echimozele localizate pe flancuri reprezintă *semnul Grey-Turner.* Acestea sunt întâlnite de asemenea în pancreatita acută şi în infarctul mezenteric. Alte modificări cutanate întâlnite la inspecţia locală a abdomenului sunt *vergeturile* albe-sidefii din sarcină și din obezitate, vergeturile de culoare violacee din boala Cushing, circulaţia venoasă superficială din sindromul de hipertensiune portală de tip porto-cav peri-ombilicală, „capul de meduză“ , circulaţia colaterală de tip cavo-cav localizată pe flancuri, cicatricele postoperatorii etc.

Modificările de contur ale abdomenului

În mod normal, abdomenul este plat. Un abdomen escavat sau scafoid este întâlnit în denutriţie și în caşexie. Abdomenul mai poate fi bombat generalizat sau localizat. Bombarea generalizată predominant anterioară „în desagă“ este întâlnită la obezi şi se datorează paniculului adipos exagerat. Mărirea de volum a abdomenului mai apare în meteorism abdominal, în ocluzii și în ascită. În ascita abundentă, bombarea este predominant laterală și apare abdomenul de „batracian”.

Bombarea localizată a abdomenului inferior este descrisă la vârstnici cu glob vezical, în cazurile de tumori ovariene sau uterine și în sarcină. Bombarea abdomenului superior este întâlnită la bolnavii cu hepatomegalie gigantă, cu splenomegalie etc. Bombarea anormală mai poate fi obsevată la bolnavii cu hernii[17] gigante și cu eventraţii[18].

Mișcările anormale ale peretelui abdominal

În mod normal, musculatura abdominală participă la mişcările respiratorii. Absenţa acestei participări este întâlnită în abdomenul acut și reprezintă un semn de iritaţie peritoneală. Alte mișcări anormale pot fi observate în stenoza pilorică; se vizualizează mișcări peristaltice exagerate localizate în epigastru și în subocluzia intestinală deasupra obstacolului. Pulsaţii ale aortei abdominale localizate în epigastru se observă la persoanele slabe sau la bolnavii cu insuficienţă cardiacă dreaptă. Palparea pulsaţiilor ventriculului drept în epigastru reprezintă semnul Harzer.

Palparea

Palparea se efectuează cu mâinile calde pentru a nu provoca o reacţie de apărare. Se aplică pe abdomen toată palma și se urmărește mimica bolnavului. Zona abdominală dureroasă de regulă se examinează ultima. Palparea poate fi superficială sau profundă, bimanuală sau monomanuală. Tot în cadrul examinării abdominale este inclusă şi palparea *punctelor dureroase abdominale*. Datorită dezvoltării metodelor paraclinice complementare de explorare, multe dintre aceste puncte și-au pierdut utilitatea clinică şi ţin mai mult de istoric.

Punctele dureroase abdominale sunt următoarele:

- Xifoidian - în afecţiunile cardiei
- Epigastric - la unirea 1/3 superioare cu 1/3 medie a liniei xifo-ombilicale
- Cistic - la intersecţia liniei medio-claviculare drepte cu marginea inferioară a coastelor
- Duodenal - la dreapta liniei mediane, sub punctul cistic
- Piloric- imediat deasupra celui duodenal
- Solar - la unirea 1/3 mijlocii cu 1/3 inferioară a liniei xifo-ombilicale, corespunde plexului solar
- Punctele mezenterice - de o parte și de alta a ombilicului
- Punctele apendiculare *Mc Burney* - la jumătatea liniei spino-ombilicale drepte; *Morris* - la 2-3 cm de ombilic, pe linia spino-ombilicală dreaptă; *Lanz* - la unirea 1/3 medii cu 1/3 externă a liniei bispinale
- Uterin - deasupra simfizei pubiene
- Punctele tubo-ovariene - în fosele iliace, la jumătatea liniilor care unesc ombilicul cu unghiul arcadelor crurale.

[17] Prin hernie se înţelege protruzia unor organe prin orificii anatomic preformate; cele mai frecvente sunt herniile inghinale, femurale şi ombilicale.

[18] Prin eventraţie se înţelege protruzia unor organe, datorată unor zone slabe ale peretelui abdominal, care este secundară unor intervenţii chirurgicale.

Palparea superficială

La palparea superficială, peretele abdominal se deprimă cu aproximativ un centimetru. Se urmărește sensibilitatea superficială, prezența maselor tumorale superficiale şi se examinează orificiile herniare. Creșterea sensibilității superficiale poartă denumirea de *hiperestezie cutanată* și reprezintă semn de iritaţie peritoneală. Palparea provoacă durere și contractură involuntară a muşchilor peretelui abdominal. Acest lucru poartă numele de „apărare musculară". Apărarea musculară este localizată de exemplu în apendicita acută sau este generalizată în ulcerul perforat cu peritonită generalizată etc. Uneori durerea se exacerbează la decomprimarea bruscă a abdomenului - *semnul Blumberg*, prezent în iritaţia peritoneală.

Masele tumorale superficiale se palpează la nivelul peretelui abdominal. Ele sunt fixate de acesta şi rămân palpabile când bolnavul își contractă musculatura abdominală. Cele mai frecvente mase tumorale superficiale sunt: lipoamele, hematoamele, uneori sunt metastazele etc. Examinarea orificiilor herniare la nivelul liniei albe, la ombilic, în regiunea inghinală se face prin palpare, moment în care se roagă bolnavul să tușească. Herniile sunt mase tumorale cu impuls de tuse, reductibile spontan sau prin palpare. Herniile ireductibile sunt încarcerate în orificiul herniar. Uneori acestea sunt ștrangulate, încarcerate și cu necroză ischemică. În acest caz sunt percepute ca formaţiuni tumorale dureroase, tranzitul pentru gaze și pentru materiile fecale este oprit și se instalează tabloul ocluziei intestinale.

Palparea profundă

Palparea profundă se realizează prin palparea simetrică a tuturor zonelor topografice ale abdomenului, cu scopul de a identifica zonele dureroase sau formaţiunile viscerale palpabile. Viscerele intraperitoneale cu mezou sunt mobile faţă de peretele abdominal posterior, în timp ce viscerele retroperitoneale sunt imobile. Palparea profundă se poate face monomanual, bimanual cu mâinile alăturate sau, dacă peretele abdominal este gros, mâinile sunt aplicate una peste cealaltă. O altă metodă este cea prin acroșaj sau prin „agăţare", cu degetele flectate - se încearcă de exemplu să se pătrundă sub rebordul costal. Uneori este folosită tehnica prin balotaj, utilă pentru palparea organelor retroperitoneale: o mână apasă viscerul prin intermediul peretelui abdominal anterior, iar cealaltă mână, plasată în regiunea lombară, percepe apăsarea transmisă de viscerul respectiv. Palparea profundă[19] oferă date despre mărimea viscerului, consistenţa elastică, fermă sau dură a acestuia, despre sensibilitatea dureroasă, despre suprafaţa, mobilitatea sau despre pulsaţiile transmise.

Palparea apendicelului cecal

În apendicita acută este utilă *manevra Jaworski-Lapinski*. Cu ajutorul acesteia, la palparea profundă, cu piciorul ridicat, a fosei iliace drepte apare durerea în inflamaţia apendicelui retrocecal, la comprimarea acestuia între mâna examinatorului și mușchiul psoas (**Figura 8**). Tot în apendicita acută punctul *Mc Burney*, situat la unirea 1/3 externe cu 2/3 interne a liniei ce unește spina iliacă anterosuperioară cu ombilicul, este dureros. Un alt punct dureros este punctul *Lanz*, situat la intersecţia marginii externe a dreptului abdominal cu orizontala ce unește spinele iliace anterosuperioare.

[19] Palparea ficatului, a splinei, a colecistului şi a rinichilor este descrisă la capitolele respective.

FIGURA 8. Manevra Jaworski-Lapinski.

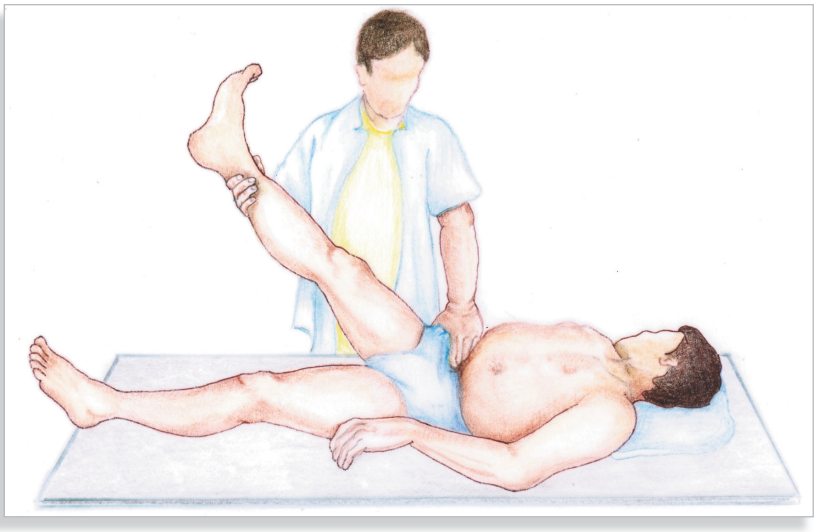

Tușeul rectal

Cu ajutorul tușeului rectal este explorată în principal regiunea anorectală. Tuşeul rectal se efectuează în decubit lateral cu genunchii flectaţi sau în poziţie genu-pectorală. În primul rând se inspectează orificiul anal și se caută fisuri, inflamaţii sau hemoroizi. Ulterior, cu indexul mâinii drepte, se pătrunde prin orificiul anal în rect. Se palpează pereţii rectali, fundul de sac peritoneal *Douglas*, prostata, uterul și anexele.

Percuţia

În mod normal, percuţia abdomenului relevă timpanism, datorită conţinutului gazos intestinal, și zone de matitate fiziologică: hepatică, uter gravid, și vezică urinară plină. Percuţia ficatului[20] se efectuează anterior pe linia medio-claviculară dreaptă. În mod normal, matitatea hepatică începe din spaţiul al V-lea intercostal drept și se întinde până la rebordul costal. Matitatea hepatică poate să dispară în: pneumoperitoneu, în interpoziţia interhepatodiafragmatică a colonului[21] sau în *situs inversus*. Pentru percuţia ascitei bolnavul este așezat în decubit dorsal și se percută radiar, în „evantai", pornind de la apendicele xifoid. Se constată o zonă de matitate declivă, cu concavitatea în sus. Dacă bolnavul este așezat în decubit lateral matitatea declivă este deplasabilă pe flancuri.

Auscultaţia

La auscultația abdominală normală sunt decelate unele zgomote hidroaerice numite borborisme sau garguimente, acestea au o frecvenţă de 5-30/minut și sunt datorate peristalticii intestinale. În ileusul paralitic zgomotele intestinale sunt absente. Garguimente lungi, asociate cu colici și oprirea tranzitului gazos și de materii fecale apar în ileusul mecanic. La auscultaţie mai pot fi auzite frecături peritoneale localizate în hipocondrul drept, în cazul perihepatitelor, sau în hipocondrul stâng în perisplenite. Uneori, la auscultaţia abdominală pot fi auscultate sufluri. Acestea sunt întâlnite în anevrismul de aortă, în stenozele arterelor renale și în unele tumori primitive hepatice.

[20] Percuţia ficatului este descrisă în capitolul Semiologiei hepatice.
[21] Sindromul Chilaiditi.

Explorarea paraclinică a abdomenului

Radiografia abdominală simplă

Radiografia abdominală simplă este o investigaţie de rutină. Ea este utilă pentru identificarea pneumoperitoneului din perforaţiile digestive, a imaginilor hidroaerice din ocluzii, a calcificărilor pancreatice, a litiazei renourinare etc. În pneumoperitoneu se observă prezența de aer sub cupola diafragmatică, acesta se vizualizează mai bine în ortostatism sau subombilical în decubit dorsal. În ocluzia intestinală apar imagini hidroaerice multiple, sub forma „cuiburilor de rândunică".

Tranzitul baritat esogastroduodenal este util în identificarea unor anomalii morfologice sau funcționale ale tubului digestiv: nișe ulceroase, stenoze, dilataţii, anomalii ale peristaltismului.

Tranzitul baritat intestinal are la bază urmărirea pasajului pastei baritate din stomac în jejun și apoi în ileon. În *irigografia intestinală* pasta baritată este introdusă sub formă de clismă în rect - în acest fel se vizualizează colonul și ileonul terminal (**Figura 9**).

FIGURA 9. Hernie voluminoasă inghinoscrotală - aspect irigografic.

Ecografia și Tomografia computerizată

Aceste investigații sunt foarte eficiente în diagnosticul formaţiunilor circumscrise benigne și maligne ale organelor parenchimatoase, în diagnosticul colecistitelor acute litiazice, a icterelor obstructive, pentru diagnosticul afecţiunilor vasculare etc.

FIGURA 10. Îngroşarea peretelui ultimei anse ileale „în cocardă". - aspect ecografic.

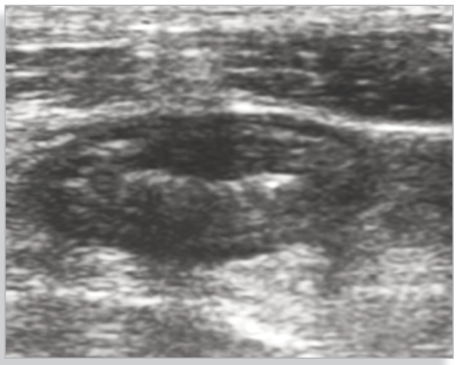

Explorarea endoscopică

Se efectuează cu ajutorul fibroscopiei optice. Prin endoscopie se realizează o vizualizare directă a tractului digestiv superior și inferior. Totodată, se pot face biopsii ţintite și alte tehnici intervenţionale diagnostice și terapeutice (**Figura 11**).

FIGURA 11. Ulcer hemoragic - aspect endoscpic.

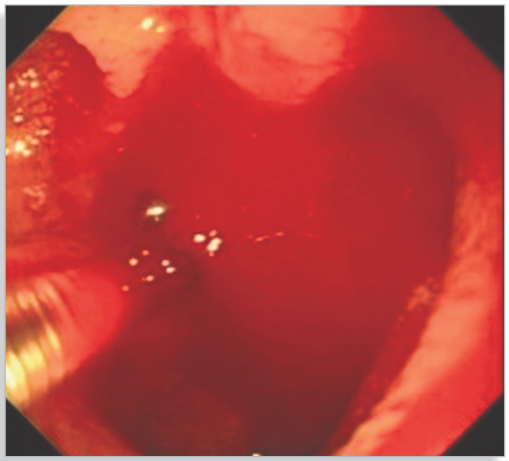

Paracenteza

Paracenteza reprezintă puncţionarea cavităţii peritoneale. Paracenteza este efectuată în scop diagnostic (*vezi capitolul 13 - Sindromul ascitic*) sau în scop evacuator. Din punct de vedere tehnic, paracenteza se realizează prin puncţia flancului stâng, pe linia ce unește spina iliacă antero-superioară cu ombilicul la unirea 1/3 externe cu cele 2/3 interne - la acest nivel intestinul este mobil, iar riscul de perforare este minim. Paracenteza se realizează prin anestezie locală cu lidocaină 1%; lichidul aspirat este examinat macroscopic, biochimic, citologic și bacteriologic. Incidentele şi complicaţiile paracentezei sunt în general rare.

Laparoscopia

Laparoscopia permite vizualizarea directă și explorarea cavităţii peritoneale. Prin laparoscopie se pot efectua diverse biopsii ţintite și intervenţii chirurgicale, unele extrem de sofisticate.

Laparotomia exploratorie

Laparotomia exploratorie reprezintă intervenţia chirurgicală efectuată în scop diagnostic. A fost inlocuită in ultimul timp cu laparoscopia.

IV/4

Mihăiță PĂTRĂȘESCU, Raluca Simona COSTACHE

Noțiuni introductive / Generalități

Anamneza specifică

Vârsta

Ulcerul duodenal este mai frecvent la tinerii între 20 și 45 de ani, în timp ce cancerul gastric este mai frecvent după vârsta de 50 de ani.

Sexul

Ulcerul duodenal este mai des întâlnit la bărbaţi, cel gastric se pare că apare mai des la femei.

Antecedentele personale patologice

O serie de suferinţe se asociază mai frecvent cu patologia gastro-duodenală. În insuficienţa renală cronică în stadiul uremic, ulcerele și manifestările gastritice apar mai des. În BPOC și în cordul pulmonar cronic există o hiperaciditate care crește incidenţa ulcerelor, mai ales a celor duodenale. În cirozele hepatice este descris așa-numitul ulcer hepatogen. Unele afecţiuni infecţioase se asociază cu gastrite: febra tifoidă, dizenteria, hepatita acută virală B, gripa, toxiinfecţiile alimentare cu stafilococ sau cu salmonela, etc. Uneori chiar și tuberculoza sau luesul pot determina interesare gastrică. Tabloul clinic al sindromului dispeptic este frecvent întâlnit într-o multitudine de suferinţe digestive non-gastrice cum sunt colecistita cronică, litiaza biliară, apendicita, pancreatita, enterocolitele și hepatitele sau extradigestive, de exemplu metroanexitele. Anemia Biermer se însoţește de gastrită atrofică cu aclorhidrie. Aceasta are o patologie imună care conduce la distrugerea celulelor parietale și la scăderea secreţiei de factor intrinsec. Patologia gastrică anterioară poate să fie responsabilă de tabloul clinic actual. Astfel, stomacul operat cu antrectomii sau cu anstomoze gastroenterale induce un risc de cancer gastric care apare la o distanţă de 15 ani de la intervenţia chirurgicală. Medicaţia cu AINS este responsabilă de apariţia gastritelor erozive și hemoragice.

Antecedentele heredocolaterale patologice

Este cunoscut faptul că există o agregare familială a cancerului gastric, cum este celebrul caz al familiei lui Napoleon Bonaparte. În semiologia clasică se consideră că există o legătură între grupul sanguin A și riscul de cancer gastric. Este cunoscută de asemenea și incidenţa crescută a ulcerului duodenal la bolnavii cu grupa 0.

Condiţiile de viaţă și muncă

Anumite profesii, unele obiceiuri și comportamente de viaţă constituie o stare cronică de încordare psihică sau un stil de viaţă dezechilibrat, elemente considerate factori de risc pentru o serie de suferinţe gastrice asociate stărilor hipersecretorii. Alcoolul, îndeosebi băuturile distilate, produc gastrita etilică. Fumatul constituie un factor de risc pentru cancerul gastric prin substanţele carcinogene din fumul de ţigară. Totodată acesta crește secreţia gastrică, scade producţia de bicarbonat din secreţia pancreatică și afectează microcirculaţia din peretele gastric cu tulburări

trofice consecutive. Alimentaţia dezechilibrată, mesele neregulate, alimentaţia de tip fast-food sunt implicate în etiologia gastritelor și a ulcerului peptic. Alimentaţia foarte sărată și bogată în carne roșie înalt preparată termic poate să ducă la apariţia cancerului gastric.

Manifestările clinice funcţionale

Caracteristica esenţială a durerii epigastrice din patologia gastrică este aceea că este ritmată de mese. Durerea este de intensitate variabilă și are caracter de crampă sau de torsiune. Vărsăturile ameliorează durerea iar bolnavii și-o provoacă adesea în mod voluntar. Condiţiile de declanșare a durerii după masă și condiţiile de ameliorare a acesteia prin efort de vărsătură caracterizează mica periodicitate. Marea periodicitate este definită ca un interval de 3-4 săptămâni de durere postprandială survenită sezonier, în general primăvara și toamna. Mica și marea periodicitate au fost descrise în semiologia clasică în ulcerul duodenal. În prezent nu mai este de actualitate întrucât diferenţele sezoniere în privinţa alimentaţiei nu se mai păstrează. Caracterele durerii ulceroase în funcţie de localizare sunt prezentate în Tabelul 1.

TABELUL 1. Caracteristicile durerii ulceroase în funcţie de localizarea ulcerului.

Ulcerul	Caracteristicile durerii
Gastric	▪ După mese ▪ Durata de 1-2 ore ▪ Localizare restrânsă
Juxtacardial	▪ Imediat după masă ▪ Sub apendicele xifoid ▪ Iradiază retrosternal şi în hipocondrul stâng
Ulcerul treimii superioare a stomacului	▪ Durere la 1-2 ore după masă ▪ La stânga liniei mediane
Ulcerul regiunii antropilorice	▪ Durere la 3-4 ore după masă ▪ În epigastru ▪ Iradiază în hipocondrul drept şi în coloană

În gastrite durerea este difuză, localizată în epigastru și debutează postprandial iar în cancerul gastric durerea lipsește la debutul bolii.

Elementele de gravitate

Schimbarea caracterelor durerii în ceea ce privește periodicitatea, iradierea și durata, poate indica apariţia unei complicaţii a ulcerului gastric, un nou ulcer sau penetraţia într-un organ de vecinătate când durerea devine continuă, transfixiantă și variabilă în funcţie de poziţie. În perforaţii, durerea devine violentă și se însoţește de apărare musculară abdominală. În hemoragie, durerea încetează pentru că sângele are proprietăţi alcaline și tamponează acidul clorhidric. În stenoza pilorică durerea este cvasipermanentă și se calmează prin vărsături.

Alte simptome conexe în patologia gastro-duodenală mai sunt: eructaţiile, pirozisul, greţurile și vărsăturile, regurgitaţiile etc.

Examenul obiectiv

Unele modificări ale examenului clinic general întâlnite în patologia gastrică și duodenală sunt reprezentate în Tabelul 2.

TABELUL 2. Modificările examenului general în afecțiunile gastro-duodenale.

Elemente de examen clinic	Cauze
- Poziţie antalgică ghemuită cu pumnul în epigastru	▪ În faza dureroasă a ulcerului şi în penetraţie
- Facies zigomatic[1]	▪ Stenoză pilorică prin ulcer peptic
- Paloare „albă ca varul ”	▪ Hematemeză
- Paloare galbenă ca „ceara”	▪ Anemia Biermer[2]
- Caşexie[3]	▪ Cancerul gastric
- Semnul Wirchow Troisier[4]	▪ Cancerul gastric metastatic

1 Faciesul zigomatic se referă la tegumentele teroase şi la dispariţia bulei lui Bichat bilateral, arcadele zigomatice devin proeminente iar comisurile labiale sunt coborâte.

2 Anemia Biermer este o anemie macrocitară caracterizată prin deficitul de absorbţie a vitaminei B12 din cauza reducerii sau absenţei factorului intrinsec. Acesta este produs de celulele parietale gastrice, uneori sunt prezenţi anticorpi anticelulă parietală.

3 Caşexia reprezintă scăderea ponderală semnificativă cu emacierea maselor musculare.

4 Semnul Wirchow Troiser se referă la adenopatia din fosa supraclaviculară stângă care este întodeauna patologică.

Pentru examenul local în patologia gastro-duodenală sunt parcurse etapele cunoscute ale examenului clinic.

La inspecţie se urmărește regiunea epigastrică unde se constată *bombarea regiunii epigastrice* în cancerele gastrice avansate, în dilataţia acută gastrică și în stenoza pilorică de lungă durată. De asemenea, se observă *retracţia regiunii epigastrice* în ulcerul perforat la debut și în gastroptoză, *pulsaţii* în tumorile care vin în contact cu aorta abdominală și *mișcări peristaltice* în stenoza pilorică în faza compensată când stomacul încearcă să depășească obstacolul. Această peristaltică este observată prin percutarea ușoară a regiunii epigastrice cu vârful degetelor.

La *palpare* se evidențiază: *apărarea musculară* în ulcerul perforat, o *sensibilitate difuză* a regiunii epigastrice în gastrita acută sau cronică, *împăstarea regiunii epigastrice* în cancerul gastric, în ulcerul peptic și în perigastrita care complică uneori ulcerul peptic. De asemenea se pot palpa tumorile gastrice în stadii evolutive avansate care au o consistenţă dură, o suprafaţă neregulată, nu sunt mobile cu respiraţia, cu excepţia celor care aderă la diafragm. *Semnul „clapotajului gastric”* este consecinţa stazei gastrice din stenoza pilorică sau din gastropareza diabetică și semnifică prezenţa conţinutului gastric alimentar la mai mult de 4 ore după masă. La palparea epigastrului se poate percepe un zgomot de tip hidroaeric foarte sugestiv. Imediat postprandial acest zgomot este fiziologic. El devine patologic dacă este constatat dimineaţa când stomacul este lipsit de conţinut.

Percuţia nu aduce elemente semiologice deosebite în patologia stomacului. *Percuţia spaţiului Traube* deasupra rebordului costal stâng în aria de proiecţie a fornixului gastric pune în evidentă o arie de sonoritate mărită în aerogastrie.

Explorările paraclinice

Cea mai importantă investigaţie paraclinică a stomacului este *endoscopia digestivă*. Aceasta constituie un domeniu de continuă inovaţie și perfecţionare tehnologică care permite atât un diagnostic precis cât și efectuarea unor gesturi terapeutice mai eficiente. Astfel prin endoscopie se pot vizualiza leziunile intragastrice, se pot identifica zonele suspecte din punct de vedere histologic și se pot preleva biopsii

pentru diagnosticul anatomopatologic. Contraindicaţiile absolute ale acestei investigaţii sunt: suspiciunea unei perforaţii digestive, infarctul miocardic acut, accidentul vascular cerebral recent, pacientul cu instabilitate hemodinamică, anevrismul aortic și refuzul pacientului.

Explorarea imagistică a stomacului constă în *radiografia abdominală simplă, în tranzitul baritat,* în *examenul CT* și *RMN abdominal*. Radiografia abdominală simplă este utilă pentru diagnosticul de pneumoperitoneu care apare în ulcerul perforat. Aerul se prezintă sub forma unei imagini transparente localizată între ficat si diafragm. *Tranzitul baritat* este astăzi rar folosit în explorarea patologiei stomacului întrucât endoscopia digestivă superioară este mult mai sensibilă și specifică. Tranzitul baritat poate pune în evidenţă hernile gastrice transhiatale, tumorile gastrice, care se prezintă sub forma unor defecte de umplere cu contur neregulat, lacunar sau sub forma nișelor încastrate în cazul ulcerelor maligne. Ulcerele gastrice de dimensiuni mari sunt evidenţiate sub forma unei extensii a substanţei radioopace în afara conturului gastric, nișă descrisă pentru prima oară de Haudeck.

Examenele CT și RMN abdominale sunt utile în stadializarea tumorilor gastrice prin aprecierea extensiei, a invaziei organelor învecinate, a invaziei vasculare și prin intermediul interesării ganglionilor limfatici.

Explorarea funcţiei evacuatorii gastrice

Evacuarea chimului gastric este un proces care se produce fracţionat și presupune contracţii coordonate desfășurate într-o secvenţă precizată a musculaturii netede gastrice. Timpul de evacuare gastrică depinde de peristaltica stomacului, de permeabilitatea pilorului dar și de calitatea conţinutului mesei. Stomacul se evacuează într-o oră în cazul unui prânz lichid sau hipocaloric și în 4-6 ore în cazul unui prânz hipercaloric și bogat în grăsimi. Se apreciază că la maxim 8 ore postprandial stomacul trebuie să fie complet evacuat. Există mai multe modalităţi prin care se poate explora funcţia evacuatorie a stomacului. *Aprecierea volumului rezidual gastric dimineaţa a jeune* se realizează cu ajutorul aspiratului gastric prin sonda nazogastrică. Peste 100 ml suc gastric și prezenţa reziduurilor alimentare este patologică. Acest lucru se întâlnește în stenozele pilorice și în gastropareză. *Testul cu ser fiziologic* constă în administrarea pe sonda nazogastrică a 150 ml ser fiziologic la temperatura camerei după aspirarea volumului rezidual apoi aspiraţia la 30 min nu trebuie să depășească 400 de ml. În mod normal sulfatul de bariu, se elimină din stomac la 2-3 ore după ingestie, persistenţa unei cantităţi mari la 2 ore sau a oricărei cantităţi la 6 ore indică un deficit de evacuare gastrică. Astfel este cuantificat *timpul de evacuare a substanţei baritate.*

Explorarea funcţiei secretorii gastrice

Secreţia fiziologică gastrică are 3 etape de control: faza orală, faza gastrică aflată sub control vagal și umoral prin gastrină și faza duodenală aflată sub un control umoral complex prin colecistokinină și prin gastrina duodenală. Investigarea funcţiei secretorii gastrice presupune tubajul gastric cu ajutorul sondei Einhorn. În practica medicală actuală această manevră este din ce în ce mai rar întâlnită. Sucul gastric astfel recoltat poate fi supus unui examen macroscopic și unui examen biochimic, pH și aciditate. Aprecierea în dinamică a secreţiei gastrice, în repaus sau după stimularea cu histamină, cu gastrină sau cu insulină constituie metodele prin care se analizează debitele și aciditatea gastrică. Se determină debitul acid bazal (DAB) și cel stimulat (DAS). Acești parametri sunt alteraţi în funcţie de tipul patologiei gastrice: în ulcerul peptic DAB este peste 4 mEq/h, iar în sindromul Zollinger-Ellison DAB atinge valori de peste 30-35 mEq/h.

Sindromul dispeptic gastric

DEFINIŢIE

Sindromul dispeptic[5] se referă la un grup de simptome, care sugerează o patolologie a tractului digestiv superior în absenţa oricărei leziuni organice, în care examenul radiologic și endoscopic sunt normale.

Manifestările clinice

Manifestările clinice ale simptomului dispeptic gastric sunt:

- Disconfort abdominal superior:
  - Eructaţii
  - Balonări
  - Saţietate precoce

Factorii declanşanţi sau favorizanţi sunt reprezentaţi de:

- igiena alimentară defectuoasă,
- alcoolul
- unele medicamente
- suprasolicitarea psihică.

Sunt descrise două forme ale dispepsiei. Există dispepsie gastrică hiperstenică sau dureroasă și dispepsie hipostenică sau flatulentă. O formă particulară a dispepsiei hiperstenice este dispepsia „non-ulceroasă". Diagnosticul diferenial al sindromului dispeptic gastritic se face cu: afecţiunile hepatobiliare, colonice, afecţiunile peretelui abdominal, afecţiunile extradigestive cardiace, etc.

Sindromul gastritic

DEFINIŢIE

Gastritele reprezintă inflamaţia acută sau cronică a mucoasei gastrice.

Gastritele acute (GA) se caracterizează printr-o inflamaţie acută. Din punct de vedere etiologic se clasifică în:

- GA medicamentoasă (AINS)
- GA prin ingestie de etanol
- GA prin substanţe corozive (acizi, baze)
- GA de stress
- GA infecţioasă
- GA alergică

Manifestările clinice sunt reprezentate de: *durere epigastrică, greţuri, vărsături, uneori febră în gastrita flegmonoasă.*

Gastritele cronice

Gastritele cronice au o etiologie plurifactorială (Tabelul 3).

[5] Dispesie, „dis"- tulburat şi „pepsis"- digestie.

TABELUL 3. Cauzele gastritelor cronice.

Etiologie	Cauze
- Factorii traumatizanți ai mucoasei gastrice	▪ Medicamentele ▪ Alcoolul ▪ IRC ▪ Saturnismul
- Factorii alergici şi imunologici	▪ Anticorpii anti-celule parietale
- Refluxul biliar	
- Staza gastrică	▪ Stenoza pilorică
- Alte cauze	▪ Anemia Biermer ▪ Diabetul zaharat ▪ Afecţiunile tiroidiene ▪ Cancerul gastric
- Factori infecţioşi	▪ Helicobacter pylori

Simptomatologia gastritelor cronice este necaracteristică, diagnosticul se stabileşte prin endoscopie şi biopsie.

O formă particulară de gastrită cronică este reprezentată de gastrita cu pliuri gigante Menetrier. Aceasta are o etiologie necunoscută, la examenul histopatologic inflamaţia lipseşte. Din punct de vedere clinic se însoţeşte de edeme şi de ascită - *gastroenteropatia cu pierdere de proteine*. La examneul radiologic cu bariu se observă nişte pliuri gigante, acestea se confundă adesea cu cancerul gastric. Diagnosticul este endoscopic și histopatologic.

Un alt aspect al patologiei gastrice se referă la infecţia cu Helicobacter pylori. Acesta este un bacil gram negativ care colonizează epiteliul mucoasei gastrice. Este o bacterie ureazo –formatoare care scindează ureea în NH_3 şi CO_2. Perturbă retrodifuziunea ionilor NH_3 şi produce leziuni inflamatorii la nivelul regiunii antro pilorice, iniţiind un proces de inflamaţie cronică. Consecinţele infecţiei cu Hp sunt: împiedicarea cicatrizării ulcerelor, gastrita cronică și cancerul gastric (Figura 1).

FIGURA 1. Verigile patogenice ale infecției cu Helicobacter pylori.

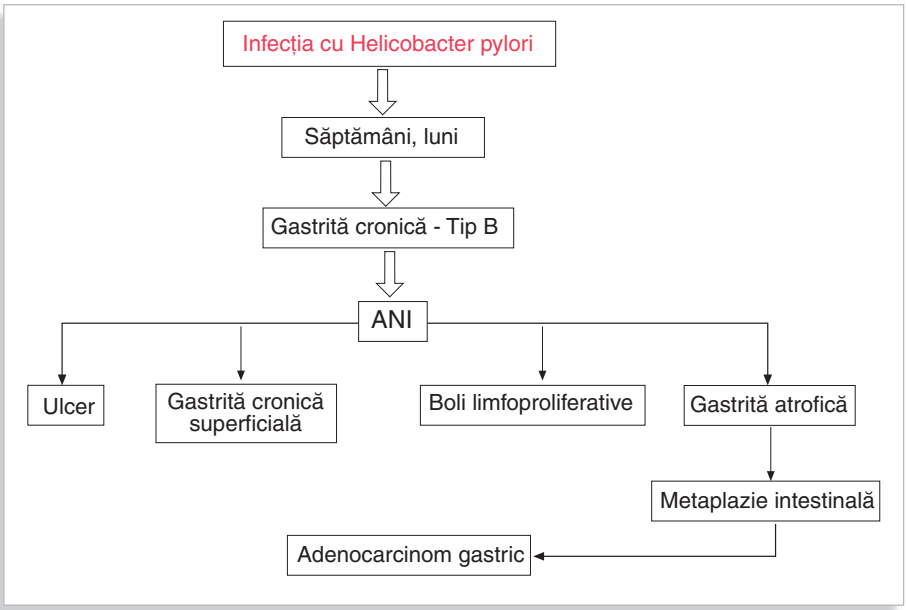

FIGURA 2. Gastrita eritematoasă - Aspect endoscopic.

Sindromul ulceros

Ulcerul reprezintă pierderea de substanţă de la nivelul unui ţesut. Din punct de vedere etiopatogenic, ulcerele gastrice apar prin agresiunea clorhidropeptică și prin scăderea rezistenţei mucoasei gastrice, din cauza modificării calităţii mucusului și a unor factori vasculari. În apariţia ulcerelor mai intervin factori hormonali, psihoemoţionali, stresul, tipul de personalitate, etc. Ulcerele gastro-duodenale se complică prin: hemoragii digestive superioare, perforaţie, stenoză și periviscerită. Diagnosticul pozitiv este endoscopic.

O altă patologie gastrică este reprezentată de stomacul operat. Complicaţiile imediate sau tardive care apar post-operator sunt următoarele: *ulcerul anastomotic postoperator, gastrita de bont, sindromul de dumping*[6], *sindromul carenţial, hipoglicemia tardivă și sindromul de ansă aferentă.*

Sindromul insuficienţei evacuatorii gastrice

DEFINIŢIE

Totalitatea simptomelor, a semnelor clinice, radiologice și endoscopice secundare tulburărilor de evacuare gastrică reprezintă **sindromul insuficienţei evacuatorii gastrice**.

Motilitatea gastrică este asigurată de musculatura gastrică și de sistemele reglatoare neuroumorale. Cuprinde trei aspecte fiziologice: relaxarea adaptativă, activitatea contractilă și evacuarea gastrică.

Reglarea motilităţii gastrice se realizează cu ajutorul sistemului nervos vegetativ, a sistemului nervos enteric și a factorilor umorali. Sistemul nervos vegetativ, prin sistemul simpatic adrenergic, are rol inhibitor, iar prin sistemul parasimpatic are rol stimulator.

Factorii umorali intervin atât în stimularea relaxării și implicit a scăderii forţei de propulsie, cât și în stimularea contractilităţii antrale. Are ca efect fie întârzierea evacuării gastrice (**Tabelul 4**), fie stimularea acesteia (motilina).

6 Sindromul de dumping constă în golirea rapidă a stomacului, hiperosmolaritate intrajejunală, exudaţie intraluminală şi hipotensiune arterială. Este întâlnit după anastomozele termino-laterale Reichel–Polya. Clinic se manifestă prin lipotimie, transpiraţii, tahicardie şi diaree.

TABELUL 4. Factorii stimulatori şi inhibitori ai evacuării gastrice.

- Stimulează contracţia musculară	▪ Acetilcolina ▪ Gastrina ▪ Colecistokinina ▪ Substanţa P ▪ Met-Enkefalina ▪ Leu-Enkefalina
- Stimulează relaxarea	▪ VIP ▪ Secretină ▪ Glucagon ▪ Oxid nitric

Insuficienţa evacuatorie gastrică este împărţită în două categorii:

- Insuficienţa evacuatorie prin obstacol mecanic;
- Insuficienţa evacuatorie de cauză funcţională prin tulburarea peristalticii.

Etiologie

Etiologia insuficienţei evacuatorii prin obstacol mecanic este reprezentată de:
- Ulcerul peptic;
- Ulcerul piloric;
- Cancerul gastric cu invadarea duodenului;
- Stricturile post chirurgicale și post caustice.

Insuficienţa evacuatorie de cauză funcţională se datorează hipomotilităţii gastrice (Tabelele 5 și 6).

TABELUL 5. Etiologia gastroparezei tranzitorii.

→ Ileusul postoperator
→ Acidoza
→ Hipokaliemia
→ Gastroenteritele acute
→ Pancreatita acută
→ Drogurile: morfina, anticolinergicele

TABELUL 6. Etiologia gastroparezei cronice.

→ Afecţiunile neurologice si psihiatrice
→ Bolile de colagen – Sclerodermie
→ Miopatiile
→ Hipotiroidismul
→ Diabetul zaharat
→ Obezitatea
→ Dupa vagotomie
→ Insuficienţa renală cronică
→ Nutriţia parenterală totală

Una din cauzele principale ale stimulării evacuării gastrice o constituie sindromul Zolliger Ellison.

Manifestările clinice

Manifestările clinice sunt similare indiferent de etiologia insuficienţei evacuatorii gastrice.

Simptomatologia clinică are de obicei debut insidios. În gastroenteritele acute debutul este brusc şi se însoţeşte de scaune diareice. Tabloul clinic al insuficienţei evacuatorii gastrice se caracterizează prin dureri epigastrice, saţietate precoce, vărsături alimentare post prandiale care ameliorează simptomatologia și scăderea ponderală.

Examenul obiectiv

Bolnavii au în general o stare de nutriţie deficitară, iar la inspecţie peristaltismul gastric poate fi vizibil. La palpare abdomenul este sensibil, iar percuţia se însoţeşte de clapotaj.

Investigaţiile paraclinice

Pentru explorarea motilităţii gastrice sunt folosite mai multe explorări, cele mai importante fiind cele imagistice.

Examinarea radiologică este cea mai facilă explorare, și de aceea mult utilizată. La tranzitul radiologic se observă dilatarea cavităţii gastrice. În cazurile de stenoză pilorică stomacul este mult dilatat și poate ajunge la creasta iliacă (Figura 3).

Endoscopia digestivă superioară aduce informaţii suplimentare referitoare la etiologia insuficienţei evacuatorii gastrice și este utilă în prelevarea de biopsii. De multe ori este necesară montarea sondei nasogastrice și evacuarea conţinutului gastric restant anterior procedurii.

FIGURA 3. Stenoză pilorică – Tranzit baritat.

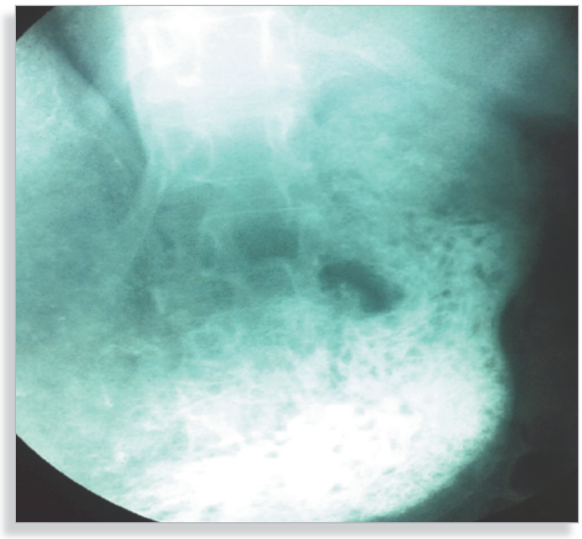

Scintigrafia gastrică reprezintă standardul de aur al estimării evacuării gastrice.

Manometria gastrică este foarte utilă și tot mai frecvent folosită mai ales în evaluarea motilităţii antrale, a coordonării antropiloroduodenale si a motilitatăţii duodenale.

Alte investigaţii de explorare a motilităţii gastrice sunt: ecografia abdominală standard, electro-elastrografia, epigastrografia de impedanţă și testele respiratorii, unul dintre acestea fiind testul cu acid octanoic marcat radioactiv cu C14.

Sindromul clinic din cancerul gastric

Cancerul gastric reprezintă prima cauză de deces prin cancer digestiv. Apare între 50 – 60 ani, la persoanele cu grupa sanguină A, la cei cu anemie Biermer, în polipoza gastrică, în gastrita Menetrier, la bolnavii cu stomac operat şi anastomoză termino-laterală. Manifestările clinice sunt reprezentate de: *anorexia selectivă, culoarea „galben pai" și de adenopatia Virchow – Troisier în cancerul gastric metastazat.*

Investigaţii paraclinice în cancerul gastric sunt: examenul radiologic cu ajutorul căruia se poate vizualiza nişa încastrată, aspectul stenozant sau lacunar, examenul endoscopic și histopatologic.

FIGURA 4. Ulcer gastric - Aspect endoscopic.

IV/5

Săndica BUCURICĂ, Mariana JINGA

Anamneza specifică

Motivele prezentării la medic în patologia intestinală sunt: durerea abdominală, modificările tranzitului intestinal, rectoragiile, melena și hematochezia. Aceste simptome specifice se însoţesc de unele manifestări generale, cum sunt: slăbirea ponderală, meteorismul, uneori febra şi altele.

Istoricul

Elementele caracteristice ale fiecărui simptom trebuie precizate şi descrise în funcţie de debut, durată, intensitate și de modalitățile de agravare sau de ameliorare. Trebuie precizat caracterul episodic sau continuu, asocierile cu alte semne şi simptome, acţiunea factorilor externi legată de alimentaţie, medicaţie, stres, somn etc.

Antecedentele personale fizologice (APF)

Antecedentele personale fiziologice la femeie trebuie consemnate deoarece atât sarcina cât şi menopauza se asociază cu unele manifestări digestive: constipaţie, diaree şi meteorism abdominal.

Consumul de contraceptive orale sau terapia de substituţie hormonală sunt de asemenea notate, întrucât şi acestea se asociază cu tulburări intestinale, datorate efectelor progesteronului.

Antecedentele personale patologice (APP)

Diabetul zaharat, afecţiunile oncologice, intervenţiile chirurgicale abdominale, tuberculoza, bolile inflamatorii cronice şi unele afecţiuni autoimmune sunt circumstanţe care se pot regăsi în APP ale bolnavilor. Infecţia HIV reprezintă o condiţie patologică care se asociază cu infecţii oportuniste cum sunt: Microsporidia, Crypstosporidium, virusul Citomegalic, Histoplasma şi Candida. Toate aceste organisme afectează intestinul.

Antecedentele heredocolaterale (AHC)

Cancerele, în special cele digestive, bolile inflamatorii intestinale și boala celiacă trebuie să ne atragă atenţia asupra determinismului genetic. Cancerul colorectal în mod particular are risc de transmitere şi de aceea trebuie menţionat gradul de rudenie, mai ales pentru rudele de gradul I şi II.

Manifestările clinice funcţionale

Durerea intestinală

Durerea colicativă sau colica abdominală este o durere de tip visceral întâlnită în patologia organelor cavitare. În cazul intestinului, durerea colicativă are caracter spastic, de constricţie sau de crampă şi are o intensitate crescută. Durerea din afecţiunile intestinale este bine localizată şi iradiază într-o zonă somatică, fiind însoţită de fenomene vegetative. Aceasta apare prin creşterea peristaltismului intestinal, se ameliorează după pasajul conţinutului intestinal, are durată de câteva minute şi caracter repetitiv.

Durerea cauzată de afectarea intestinului subţire are o proiecţie mezogastrică, periombilicală. Cea colonică, este resimţită pe flancuri sau în cadranul inferior drept pentru cecul ascendent şi în cadranul stâng pentru colonul tranvers respectiv pentru colonul descendent. Durerea sigmoidiană se proiectează în regiunea suprapubiană sau sacrată.

Durerea difuză în patologia intestinală poate să apară în peritonită prin perforaţia intestinală sau colonică, în enterocolitele acute, în ileus, în infarctul mezenteric, în abcesele perforate în marea cavitate abdominală, prin diverticul Meckel perforat, în apendicita perforată neplastronată, în diverticulită etc. Durerea este accentuată de mişcările respiratorii, bolnavul caută soluţii antalgice prin imobilizarea abdomenului în timpii respiratori.

Durerea vasculară

Durerea de cauză vasculară este întâlnită în *infarctul enteromezenteric. A*ceasta debutează brusc, este localizată în epigastru sau periombilical şi se însoţeşte de greaţă, vărsături, de scaune sangvinolente sau de ileus. Situaţiile care favorizează obstrucţia acută şi completă a ramurilor arterei mezenterice superioare sunt sepsisul, endocardita infecţioasă, fibrilaţia atrială, ateromatoza şi statusul procoagulant din trombofiliile secundare deficitului de proteină C sau S, consumului de contraceptive orale şi altor cauze.

În cazul obstrucţiei vasculare incomplete prin stenoza arterelor mezenterice apare o durere în mezogastru, cu caracter constrictiv, care se accentuază postprandial, la aproximativ 30-60 minute după masă. Durerea din obstrucţia mezenterică iradiază posterior şi este încadrată ca *angor intestinal*. Bolnavul cu ischemie cronică mezenterică are tendinţa de a evita mesele, mai ales în formele severe în care durerile sunt violente şi se însoţesc de ileus cu vărsături cu greaţă şi cu meteorism abdominal accentuat, crizele Ortner.

Ileusul reprezintă afectarea peristalticii normale a intestinului ca urmare a prezenţei unui obstacol în calea evacuării sau a parezei musculaturii parietale intestinale. Ileusul mecanic sau ocluzia intestinală apare când tranzitul intestinal se opreşte datorită prezenţei unui obstacol în calea evacuării, prin obstacole intraluminale, tumori, paraziţi, calcul biliar migrat, stenoze, torsiuni în ax sau strangulări, în volvulus intestinal, hernie strangulată, în invaginaţia intestinală prin bride aderenţiale, în compresii extriseci prin tumori şi prin adenopatii. Sindromul ocluziv se manifestă printr-o durere de tip colicativ, vărsături iniţial alimentare, apoi fecaloide şi prin absenţa completă a tranzitului intestinal pentru materii fecale şi gaze.

În ocluzia intestinului subţire, distensia abdominală este mai redusă decât în cea colonică, durerea este situată în abdomenul superior, iniţial intermitentă apoi cu durată din ce în ce mai mare, generalizată şi intensă iar vărsăturile apar precoce. În obstrucţia colonică, durerea este mai accentuată şi domină simptomatologia, distensia este mult accentuată, vărsăturile apar mai târziu în evoluţie şi pot fi fecaloide. Obstrucţia intestinală incompletă, în cazul *sindromului subocluziv* sau *König* se caracterizează prin faptul că durerea este intensă, colicativă, se ameliorează după emisia de gaze, scaun sau după un sunet hidroaeric intens. Ileusul paralitic sau dinamic, mai este denumit şi *colon adinamic.* Este favorizat de factori sistemici cum sunt medicamentele, hiponatremia, hipopotasemia, uremia, sepsisul, de factori neurologici în afectarea măduvei spinării sau de factori intraabdominali în pancreatită şi în intervenţiile chirurgicale. Spre deosebire de ileusul mecanic, în ileusul dinamic durerea colicativă este absentă, apare senzaţia de durere prin distensie aerică, iar sunetele abdominale sunt absente.

Pseudo-obstrucţia intestinală reprezintă o formă de ileus dinamic, dar fără o cauză precisă. Mai este denumită sindromul Ogilvie sau pseudoobstrucţia intestinală acută deoarece are manifestări asemănătoare obstrucţiei mecanice.

Tenesmele rectale sunt descrise prin senzaţia de a elimina materii fecale, fără a avea conţinut în rect sau cu eliminarea de gaze, mucozităţi și sânge, cu senzaţia ulterioară de eliminare incompletă şi repetarea acesteia. Tenesmele rectale apar prin contracţia sfincterului anal, datorat unei motricităţi anormale la nivel rectosigmoidian. În general apar în rectosigmoidite infecţioase sau parazitare, în boala hemoroidală, în neoplasmul rectosigmoidian, în proctita ulcerativă, în metroanexite şi în pelviperitonite.

Dificultatea în evacuarea scaunului

Durerea la defecaţie apare în patologia joncţiunii ano-rectale sau a planşeului pelvi-perineal ca entitate anatomo-funcţională. Poate avea manifestări variabile atât ca formă de prezentare prin senzaţie de tensiune dureroasă, arsură locală, înţepături atroce de scurtă durată ca în *proctalgiile fugace,* cât şi ca intensitate sau durată. Acestea apar în anite, perianite, tromboflebite sau tromboze hemoroidale, fisuri anale sau în abcesul perianal. *Anismul* – reprezintă deficienţa de relaxare a sfincterului anal extern în timpul defecaţiei, cu contracţia persistentă a acestuia.

Alte simptome și manifestări întâlnite în patologia intestinală cum sunt*: diareea, constipaţia, hemoragiile digestive, meteorismul și tulburările legate de malabsorbţie* au fost descrise la alte capitole.

Examenul obiectiv

Faciesul peritoneal este întâlnit în peritonitele generalizate acute după perforaţia unui organ cavitar.

Atitudinea

Bolnavul stă în decubit dorsal cu coapsele flectate pe abdomen, cu respiraţie superficială în cazul abdomenului acut sau este agitat în faza de debut a ocluziilor intestinale.

Tegumentele și mucoasele sunt palide în anemiile secundare sângerărilor intestinale, în RCUH şi în sindroamele de malabsorbţie.

Ţesutul celular subcutanat se caracterizează prin prezenţa edemelor carenţiale în sindromul de malabsorbţie şi prin unele modificări cutaneo-mucoase care sunt secundare hipovitaminozelor (**Tabelul 1**). Edemele subcutanate însoţesc entero-patiile digestive cu pierdere de proteine şi sunt prezente de asemenea în boala Whipple. Uneori leziunile cutanate sunt sugestive pentru anumite afecţiuni digestive. Astfel, petele acromice din vitiligo însoţesc boala celiacă. În boala Crohn este prezent eritemul nodos iar în colita ulcerativă este întâlnită o afecţiune dermatologică denumită pyoderma gangrenosum herpetiformă.

Articulaţiile și sistemul muscular

Afectarea articulară periferică sau axială este întâlnită în artritele din bolile inflamatorii intestinale.

Organele de simţ

Uveita, episclerita şi iridociclita sunt manifestări extradigestive care se regăsesc de asemenea în tabloul clinic al bolilor inflamatorii cronice ale intestinului.

TABELUL 1. Carențele vitaminice din sindromul de malabsorbție.

Carenţe vitaminice	Afecţiuni
- Vitamina B1	▪ Boală Beri-Beri
- Vitamina B2	▪ Stomatită
- Vitamina B12 şi folaţi	▪ Anemie macrocitară
- Vitamina D	▪ Rahitism la copil ▪ Osteomalacie la adult ▪ Fracturi în os patologic ▪ Dureri musculare
- Vitamina PP	▪ Boala celor 3 D sau Pelagra[1]
- Vitamina A	▪ Afectare cutanată[2]
- Vitamina K	▪ Manifestări hemoragice

[1] Boala celor 3 D sau Pelagra se manifestă prin dermatită, diaree cronică și demenţă.
[2] Afectare cutanată cu apariţia de zone hiperkeratozice, ulceraţii aftoide, glosită, stomatită și cheilită.

Inspecţia abdomenului în patologia intestinului

La *inspecţie*, în patologia intestinală, abdomenul poate fi *bombat* sau *escavat*. *Bombarea* apare în meteorismul difuz, dar aceasta este întâlnită în stadiile incipiente ale ileusului mecanic sau în stenoze. În ileusul mecanic înalt, dacă este golit conţinutul ansei dilatate în amonte de obstrucţie, dispare bombarea prin aplatizarea abdomenului. Peristaltica intestinală obişnuită nu este vizibilă în mod fiziologic, se observă atunci când peretele abdominal este foarte subţire, în caşexie sau la nivelul unor eventraţii sau hernii abdominale. Mişcările peristaltice brutale apar în amonte de sediul obstructiv în ocluzia intestinală. Sensul şi amplitudinea mişcărilor intestinale sugerează sediul obstrucţiei, astfel mişcările cu amplitudine mică, în ambele sensuri, etajate, sugerează afectarea intestinului subţire, pe când cele de amplitudine mare, în sensul acelor de ceasornic, indică un sediu colonic. *Retracţia abdominală* apare în abdomenul scafoid şi este expresia clinică a sindroamelor diareice.

Palparea abdomenului se face superficial şi profund. Palparea trebuie efectuată sistematizat: se începe dintr-un cadran şi se urmăreşte progresiv, fiecare cadran, într-o ordine stabilită, astfel încât să nu se rateze nici o zonă sau se începe din locul cel mai îndepărat de un eventual punct dureros fără a omite palparea tuturor zonelor topografice abdominale, la final se examinează zona dureroasă[3].

Tuşeul rectal şi examinarea anorectală

Este o manevră importantă a examenului clinic. În cazul ocluziilor intestinale mecanice, la tuşeul rectal, ampula rectală este goală, după evacuarea conţinutului substenotic, semnul Hocheneg[4]. În cazul hemoragiilor digestive superioare şi inferioare, prezenţa sângelui sau a melenei la tuşeu, confirmă existenţa hemoragiei.

Investigaţiile complementare

Analiza scaunului

Examenul coprologic reprezintă o metodă simplă de explorare a digestiei şi absorbţiei intestinale. Analiza completă a scaunului include mai multe examene: examenul macroscopic, microscopic, chimic şi bacteriologic.

[3] Vezi Capitolul 3 - *Semiologia abdomenului.*
[4] Vezi Sindromul ano-recto-sigmoidian în Capitolul 9.

a. Prezenţa *grăsimilor* în scaun peste 6 g/24 este denumită steatoree şi sugerează malabsorbţia grăsimilor. Acestea sunt determinate calitativ prin testul Sudan şi cantitativ prin metoda Van Der Kamer.

b. Deficitul de *elastază fecală* apare în insuficienţa pancreatică exocrină, în care valorile acestui parametru sunt sub 200 µg/g.

c. PH-ul acid cu valori de peste 5,5 în scaunul proaspăt este întâlnit în malabsorbţia carbohidraţilor.

a. Calprotectina fecală, când este crescută peste valoarea cut-off de 50 µg/g fecale, ridică suspiciunea de boală inflamatorie intestinală.

Testele respiratorii

a. Testul respirator cu ^{14}C-trioleină pentru determinarea malabsorbţiei lipidelor constă în administrarea orală de ^{14}C-glicerol trioleat şi măsurarea în aerul expirat a $^{14}CO_2$ expirat timp de 6 ore. Are o aplicabilitate practică destul de limitată. Trioleina este hidrolizată de elastaza pancreatică, însă testul este influenţat de unele comorbidităţi.

b. Testul respirator lactoză-hidrogen este un test cu sensibilitate şi specificitate pentru diagnosticul malabsorbţiei lactozei. Se dermină bazal hidrogenul în aerul expirat și apoi se măsoară la 30, 60, 90 şi 120 minute după ingestia a 50 g de soluţie de lactoză. Creşterea hidrogenului în aerul expirat cu 20 ppm sugerează malabsorbţia lactozei. Cantitatea neabsorbită este expusă degradării în colon sub acţiunea bacteriilor, cu producerea în exces de hidrogen.

c. Testul respirator cu acid ^{14}C-glicocolic pentru diagnosticul malabsorbţiei sărurilor biliare prin evaluare concomitentă a radioactivităţii în scaun şi în aerul expirat, are o rată mare de rezultate fals pozitive.

Testele orale

a. Testul la lactoză este un test cu sensibilitate limitată pentru diagnosticul malabsorbţiei carbohidraţilor și al lactozei. Se administrează 50 g lactoză oral şi se determină la 30-60 minute glucoza serică. În mod normal absorbţia dizaharidului scindat din lactoză în galactoză şi glucoză ar trebui să crească nivelul plasmatic al glicemiei cu peste 20 mg/dl dacă absorbţia este normală. În malabsobţie, nivelul glicemic după administrarea de lactoză nu se modifică. Teste similare, prin administrarea de substrat specific, se pot efectua pentru trehaloză, glucidul din ciuperci şi pentru sucroză-maltoză care este zahărul extras din trestia de zahăr.

b. Testul la D-xiloză este un test util pentru evaluarea absorbţiei în intestinul proximal. D-xiloza este o pentoză care are un mecanism de absorbţie diferit de cel al glucozei. Acest test este fiabil pentru evaluarea intregrităţii şi a permeabilităţii mucoasei intestinale. D-xiloza nu se metabolizează şi în cea mai mare parte se excretă renal, astfel toată cantitatea absorbită ar trebui să fie excretată. Se administrează 5 g sau 25 g de D-xiloză oral dimineaţa şi se colectează urina timp de 5 ore după administrare. Excreţia a mai puţin de 25% din cantitate indică prezenţa malabasorbţiei intestinale.

c. Testul Schilling este un test util pentru evaluarea deficitului de absorbţie al vitaminei B12 care poate fi cauzat de deficitul de factor intrisec întâlnit în gastrita atrofică din anemia pernicioasă, în rezecţiile gastrice, etc. Testul

constă în administrarea orală de vitamină B12 marcată radioactiv, în doză de 0,5-2 micrograme, şi parenteral a 1 g de vitamină B12 nemarcată, cu rolul de a satura receptorii de la nivelul depozitelor tisulare şi de a scădea reţinerea vitaminei B12 marcată radioactiv la nivelul ficatului. Se determină apoi nivelul de vitamină B12 în urina pe 24 ore. Excreţia sub 8% din vitamina B12 marcată radioactiv administrată iniţial arată malabsorbţia acesteia. Testul Schilling corectat presupune administrarea de factor intrinsec odată cu administrarea orală de vitamină B12. Dacă testul se corectează înseamnă că absorbţia deficitară a vitaminei B12 are drept cauză deficitul de factor intrinsec. Corectarea testului Schilling după administrarea de antibiotice este întâlnită în sindromul de suprapopulare bacteriană.

Endoscopia digestivă

Endoscopia digestivă superioară, enteroscopia şi colonoscopia sunt investigații prin care se vizualizează direct, în timp real pe un ecran, lumenul şi mucoasa tubului digestiv, prin introducerea unui tub flexibil cu fibre optice. Acestea sunt utile în explorarea tractului digestiv superior prin endoscopie digestivă superioară, a intestinului subţire prin enteroscopie şi a colonului prin colonoscopie sau endoscopie digestivă inferioară. Investigaţiile descrise, furnizează informaţii importante ale patologiei intestinale, deoarece prin intermediul endoscopului pot fi prelevate biopsii de mucoasă în vederea examinării histopatologice.

*Ecografia abdominală e*ste o metodă imagistică cu costuri scăzute, este neiradiantă şi reproductibilă. Deşi se adresează explorării mai ales a organelor parenchimatoase cum sunt ficatul, splina, rinichii, uterul și pancreasul, poate fi folosită şi în examinarea intestinală.

Radiografia abdominală simplă sau radiografia abdominală pe gol este un instrument diagnostic util în cazul durerilor abdominale acute mai ales atunci când există suspiciunea de ocluzie intestinală sau de perforaţie.

Irigografia cu bariu sau clisma baritată este utilă diagnosticului bolilor inflamatorii intestinale, bolilor diverticulare etc.

Tomografia computerizată (CT) şi rezonanţa magnetică nucleară (RMN)

Cu ajutorul CT şi RMN sunt vizualizate mai bine structurile tractului digestiv şi structurile retroperitoneale. CT este utilă în diagnosticul abdomenului acut prin stenoze, ocluzii sau perforaţii şi în stadializarea cancerelor digestive. RMN oferă informații de acurateţe asupra intestinului subțire.

Colonoscopia virtuală este o metodă din ce în ce mai folosită pentru evidenţierea modificărilor mucoasei colonice, cu menţiunea că rămâne o metodă iradiantă iar interpretarea este influenţată de pregătirea necorespunzatoare şi de experienţa examinatorului.

Videocapsula endoscopică reprezintă o investigaţie a tubului digestiv efectuată cu ajutorul unei capsule care filmează şi înregistrează imagini timp de 8-10 ore, imaginile sunt transmise prin senzori către un data-recorder şi ulterior sunt vizualizate cu ajutorul unui soft special (**Figurile 1, 2, 3**).

FIGURA 1. Imagine de intestin subțire cu mucoasă normală - Examinare cu videocapsulă endoscopică.

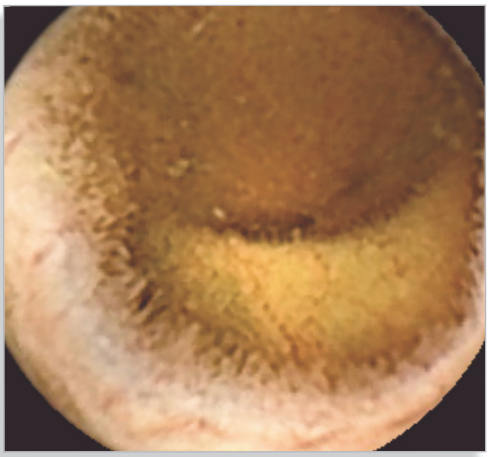

FIGURA 2. Imagine cu aspect de boală celiacă - Examinare cu videocapsulă intestinală.

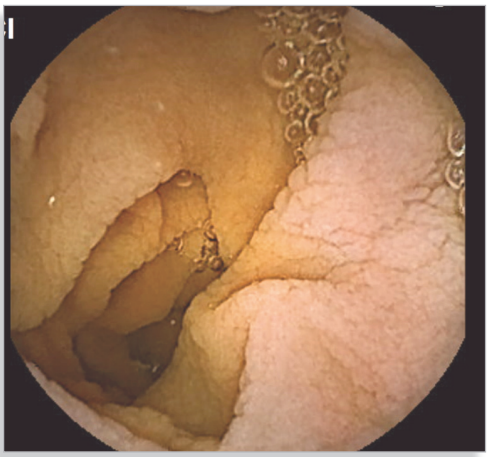

FIGURA 3. Ulcerații localizate la nivelul intestinului subțire - Examinare cu videocapsulă.

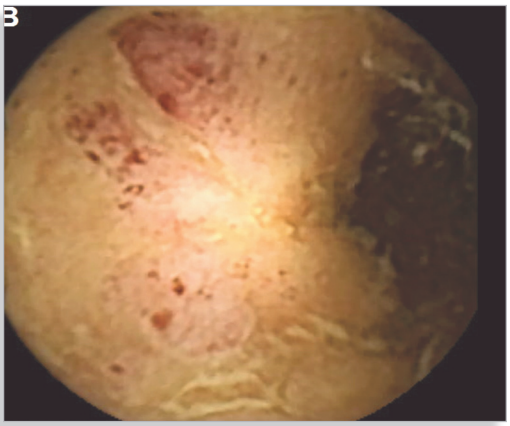

Daniel Vasile BALABAN, Mariana JINGA

IV/6

Noțiuni introductive - Generalități

Tulburările de tranzit intestinal constituie un simptom relativ frecvent de prezentare la medic. Una dintre aceste tulburări este reprezentată de diaree.

DEFINIŢIE

Diareea reprezintă eliminarea cu frecvenţă crescută a scaunului, care deseori are și consistenţa modificată.

În faţa unui pacient care acuză diaree, prima etapă este de a stabili dacă există într-adevăr o modificare patologică a tranzitului intestinal. Ca frecvenţă, spectrul normalului este cuprins între 2-3 scaune/zi și evacuare la 2-3 zile. În ceea ce privește consistenţa, normalul include tipul 3 și 4 din scala Bristol (**Figura 1**). Anamnestic diareea trebuie diferenţiată de *pseudodiaree* care constă în eliminarea unui scaun în cantitate redusă sub 200 g/zi, incontinenţă, pierderea involuntară de materii fecale sau scaunul voluminos dar de consistenţă normală cum apare de exemplu după ingestia unei cantităţi mari de fibre alimentare. În raport cu durata prezenţei acestui simptom, diareea poate fi *acută*, caracterizată prin creșterea frecvenţei scaunelor peste 3 scaune/zi și alterarea consistenţei acestora, scaune neformate și moi, cu o durată sub 4 săptămâni sau *cronică*, atunci când există un pasaj crescut de scaune peste 3/zi, de consistenţă scăzută, cu o durată mai mare de 28 zile.

FIGURA 1.
Scala Bristol de apreciere a scaunului.



Anamneza specifică

Anamneza la pacientul cu diaree trebuie să includă o serie de întrebări care se referă la debutul și la durata simptomatologiei, la caracteristicile scaunului, precum și la prezenţa unori factori epidemiologici cu risc crescut pentru dezvoltarea unor boli diareice (**Tabelul 1**). Totodată, este important de analizat tratamentul de fond pe care îl urmează pacientul și în special medicaţia nou introdusă în schema terapeutică, întrucât accelerarea tranzitului intestinal poate uneori fi reacţia adversă a unui medicament (**Tabelul 2**). O cauză importantă o reprezintă diareea post-antibiotice și în particular infecţia cu *Clostridium difficile*, care apare preponderent la pacienţii vârstnici, trataţi cu antibiotice precum cefalosporinele, fluoroquinolonele, macrolidele sau clindamicina și care sunt spitalizaţi prelungit, sau la bolnavii imunosupresaţi, cu comorbidităţi: ciroză hepatică, boală cronică de rinichi, etc.

Infecţia cu *Clostridium difficile* mai este întâlnită la bolnavii aflaţi în tratament cu antisecretorii și cu antiacide sau după manipularea recentă a tractului gastrointestinal. Tot anamnestic trebuie evaluate antecedentele heredocolaterale întrucât unele boli sunt asociate cu malabsorbţie și prezintă agregare familială: boala celiacă, boala Crohn, fibroza chistică, intoleranţa la lactoză și altele. Sunt de asemenea importante și antecedentele personale patologice: rezecţiile gastrice, intestinale sau pancreatice, istoricul de pancreatită cronică, iradierea, bolile inflamatorii intestinale sau diverticuloza colonică. De cele mai multe ori diareea apare în contextul unei patologii digestive, dar uneori poate fi expresia unor boli sistemice cum sunt hipertiroidismul, diabetul zaharat și infecţia HIV sau a unei hipogammaglobulinemii.

TABELUL 1. Anamneza la pacientul cu diaree.

- Câte scaune aveţi pe zi?
- De câtă vreme aveţi diaree[1]?
- Scaunele sunt voluminoase sau de volum redus?
- Sunt scaunele grase, uleioase, păstoase?
- Sunt aderente sau plutesc în vasul de toaletă?
- Sunt scaune apoase?
- Scaunele sunt urât mirositoare?
- Aţi observat în scaun mucus, puroi sau sânge?
- Vă treziţi noaptea din somn din cauza diareei?
- Aveţi senzaţia imperioasă de defecaţie, cu urgenţă de a merge la toaletă?
- În ce context a apărut diareea – stress, călătorii recente, medicaţie nouă?
- Alţi membri ai familiei sau apropiaţi au simptome similare?
- Există simptome asociate cum sunt meteorismul, durerea abdominală, borborismele, flatulenţa sau scăderea ponderală?
- Există factori de ameliorare sau agravare?

[1] Diareea acută, cronică sau recurentă.

FIGURA 2.

Colită ulcreativă - Aspect colonoscopic.

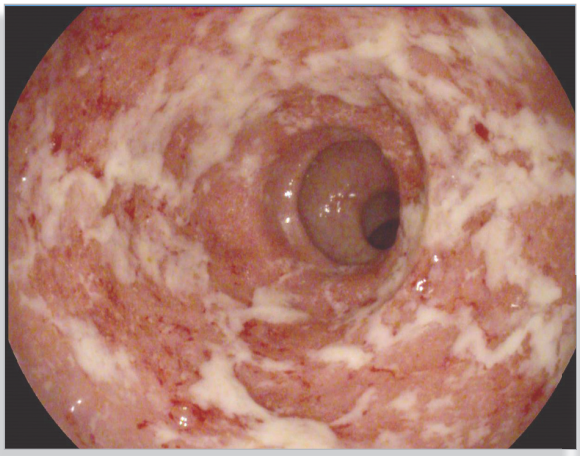

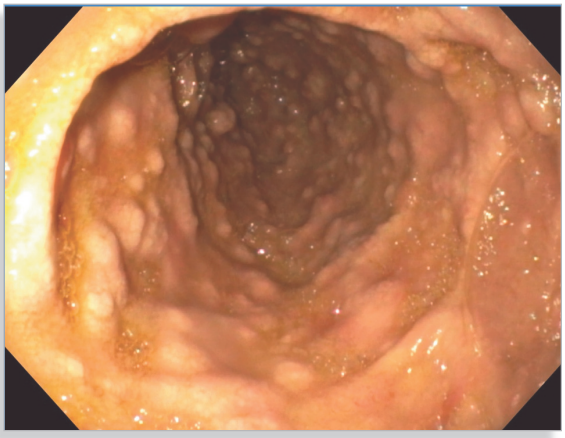

FIGURA 3.

Gastroenterocolită eozinofilică la un bolnav cu diaree cronică - Aspectul endoscopic al duodenului.

TABELUL 2. Medicamentele care pot produce diaree.

Medicaţie	Clasă terapeutică	Exemple
Cardiovasculară	- Antiaritmice	▪ Digoxin ▪ Procainamidă ▪ Chinidină
	- Antihipertensive	▪ Inhibitori de enzimă de conversie ▪ Blocanţi de receptori de angiotensină ▪ Beta-blocante ▪ Hidralazină ▪ Metildopa
	- Hipocolesterolemiante	▪ Clofibrat ▪ Gemfibrozil ▪ Statine
	- Diuretice	▪ Acetazolamidă ▪ Acid etacrinic ▪ Furosemid
Sistem nervos central	- Anxiolitice	▪ Alprazolam ▪ Meprobamat
	- Anti-parkinsoniene	▪ Levodopa
	- Alte categorii	▪ Anticolinergice ▪ Fluoxetină ▪ Litiu
Endocrin	- Hipoglicemiante orale	▪ Metformin
Sistem digestiv	- Antiulceroase şi antiacide	▪ Blocanţi de receptori H2 ▪ Inhibitori de pompă de protoni ▪ Antiacide pe bază de magneziu ▪ Misoprostol
	- Acizi biliari	▪ Acid ursodeoxicolic
	- Laxative	▪ Lactuloză ▪ Sorbitol
	- Medicaţie utilă în bolile inflamatorii intestinale	▪ 5-aminosalicilaţi
Aparat musculoscheletal	- Săruri de aur	▪ Auranofin
	- Antiinflamatoare nesteroidiene	▪ Ibuprofen ▪ Naproxen ▪ Fenilbutazonă
Altele	- Anti-gutoase	▪ Colchicină
	- Antibiotice	▪ Amoxicillină ▪ Ampicillină ▪ Cefalosporine ▪ Clindamicină ▪ Neomicină ▪ Tetraciclină
	- Anti-neoplazice	

Examenul clinic la pacientul cu diaree

La examenul obiectiv este important să apreciem dacă există un sindrom de deshidratare asociat diareei, în special în diareea acută, care poate antrena pierderi hidroelectrolitice importante, cu scădere tensională, scădere a perfuziei renale și oligurie, sau dacă există semne legate de deficite nutriţionale ca urmare a malabsorbţiei (Tabelul 3). Mai este important de stabilit dacă există modificări ale examenului clinic al aparatului digestiv care ne pot orienta către o patologie digestivă. Totodată pot fi evidenţiate anumite semne diagnostice precum flush-ul și bronhospasmul în carcinoid, prezenţa aftelor bucale, a eritemului nodos sau a leziunilor perianale pentru o boală inflamatorie intestinală, tahicardia, scăderea ponderală și tremorul în hipertiroidism.

TABELUL 3. Semne şi simptome sugestive pentru malnutriţie.

Nutrient malabsorbit	Semne şi simptome	Paraclinic
Calorii	- Scădere ponderală - Apetit păstrat	
Apă, electroliţi	- Diaree	▪ Diselectrolitemie
Lipide	- Steatoree	▪ Cantitate crescută de grăsimi în scaun ▪ Colesterol seric scăzut
Proteine	- Edeme - Ascită - Hipotrofie musculară - Hipotonie - Amenoree	▪ Proteine totale scăzute ▪ Albumină scăzută
Carbohidraţi	- Meteorism abdominal - Flatulenţă - Crampe - Diaree apoasă şi explozivă	▪ Ecografie - meteorism accentuat ▪ Teste respiratorii ▪ PH fecal acid
Lipide, carbohidraţi, proteine	- Scădere ponderală	▪ Lipide fecale crescute ▪ Chemotripsina scăzută ▪ Elastaza fecală scăzută ▪ Testul la xiloză anormal
Fier	- Sindrom anemic - Glosită - Koilonichie - Limbă depapilată	▪ Anemie microcitară ▪ Sideremie şi feritinemie scăzute ▪ CTLF crescut
Vitamina B12	- Sindrom anemic - Degenerescenţă combinată subacută a măduvei spinării[2]	▪ Anemie macrocitară ▪ Test Schilling anormal ▪ Acid metilmalonic şi homocisteină crescute
Acid folic	- Sindrom anemic	▪ Anemie macrocitară ▪ Homocisteină serică crescută
Calciu, magneziu, vitamină D	- Dureri osoase - Fracturi în os patologic - Parestezii - Tetanie - Semn Chvostek sau Trousseau	▪ Osteopenie/osteoporoză ▪ Osteomalacie ▪ Hipocalcemie ▪ Fosfatază alcalină crescută ▪ Modificări radiologice şi osteodensitometrice
Vitamina C, vitamina K	- Sângerări cutaneo-mucoase	▪ Probe de coagulare modificate
Vitamina A	- Hiperkeratoză - Parakeratoză - Hemeralopie	▪ Retinol scăzut
Vitamine B1, B6, B12	- Neuropatie periferică - Stomatită angulară - Glosită	
Zinc	- Acrodermatită	▪ Zinc scăzut

[2] Se manifestă prin parestezii, ataxie, pierderea sensibilităţii vibratorii şi de poziţie.

În sindroamele diareice care se asociază cu malabsorbţie, examenul clinic poate fi cvasinormal în malabsorbția ușoară; în formele severe se constată: deficit ponderal, diminuarea ţesutului adipos subcutanat, prezenţa sindromului ascito-edematos, a manifestărilor hemoragipare, a unor modificări trofice cutanate cu tegumente subţiri, atrofice și hipocratism digital sau semne de anemie cum sunt paloarea cutaneomucoasă, dispneea, tahicardia sau angorul. Examinarea abdomenului poate evidenţia distensia abdominală, prezenţa zgomotelor intestinale accentuate sau prezenţa ascitei.

O atenţie deosebită trebuie acordată modificărilor cutaneomucoase, care uneori pot fi sugestive pentru deficitul nutriţional sau pentru boala cauzală: paloarea tegumentară, cheilita angulară și glosita din anemii, echimozele prin deficitul de vitamina K, modificările unghiale, stomatita aftoasă, eritemul nodos sau pyoderma gangrenosum întâlnite în boala Crohn, dermatita herpetiformă care se asociază cu boala celiacă și hiperkeratoză în deficitul de vitamină A. Toate acestea sunt elemente întâlnite în sindromul de malabsorbţie. Examinarea neurologică poate releva scăderea forţei musculare, neuropatia periferică sau chiar ataxia.

Pentru diagnosticul pozitiv, anamneza și examenul obiectiv se completează cu probe de laborator, cu analiza scaunului, cu unele examene radiologice, cu investigaţiile endoscopice și cu prelevarea de biopsii pentru examenul histopatologic, iar uneori se folosesc anumite teste specifice. Mecanismul prin care apare diareea este o combinaţie a tipurilor fiziopatologice de diaree secretorie, osmotică, cu steatoree sau inflamatorie. Tipurile de diaree și bolile în care acestea apar sunt ilustrate în **Tabelul 4**.

FIGURA 4. **Hipogammaglobulinemie cu sindrom de malabsorbție - Aspect endoscopic al duodenului.**

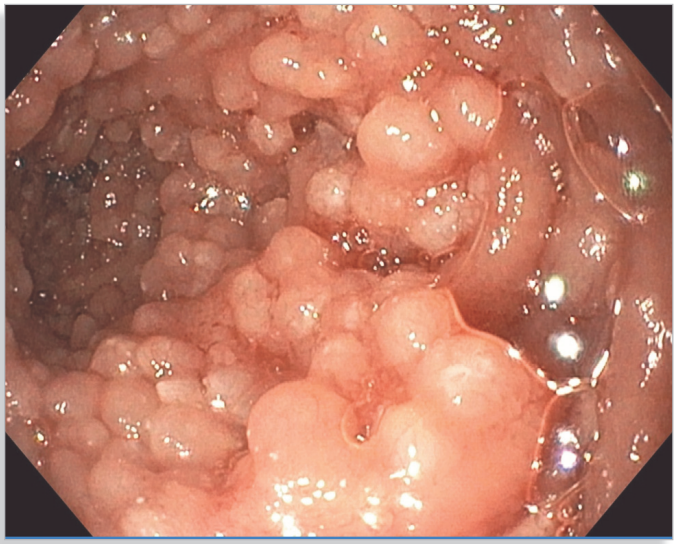

FIGURA 5. **Colită pseudomembranoasă - Aspect colonoscopic.**

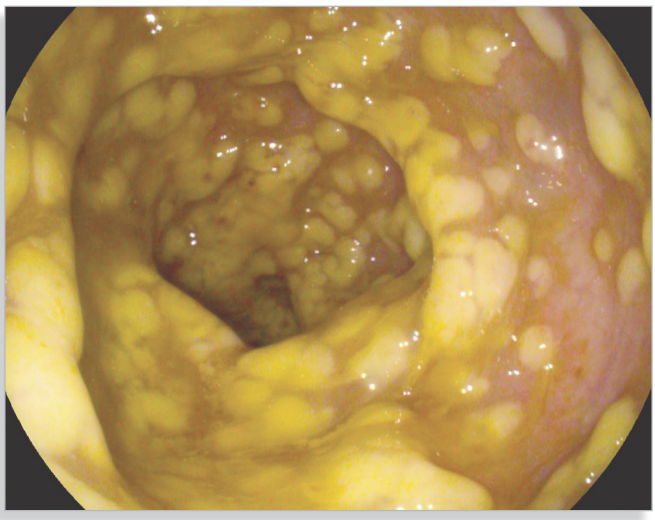

TABELUL 4. **Diareea acută.**

Tipul de diaree	Etiologie	Caracteristicile scaunului	Simptomele asociate	Contextul, factorii de risc
Secretorie	Virală Bacteriană - Staphylococcus aureus[3] - Clostridium perfringens - Escherichia coli enterotoxigen - Vibrio cholerae	Apos	Greaţă Vărsături Dureri abdominale colicative Temperatură corporală normală sau uşor crescută	Călătorii în zone endemice Alimente insuficient preparate termic
Inflamatorie	Virală - Citomegalovirus - Virus herpes simplex Bacteriană - Clostridium - Salmonella - Shigella - Yersinia - Campylobacter - E. Coli Ischemică	Scaune moi Scaune cu sânge, puroi şi mucus	Dureri colicative Tenesme Febră Curbatură	Apă şi alimente contaminate
Indusă medicamentos	Medicamentoasă (vezi Tabelul 2)	Scaune moi	Durere abdominală	Medicamente

[3] Diareea cauzată de Staphylococcus aureus apare în toxiinfecţia alimentară. În acest caz, aceasta este produsă de enterotoxină care produce diaree prim mecanism similar cu cel prezent în holeră şi cu cel întâlnit în cazul VIP-oamelor.

TABELUL 5. **Diareea cronică.**

Etiologia	Patologia	Caracteristicile scaunului	Simptomele asociate	Contextul, factorii de risc
Sindromul de intestin iritabil	Tulburare de motilitate[4]	Nelegat Cu mucus dar fără sânge Diaree mai severă dimineaţa Flatulenţă	Dureri colicative Distensie abdominală	Sex feminin
Neoplasmul colorectal	Proliferare tumorală	Sanguinolent	Durere abdominală Alternanţă de diaree cu constipaţie	Vârstnici
Bolile inflamatorii intestinale	Inflamaţie cronică a tractului gastrointestinal inferior	Scaune moi Uneori sanguinolente	Durere abdominală Anorexie Febră Scădere ponderală Manifestări extraintestinale	Adulţi tineri
Malabsorbţia de grăsimi - Steatoreea		Scaune păstoase, decolorate Grăsimi >6g/24h	Inapetenţă Scădere ponderală Astenie fizică Distensie abdominală Simptome specifice de carenţe nutriţionale (vezi Tabel 3)	Istoric de suferinţă biliopancreatică
Diareea osmotică	Manitolul Sorbitolul Lactuloza	Diaree apoasă Volum mare	Dureri colicative abdominale Distensie abdominală Flatulenţă	Abuzul de laxative osmotice Intoleranţa la lactoză
Diareea secretorie	Bacteriană Tumorală - Adenom vilos - Sindrom Zollinger Ellison - VIP-om	Scaune moi	Scădere ponderală Deshidratare Dureri abdominale colicative	Variabil

[4] Tulburare de motilitate apărută ca urmare a alterării axului sistem nervos central-intestin

SINDROMUL DE MALABSORBȚIE

IV/7

Daniel Vasile BALABAN, Mariana JINGA

Noțiuni introductive - Generalități

DEFINIȚIE

Sindromul de malabsorbție cuprinde totalitatea semnelor și simptomelor care apar ca urmare a afectării digestiei și absorbției principiilor nutritive de la nivelul tractului gastrointestinal.

Există două procese patogenice care contribuie la apariția acestui sindrom. Acestea sunt:

- *Maldigestia* - se referă la deficitul de hidroliză intraluminală a moleculelor alimentare mari, macronutrienții reprezentați de glucide, lipide și proteine, în molecule mai mici, absorbabile precum mono-, di- sau oligozaharide, aminoacizi și oligopeptide, acizi grași și monogliceride;
- *Malabsorbția* - constă în absorbția mucosală deficitară și perturbarea transportului nutrienților în formă elementară, inclusiv a vitaminelor și mineralelor, din lumenul tubului digestiv în mediul intern, în circulația sanguină și limfatică.

În practică, cele două procese sunt frecvent intricate, context pentru care a fost propus termenul de *malasimilare*. Acesta include atât tulburările mecanismului de digestie cât și ale celui ale absorbție.

Etiologia și clasificarea malabsorbției

Funcționarea normală a tubului digestiv implică un flux secretor normal, un traiect digestiv neîntrerupt și nedeviat, o lungime, o motilitate intestinală și o circulație corespunzătoare pentru preluarea substanțelor absorbite. Perturbarea acestor procese fiziologice conduce la apariția malabsorbției.

Deși manifestările clinice sunt similare pentru diferitele cauze de malabsorbție, fiziopatologia și tratamentul sunt uneori diferite.

Malabsorbția este *selectivă sau izolată,* atunci când este afectată digestia sau absorbția unui singur compus nutrițional cum se întâmplă în intoleranța la lactoză, în condițiile deficitului de lactază, sau *neselectivă sau globală* în bolile cu afectare difuză mucosală cum este boala celiacă sau boala Crohn.

Cea mai utilă clasificare este cea patogenică deoarece urmărește faza digestivă afectată.

Procesul integrat al digestiei și absorbției este împărțit în 3 faze: faza luminală sau de digestie, faza mucosală sau de absorbție în mucoasa intestinală şi faza postabsorbtivă sau de transport în circulație.

Faza luminală

În timpul fazei luminale carbohidrații, proteinele și lipidele din dietă sunt hidrolizate și solubilizate. Rolul principal în aceste procese aparțin secreției biliare și pancreatice. Glucidele din dietă sunt reprezentate de sucroză, lactoză și amidon. Digestia glucidelor începe la nivelul cavității bucale, sub acțiunea amilazei salivare, care scindează amidonul în maltoză și oligozaharide. Procesul de hidroliză a amidonului continuă până la nivel gastric, unde activitatea amilazei salivare încetează datorită acidității, pentru că este inactivată la pH mai mic de 4 și

continuă la nivelul duodenului, sub acţiunea amilazei pancreatice. Carbohidraţii care nu sunt digeraţi și absorbiţi la nivelul intestinului subţire suferă fenomenul de fermentaţie bacteriană la nivelul colonului, cu formarea de acizi grași cu lanţ scurt, CO_2 și H_2. Pentru proteine, procesul de digestie începe în stomac, sub acţiunea pepsinei gastrice care funcţionează optim la un pH de 2-3 dar este inactivată la pH peste 5 și este continuat în intestinul subţire, sub acţiunea proteazelor pancreatice reprezentate de tripsină, chemotripsină, carboxipeptidază şi proelastază. Produșii finali ai proteolizei sunt reprezentaţi de dipeptide, tripeptide și polipeptide mici, care vor fi absorbite în enterocit. Lipidele din dietă sunt în mare parte reprezentate de trigliceridele de origine animală, la care se adaugă colesterolul și fosfolipidele. Digestia lipidelor începe din cavitatea bucală, sub acţiunea lipazei salivare, enzimă secretată de glandele linguale von Ebner, continuă în stomac, prin acţiunea lipazei gastrice, care are activitate lipolitică selectivă pentru tributirat și este finalizată în intestinul subţire. La acest nivel are loc *procesul de emulsionare* care se referă la scindarea lipidelor în globule mici pe suprafaţa cărora se dispun lipazele intestinală și pancreatică și *procesul de micelizare* care constă în formarea de globule complexe cu diametru de 3-6 nm, alcătuite din săruri biliare și produși de digestie lipidică. Întrucât vitaminele liposolubile A, D, E și K necesită micelizare pentru absorbţie, malabsorbţia lipidică este frecvent însoţită și de deficitul acestor vitamine. Tot în timpul fazei luminale are loc reducerea fierului feric (Fe^{3+}) la fier feros (Fe^{2+}) în vederea absorbţiei și secreţia unor cofactori necesari absorbţiei anumitor nutrienţi cum este factorul intrinsec Castle pentru vitamina B12.

Malabsorbţia prin afectarea fazei luminale apare prin hidroliza deficitară a macronutrienţilor, deficitul de solubilizare, emulsionare și micelizare a lipidelor și prin scăderea biodisponibilităţii pentru absorbţie.

Hidroliza deficitară a macronutrienţilor este întâlnită în:
- Scăderea secreţiei enzimatice pancreatice din insuficienţa pancreatica exocrină (IPE). Aceasta este *primară*, prin modificările parenchimului pancreatic din pancreatita cronică, rezecţiile pancreatice, cancerul pancreatic și din fibroza chistică sau *secundară* în obstrucţia ductului pancreatic din cadrul tumorilor ampulare sau al litiazei ductale, în activarea deficitară a enzimelor din boala celiacă, în inactivarea enzimelor pancreatice întâlnită, de exemplu, în hiperaciditatea din sindromul Zollinger-Ellison;
- Asincronismul între bolul alimentar și secreţiile digestive din rezecţiile gastrice cu anastomoză Billroth II, din tranzitul intestinal accelerat etc;
- Eșecul conversiei proenzimei la forma activă prin deficit de enterokinază sau tripsinogen.

Deficitul de solubilizare, emulsionare și micelizare a lipidelor apare prin:
- Scăderea sintezei sărurilor biliare din ciroza hepatică;
- Eliminarea deficitară a sărurilor biliare în duoden din sindroamele de colestază de diverse etiologii;
- Deconjugarea sărurilor biliare întâlnită în sindrom de suprapopulare bacteriană;
- Staza intestinală prin tulburări de motilitate sau modificări anatomice;
- Afectarea circuitului entero-hepatic al sărurilor biliare din rezecţiile ileale.

Scăderea biodisponibilităţii pentru absorbţie este secundară:
- Deficitului de cofactori necesari pentru absorbţie cum este deficitul de factor intrinsec în anemia pernicioasă;
- Consumului crescut de vitamina B12 din popularea bacteriană sau parazitară cu Diphyllobothrium latum;
- Sechestrării fierului în complexe insolubile în dieta bogată în oxalaţi sau fitaţi;
- Legării calciului de oxalaţi sau acizi grași liberi din insuficienţa pancreatică și rezecţiile ileale.

Faza mucosală

În timpul fazei mucosale are loc hidroliza finală și preluarea oligozaharidelor și oligopeptidelor. Lipidele preluate de celulele epiteliale intestinale sunt procesate și împachetate pentru export celular. Astfel, produșii glucidici și peptidici rezultați în urma digestiei din faza luminală suferă un ultim proces de hidroliză sub acțiunea enzimelor din marginea în perie intestinală, rezultând monozaharide, aminoacizi și oligopeptide, care împreună cu miceliile lipidice ce conțin acizi grași și monogliceride sunt transportate în enterocit. La acest nivel se formează moleculele de transport pentru lipide, chilomicronii.

Malabsorbția prin afectarea fazei mucosale este secundară alterării suprafeței absorbtive enterocitare, deficitului echipamentului enzimatic din marginea în perie și perturbării unor mecanisme de transport specifice.

Afectarea suprafeței absorbtive enterocitare este întâlnită în rezecțiile intestinale, boala celiacă, boala Crohn, enterita radică, gastroenterita eozinofilică, bolile infiltrative și în infecțiile bacteriene sau parazitare cum sunt giardiaza, boala Whipple și criptosporidioza. Deficitul echipamentului enzimatic din marginea în perie și afectarea unor mecanisme de transport specifice sunt descrise în gastroenterita infecțioasă, alcoolismul cronic, enterita radică, boala celiacă, enteropatia HIV, acrodermatita enteropatică[1], abetalipoproteinemie[2] și în boala Hartnup[3].

Faza de transport

Faza de transport presupune trecerea în circulația vasculară și limfatică a principiilor alimentare absorbite și direcționarea lor către organele de stocare sau de consum.

Malabsorbția prin afectarea fazei de transport apare prin perturbarea transportului venos din hipertensiunea portală și prin perturbarea transportului limfatic întâlnită în limfangiectaziile intestinale, boala Milroy[4], limfomul intestinal, tuberculoza intestinală și în boala Crohn.

Manifestările clinice

Manifestările clinice ale malabsorbției depind de cauza și severitatea bolii. Tabloul clinic clasic este reprezentat de diaree, steatoree cu scaune decolorate, păstoase, voluminoase, urât mirositoare, meteorism, durere abdominală, borborisme, flatulență și scădere ponderală. Acest spectru de semne și simptome este destul de rar întânit, chiar și în condițiile unei afectări mucosale generalizate. La acestea se adaugă manifestări extradigestive legate de boala de bază sau de consecințe ale malabsorbției unor nutrienți. Diagnosticul este evident atunci când există simptomatologia tipică, însă în formele ușoare, paucisimptomatice, este dificil de suspicionat malabsorbția drept cauză a problemelor pacientului care adesea sunt interpretate ca un sindrom de intestin iritabil. O anamneză atentă cuprinde informațiile despre consistența și frecvența scaunelor, scăderea ponderală inexplicată, disconfortul abdominal postprandial, fatigabilitate și despre durerile osoase care sugerează astfel diagnosticul.

---

1 Acrodermatita enteropatică este o boală autosomal recesivă caracterizată prin deficit selectiv de absorbție a zincului.

2 Abetalipoproteinemia este o afecțiune autozomal recesivă în care este afectată sinteza de apopoproteine beta.

3 Boala Hartnup este o afecțiune autozomal recesivă în care este afectat transportul unor aminoacizi.

4 Boala Milroy este o tulburare genetică de dezvoltare a sistemului limfatic.

Investigaţiile paraclinice

Scopul demersului diagnostic în evaluarea pacientului cu suspiciune clinică de malabsorbţie este confirmarea și cuantificarea severităţii malabsorbţiei, determinarea topografiei leziunilor și identificarea bolii de bază.

Testele de rutină

Întrucât simptomatologia este uneori absentă sau mimează alte afecţiuni, investigarea unui pacient cu suspiciune clinică de malabsorbţie trebuie să includă o baterie de teste de rutină care cuprinde hemograma, ionograma serică, sideremia, calciul total și ionic, magneziu, proteinele totale, albumina, colesterolul, trigliceridle, timpul de protrombină și analiza scaunului.

Hemograma evidenţiază anemia microcitară prin deficitul de fier sau macrocitară prin deficitul de vitamină B12 sau de acid folic. Alături de indicii eritrocitari, dozarea fierului, vitaminei B12 și folatului ajută la stabilirea diagnosticului în aceste cazuri.

Timpul de protrombină este prelungit în contextul malabsorbţiei vitaminelor liposolubile, între care și vitamina K.

Proteinele totale și albumina sunt scăzute atunci când există malabsorbţie de proteine, iar concentraţia scăzută de *colesterol* sau *trigliceride* indică malabsorbţia lipidică.

Ionograma serică evidenţiază diselectrolitemii precum hipokalemia, hipocalcemia sau hipomagneziemia.

Examenul scaunului trebuie să includă *analiza macroscopică*, care implică observaţii asupra volumului, aspectului, prezenţei de produse patologice ca mucusul, puroiul și sângele, *coprocitograma* pentru detecţia leucocitelor și hematiilor în scaun, *analiza biochimică* pentru evidenţierea sângerărilor oculte, *dozarea lipidelor* și *analiza microbiologică* pentru bacterii enteropatogene sau paraziţi.

Testele de malabsorbţie

Testele pentru evidenţierea malabsorbţiei sunt grupate în funcţie de principiile alimentare malabsorbite.

În malabsorbţia lipidelor se efectuează teste calitative Sudan III, acid steatocrit sau cantitative ca excreţia fecală de lipide/72 ore, normal sub 6g/zi.

În malabsorbţia glucidelor se efectuează testul respirator cu H_2 sau $^{13}CO_2$ pentru diagnosticul unor forme specifice de malabsorbţie, pH-ul fecal și testul oral de toleranţă la lactoză.

În malabsorbţia proteinelor este foarte importantă măsurarea clearance-ului $alfa_1$-antitripsinei prin dozarea $alfa_1$-antitripsinei fecale.

Alte teste utile sunt:

a. Testul la D-xiloză care evaluează integritatea mucosală prin măsurarea excreţiei urinare de D-xiloză. D-xiloza se absoarbe la nivelul intestinului proximal prin difuziune facilitată, iar aproximativ 50% din această cantitate absorbită este excretată nemetabolizată în urină. Atunci când absorbţia D-xilozei este alterată, fie din cauze luminale ca suprapopularea bacteriană, fie mucosale prin rezecţii intestinale, excreţia urinară este scăzută.

b. Testul Schilling, test în 4 etape, care evidenţiază cauza malabsorbţiei vitaminei B12 prin deficit de sinteză a factorului intrinsec, insuficienţă pancreatică, suprapopulare bacteriană, rezecţie sau afectare ileală. În prima etapă se

administrează vitamina B12 radiomarcată oral, la interval de o oră se administrează vitamina B12 injectabil pentru a satura receptorii vitaminici de la nivel hepatic și se urmărește excreţia urinară/24 ore. O excreţie urinară sub 10% de vitamină B12 radiomarcată definește un deficit de absorbţie. În cea de-a doua etapă se administrează vitamina B12 cu factor intrinsec. Dacă excreţia urinară se normalizează înseamnă că deficitul vitaminic este cauzat de o sinteză scăzută de factor intrinsec, dacă nu, este secundar malabsorbţiei intestinale. În cea de-a treia etapă se administrează vitamina B12 cu antibiotice pentru a identifica pacienţii cu suprapopulare bacteriană, iar în cea de-a patra vitamina B12 cu enzime pancreatice pentru a identifica pacienţii cu insuficienţă pancreatică exocrină.

c. Testul respirator pentru evaluarea absorbţiei sărurilor biliare în care se administrează oral săruri biliare conjugate marcate cu radiotrasor, care vor fi deconjugate și metabolizate de flora bacteriană la nivel intestinal, după care se măsoară cantitatea de CO_2 radiomarcat în aerul expirat.

d. Testele respiratorii cu C13-MTG (^{13}C-mixed triglyceride) sau testul la secretină/colecistokinină – pancreozimină pentru diagnosticul insuficienţei pancreatice exocrine.

Testele etiologice

Testele serologice pentru boala celiacă cuprind dozarea anticorpilor antiendomisium, antitransglutaminază tisulară IgA și IgG.

Testele pentru insuficienţa pancreatică implică dozarea elastazei fecale și a chimotripsinei fecale.

Testele imagistice includ *radiografia abdominală* pe gol, care evidenţiază calcificări pe aria de proiecţie a pancreasului ca indiciu de pancreatită cronică, *ecografia abdominală*, pentru evaluare hepatobiliară, a pancreasului, a pereţilor intestinului subţire și a prezenţei adenopatiilor, *proba Pansdorf* sau examinarea cu videocapsulă pentru analiza modificărilor mucosale de la nivelul intestinului subţire, *CT/RM abdominal*, pentru a identifica criteriile de pancreatită cronică (**Figura 1**), *colangiopancreatografia endoscopică retrogradă (ERCP)*, *colangiopancreatografia prin rezonanţă magnetică* (*MRCP*) şi *ecoendoscopia* (*EUS*) pentru diagnosticul patologiei biliopancreatice care evoluează cu malabsorbţie. Protocolul de enteroCT sau enteroRM se efectuează pentru evidenţierea patologiei intestinului subţire.

FIGURA 1. Pancreatită cronică – Calcificări - Aspect tomografic.

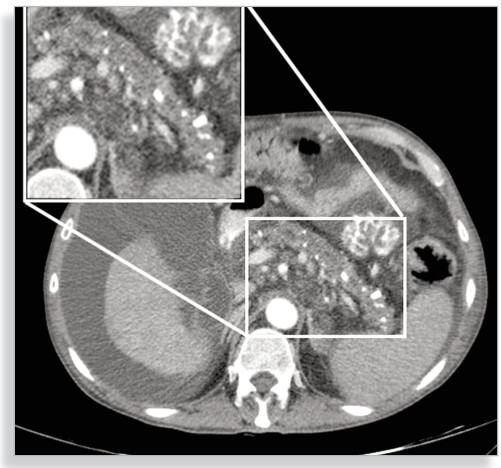

Testele endoscopice cu biopsie mucosală cuprind endoscopia digestivă superioară, ileocolonoscopia și enteroscopia. Atunci când există suspiciune de afectare a intestinului subțire, endoscopia digestivă superioară cu examinarea porțiunii proximale a intestinului subțire, ileocolonoscopia cu examinarea porțiunii distale a intestinului subțire și în cazuri selecționate enteroscopia pentru examinarea unor segmente mai lungi de intestin subțire, cu prelevarea de biopsii de la acest nivel, sunt utile pentru stabilirea diagnosticului pozitiv al cauzei malabsorbției. Specimenul histologic obținut prin biopsie endoscopică ajută la confirmarea diagnosticului de: boală celiacă (Figura 2), sprue tropical, boală Whipple (Figura 3), gastroenterită eozinofilică, limfom intestinal, limfangiectazie intestinală primară, boală Crohn sau amiloidoză. Marca histologică a malabsorbției în afecțiunile intestinului subțire este atrofia vilozitară în diferite grade, până la dispariția completă a vilozităților (Figura 4). Endoscopia digestivă cu biopsie este utilă și pentru patologia gastrică care poate genera malabsorbția.

FIGURA 2. **Boală celiacă – Aspect endoscopic.**
A - Imagine endoscopică în lumină albă.
B - Cromoendoscopie digitală Narrow Band Imaging.

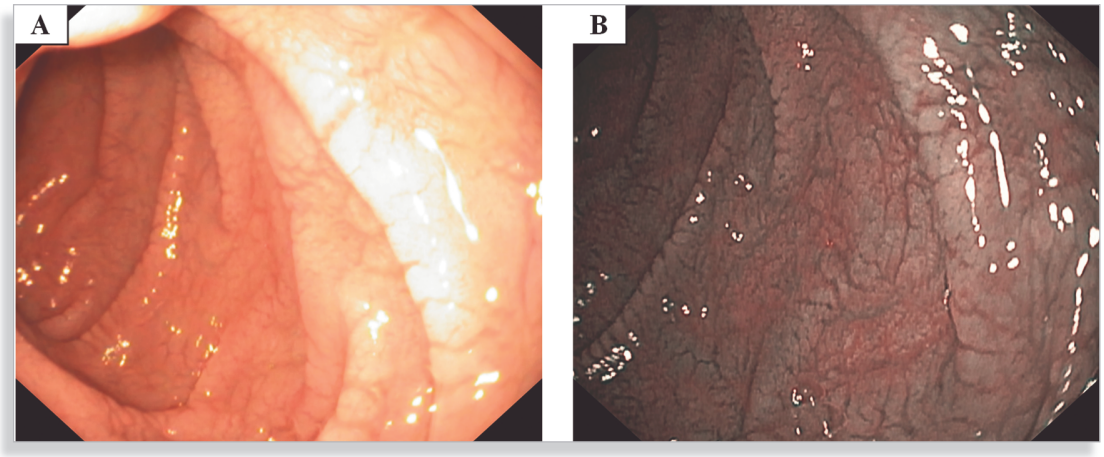

FIGURA 3. **Boala Whipple – Mucoasă duodenală cu vili albicioşi „whitish villi" - Aspect endoscopic.**

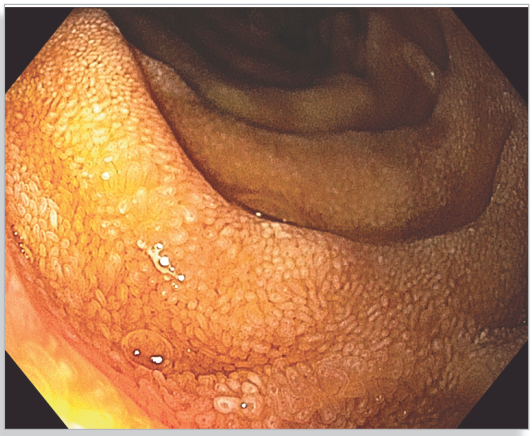

FIGURA 4. **Boală celiacă – Aspect histopatologic, HE x20.**

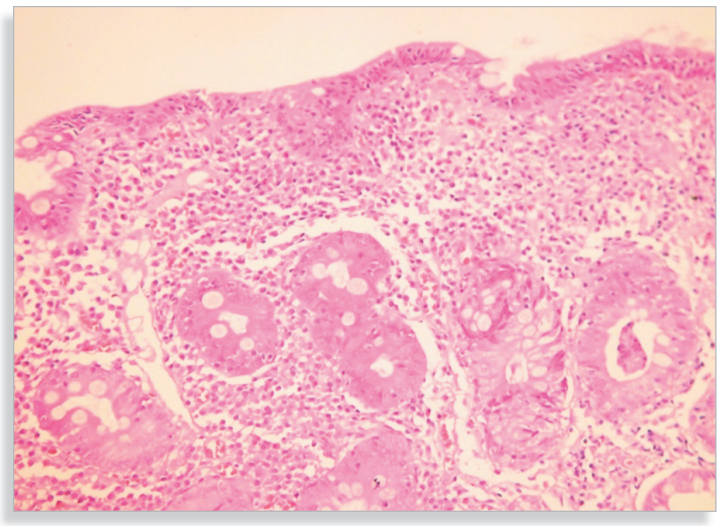

Abordare diagnostică și terapeutică

În ceea ce privește algoritmul diagnostic, accentul este pus în prezent pe stabilirea diagnosticului bolii cauzale și mai puțin pe dovedirea sau excluderea unui sindrom de malabsorbţie prin aplicarea unei baterii largi de teste funcţionale digestive la toţi pacienţii cu suspiciune de malabsorbţie. Malabsorbţia grăsimilor este cel mai folosit indicator de malabsorbţie globală din două motive. În primul rând deoarece procesul de absorbţie a grăsimilor este cel mai complex și prin urmare și cel mai vulnerabil de a fi perturbat de boală, și în al doilea rând deoarece lipidele constituie cea mai importantă sursă de calorii și reprezintă astfel un factor critic în scăderea ponderală. Odată evidenţiată excreţia fecală crescută de lipide, următoarea etapă este efectuarea unei ecografii abdominale, a elastazei fecale și a serologiei pentru celiachie, precum și endoscopie digestivă superioară și respectiv inferioară cu intubarea ileonului terminal pentru evaluarea unor cauze frecvente de malabsorbţie cum sunt insuficienţa pancreatică, boala celiacă şi bolile inflamatorii intestinale. Dacă anamneza sau examenul fizic orientează către o anumită boală cauzală, demersul diagnostic poate fi ţintit pentru confirmarea bolii respective. Managementul terapeutic în sindromul de malabsorbţie include două principii: corectarea deficitelor nutriţionale și tratamentul bolii cauzale.

Daniel Vasile BALABAN, Mariana JINGA

IV/8

Noțiuni introductive - Generalități

DEFINIȚIE

Constipaţia este o tulburare a tranzitului intestinal caracterizată prin eliminarea de scaune cu frecvenţă scăzută și anume mai puţin de 3 scaune pe săptămână. Acestea sunt de consistenţă fermă, dură, cu volum mic şi sunt expulzate cu efort, cu durere sau sunt însoţite de o senzaţie incompletă de evacuare. În mod normal, scaunul trebuie să fie „format", să aibă consistenţă plastică, o greutate între 150-200 g/zi, să fie eliminat fără efort şi fără durere.

Mecanismele constipaţiei

Din punct de vedere fiziopatologic există 3 mecanisme care pot cauza constipaţia:

a. Încetinirea tranzitului, „inerţia colonică" conduce la apariția unei constipaţii de progresie în care tranzitul colonic proximal este lent dar nu afectează defecaţia într-un mod evident

b. Tulburările de evacuare sau dischinezia ano-rectală

c. Defecaţia dissinergică întâlnită în disfuncţia de planșeu pelvin în care există o relaxare insuficientă sau o contracţie inadecvată a mușchilor puborectali și a sfincterului anal extern.

Cauzele constipaţiei

Cauzele constipaţiei sunt multiple, unele sunt legate de regimul alimentar, iar altele ţin de patologia colorectală sau de unele afecţiuni sistemice (Tabelul 1).

Factorii de risc pentru constipaţia cronică sunt reprezentaţi de vârsta înaintată, sexul feminin, inactivitatea fizică, nivelurile socio-economic și educaţional, consumul unor medicamente care au ca efect advers constipaţia, depresie și de comorbidităţile care se însoţesc de reducerea mobilităţii bolnavilor (Tabelele 2, 3 și 4).

TABELUL 1. Cauzele constipaţiei.

- Stilul de viaţă
  - Dieta restrictivă în fibre
  - Ingestia scăzută de lichide
  - Condiţiile inadecvate de toaletă
- Medicamentele
- Afecţiunile colorectale
- Afecţiunile sistemice
- Sarcina
- Colonul iritabil
- Constipaţia idiopatică

TABELUL 2. Medicamentele care pot cauza constipație.

- Analgezice
- Anticolinergice
  - Antihistaminice
  - Antispastice
  - Antidepresive triciclice
  - Antipsihotice
  - Antiparkinsoniene
- Anticonvulsivante
  - Carbamazepină
  - Fenobarbital
  - Fenitoină
- Agenţi care conţin cationi
  - Suplimente de fier
  - Suplimente de calciu
  - Sucralfat
  - Sulfat de bariu
- Agenţi activi neural
  - Opioide
  - Antihipertensive
  - Blocante ganglionare
  - Calciu-blocante
  - Antagonişti de 5-HT3 – alosetron

TABELUL 3. Bolile colorectale asociate cu constipație.

- Fisurile anale
- Hemoroizii
- Rectocelul
- Invaginaţia rectală
- Prolapsul rectal
- Ruptura de perineu
- Cancerul rectal
- Ulcerul rectal solitar
- Stricturile colonice
  - Diverticulita
  - Colita de iradiere
  - Colita ischemică
- Boala Chagas[1]
- Pseudo-obstrucţia intestinală cronică idiopatică
- Megacolonul
- Megarectul

[1] Este dată de *Tripanosoma cruzi* care distruge celulele ganglionare din plexul mienteric.

TABELUL 4. Bolile sistemice ce se asociază cu constipație.

- Hipotiroidismul
- Panhipopituitarismul
- Intoxicaţia cu metale grele
  - Arsenic
  - Mercur
  - Plumb
- Diselectrolitemiile
  - Hipercalcemia
  - Hipopotasemia
- Diabetul zaharat - neuropatia autonomă
- Porfiria
- Bolile neurologice
  - Leziuni ale măduvei spinării
  - Boala Parkinson
  - Scleroza multiplă
  - Boala Hirschprung - aganglionoza
- Amiloidoza
- Sclerodermia sistemică

Abordarea pacientului cu constipaţie începe cu stabilirea tipului de constipaţie de care suferă pacientul. Unii bolnavi relatează o frecvenţă redusă a evacuării scaunului iar alţii au dificultate la defecaţie sau senzaţie de defecaţie incompletă.

Într-o primă etapă a evaluării constipaţiei se realizează o anamneză „alimentară", în care pacientul este întrebat cu privire la dieta zilnică, cu accent pe aportul de fibre și lichide. Uneori este util să punem pacientul să scrie un jurnal alimentar pe ultimele 14 zile. Totodată trebuie evaluată activitatea fizică a pacientului întrucât constipaţia poate apărea și în contextul sedentarismului sau a repausului prelungit la pat în condiţii de spitalizare, după chirurgia ortopedică etc. Ulterior sunt evaluate cauzele secundare de constipaţie, o posibilă etiologie medicamentoasă, o patologie loco-regională sau prezenţa unor boli sistemice. În ceea ce privește antecedentele heredocolaterale, trebuie căutat istoricul familial de cancer colorectal. Anamnestic trebuie reţinut ca simptom de alarmă constipaţia recent instalată la o persoană cu tranzit intestinal anterior normal sau agravarea constipaţiei însoţită de eliminarea de scaune subţiri, creionate și sanguinolente.

Aceste manifestări sugerează o obstrucţie mecanică a colonului stâng printr-un proces tumoral. La vârstnici o situaţie frecventă o reprezintă constipaţia severă, care poate merge până la fenomene subocluzive prin prezenţa de fecaloame care se impactează la nivelul colonului și se elimină cu dificultate, pentru care pacienţii apelează la manevre digitale de evacuare. În sindromul de intestin iritabil pacienţii relatează perioade de constipaţie care alternează cu perioade de tranzit intestinal normal sau accelerat. Între cauzele secundare de constipaţie, medicaţia de fond și relaţia temporală între iniţierea unui medicament și apariţia constipaţiei precum și istoricul de suferinţe neurologice sunt elemente importante în anamneză.

Motilitatea colonică și anorectală este coordonată de nervi enterici, simpatici și parasimpatici. Din acest motiv, unele patologii ale sistemului nervos central sau periferic se însoţesc de constipaţie: sindromul de coadă de cal, mielomeningocelul coloanei lombosacrate etc. O prevalenţă crescută a constipaţiei se întâlnește la pacienţii cu scleroză multiplă și cu boală Parkison, care este generată și de inactivitatea fizică a acestora precum și de medicaţie.

La examenul obiectiv în constipaţie se constată modificări asociate unor boli sistemice care se însoţesc de constipaţie (**Tabelul 4**) sau sunt prezente modificări ale examenului clinic al aparatului digestiv: mase palpabile în tumori sau în diverticulite, distensia abdominală cu hipersonoritate la percuţie și cu anse intestinale care sunt vizibile în sindromul Ogilvie și altele. Cu ajutorul tușeului rectal se evaluează tonusul sfincterian și se pot identifica unele afecţiuni anorectale cum sunt: fisurile anale, prolapsul sau cancerul rectal. Patologia dureroasă perianală poate cauza constipaţie prin spasmul pe care durerea îl induce la nivelul sfincterului anal extern și prin inhibiţia voluntară a reflexului de defecaţie.

Semnele de alarmă

Semnele și simptomele de alarmă la pacientul cu constipaţie, care impun efectuarea de explorări specifice, sunt:

- *Hematochezia;*
- *Testul de hemoragii oculte pozitiv;*
- *Simptomatologia obstructivă cu constipaţie instalată brusc;*
- *Constipaţia severă persistentă neresponsivă la tratament;*
- *Scăderea ponderală involuntară;*
- *Modificarea calibrului scaunului;*
- *Istoricul familial de cancer colorectal sau de boli inflamatorii intestinale.*

Investigaţiile paraclinice

Evaluarea pacientului cu constipaţie include efectuarea mai multor investigaţii: dozarea TSH, determinarea calcemiei, profilului glicemic, rectocolonoscopia, investigaţiile imagistice, CT, RMN, manometria anorectală în cazuri selecţionate, studiile electromiografice anorectale și defecografia pentru evaluarea constipaţiei terminale (Figurile 1, 2, 3 și 4).

FIGURA 1. **Melanosis coli la un pacient cu consum cronic de laxative pentru constipație cronică – Aspect colonoscopic.**

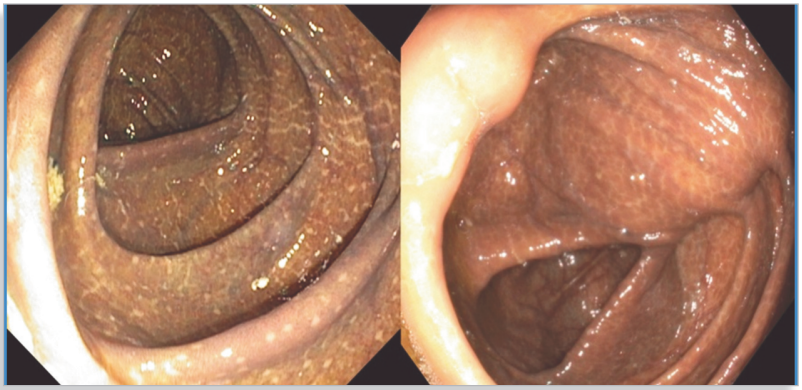

FIGURA 2. **Formațiune tumorală stenozantă la nivel rectal – Aspect colonoscopic**

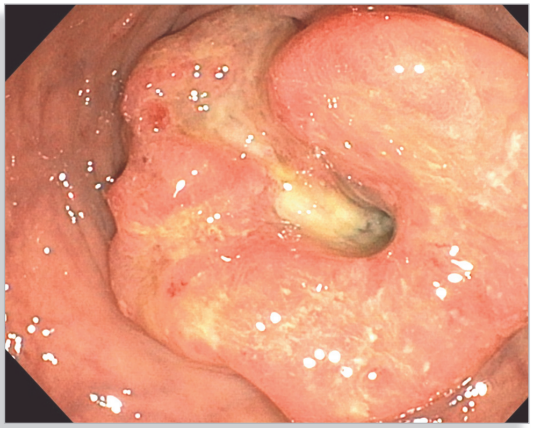

FIGURA 3. **Hemoroizi externi voluminoşi.**

FIGURA 4. **Diverticulită acută sigmoidiană - Aspect tomografic.**

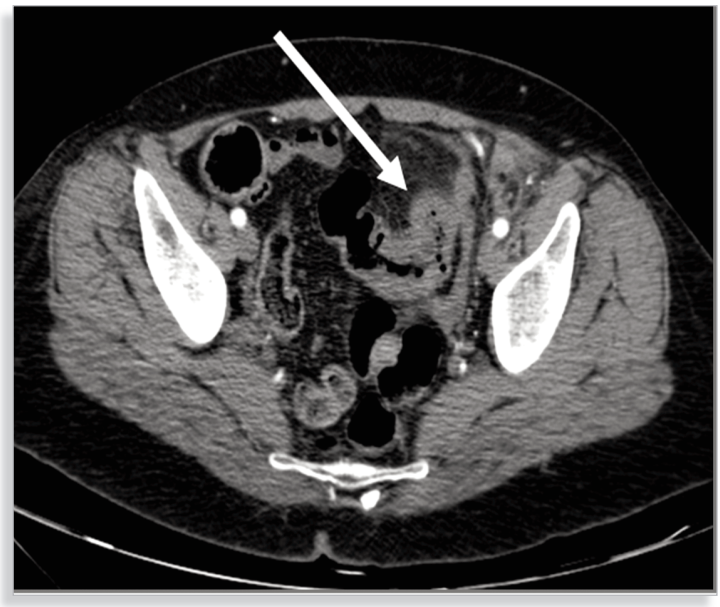

De multe ori constipaţia nu are o cauză organică și este doar consecinţa unei tulburări a funcţionării normale a rectocolonului. Constipaţia funcţională este definită, conform criteriilor *Roma IV*, prin prezenţa pentru cel puţin 3 luni a următoarelor manifestări:

1. Cel puţin 2 din următoarele:
   - Încordare și efort în timpul a cel puţin 25% din defecaţii;
   - Scaune tari, zgrunţuroase (Bristol 1-2) în cel puţin 25% din defecaţii;
   - Senzaţie de evacuare incompletă la cel puţin 25% din defecaţii;
   - Senzaţie de obstrucţie sau blocaj anorectal la cel puţin 25% din defecaţii;
   - Manevre manuale pentru facilitarea a cel puţin 25% din defecaţii, evacuare digitală, susţinerea planșeului pelvin etc.;
   - Mai puţin de 3 scaune pe săptămână.
2. Scaunele moi sunt rareori prezente fără utilizarea de laxative.
3. Criterii insuficiente pentru sindrom de intestin iritabil.

Debutul simptomelor trebuie să fie de cel puţin 6 luni anterior diagnosticului.

Afecţiuni intestinale specifice

Cancerul colorectal (CCR) este una dintre cele mai frecvente forme de cancer la ambele sexe. Factorii de risc pentru dezvoltarea cancerului colorectal sunt: dieta bogată în carne roșie, obezitatea, fumatul şi sedentarismul. CCR apare de cele mai multe ori prin transformarea neoplazică a unui polip adenomatos şi mai rar în cadrul unor sindroame genetice de polipoză sau în evoluţia bolilor inflamatorii intestinale. Ureterosigmoidostomia, acromegalia și bacteriemia sau endocardita cu Streptococcus bovis sunt recunoscuţi ca factori de risc pentru apariţia adenoamelor colorectale, care pot constitui precursori ai CCR. Manifestările clinice ale CCR depind de localizarea tumorii la nivel rectocolonic și de prezenţa sau nu a metastazelor. Semne clasice care pot sugera CCR sunt constipaţia recent instalată sau agravată, hematochezia, scăderea calibrului scaunului cu apariţia „scaunelor creionate”, inapetenţa și scăderea în greutate.

Diagnosticul se stabilește prin colonoscopie cu biopsie (Figura 5), urmată de o imagistică secţională pentru evaluarea determinărilor secundare. Tratamentul este multimodal, incluzând chirurgie, chimio- și radioterapie.

FIGURA 5. **Tumoră colonică hemoragică – Aspect colonoscopic.**

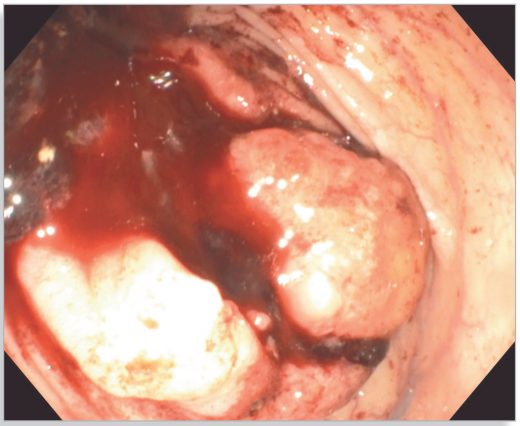

Bolile inflamatorii intestinale reprezentate de colita ulcerativă sau recto-colita ulcerohemoragică şi boala Crohn (Figurile 6 și 7), constituie un grup de afecţiuni digestive cronice caracterizate prin inflamaţia tractului gastrointestinal, în grade diferite de severitate și extensie a leziunilor și prin evoluţie clinică ondulantă, cu pusee de activitate care alternează cu perioade de remisiune.

FIGURA 6. **Boală Crohn ileală – Aspect colonoscopic .**

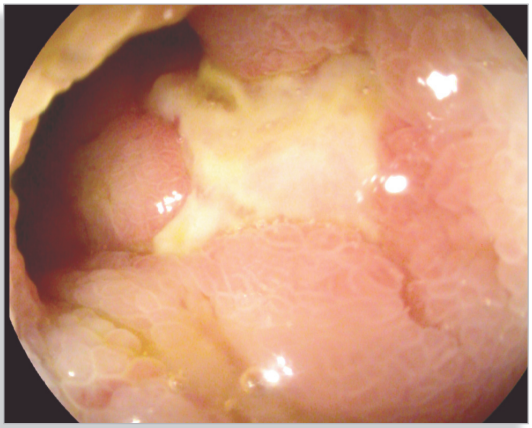

FIGURA 7. **Colită ulcerativă – Aspect colonoscopic.**

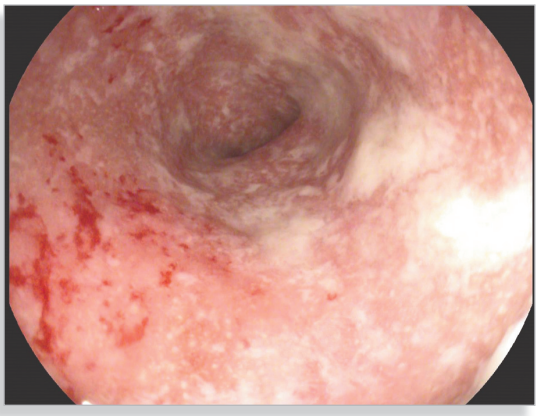

Colita ulcerativă se caracterizează prin leziuni colonice continue, care încep de la nivel rectal cu extensie proximală variabilă uneori până la cec și care interesează doar mucoasa. În contrast, boala Crohn poate afecta orice segment al tubului digestiv, frecvent însă ileonul terminal, motiv pentru care în trecut era denumită ileită terminală.

Interesează toate straturile peretelui şi se caracterizează prin zone de leziuni care alternează cu arii de mucoasă normală. Tabloul clinic clasic este reprezentat de diaree cronică cu mucus, puroi și sânge, însoţită de dureri abdominale, tenesme rectale, senzaţie de defecaţie imperioasă, subfebră sau febră şi uneori de manifestări extradigestive articulare, oculare sau cutanate. Diagnosticul se stabileşte prin investigaţii endoscopice cu biopsii și examen histopatologic, precum şi prin examene imagistice pentru stabilirea extensiei leziunilor și evaluarea complicaţiilor cum sunt fistulele, abcesele și stenozele. Diagnosticul diferenţial trebuie făcut cu colitele infecţioase, tuberculoza ileocecală (Figura 8), diverticulita, colita ischemică şi colita indusă de antiinflamatoarele nesteroidiene.

FIGURA 8. **Tuberculoză ileo-cecală - Aspect colonoscopic.**

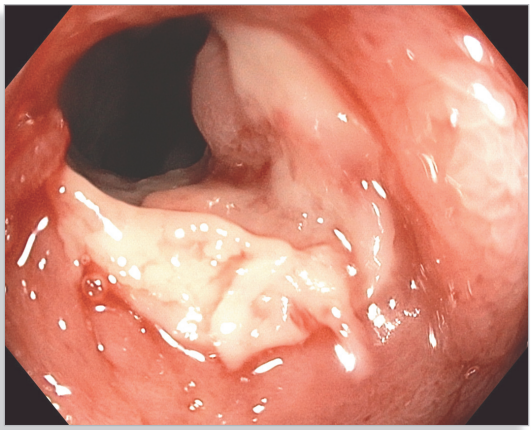

Boala Hirschprung sau megacolonul congenital se caracterizează prin absenţa celulelor ganglionare pe segmentul colonic afectat, de obicei la nivelul rectosigmoidului. Aganglionoza conduce la stimularea permanentă a filetelor nervoase care deservesc segmentul afectat și determină contracţia susţinută a acestuia cu obstrucţie la evacuare și dilatarea în amonte a colonului. Clasic, boala Hirschprung este diagnosticată la naştere, la nou-născuţii care nu elimină meconiul în primele 48 de ore. Unele cazuri sunt diagnosticate ulterior, în perioada copilăriei. Sexul masculin este mai frecvent afectat. Diagnosticul se bazează pe tabloul clinic, simptomul principal fiind constipaţia severă şi se confirmă prin biopsie.

SINDROMUL ANO-RECTAL

IV/9

Daniel Vasile BALABAN, Mariana JINGA

Sindromul ano-recto-sigmoidian reunește o serie de semne și simptome care caracterizează patologia tractului digestiv inferior distal. Aspectul creionat al scaunului, dificultatea la defecaţie, prezenţa de produse patologice în scaun, mucus sau sânge, tenesmele rectale, urgenţa la defecaţie sau incontinenţa pot indica o patologie ano-recto-sigmoidiană. De cele mai multe ori o anamneză atentă alături de examenul local și de tușeul rectal pot orienta către o patologie localizată la acest nivel (Tabelul 1).

TABELUL 1. Cauzele sindromului ano-recto-sigmoidian.

- Cancerul rectosigmoidian
- Adenoamele viloase rectosigmoidiene
- Prolapsul rectal
- Boala hemoroidală
- Ulcerul rectal solitar
- Colita ulcerativă, proctita
- Condiloamele anale, infecţia cu HPV, sifilisul
- Boala Crohn cu afectare perianală
- Fisurile anale

Anamneza specifică

Particularităţile de anamneză constau într-o serie de întrebări specifice, adresate bolnavului, care altfel nu ar fi incluse în chestionarul standard de anamneză:

- *Există durere la defecaţie?*
- *Există prurit anal?*
- *Există unele secreţii mucopurulente în scaun?*
- *Există incontinenţă anală cu pierderea involuntară de materii fecale ?*

Tușeul rectal

Tușeul rectal sau tactul rectal însoţit de inspecţia și palparea regiunii perianale sunt esenţiale în diagnosticul patologiei anorectale. Având în vedere raporturile anatomice ale peretelui anterior al rectului cu prostata la bărbaţi și vaginul la femei, tușeul rectal oferă informaţii și cu privire la patologia acestor organe. Totodată, tușeul rectal este util pentru depistarea proceselor patologice localizate la nivelul fundului de sac rectovezical sau rectouterin, Douglas. Întrucât este o manevră stânjenitoare pentru pacient, ea trebuie realizată cu asigurarea condiţiilor de intimitate. Întâi se explică pacientului în ce constă manevra și motivul pentru care este efectuată. Poziţia cea mai frecvent utilizată pentru efectuarea tușeului rectal este cu pacientul în decubit lateral stâng, cu coapsele flectate pe abdomen și gambele pe coapse sau în poziţie genu-pectorală. Examinarea începe prin îndepărtarea feselor, expunerea regiunii perianale și inspecţia. Pot fi evidenţiate fisuri, fistule, ulceraţii, condiloame, hemoroizi externi sau prolaps rectal.

Se introduce degetul examinator pe care se aplică în prealabil lubrefiant sau gel, cu palma orientată spre posterior, și se apreciază tonusul sfincterului anal extern. Ulterior se efectuează examinarea propriu-zisă a rectului palpând toţi pereţii prin rotirea degetului examinator, dinspre posterior spre anterior, unde se palpează prostata la bărbaţi și cervixul la femei. La retragere se inspectează degetul examinator pe care se pot observa materiile fecale de aspect normal, melena, sângele proaspăt sau chegurile de sânge. Se menţionează dacă ampula rectală este goală. Patologia evidenţiată prin tușeul rectal este redată Tabelul 2.

TABELUL 2. Patologia depistată prin tuşeu rectal.

- Hemoroizi interni
- Formaţiuni polipoide sau tumori rectale
- Abcese perirectale
- Infiltrarea malignă la nivelul fundului de sac Douglas
- Patologia prostatei
- Sângerări digestive

FIGURA 1. Tumoră viloasă rectală – Aspect colonoscopic.

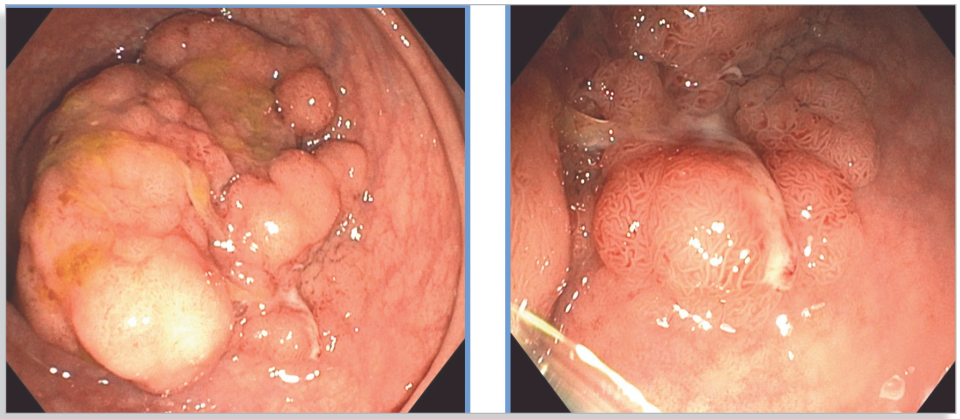

FIGURA 2. Leziuni perianale la un pacient cu boală Crohn.

FIGURA 3. **Fistulă perianală.**

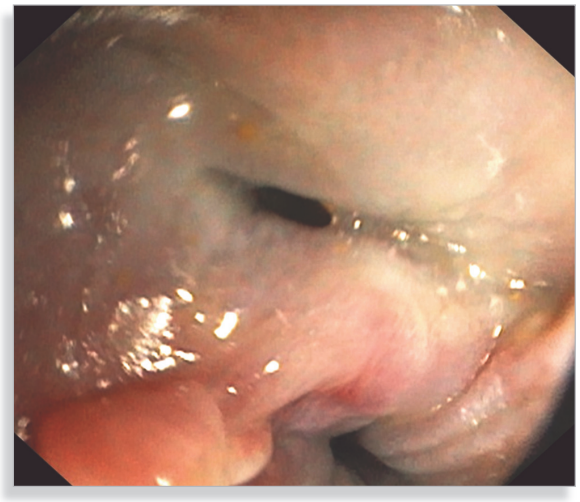

Investigaţiile paraclinice

Investigaţiile paraclinice folosite în diagnosticul sindromului ano-recto-sigmoidian sunt:

- Examenul coprologic;
- Anoscopia;
- Rectosigmoidoscopia cu biopsie și examen histopatologic;
- Ecoendoscopia anorectală;
- Manometria anorectală;
- Defecografia;
- RMN-ul pelvin.

Săndica Nicoleta BUCURICĂ, Mariana JINGA

IV/10

Noțiuni introductive - Generalități

DEFINIŢIE

Sindromul peritoneal acut cuprinde simptomele şi semnele determinate de iritaţia chimică şi de invazia cavităţii peritoneale.

Acest sindrom înglobează un număr mare de afecţiuni. Se caracterizează printr-o durere abdominală, instalată brusc şi are un impact major asupra stării generale care poate ajunge până la şoc. Manifestarea comună întâlnită în bolile care fac parte din acest sindrom este reprezentată de contractură abdominală secundară iritaţiei peritoneale. Etiologia sindromului de iritaţie peritoneală este reprezentată de germeni, cum sunt Streptococul, Stafilococul și Escherichia coli, de unele substanţe chimice, de bilă şi de acidul clorhidric care pătrund în cavitatea peritoneală pe diferite căi (Tabelul 1).

TBELUL 1. Căile de propagare şi cauzele sindromului peritoneal acut.

Mecanisme de iritaţie peritoneală	Cauze
- Perforaţia unui organ	▪ Ulcer duodenal ▪ Ulcer gastric ▪ Apendicită ▪ Cancer colonic ▪ Diverticulită ▪ Colecistită acută ▪ Diverticulită Meckel
- Ruptura unor colecţii	▪ Colecţie splenică ▪ Colecţie renală ▪ Colecţie genitală ▪ Colecţie hepatică ▪ Colecţie pancreatică
- Plăgi penetrante	▪ -
- Primitive	▪ Peritonită bacteriană spontană
- Propagare de la o infecţie acută intraabdominală	▪ -
- Iatrogene	▪ După intervenţii chirurgicale

Manifestările clinice

Elementul central de diagnostic îl reprezintă durerea abdominală difuză, şocogenă, cu debut brusc.

Examenul obiectiv

Aspectul tipic este al unui bolnav cu facies peritoneal, tegumente cu aspect teros, cu respiraţie superficială, imobilizat cu coapsele flectate pe abdomen.

Inspecţie

Abdomenul este imobil, iniţial este retractat, ulterior apare o distensie abdominală datorată ileusului secundar iritaţiei peritoneului parietal.

Palpare

Abdomenul este sensibil la palpare, pertele abdominal este „împăstat", iar manevra Blumberg este pozitivă (Figura 1)[1]. Ulterior se instalează contractura abdominală generalizată şi apare „abdomenul de lemn". Durerea din abdomenul acut este în mod caracteristic însoţită de contractura reflexă a musculaturii abdominale denumită şi apărare musculară, corespunzătoare zonei supraiacente organului afectat. Are caracter continuu şi este atât spontană cât şi exacerbată de palpare şi este asociată cu hiperestezie cutanată. Pacientul cu abdomen acut evită orice mişcare, este imobil, spre deosebire de pacientul cu colică abdominală care este agitat şi caută o poziţie antalgică.

Percuţie

Uneori se constată dispariţia matităţii hepatice cum se întâmplă în pneumoperitoneu și sunt prezente zone de matitate care alternează cu zone de sonoritate. Acestea sunt întâlnite mai frecvent în ulcerele perforate.

Investigaţii paraclinice

Investigaţiile suplimentare trebuie adaptate în raport cu datele clinice. Radiografia abdominală simplă pune în evidenţă pneumoperitoneul iar examenul tomografic este important întrucât furnizează informaţii importante în privinţa etiologiei. Leucocitoza este prezentă în cazurile de apendicită, diverticulită, de colecistită, în infarctul mezenetric şi în general în cazurile de abdomen acut chirurgical şi uneori şi în cel medical.

Laparoscopia este o metodă atât de diagnostic dar şi terapeutică mai ales în evaluarea abdominală după traumatisme, sau pentru explorarea cavităţii abdominale la femei cu sindrom dureros de fosă iliacă dreaptă de cauză incertă. Laparoscopia se evită în peritonite, în sindroame aderenţiale şi în ocluzii.

[1] Vezi capitolul 3 - *Semiologia abdomenului.*

FIGURA 1. Manevra Blumberg.

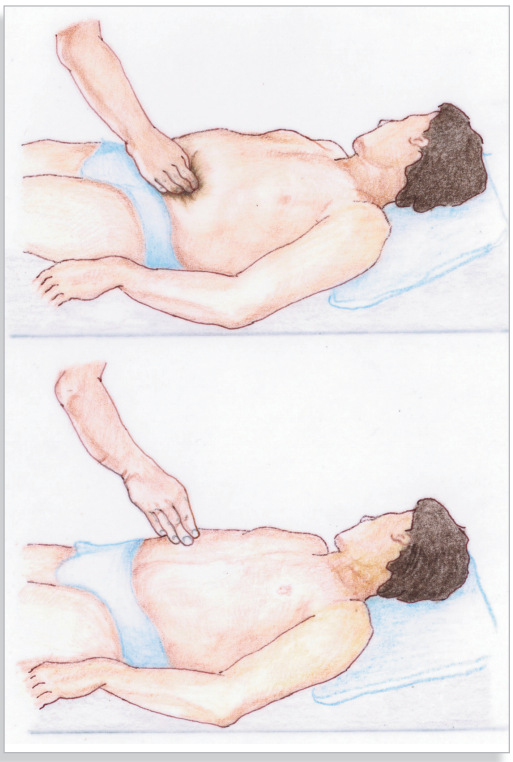

Ion DINA, Cornelia VOICULEŢ

IV/11

Anamneza specifică

Particularităţile de anamneză în patologia hepatică sunt legate de vârstă, sex, antecedente personale patologice, de condiţiile de viaţă şi de unele noxe. Astfel cirozele, cancerul hepatic grefat pe ciroză şi hemocromatoza sunt mai frecvente la *bărbaţi*, în timp ce la *femei* se întâlnesc mai frecvent ciroza biliară primitivă şi hepatita autoimună. Hepatita acută virală cu VHA apare la adolescenţi, la adulţi există o frecvenţă mai mare a cirozelor şi a hepatitelor cronice, în timp ce la vârstnici tumorile hepatice metastatice şi primitive sunt întâlnite cu o frecvenţă mult mai mare. Referitor la *antecedentele heredocolaterale* unele afecţiuni hepatice au un determinism genetic, cum este cazul bolii **Rendu-Osler**[1], deficitului de alfa 1 antitripsină şi a unor tezaurismoze din clasa glicogenozelor[2].

Întrucât în patologia cronică hepatică virusurile hepatitice joacă un rol important, identificarea în antecedentele personale patologice a hepatitelor acute cu *VHB, VHC, VHD* sau cu *VHG* este esenţială pentru stabilirea etiologiei. De asemenea bolnavii politransfuzaţi, cei aflaţi în program de hemodializă cronică și consumatorii de droguri au un risc crescut de a dezvolta boli cronice hepatice de etiologie virală. Consumul excesiv de alcool, expunerea la tetraclorura de carbon, la unele medicamente hepatotoxice[3], intoxicaţia cu aflatoxina B, care sunt incriminate în apariţia cancerului hepatic primitiv, reprezintă alte circumstanţe ale patologiei hepatice.

Manifestările clinice în bolile de ficat

În afecţiunile hepatice sunt întâlnite unele manifestări generale mai puţin specifice. Alte elemente care ţin de examenul fizic se regăsesc aproape exclusiv în patologia hepatică, de exemplu sindromul cutaneomucos din ciroză (**Tabelul 1**).

---

1 *Boala Rendu-Osler-Weber* sau *telangiectazia hemoragică ereditară* este o afecţiune rară, cu transmitere autosomal dominantă care se caracterizează prin prezenţa de malformaţii vasculare. Deşi nu este foarte frecventă, unii pacienţi cu boala Rendu-Osler prezintă angioame hepatice multiple iar în acest context procesul de remaniere fibroasă hepatică poate evolua către ciroza hepatică.

2 *Glicogenozele* reprezintă un grup de afecţiuni caracterizate prin unele anomalii enzimatice care afectează metabolismul glucidelor. Una dintre acestea este glicogenoza de tip I – von Gieke care se caracterizează prin creşterea cantităţii de glicogen din ficat şi se însoţeşte de hipoglicemie şi mărirea de volum a ficatului.

3 Unele medicamente afectează ficatul prin mecanism toxic direct sau prin mecanism imunoalergic: oxifenisatina, HIN, anticoncepţionalele, anabolizanţii de sinteză, halotanul etc.

TABELUL 1 **Manifestările clinice în bolile de ficat..**

Manifestări		Cauze	Mecanism
Generale	Fatigabilitate Anorexie Scădere în greutate	Hepatite cronice severe Ciroza hepatică Tumori hepatice primitive sau metastatice	Insuficienţa hepatică
Febra		Abcese Hepatita alcoolică HAV Cancerul hepatic Obstrucţia biliară extrahepatică – angiocolita	Inflamaţie hepatică sau infecţii
Foetorul hepatic		Insuficienţa hepatică acută sau cronică	Reducerea detoxifierii hepatice a unor substanţe toxice produse de metabolismul bacterian intestinal
Cutaneomucoase	Steluţe vasculare Eritroza palmară Telangiectazii	Ciroza hepatică	Alterarea metabolismului estrogenilor şi a androgenilor cu afectarea fiziologiei vasculare
Icterul		Obstrucţia biliară Agresiune hepatocitară severă Icterele congenitale	Reducerea excreţiei biliare
Pruritul		Colestaza intra şi extrahepatică	Necunoscut
Xantelasma şi xantoamele cutanate		Colestaza hepatică severă Ciroza biliară primitivă	Creşterea nivelului seric al colesterolului
Endocrine	Ginecomastia Atrofia testiculară Tulburări sexuale	Ciroza hepatică	Alterarea metabolismului hormonilor sexuali
Hipoglicemia		Insuficienţa hepatică acută → Manifestări gastrointestinale: dureri în hipocondrul drept → Mecanism: distensia sau inflamaţia capsulei Glisson → Cauze: HAV, CHC, IC, Abcese hepatice, Perihepatite	Tulburarea gluconeogenezei şi scăderea rezervelor de glicogen
Mărirea de volum a abdomenului	Ascită (v.Sindromul ascitic); Sângerări gastrointestinale	Ciroza hepatică - Alte cauze de HTP (v.Sd.de hipertensiune portală)	HTP cu ruptură variceală
Hematologice	Scăderea numărului de elemente figurate în sângele periferic	Ciroza hepatică Hipertensiunea portală	Hipersplenism
Echimoze		Insuficienţa hepatică	Scăderea sintezei factorilor de coagulare
Neurologice	Alterarea somnului cu schimbarea ritmului nictemeral Somnolenţă Stări confuzionale Floping tremor Obnubilare Comă	Ciroze Şunturi portocave	Encefalopatia hepatică

Alte manifestări întâlnite în bolile hepatice mai sunt: leuconichia, aceasta este prezentă la bolnavii cu ciroză hepatică de etiologie alcoolică, limba „zmeurie" în ciroză, contractura Dupuytren[4] în boala hepatică alcoolică, tumefacţia glandei parotide întâlnită de asemenea în ciroza hepatică toxică.

Examenul fizic al ficatului

Chiar dacă explorarea statusului biologic şi biochimic hepatic ca şi explorarea imagistică au evoluat foarte mult, examenul obiectiv al ficatului prin inspecţie, palpare, percuţie şi auscultaţie este esenţial mai ales în afecţiunile cronice difuze ale ficatului: hepatite acute şi cronice, steatoză, ciroze hepatice, hepatomegalie tumorală sau non-tumorală (**Figura 1**).

Inspecţia

În raport cu patologia hepatică, inspecţia este utilă în identificarea hepatomegaliei hepatice tumorale gigante, a circulaţiei colaterale de tip porto-cav şi a ascitei voluminoase.

Palparea

Palparea reprezintă metoda esenţială de examen fizic al ficatului. Prin palpare se obţin informaţii privind marginea inferioară, suprafaţa, consistenţa, sensibilitatea dureroasă sau mobilitatea în raport cu mişcările respiratorii. Există mai multe modalităţi de palpare: palparea monomanuală, monomanuală prin acroșaj, şi bimanuală **(Figurile 2-4)**.

Termeni înrudiţi cu hepatomegalia

Hepatomegalia reprezintă creşterea în dimensiuni a ficatului. Alţi termeni semiologici asemănători sunt:

Hepatalgia de efort care este întâlnită la bolnavii cu insuficienţă cardiacă dreaptă şi care apare datorită distensiei capsulare hepatice.

Falsa hepatomegalie se caracterizează prin mărirea aparentă a dimensiunilor ficatului şi este întâlnită în emfizemul pulmonar, în pleurezia dreaptă, la persoanele cu variante anatomice (lobul Riedel) sau la cei cu abcese subdiafragmatice.

Perihepatita sau inflamaţia capsulei hepatice.

Elemente de gravitate

Apariţia *hepatomegaliei dureroase* la pacienţii cu ciroză hepatică sugerează dezvoltarea unui carcinom hepatocelular grefat pe ciroză.
Hepatomegalie cu *scădere ponderală* – Tumori hepatice primitive sau metastatice.

Hepatalgie de efort şi *edeme* – Insuficienţa cardiacă congestivă.

---

[4] *Contractura Dupuytren* - se referă la retracţia aponevrozei palmare și este întâlnită în alcoolism, diabet, afecţiuni tiroidiene şi epilepsie. Mecanismul de apariţie este incert, există o perturbare a ţesutului conjunctiv în raport cu fascia palmară.

FIGURA 1. **Abordarea bolnavului cu hepatomegalie**

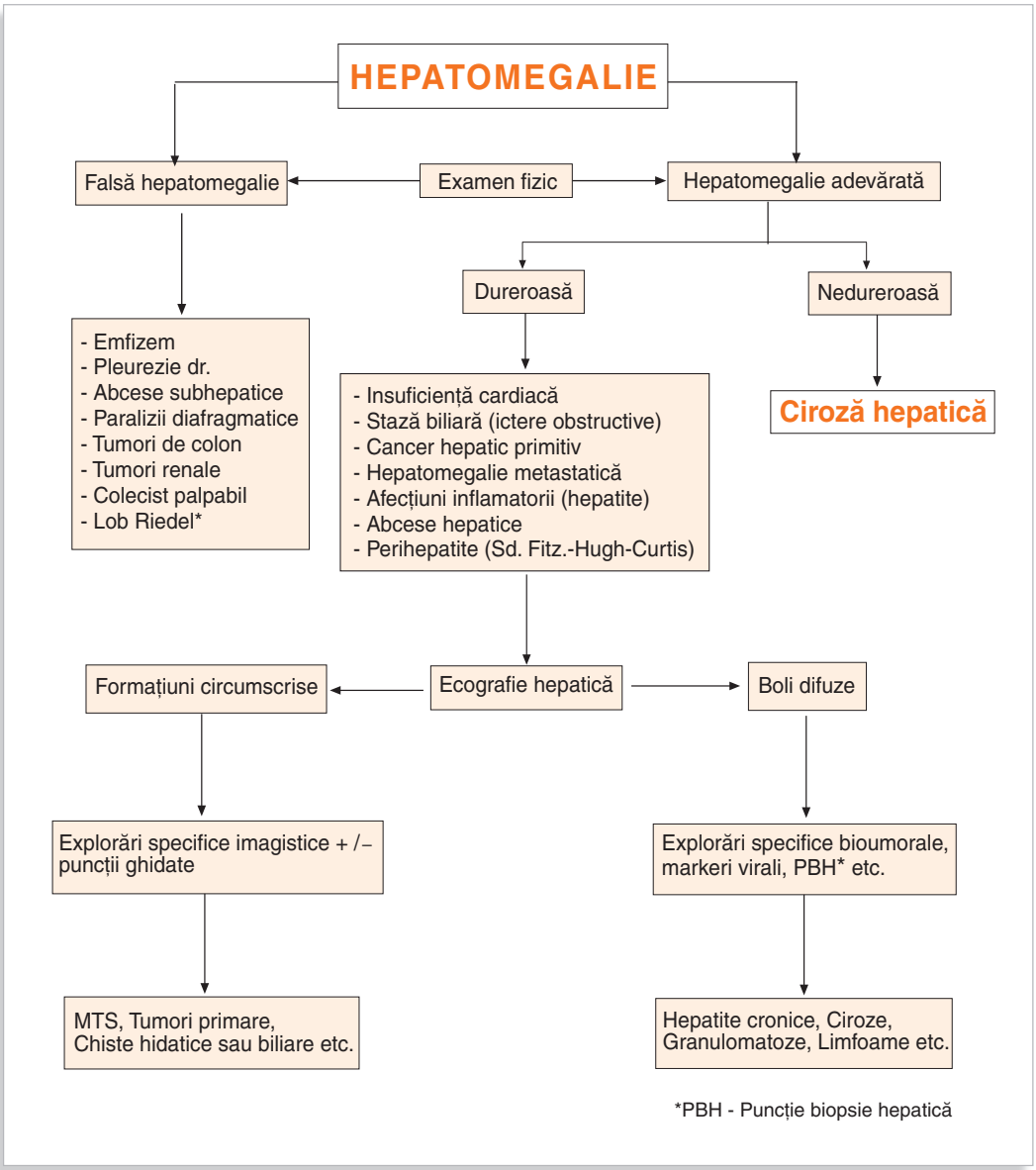

FIGURA 2. **Palparea ficatului prin metoda acroşării.**

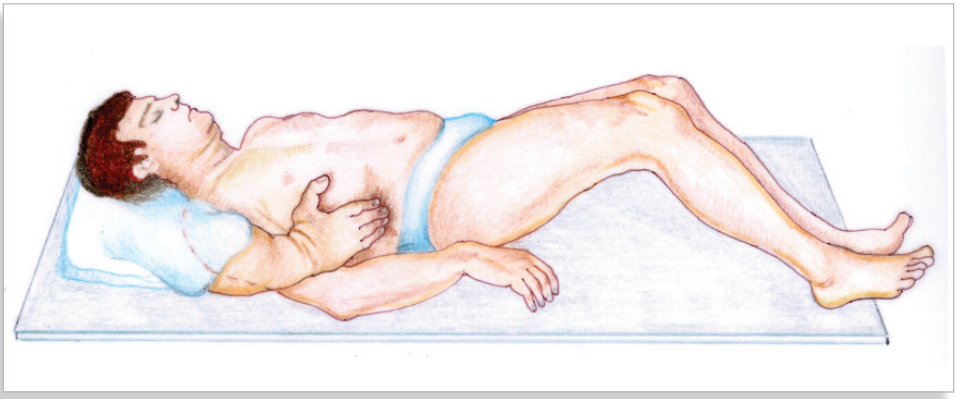

FIGURA 3. Palparea monomanuală a ficatului.

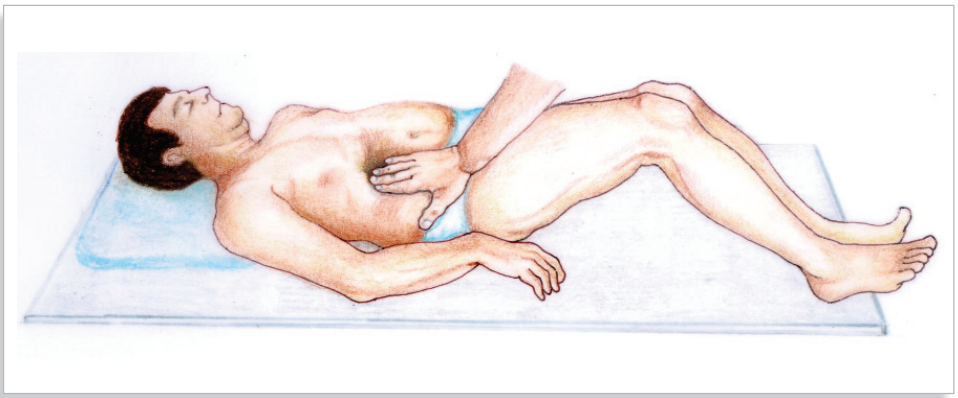

FIGURA 4a. Palparea bimanuală a ficatului.

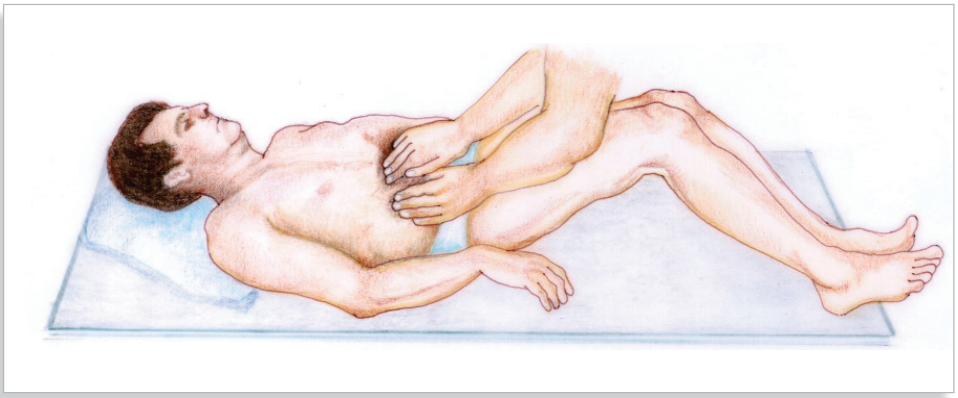

FIGURA 4b. Palparea bimanuală a ficatului.

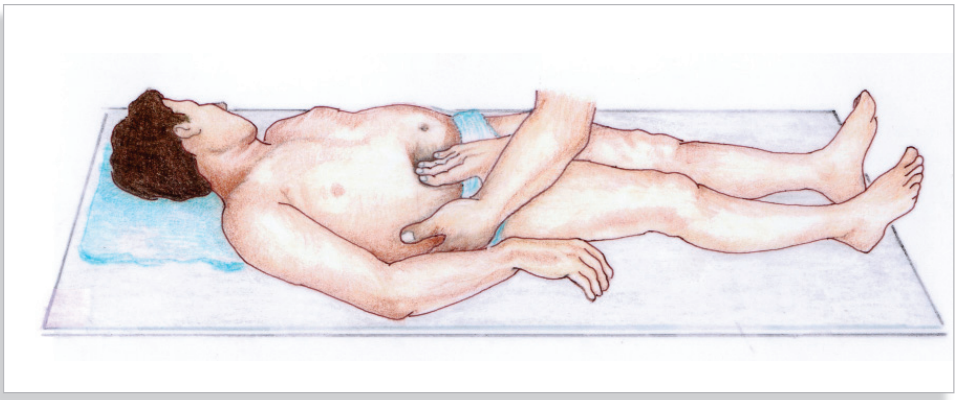

TABELUL 2. **Cauzele şi etiologia hepatomegaliei.**

Cauze	Etiologie
Cardiovasculare	- Insuficienţă cardiacă dreaptă - Sindromul Budd-Chiari - Boală venoocluzivă - Pericardită constrictivă - Insuficienţă tricuspidiană
Inflamatorii	- Hepatite virale acute şi cronice - Ciroze hepatice - Parazitoze - Abcese piogene şi amoebiene - Hepatita autoimună - Colangita sclerozantă primitivă - Ciroza biliară primitivă
Alcoolică	- Steatoza hepatică - Hepatita alcoolică - Ciroza
Infiltrative	- Steatoza - Amiloidoza - Boli hematologice - Leucemii, limfoame, MMM[5] - Granulomatoze - Defecte metabolice - Hemocromatoza, glicogenoze, lipiodoze - Deficienţa de Alfa1 antitripsină
Obstrucţiile biliare	- Cancere: pancreatic, ampulomul Vaterian, căi biliare - Litiaza coledociană
Tumorile hepatice	- Metastatice, primitive şi tumorile benigne
Afecţiuni hepatice chistice	- Hidatidoza - Chisturi solitare - Boala polichistică - Chisturi posttraumatice - Neoplastice

[5] MMM – metaplazie mieloidă cu mielosclerozǎ.

Percuţia

Percuţia ficatului este utilă în determinarea marginii superioare a acestuia, care este situat în spaţiul VI intercostal drept pe linia medioclaviculară. Marginea inferioară este situată la nivelul rebordului costal. Prin identificarea celor două limite, se apreciază diametrul prehepatic care are o valoare normală de 11 cm.

Auscultaţia

Auscultaţia are o importanţă redusă în diagnosticul afecţiunilor hepatice. Poate fi utilă în depistarea frecăturilor situate în aria hepatică în cazurile de perihepatită[6] şi în decelarea unor sufluri în cancerul hepatic primitiv. În cancerul hepatic suflurile sistolice apar datorită dezvoltării în tumoră a unor vase de neoformaţie. Prezenţa acestora în hepatomegalia tumorală asociată cu creşterea nivelului de alfa 1 fetoproteină sunt elemente certe diagnosticului de carcinom hepatocelular grefat pe ciroză.

[6] Frecăturile în aria hepatică sunt percepute în inflamaţiile capsulei hepatice, acestea apar în *sindromul Fitz-Hugh-Curtis*, afecţiune întâlnită la femei în infecţia cu Neisseria gonorrhoeae sau cu Chlamydia şi în care poarta de intrare este genitală.

Ion DINA, Cornelia VOICULEȚ

IV/12

Evaluarea statusului biologic hepatic

Importanţa investigaţiilor de laborator în evaluarea statusului biologic hepatic normal sau patologic a evoluat într-un ritm accelerat în ultima perioadă. Cu toate acestea, investigaţiile de laborator trebuie folosite în concordanţă cu examinarea clinică şi în raport cu explorările imagistice şi datele obţinute prin examinările bioptice atât în afecţiunile difuze ale ficatului cât şi în cazul formaţiunilor circumscrise hepatice. Unele teste hepatice folosite în trecut cum este Thymolul, Sulfatul de Zinc, testul Gros, testul cu acidul hipuric, care era folosit pentru aprecierea funcţiei de detoxifiere hepatică, nu mai sunt folosite, în timp ce altele: testul la bromsulphaleina-BSP, roz Bengal sau azorubin S sunt utilizate mai mult în scop de cercetare. O modalitate de explorare practică a statusului biologic hepatic ar consta în folosirea unor investigaţii preliminare standard sau de rutină care să ne ofere un tablou general (Tabelul 1) şi ulterior completarea acestor date cu investigaţii ţintite prin care să se ajungă la diagnosticul specific (Tabelele 2,3). Valorile normale ale acestor parametri sunt incluse în Tabelul 4.

TABELUL 1. Explorarea preliminară a statusului biologic hepatic.

- Bilirubina totală
- Bilirubina directă
- ASAT (GOT)
- ALAT (GPT)
- FA
- GGT
- Proteine totale
- Sideremie
- Colesterol
- Hemoleucograma completă inclusiv trombocite

TABELUL 2. Explorarea complementară a statusului biologic hepatic.

- Electroforeza proteinelor
- Imunoglobuline
- Markeri virali
- Anticorpi antitisulari
- Lipidograma
- Capacitataea de transport a fierului
- Feritina
- Ceruloplasmina
- Alfa 1 antitripsina

TABELUL 3. **Explorarea complementară a unor afecțiuni hepatice specifice.**

Anticorpi	Cauze
Anticorpi antifibră musculară netedă şi anticorpi antinucleari	
▪ Sunt anticorpi anti filamente de actină	- LED - Hepatita autoimună - HAV (tranzitoriu) - VHB şi VHC cronice (titru scăzut)
Anticorpii antimitocondriali	
▪ Anti M	- Sifilis
▪ Anti M2	- Ciroza biliară primitivă
▪ Anti M3	- Pseudolupus
▪ Anti M6	- Hepatita indusă de isoniazidă
▪ Anti M7	- Cardiomiopatii şi miocardite
Anticorpi antificat[1]	
▪ anticorpi anti proteină hepatică specifică (LSP)	
▪ anticorpi anti LKM - HA	
▪ anticorpi anti centromer	
▪ anticorpi anti microsomiali	

[1] Aceştia sunt întâlniţi în hepatita autoimună.

TABELUL 4. **Valorile biologice normale ale investigaţiilor care explorează statusul biologic hepatic.**

Probe biologice	Valori normale
▪ ALAT (GPT)	- 23 – 55 U/L
▪ ASAT (GOT)	- 1 – 23 – 50 U/L
▪ GGT	- 50 U/L
▪ FA	- 5 – 120 U/L
▪ Proteine totale	- 6 – 8 g/dL
▪ Albumine	- 3,6 – 5,2 g/dL
▪ Alfa 1	- 0,1 – 0,4 g/dL
▪ Alfa 2	- 0,4 – 1,0 g/dL
▪ Beta	- 0,5 – 1,2 g/dL
▪ Gama	- 0,6 – 1,6 g/dL
▪ IgG	- 0,5 – 1,2 g/dL
▪ IgA	- 0,05 – 0,35 g/dL
▪ IgM	- 0,03 – 0,23 g/dL
▪ Bilirubina totală	- 0,1 – 1 mg/dL

Aminotransferazele

Aminotransferazele sau transaminazele catalizează transferul unei grupări amino de pe un aminoacid pe o grupare de carbon cu formarea unui alt aminoacid. Există două astfel de enzime: una este aspartat aminotransferaza ASAT sau GOT şi cealaltă alanin aminotransferaza ALAT sau GPT. Aceste enzime sunt indicatori ai afectării hepatocelulare. ASAT este prezentă în multe alte organe în afară de ficat (cord, muşchi) în timp ce ALAT este prezentă în principal în ficat.

În mitocondriile hepatocitare ASAT este întâlnită într-un procent de 80% iar ALAT este prezentă în citoplasma hepatocitelor.

În afecţiunile hepatocitare medii, creşterea în ser a acestor două enzime va fi determinată de gravitatea leziunilor membranare ale hepatocitelor. Când leziunile sunt foarte severe au loc şi leziuni ale mitocondriilor care vor duce la creşterea raportului ASAT/ALAT. Acest raport este supraunitar şi în afecţiunile hepatice alcoolice datorită toxicităţii mitocondriale a alcoolului. În aceste cazuri raportul ASAT/ALAT sau raportul de Ritis în mod normal egal cu 1 va fi de 3-4:1. ALAT este de asemenea mai mare în hepatitele acute sau cronice când raportul de Ritis poate deveni subunitar. Modul de abordare a bolnavilor cu sindrom citolitic prin creşterea transaminazelor este ilustrat în Figura 1.

FIGURA 1. Abordarea bolnavului cu sindrom citolitic prin creşterea transaminazelor.

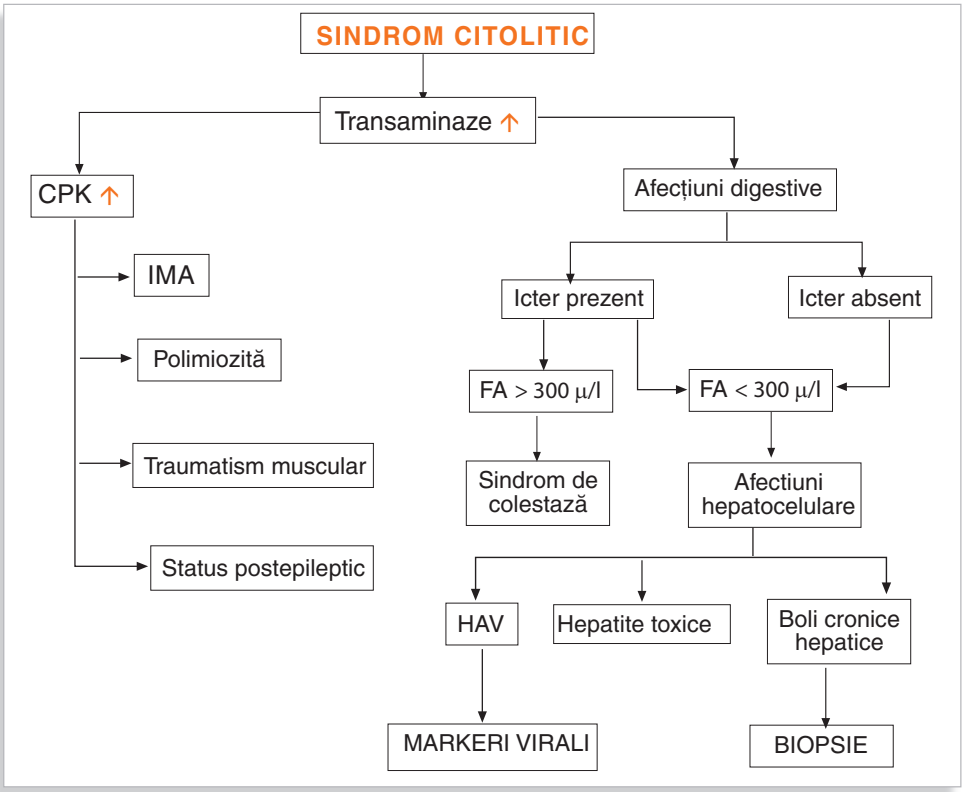

Gamaglutamiltranpeptidaza (GGT)

GGT-ul reglează transportul transmembranar al aminoacizilor şi catalizează transferul grupării glutamil de pe glutation pe un aminoacid liber. Dozarea acestei enzime constituie un test sensibil de apreciere a agresiunilor hepatocelulare. Activitatea GGT creşte în paralel cu cea a fosfatazei alcaline, mai ales în ceea ce priveşte colestaza. Valorile GGT depăşesc de 10 ori normalul în colangita sclerozantă şi în ciroza biliară primitivă. Valorile GGT se menţin în limite normale însă în colestaza din sarcină în discordanţă cu valoarea fosfatazei alcaline care este crescută. În hepatitele acute GGT este normal exceptând hepatita alcoolică; creşte de asemenea la alcoolici chiar în absenţa bolii de ficat. Este un marker mai fidel al consumului de alcool în comparaţie cu VEM-ul şi mai bun decât izoenzima fosfatazei alcaline pentru monitorizarea colestazei prelungite.

Fosfataza alcalină

Activitatea fosfatazei alcaline este crescută în afecţiuni hepatice, osoase, renale, intestinale. Creşterea activităţii fosfatazei alcaline mai este întâlnită în sarcină şi la pubertate în perioada de creştere. Valoarea FA creşte de peste 10 ori în afecţiunile intrahepatice care afectează fluxul biliar chiar şi în cazul formaţiunilor de mici dimensiuni cum se întâmplă în granulomatoze. În sindroamele de colestază intra şi extrahepatică valorile FA cresc de peste două ori. În obstrucţiile biliare parţiale valorile sunt crescute la fel de mult ca în obstrucţia completă, existând din acest punct de vedere o discordanţă în raport cu valorile bilirubinei. Folosirea investigaţiilor de laborator în general trebuie să pornească de la datele clinice prezentate de bolnavi, iar analiza rezultatelor acestor investigaţii trebuie să se facă în trepte şi într-o succesiune logică. În acest mod trebuie abordat şi bolnavul cu creşteri ale fosfatazei alcaline (**Figura 2**).

FIGURA 2. Abordarea bolnavului cu creşteri ale fosfatazei alcaline.

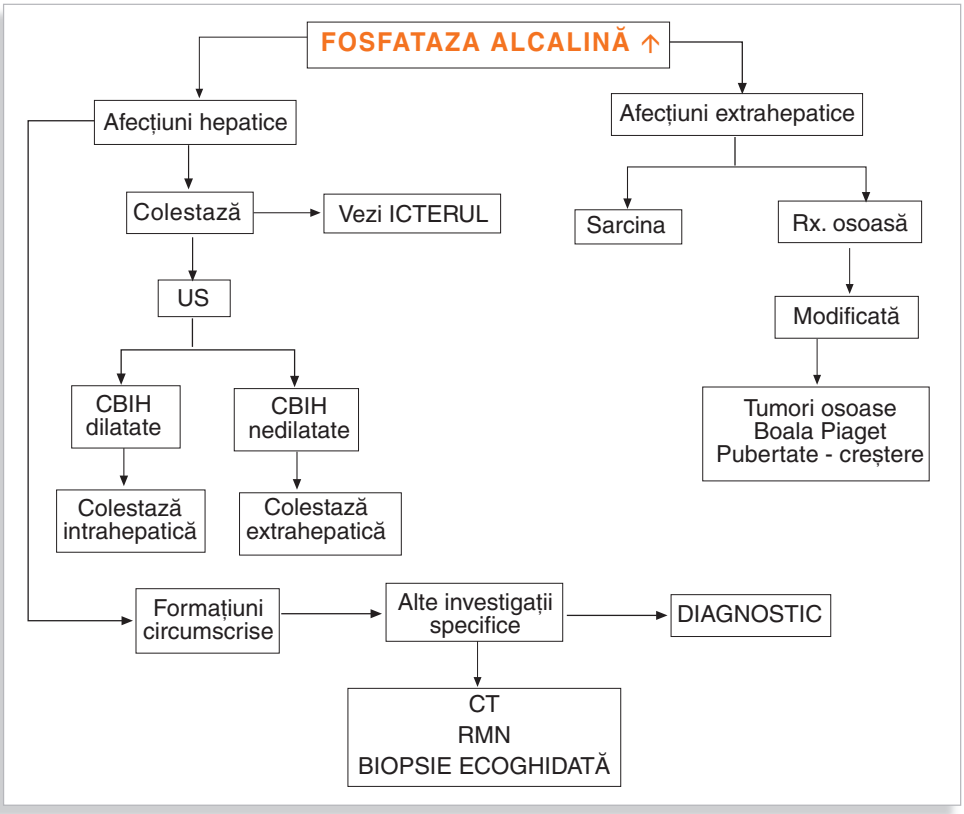

Albumina

Albumina este o proteină plasmatică cu rol în menţinerea presiunii coloid-osmotice. Ea este sintetizată în ficat cu o rată de sinteză zilnică de 120mg/kg/corp. În bolile hepatice, albumina este scazută datorită reducerii sintezei hepatice, a creşterii degradării acesteia sau a pierderii în spaţiul extravascular aşa cum se întâmplă în cirozele decompensate cu ascită. Consumul de alcool contribuie de asemenea la un nivel scăzut al albuminemiei. În bolile cronice de ficat, scăderea albuminei este asociată de regulă cu creşterea nivelului de gamaglobuline. În afara afecţiunilor hepatice albumina mai scade în: sindroamele nefrotice, în malnutriţie, în bolile inflamatorii cronice şi în enteropatia exudativă cu pierdere de proteine.

Globulinele

Globulinele sunt un grup de proteine denumite în mod convenţional cu literele alfa1, alfa2, beta şi gama în funcţie de viteza de migrare în câmpul electroforetic. Gamaglobulinele sunt anticorpi care prin imunoelectroforeză sunt separaţi în mai multe componente: A, G şi M. Valori crescute global ale gamaglobulinelor sunt întâlnite în bolile cronice hepatice iar creşterea secvenţială a acestora este observată în gamapatiile monoclonale cum sunt *mielomul multiplu*, *boala Waldenström*. Valori foarte mult crescute se întâlnesc în hepatita autoimună. Creşterea imunoglobulinelor A este caracteristică bolii hepatice alcoolice şi icterelor obstructive în contrast cu ciroza biliară primitivă când are loc o creştere importantă a *imunoglobulinelor M*.

Alfa 1 antitripsina

Alfa 1 antitripsina este un inhibitor plasmatic al proteolizei şi totodată un reactant de fază acută. Deficienţa acestuia este determinată genetic şi este asociată cu unele afecţiuni cronice pulmonare şi hepatice atât la copii cât şi la adulţi. Afectarea hepatică determină apariţia unui sindrom de colestază în copilărie cu evoluţie cirogenă.

Ceruloplasmina

Ceruloplasmina este o proteină sintetizată în ficat cu rol în transportul plasmatic al cuprului. Nivelul acesteia este scăzut printr-un defect de sinteză hepatică în *boala Wilson* sau *degenerescenţă hepato-lenticulară*. În această afecţiune cuprul se depune la nivelul corneei, în ficat şi în nucleii de la baza creierului.

Timpul de protrombină şi factorii de coagulare

Cu excepţia factorului von Willebrand ceilalţi factori ai coagulării sunt sintetizaţi la nivelul ficatului (**Tabeul 5**). Mai mult de 75% dintre pacienţii cu boli hepatice au tulburări de hemostază datorită scăderii sintezei factorilor de coagulare. Factorii de coagulare sunt sintetizaţi în ficat.

Altă verigă a coagulării interesată în bolile hepatice este determinată de scăderea numărului de trombocite sau a disfuncţiei acestora. În bolile cronice de ficat scăderea trombocitelor se datorează sechestrării splenice din hipersplenism sau anticorpilor antitrombocitari. Coagularea intravasculară hepatică este o altă cauză de scădere a factorilor de coagulare şi a trombocitelor.

Markerii virali

Etiologia bolilor cronice ale ficatului cum sunt hepatitele cronice şi cirozele hepatice este dominată în cea mai mare parte de virusurile hepatitice. Caracteristicile virusurilor hepatitice sunt sintetizate în **Tabelul 4**. Ponderea cea mai mare în ceea ce priveşte cronicizarea bolii de ficat cu evoluţie spre ciroza hepatică o au VHB şi VHC. Referitor la VHB caracteristicile imunologice şi de patogenitate mai particulare pot crea dificultăţi de interpretare, din această cauză este necesară corelarea atentă a antigenelor virale şi a anticorpilor prezenţi în serul bolnavilor sau al subiecţilor sănătoşi care au trecut printr-un episod de boală (**Tabelul 6**).

TABELUL 5. Factorii care intervin în mecanismele de coagulare sintetizați la nivelul ficatului.

Factorii de coagulare	- Fibrinogenul - Protrombina - Factorii V, XI, XII, XIII	
	- Factorii vitamin K dependent	- Factorul II (protrombina) - Factorul VII - Factorul IX - Factorul X - Factorul VIII*
Inhibitorii coagulării	- Antitrombina III - Alfa 2 macroglobulina - Alfa1 antitripsina - Inhibitorul de C1 esterază - Proteina C	

* Factorul VIII-anti hemofilic este sintetizat de către celulele endoteliale în ficat şi în splină.

TABELUL 7. Semnificația markerilor virali în infecția cu VHB.

Formă clinică	Markeri virali
- Hepatita acută - infecţiozitate înaltă	→Ag. HBS + Anti HBc IgM + Ag HBe
- Hepatita cronică - infecţiozitate înaltă	→Ag. HBS + Anti HBc IgG + Ag HBe
- Hepatita cronică - infecţiozitate joasă	→Ag. HBS + Anti HBc IgG + antiHBe
- Infecţie cu două subtipuri sau seroconversie	→Ag. HBs + Anti HBs +Anti HBc +/-Anti HBe +/-AgHBe
- Hepatita acută sau fereastra Anti HBc	→Anti HBc IgM +/-AgHBe +/-Anti HBe
- Purtator cu replicare redusă	→Anti HBc IgG +/-Anti HBe
- Hepatita acută vindecată - reacţie postvaccinală- fals+	→Anti HBs
- Hepatita acută insidioasă	→Anti HBs + Anti HBc Ig G +/-AntiHBe

În afara datelor prezentate aprecierea bolii hepatice active de cauză virală atât în cazul bolnavilor cu hepatită cronică cât şi la cei cu ciroză hepatică, necesită o explorare suplimentară care include următoarele teste:

Fibroscan-ul sau elastografia hepatică este o explorare non-invazivă care permite depistarea, cuantificarea şi monitorizarea fibrozei hepatice într-un mod rapid şi eficient. Determinarea elasticităţii hepatice se realizează cu ajutorul unui transductor prin intermediul căruia aparatul emite unde ultrasonore către ţesutul hepatic. Se măsoară viteza cu care ultrasunetele se reflectă înapoi la sonda emiţătoare. Cu cât ţesutul hepatic este mai dur, cu atât unda se propagă mai repede. Elasticitatea ficatului se evaluează prin calcularea mediei a 10 măsurători valide și se exprimă în kPa:

→ F0 - F1 fibroza absentă şi fibroza uşoară (< 7,1 kPa)
→ F2 (7,1 – 9,5 kPa)
→ F3 (9,5 – 13 kPa)
→ F4 ciroza hepatică (> 13 kPa)

TABELUL 6 **Caracteristicile virusurilor hepatitice.**

VHA*	VHB**	VHC***	VHD****	VHE*****
- Picornavirus (27 – 2nm)	- Hepadnavirus	- Flavivirus	- Viroid	- Calicivirus
- ARN	- 42 nm	- ARN	- 36 nm	- 27 – 32 nm
- Incubaţie 15 – 45 zile	- ADN	- Incubaţie 14 – 180 zile	- ARN	- ARN
- Transmitere fecal-orală	- Incubaţie 30 – 180 zile	- Transmitere parenterală	- Incubaţie ?	- Incubaţie 14 – 60 zile
- Anticorpi anti VHA – IgM	- Transmitere sanguină	- Anticorpi: Anti VHC Ig M şi Ig G	- Trasmitere parenterală	- Transmitere fecal – orală
- Forme fulminante sub 1%	- Antigene: HBs HBe	- Hepatita fulminantă 1%	- Ac. Anti VHD – Ig M	- Ag HE
- Cronicizare 0%	- Anticorpi: Anti HBs Anti HBe Anti HBc	- Hepatita acută 40%	- Hepatita fulminantă 80%	- Anticorpi anti VHE
- Imunitate activă şi pasivă	- Hepatita fulminantă 1%	- Hepatita cronică 30 – 90%	- Hepatita cronică 50%	- Hepatita fulminantă 2%
- Ciroza 0%	- Hepatita cronică sub 10%	- Ciroza 30%	- Ciroza 10%	- HA 95%
	- Ciroza 1%	- Imunitate activă şi pasivă (-)	- Imunitate activă şi pasivă (-)	- Hepatita cronică 5%
	- Imunitate activă şi pasivă			- Ciroză ?
				- Imunitate activă şi pasivă (-)

* **VHA** - Virus hepatic A ** **VHB** - Virus hepatic B *** **VHC** - Virus hepatic C **** **VHD** - Virus hepatic D ***** **VHE** - Virus hepatic E

Valorile sunt mai mari la bărbaţi şi la persoanele obeze. Fibroscan-ul reprezintă o alternativă la biopsia hepatică, explorând o arie de 100 de ori mai extinsă faţă de biopsia hepatică.

FibroMax- ul este o investigaţie utilă în evaluarea gradului de afectare hepatică care foloseşte un algoritm ce analizează rezultatele obţinute la determinarea unor markeri serologici: *alfa-2macroglobulina, haptoglobina, apolipoproteina A1, bilirubina totală, gamaglutamiltranspeptidaza, ASAT, ALAT, glicemia bazală, colesterolul seric şi trigliceridele serice.* Mai sunt luate în considerare vârsta, sexul, greutatea şi înălţimea pacientului. Rezultatele FIBROMAX se corelează în peste 80% din cazuri cu datele obţinute prin PBH. FibroMax-ul este de fapt o explorare care include 5 teste:

- → **FibroTest**-ul care cuantifică fibroza (F0-F4 în scorul METAVIR)
- → **Acti Test**-ul determină gradul de activitate necro-inflamatorie la bolnavii cu hepatită cronică cu VHB şi VHC (A0-A3 – scorul METAVIR)
- → **SteatoTest**-ul evaluează steatoza hepatică (S0-S3)
- → **NashTest**-ul apreciază prezenţa steatohepatitei non-alcoolice (N1-N2)
- → **AshTestul** estimează gradul afectării hepatice la bolnavii consumatori de etanol (H0-H3)

PCR- ul reprezintă acronimul de la *Polymerase Chain Reaction* și este o metodă directă prin care se realizează detectarea cantitativă a ADN-ului virusului hepatitic B şi a ARN-ului VHC din plasmă printr-o reacţie de polimerizare în lanţ. Prin această metodă obţinem o cuantificare exactă a replicării virale. Datele obţinute sunt utile pentru monitorizarea tratamentului antiviral.

Testele funcţionale hepatice

Nivelul de funcţionalitate hepatică se poate aprecia cu ajutorul unor teste care măsoară capacitatea metabolică de sinteză şi de detoxifiere a ficatului. Indirect funcţionalitatea scăzută a capacităţii de sinteză şi de conjugare a celulei hepatice este sugerată de nivelul colesterolului, al acizilor biliari, al albuminei, al ureei, al amoniacului şi al factorilor de coagulare.

Există şi unele teste funcţionale mai speciale cum ar fi: testul la BSP, indocyanin, C14 - phenacetin, C-14 uree şi altele.

Explorarea imagistică în afecţiunile hepatice

Explorarea imagistică hepatică este utilă în diagnosticul afecţiunilor hepatice difuze într-o mai mică măsură în raport cu formaţiunile circumscrise hepatice. Unele explorări imagistice se caracterizează printr-un nivel ridicat de tehnicitate cum este cazul Tomografiei computerizate cu emisie de pozitroni (PET), indispensabilă în cazuri selecţionate de afecţiuni maligne. Majoritatea tehnicilor imagistice sunt utile mai ales în diagnosticul formaţiunilor circumscrise hepatice benigne şi maligne, în diagnosticul icterelor obstructive, în explorarea sindromului de hipertensiune portală (Vezi Capitolul 15 - *Hipertensiunea portală*) etc.

Explorările imagistice principale folosite în diagnosticul afecţiunilor hepatice sunt: ecografia standard şi Doppler, scintigrafia hepatică, CT, RMN, angiografia, colangiografia percutană, colangiografia.

Ecografia hepatică standard şi Doppler color reprezintă investigaţii esenţiale pentru diagnosticul afecţiunilor digestive, în general, şi pentru cele hepatice, în special. Se realizează uşor, costurile sunt reduse şi se pot repeta oricând. În cazul formaţiunilor circumscrise hepatice de mici dimensiuni, ecografia trebuie completată cu investigaţii imagistice mai performante cum sunt tomografia computerizată şi rezonanţa magnetică nucleară. Ecografia hepatică are utilitate mai redusă în diagnosticul afecţiunilor hepatice difuze, în aceste cazuri informaţiile imagistice trebuie corelate cu cele histopatologice obţinute în urma biopsiei hepatice. Pentru vizualizarea explorării sistemului biliar în afara investigaţiei ecografice este necesară explorarea suplimentară prin colangio RMN, colangiografie percutană sau colangiografie endoscopică retrogradă. (Exemplificări - Figurile 3-7)

FIGURA 3. **Imagine de metastază intrahepatică cu aspect hipoecogen într-un caz de carcinoid.**

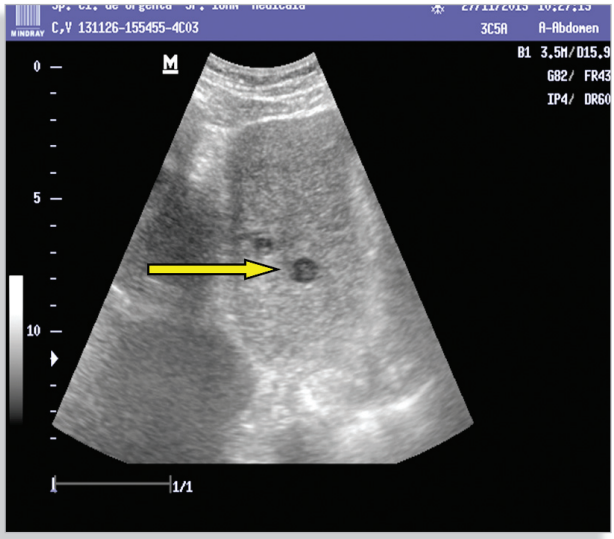

FIGURA 4. **Carcinom hepatocelular formațiune cu ecostructură solidă - aspect ecografic.**

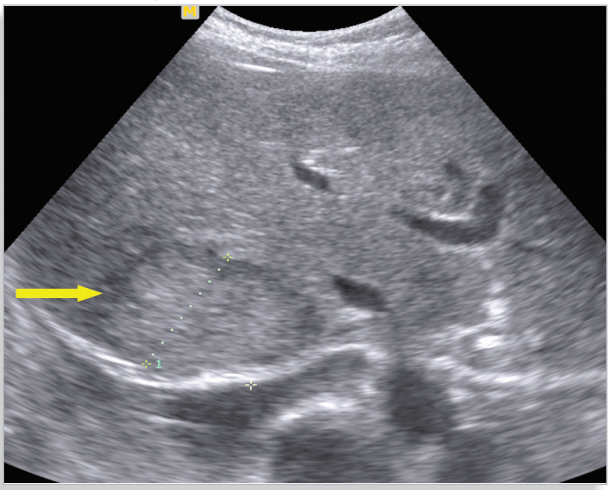

FIGURA 5. ERCP într-un caz de icter obstructiv prin litiază de coledoc - imagine lacunară.

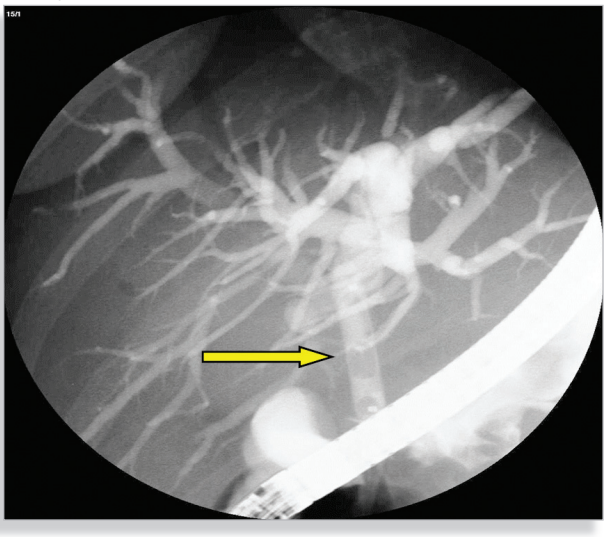

FIGURA 6. Tromboza portală tromb în lumenul portal – aspect tomografic.

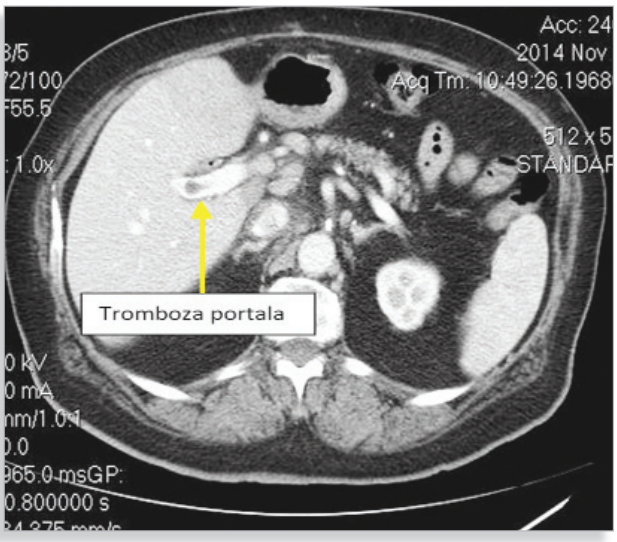

FIGURA 7. Imagine în hipersemnal intravascular şi intraparenchimatos – tromb portal şi microabcese hepatice aspect RMN – acelaşi caz.

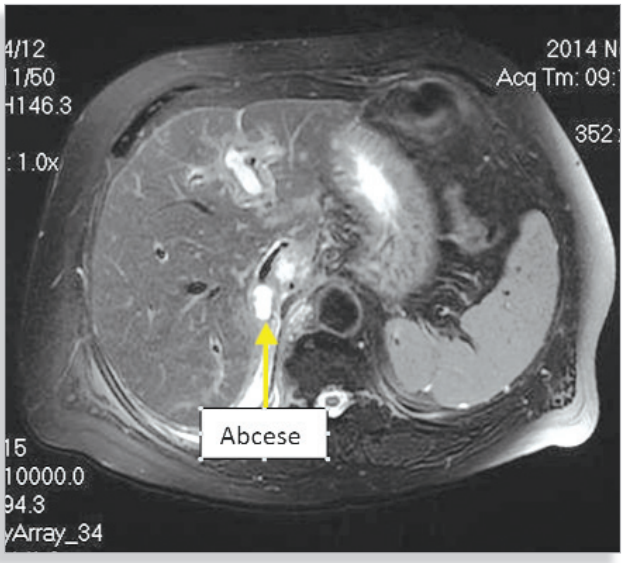

Biopsia hepatică

Deşi explorările biochimice, biologice şi imagistice au evoluat spectaculos, biopsia hepatică rămâne investigaţia esenţială de confirmare a dignosticului în cazul unor afecţiuni hepatice specifice cum sunt: boala Wilson şi steatohepatita non-alcoolică. Totodată, biopsia hepatică este esenţială în aprecierea prognosticului în cazul hepatitelor cronice virale, a cirozelor şi în cazul ficatului transplantat (Figurile 8, 9).

FIGURA 8. **Parenchim hepatic normal - imagine de ansamblu obiectiv 4X – col.H-E.**



FIGURA 9. **Parenchim hepatic normal - imagine de ansamblu obiectiv 4X – col.H-E.**

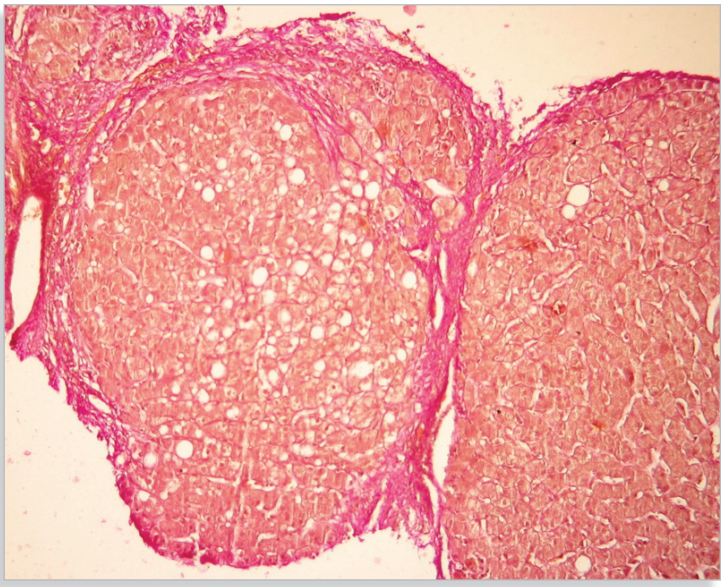

Biopsia hepatică în cazul afecţiunilor hepatice difuze se realizează pe cale transhepatică şi pe cale transjugulară atunci când există tulburări majore ale coagulării. În cazul formaţiunilor circumscrise hepatice se practică puncţia bioptică ghidată ecografic sau prin tomografie cumputerizată.

IV/13

Cornelia VOICULEȚ, Magda Ruxandra ZAHARIA, Ion DINA

Noțiuni introductive - Generalități

DEFINIȚIE

Ascita reprezintă acumularea anormală de lichid liber în cavitatea peritoneală.

Termeni înrudiți

Peritonita poate să fie localizată și generalizată. Cel mai adesea peritonita este secundară perforațiilor digestive. Peritonita se caracterizează prin prezența lichidului purulent în cavitatea abdominală.

Hemoperitoneul se referă la prezența sângelui în cavitatea peritoneală[1].

Fiziopatologie

În spaţiul peritoneal se întâlneşte în condiţii normale o cantitate mică de lichid, de aproximativ 20 - 40 ml care facilitează mobilitatea organelor intraperitoneale. Acesta se află într-un drenaj permanent și pătrunde în cavitatea peritoneală prin capătul arteriolar al capilarelor subperitoneale. Ulterior, lichidul este evacuat prin capătul venos şi prin circulaţia limfatică. Apariția ascitei se datorează prezenței în spațiul intraperitoneal a unor componente anormale. Acestea sunt:

- Bacilul Koch care conduce la apariția *ascitei tuberculoase;*
- Celulele neoplazice în *ascitele neoplazice;*
- Complexele imune prezente în *poliserozita* din lupus;
- Hematiile în unele *ascite serohemoragice.*

În afara acestor mecanisme există și alte verigi fiziopatologice reprezentate de presiunea coloidosmotică și hidrostatică (Tabelul 1).

[1] Hemoperitoneul este întâlnit în practică în: ruptura de splină, sarcina ectopică ruptă, chistul ovarian torsionat și în tumorile hepatice însoțite de efracția capsulară hepatică.

TABELUL 1. Mecanismele patogenice ale ascitei.

Mecanism patogenic	Etiologie
Creşterea presiunii hidrostatice	- Ciroza hepatică – hipertensiunea portală - Sindromul Budd – Chiari - Obstrucţia venei cave inferioare - Pericardita constrictivă - Insuficienţa cardiacă congestivă
Scăderea presiunii coloid-osomotice	- Boala cronică de ficat în stadii avansate - Sindromul nefrotic - Malnutriţia - Enteropatia cu pierdere de proteine
Creşterea permeabilității capilarelor peritoneale	- Ascita tuberculoasă - Peritonita bacteriană spontană - Ascita neoplazică
Afectarea drenajului limfatic	- Bolile limfoproliferative - Soluţiile de continuitate la nivelul sistemului de drenaj limfatic (traumatisme) - Mixedemul - Sindromul Meigs

O altă clasificare a ascitei utilă în practica medicală se raportează la gradientul albuminic (Tabelul 2).

TABELUL 2. Clasificarea ascitei în raport cu gradientul albuminic.

Gradient[2]	Etiologie
Gradient albuminic < 1,1 g/dl	→ Carcinomatoza peritoneală → Peritonita tuberculasă → Ascita pancreatică → Obstrucţia sau infarctul intestinal → Ascita biliară → Scurgerea limfatică postoperatorie → Ascita din bolile de colagen
Gradient albuminic ≥ 1,1 g/dl	→ Ciroza hepatică → Hepatita alcoolică → Ascita cardiacă → Ascita mixtă → Insuficienţa hepatică severă → Metastazele hepatice masive → Sindromul Budd – Chiari → Tromboza venei porte → Boala veno – ocluzivă → Mixedemul → Steatoza hepatică de sarcină → Sindromul nefrotic

[2] Dacă gradientul albuminic ser/ascită este mai mare de 1,1 g/dl, cel mai probabil este vorba de o ascită de hipertensiune portală (97% din cazuri). Diferența dintre albuminemia și proteinele totale din lichidul de ascită mai mare de 1,1 g/dl relevă faptul că bolnavul are în mod logic hipertensiune portală, deoarece albumina din lichidul de ascită nu poate fi mai mare decât proteinele din același lichid. Invers, dacă gradientul albuminic ser/ascită este mai mic de 1,1 g/dl, pacientul nu are hipertensiune portală. Această clasificare a ascitei în funcție de gradientul albuminic este foarte utilă din punct de vedere practic, întrucât este independentă de suprainfecția lichidului de ascită, de diureză, de paracenteze, de perfuziile cu albumină sau de etiologia bolii hepatice.

În ciroza hepatică instalarea ascitei declanșază mecanisme secundare care întreţin retenția hidrosalină. Acestea sunt reprezentate de sistemul *renină-angiotensină-aldosteron* și de hormonul antidiuretic a cărei hipersecreție se datorează stimulării baroreceptorilor (Figurile 1 și 2).

FIGURA 1. Mecanismele principale de apariție a ascitei în ciroza hepatică.

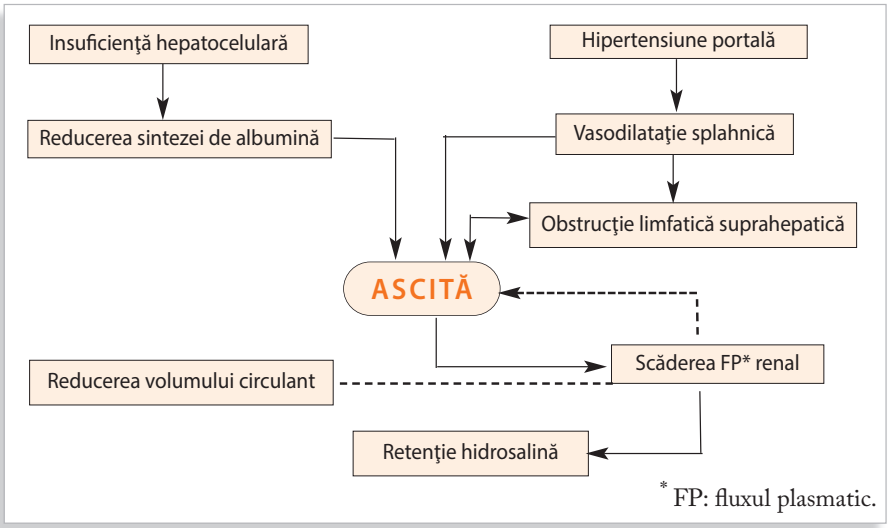

FIGURA 2. **Verigile fiziopatologice principale și secundare de formare a ascitei în ciroză.**

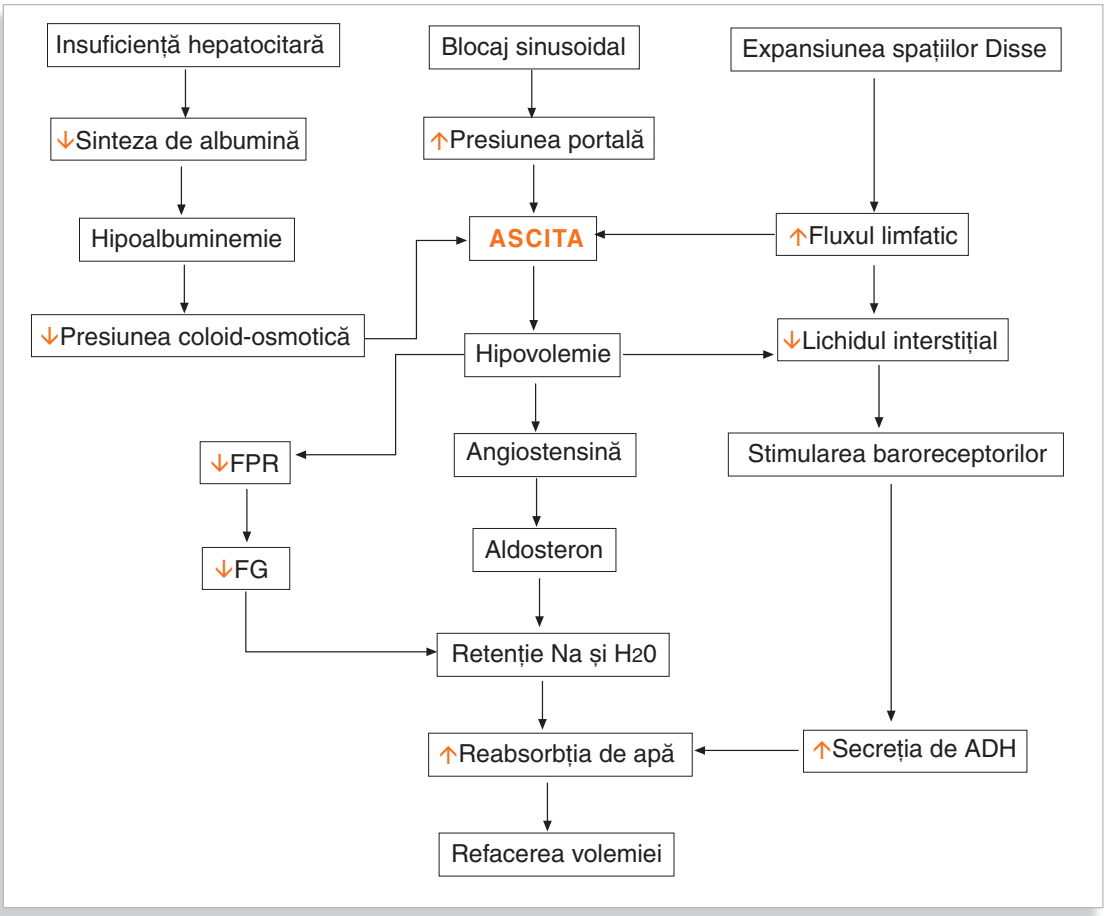

Anamneza specifică

Uneori anamneza poate fi utilă în orientarea diagnostică preliminară a sindromului ascitic. Trebuie luat în considerare fondul patologic al bolnavului cu afecțiuni parenchimatoase hepatice întrucât peste 80% din cazurile de ascită au ca substrat ciroza hepatică. Alte elemente care țin de istoricul bolnavului mai sunt: transfuziile, bolile de țesut conjunctiv, sindromul nefrotic, pericarditele etc.

Manifestările clinice

Pentru a fi decelată clinic o ascită este necesară existența unei cantități de peste 500 ml de lichid în cavitatea abdominală. Sub 100 de ml de lichid aceasta nu poate fi depistată nici prin examinare ultrasonografică. Uneori debutul ascitei este brusc, de exemplu în sindromul Budd-Chiari, alteori este insidios, în ciroze, neoplazii sau în tuberculoza peritoneală. Din punct de vedere clinic diagnosticul de ascită pornește de la distensia abdominală[3] sugerată de inspecție și continuă cu palparea, percuția și mai puțin cu auscultația. Esențială în diagnosticul etiologic al sindromului ascitic este paracenteza însoțită de analiza macroscopică, biochimică și citologică a lichidului. Uneori, este necesară o explorare suplimentară bacteriologică sau histopatologică. Fragmentele bioptice necesare examenului histopatologic pot fi obținute prin biopsie peritoneală percutană sau laparoscopică.

[3] Cauzele distensiei abdominal sunt următoarele: meteorismul abdominal sau ocluzia intestinală, sarcina, obezitatea, tumorile abdominale gigante și ascita.

Inspecția abdominală decelează următoarele elemente:

- mărirea de volum a abdomenului;
- circulația colaterală porto-cavă și cavo-cavă;
- aspectul „de batracian";
- prezența omfalocelului prin herniere ombilicală;
- unele elemente cutaneo-mucoase ale afecțiunii de bază observate mai ales în cazul cirozei[4].

Palparea

Palparea abdominală este utilă în identificarea unor mase tumorale de regulă neoplazice care pot fi cauza epanșamentului peritoneal. Alte elemente de diagnostic obținute prin palpare sunt: hepatomegalia, splenomegalia și semnul „bulgărelui de gheaţă".

Percuția

Prin percuție se pune în evidență o matitate declivă cu concavitatea în sus (Figura 3). Percuția se realizează radiar pornind de la apendicele xifoid către pelvis. Totodată, prin percuție se constată prezența unei matități deplasabile pe flancuri. Combinația dintre percuție și palpare este utilă pentru efectuarea manevrei cunoscute ca „semnul valului" (Figura 4).

[4] Vezi sindromul cutaneo-mucos din ciroza hepatică cunoscut și sub numele de sindromul Silvestrini-Conrad.

FIGURA 3. Matitate cu concavitatea în sus într-un caz de ascită în cantitate medie.

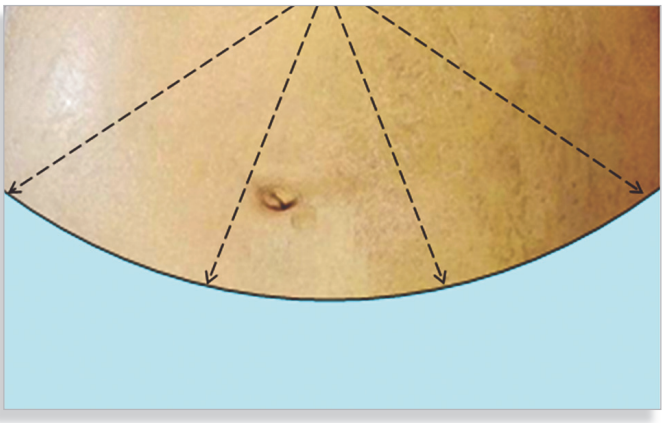

FIGURA 4. Semnul „valului".

Auscultația

Informațiile obținute prin auscultație în cazul sindromului ascitic sunt minore. Indirect poate fi observată reducerea zgomotelor intestinale.

Investigaţiile paraclinice

În afara datelor clinice, esențiale pentru diagnosticul etiologic al ascitei sunt *ecografia abdominală, paracenteza și examenul lichidului de ascită*.

Alte explorări imagistice mai speciale cum sunt *tomografia computerizată* și *rezonanța magnetică* sunt folosite în diagnosticul unor forme de ascită, pentru identificarea unor cauze digestive care se însoțesc de ascită.

Paracenteza constă în extragerea unei cantități de lichid de ascită prin puncție abdominală.

Puncția abdominală se realizează la nivelul fosei iliace stângi, la unirea treimii externe cu cele două treimi interne ale liniei care unește spina iliacă antero-superioară cu ombilicul (Figura 5).

FIGURA 5. Locul de puncție pentru paracenteză.

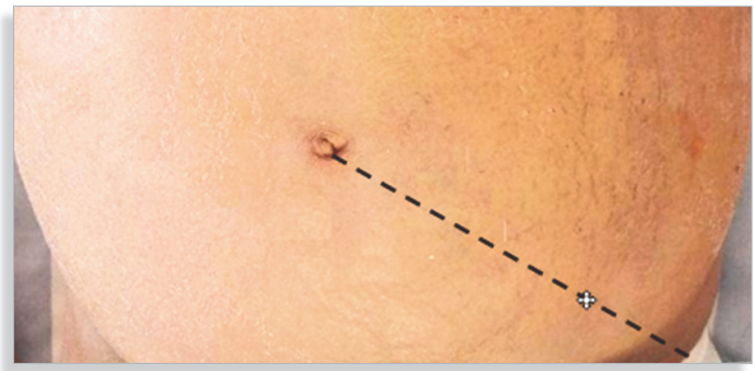

Examinarea macroscopică a lichidului de ascită pune în evidență prezența unui lichid serocitrin, serohemoragic sau chilos[5] (Figura 6).

[5] Cauzele ascitei chiloase sunt: intervențiile chirurgicale în chirurgia digestivă (abdominală), traumatismele abdominale, neoplaziile, ciroza hepatică, tuberculoza peritonală, iradierea pelvină, dializa peritoneală, tumorile carcinoide și defectele congenitale în formarea limfei.

FIGURA 6. Aspectul macroscopic al lichidului de ascită chiloasă.

După examinarea macroscopică pasul următor de diagnostic îl reprezintă stabilirea caracterului transudativ sau exudativ al lichidului de ascită. Ascitele transudative apar fie prin scăderea presiunii coloidosmotice fie prin creșterea presiunii hidrostatice cu excepția cirozei hepatice care are un mecanism mixt (Figura 7).

FIGURA 7. Abordarea bolnavului cu ascită.

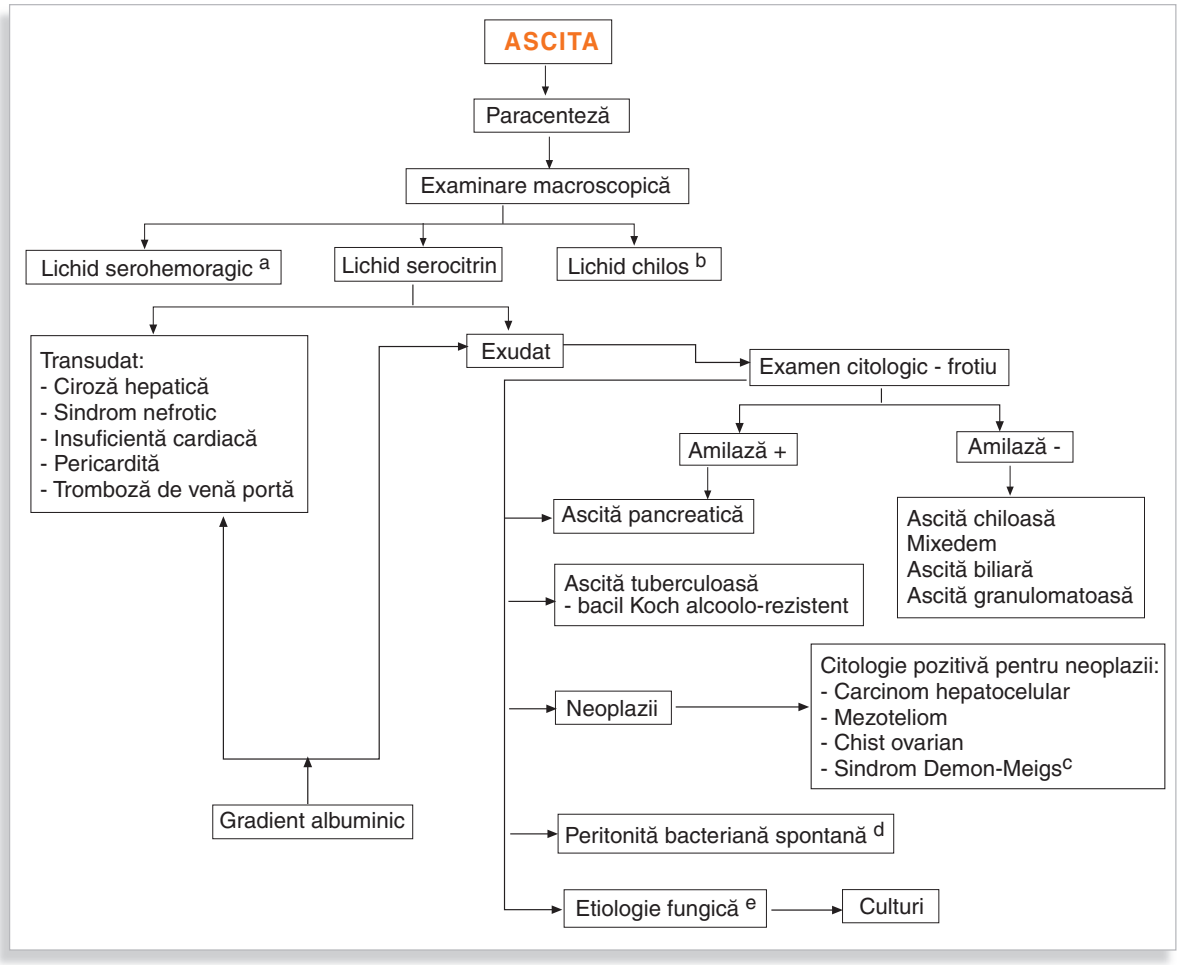

[a] Ascita serohemoragică se întâlneşte în neoplazii şi uneori în ascita tuberculoasă.
[b] Vezi cauzele ascitei chiloase. Uneori ascitele cronice vechi pot căpăta un aspect chilos.
[c] Sindromul Demon-Meigs se referă la tumora ovariană chistică în care sunt prezente ascita şi hidrotoraxul drept.
[d] Peritonita bacteriană spontană este o entitate clinică întâlnită la bolnavii cu ciroză hepatică în faze avansate ale bolii. În peritonita bacteriană spontană abdomenul este sensibil difuz la palpare iar în lichidul de ascită sunt prezente polimorfonucleare într-un număr de peste 250/mm^3.
[e] Ascita fungică cu Candida, Histoplasma, Cryptococcosis şi Coccidioidomicoza poate apărea în cazul unor pacienţi imunodeprimaţi.

Examenul biochimic al lichidului de ascită se bazează pe următoarele determinări: *dozarea amilazelor, a proteinelor, a nivelului LDH și al glucozei.* Amilazele sunt crescute în ascita pancreatică, LDH-ul are un nivel ridicat în ascitele neoplazice, iar glucoza este scăzută în ascita tuberculoasă. Dozarea proteinelor este necesară pentru stabilirea caracterului transudativ sau exudativ al lichidului.

Examenul citologic este util în identificarea celulelor neoplazice, dar sensibilitatea examinării citologice este redusă. Totodată, citologia este utilă pentru diagnosticul PBS.

Examenul bacteriologic

În PBS culturile sunt de regulă negative. Bacteriologia este utilă pentru identificarea germenilor în unele forme de ascită mai speciale cum sunt ascita tuberculoasă și ascitele fungice.

Laparoscopia şi puncţia biopsie peritoneală sunt utilizate în elucidarea cauzelor de ascită nediagnosticate prin intermediul investigaţiile paraclinice menţionate anterior, de exemplu în tuberculoza peritoneală și în carcinomatoza peritoneală.

IV/14

Cornelia VOICULEŢ, Ion DINA

Noţiuni introductive - Generalităţi

DEFINIŢIE

Icterul reprezintă coloraţia galbenă a tegumentelor şi mucoaselor datorată creşterii bilirubinei din sânge la valori de peste 2 mg/dl.

Prezenţa icterului în raport cu patologia hepatică nu înseamnă neapărat o alterare a funcţiei hepatice, întrucât acesta poate să apară şi în alte circumstanţe aşa cum se întâmplă în sindroamele colestatice intra şi extrahepatice.

Termeni apropiaţi

1. *Colestaza* se referă la retenţia de bilă la nivelul ficatului, poate fi intrahepatică sau extrahepatică în raport cu localizarea blocajului pe căile biliare.
2. *Icterul mecanic* este secundar obstrucţiei fluxului biliar printr-un obstacol situat la nivelul căii biliare principale sau la nivelul ductelor biliare intrahepatice.
3. *Icterul hepatocelular* se caracterizează prin creşterea ambelor componente ale bilirubinei în disfuncţia hepatocitară, de regulă, severă.
4. *Subicterul* se observă la nivelul sclerelor şi apare atunci când nivelul bilirubinei se situează în jurul valorii de 2 mg/dl.
5. *Hiperbilirubinemia conjugată* se referă la creşterea bilirubinei directe şi este întâlnită în icterele obstructive şi în unele ictere congenitale[1].
6. În *hiperbilirubinemia indirectă* apare o creştere a bilirubinei neconjugate sau liposolubile. Această creştere este întâlnită în hemoliză şi în deficitul de glucuronoconjugare din icterele congenitale Gilbert şi Crigler-Najjar[2].

Coloraţia galbenă a tegumentelor în absenţa icterului poate fi întâlnită în carotenodermie şi în intoxicaţia cu fenoli. În aceste cazuri coloraţia galbenă a sclerelor este absentă.

Fiziopatologie

Pigmenţii biliari sunt în cea mai mare parte produşi ai metabolismului hemoglobinei (**Figura 1**). Aceştia sunt preluaţi de ficat şi intră într-un proces de glucuronoconjugare. Ulterior, sunt excretaţi la nivelul polului biliar, sunt reabsorbiţi în intestin şi reintră în circuitul enterohepatic într-un procent de 15%.

---

[1] Sindroamele Rotor şi Dubin-Johnson sunt ictere congenitale datorate unor defecte de eliberare a bilirubinei conjugate la polul biliar. Acestea nu se însoţesc de creştere a enzimelor hepatice ASAT şi ALAT.

[2] Sindroamele Gilbert şi Crigler-Najjar se referă la deficitele parţiale sau totale ale conjugării bilirubinei indirecte şi nu se însoţesc de asemenea de creşterea enzimelor hepatice. Sindromul Crigler-Najjar are o transmitere autosomal recesivă.

FIGURA 1. Metabolismul pigmenților biliari.

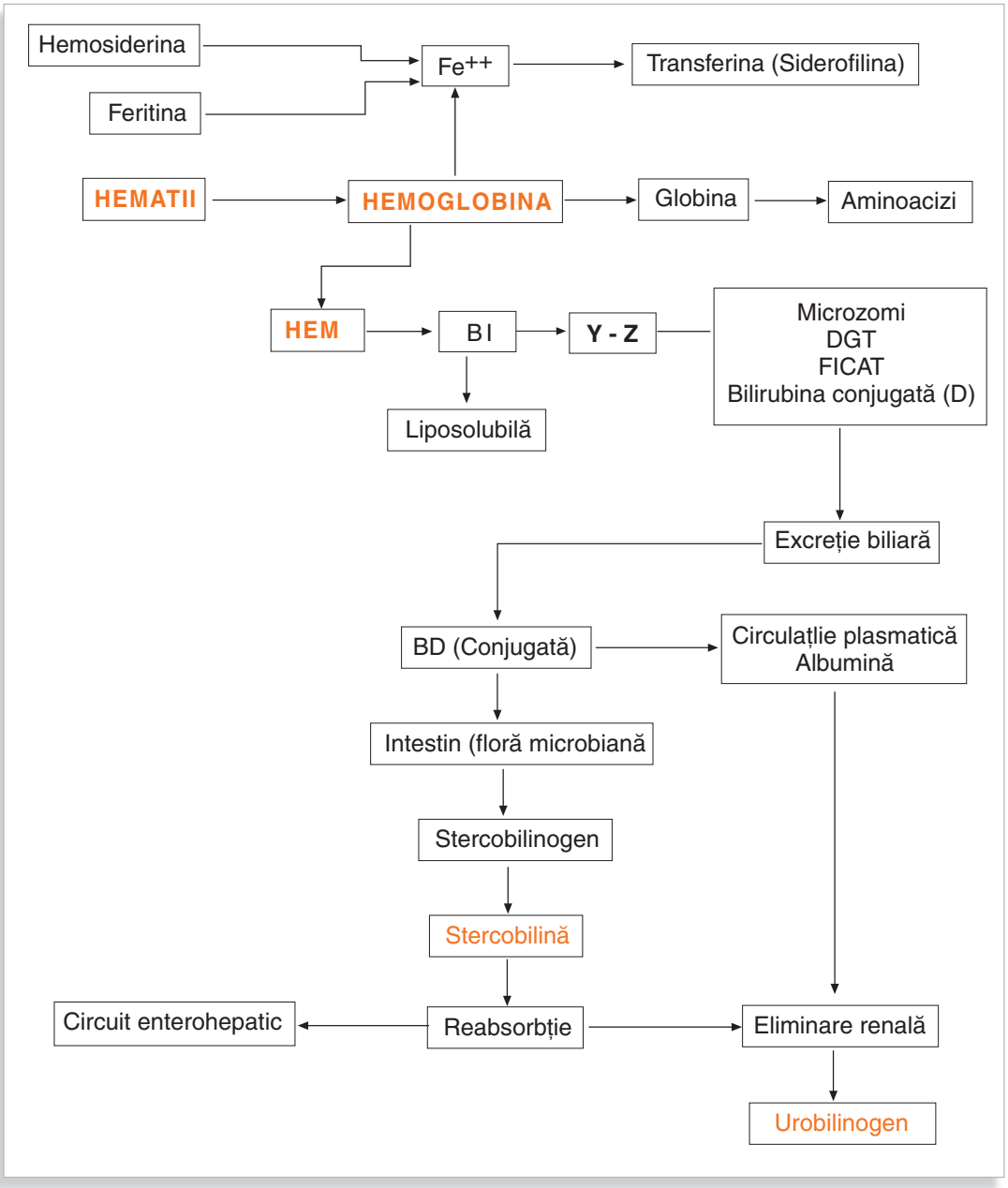

Bilirubina este produsă prin degradarea enzimatică a hemului din hemoglobină. Cantitatea produsă zilnic de bilirubină este de aproximativ 4 mg/kg corp, echivalentul la aproximativ 250 mg de pigment biliar. Din această cantitate cea mai mare parte provine din degradarea hemoglobinei eritrocitelor senescente. Alte surse de bilirubină sunt citocromii, mioglobina şi unele enzime: peroxidaze şi catalaze.

Clasificarea icterelor

Există mai multe clasificări ale icterelor. Unele dintre acestea se raportează la blocajul metabolic al pigmenţilor biliari. Din acest punct de vedere întâlnim: *icterul prehepatic*, *hepatic* şi *posthepatic* sau *premicrozomial*, *microzomial* şi *postmicrozomial*. Icterele colestatice se împart în colestază intrahepatică şi extrahepatică. Clasificarea icterelor în raport cu creşterea bilirubinei este reprezentată în Tabelul 1.

TABELUL 1. Clasificarea icterelor în raport cu nivelul bilirubinei.

Tipul de icter	Mecanism	Cauze
Icterul prin creşterea bilirubinei neconjugate	Hiperproducţia de bilirubină	- Anemiile hemolitice - Transfuziile - Hematoamele
	Erorile metabolice	- Sindromul Gilbert - Sindromul Crigler-Najjar
Icterul prin creşterea bilirubinei conjugate	Erorile metabolice	- Sindromul Dubin-Johnson - Sindromul Rotor
	Bolile hepatocelulare	- Hepatitele - Cirozele - Substanţele toxice – medicamentele, alcoolul
	Afecţiunile tractului biliar	
	Afecţiunile pancreatice	- Neoplasmul de pancreas

În icterele prin colestază intrahepatică sunt incluse următoarele entităţi: consumul de medicamente hepatotoxice, hepatita alcoolică, ciroza biliară primitivă şi colangita sclerozantă primitivă.

Cele mai frecvente cauze de colestază extrahepatică sunt: litiaza biliară, stricturile, tumorile hepatice sau de pancreas, pancreatita cronică şi pseudochistul de pancreas.

Anamneza specifică

Vârsta

Icterele congenitale prin defecte enzimatice şi hepatita cu VHA sunt întâlnite la copii şi la tineri, în timp ce la adulţi şi la vârstnici predomină hepatitele cronice, cirozele, litiaza biliară şi unele tipuri de cancere.

Sexul

Ciroza etanolică, cancerul hepatic primitiv şi hemocromatoza sunt mai frecvente la barbaţi, iar ciroza biliară primitivă şi afecţiunile biliare cu icter obstructive sunt mai frecvente la femei.

Antecedentele heredo-colaterale

Incidenţa familială a icterului sugerează un icter hemolitic congenital, un sindrom Gilbert, Dubin-Johnson sau Rotor.

Antecedentele personale patologice

În ceea ce priveşte antecedentele personale patologice sunt importante antecedentele de hepatită acută virală cu VHB şi VHC, cirozele hepatice, intervenţiile chirurgicale în sfera biliară, neoplaziile, în special cele digestive hepatice şi extrahepatice.

Investigaţiile paraclinice

Abordarea şi evaluarea bolnavilor cu icter, în ceea ce priveşte afectarea hepatică, implică analiza sindroamelor colestatice acute şi cronice, a icterului secundar agresiunii hepatocelulare şi a cazurilor de icter aparute în absenţa bolilor hepatice (Figura 2).

Icterele prin colestază

În colestaza acută, atunci când este suspectată obstrucţia biliară, explorarea bolnavilor se face cu ajutorul unor indicatori ai colestazei. Aceştia sunt:

- Hiperbilirubinemia conjugată;
- Bilirubinuria;
- Absenţa urobilinogenului din urină;
- Creşterea enzimelor de colestază (*GGT, fosfataza alcalină, 5-nucleotidaza, leucinaminopeptidaza*);
- Hipercolesterolemia[3].

[3] În condiţiile unui bolnav icteric, un colesterol foarte scăzut reprezintă un indicator al afectării hepatice severe aşa cum se întâlneşte în cirozele avansate cu insuficienţă hepatică.

FIGURA 2. Abordarea bolnavului cu icter hepatic.

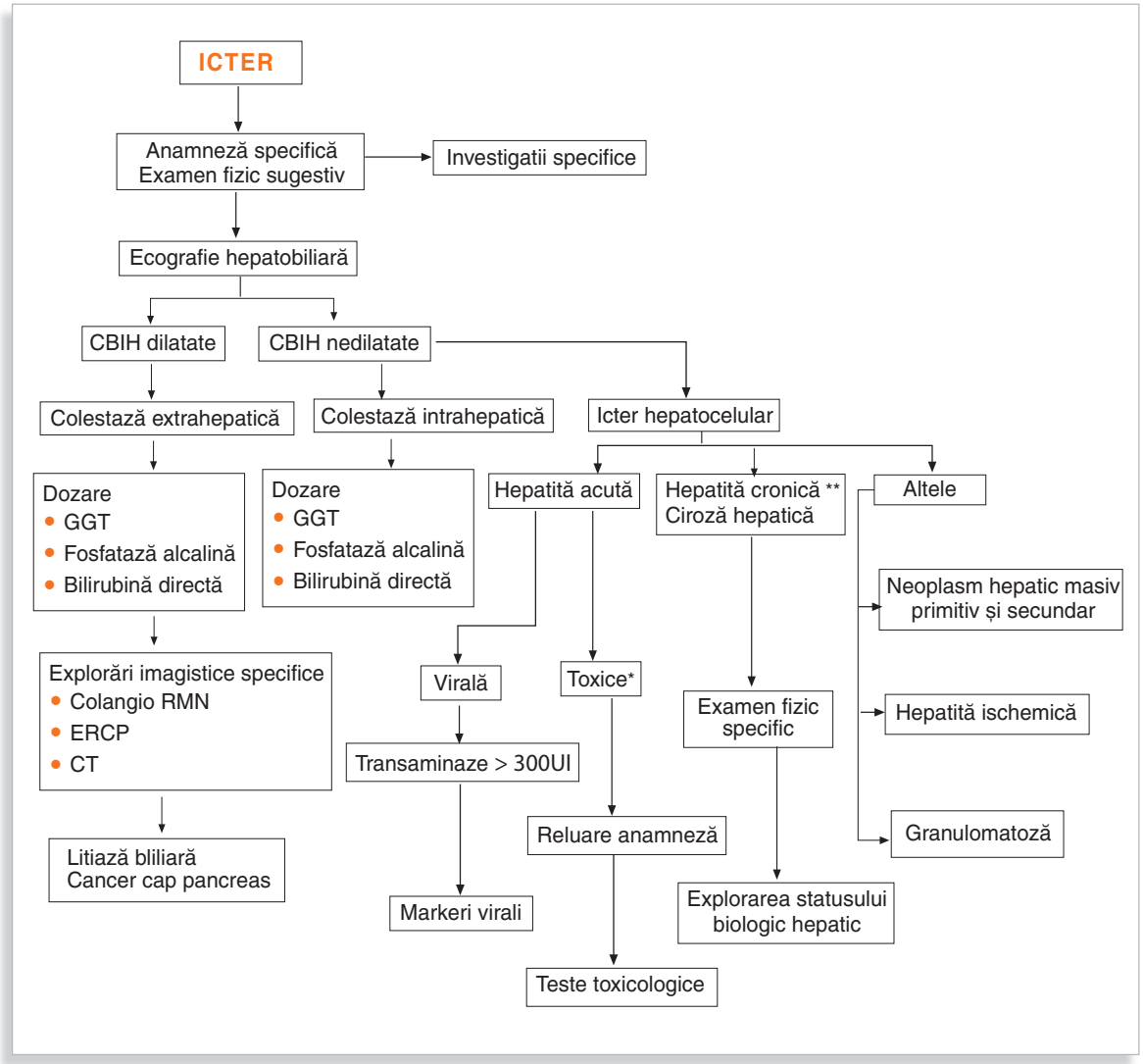

* Ingestia unor medicamente, intoxicaţia cu tetraclorură de carbon sau cu Amanita phalloydes.

** Hepatita alcoolică, boala Wilson, hepatita autoimună, ciroza biliară primitivă, ciroza hepatică de etiologie virală, steatohepatita non-alcoolică (NASH).

În formele de colestază cronică, orientarea diagnostică trebuie să ţină cont de unele afecţiuni hepatice specifice şi anume de ciroza biliară primitivă şi de colangita sclerozantă.

Asocieri de semne şi simptome

- *Icter-febră-frison* este o asociere care sugerează prezenţa unui sindrom de colestază extrahepatică;
- *Icter-prurit-indicatori de colestază prezenţi* este o asociere întâlnită în colestaza intra şi extrahepatică, acută şi cronică.

Investigațiile imagistice în sindroamele de colestază

Ecografia hepatobiliară este esenţială pentru diagnosticul sindroamelor de colestază, întrucât în prezenţa căilor biliare intrahepatice dilatate ne putem gîndi la obstrucţia biliară extrahepatică prin litiază coledociană, cancer de cap de pancreas etc.

Obiectivarea dilatării căilor biliare necesită uneori investigaţii imagistice suplimentare cum sunt *tomografia computerizată* (**Figura 3a**), *colangiopancreatografia endoscopică retrogradă* (**Figura 4b**) sau *colangiografia percutană*, eventual *colangioRMN-ul*.

FIGURA 3a.

CBIH dilatate - Cancer de cap de pancreas - Aspect tomografic.

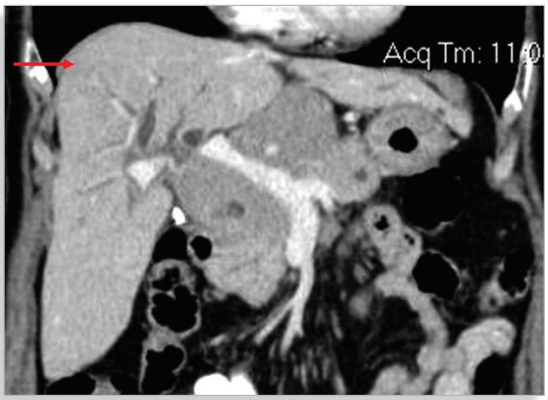

FIGURA 3b.

CBIH dilatate prin stenoză de cale biliară principală - Aspect ERCP.

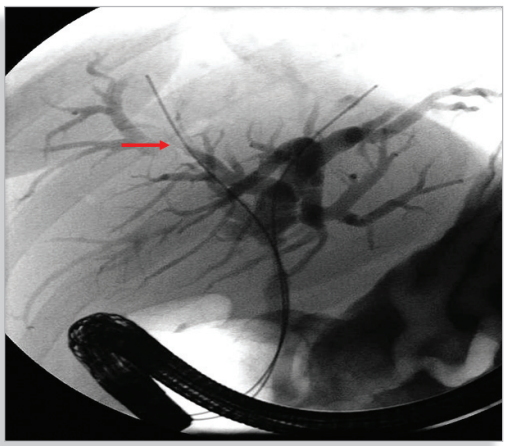

Icterele prin agresiune hepatocelulară

Pentru evaluarea gradului de afectare hepatocelulară sunt utili următorii markeri ai injuriei hepatice:

- Citoliza hepatică cu nivele crescute ale ASAT şi ALAT;
- Creşterea reactanţilor de fază acută (feritina, sideremia);
- Creşterea timpului de protrobină;
- Hipocolesterolemia;
- Hipoalbuminemia.

Afectarea hepatocelulară este întalnită şi în sindroamele colestatice, mai ales în formele prelungite şi severe.

Icterul non-hepatic

Icterul non-hepatic include situaţiile în care există o hiperproducţie de bilirubină şi în care capacitatea de conjugare este depăşită. Întâlnim aceste aspect în: hemoliza severă, sindromul Zieve[4] etc.

[4] *Sindromul Zieve* se referă la hepatita alcoolică asociată cu hemoliză şi hiperlipemie.

Ion DINA, Cornelia VOICULEŢ

IV/15

Noțiuni introductive - Generalități

DEFINIŢIE

Hipertensiunea portală este un sindrom clinic care se caracterizează prin creșterea presiunii în sistemul port[1] peste valoarea de 12 mmHg. Hipertensiunea portală apare atunci când gradientul portocav[2] este mai mare de 5 mmHg. În consecinţă, se instalează o rezistenţă crescută a fluxului sanguin portal cu formarea de colaterale portosistemice, prin care sângele din sistemul port intră în circulaţia sistemică și scurtcircuitează ficatul.

În cele mai multe cazuri, diagnosticul de hipertensiune portală se bazează pe datele clinice, uneori însă este necesară o explorare imagistică suplimentară: ecografie Doppler, RMN, CT sau angiografie. Unele tehnici angiografice permit măsurarea indirectă a presiunii portale[3] cu ajutorul cateterizării venelor hepatice. Alte tehnici de măsurare directă a presiunii portale cum sunt măsurarea transhepatică percutană sau transjugulară a presiunii portale sau intrasplenică prin puncţia directă a splinei sunt mult mai laborioase și nu se practică de rutină.

---

[1] Valoarea normală a presiunii portale este cuprinsă între 5-10 mmHg, cu un flux sanguin portal de 1-1,5 l/min.

[2] Gradientul portocav se referă la diferenţa de presiune între vena portă şi vena cavă inferioară. Valorile normale pentru gradientul porto-cav sunt cuprinse între 1-5 mmHg, între 6-10 mmHg se poate vorbi de hipertensiune portală subclinică iar peste 10 mmHg se poate vorbi de hipertensiune portală clinic manifestă. La valori de peste 12 mmHg creşte riscul sângerării variceale iar la valori de peste 20 mm Hg se constată eşecul controlului sângerării variceale.

[3] Cu ajutorul acestei tehnici intervenționale minim invazive este cataterizată vena suprahepatică dreaptă (Figura 1) prin abord femural sau transjugular şi este măsurată cu ajutorul unui cateter cu balon, presiunea în vena cavă inferioară şi presiunea suprahepatică blocată care corespunde presiunii sinusoidale. Diferenţa dintre cele două valori reprezintă gradientul portocav.

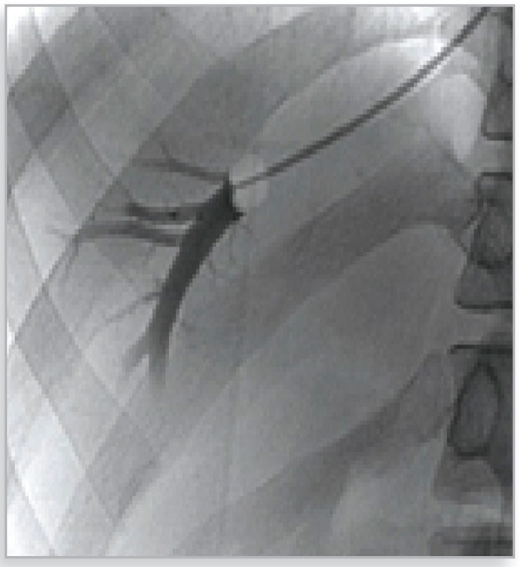

FIGURA 1.

Măsurarea presiunii suprahepatice blocate cu ajutorul unui cateter cu balon.

Noţiunile de anatomie ale sistemului port

Sistemul port include toate venele care colectează sângele din porţiunea abdominală a tubului digestiv, exceptând porţiunea inferioară a canalului anal. Totodată, sunt incluse și venele care colectează sângele de la nivelul splinei, colecistului și pancreasului.

La individul normal, aproximativ 2/3 din fluxul hepatic este asigurat de sistemul port, iar restul de 1/3 provine din artera hepatică. În ciroza hepatică care este totodată și cea mai frecventă cauză de hipertensiune portală, cantitatea cea mai mare de sânge provine din artera hepatică.

Vena portă are o lungime de 6 cm și ia naștere din unirea trunchiului splenomezenteric cu vena mezenterică superioară. Trunchiul splenomezenteric se formează prin confluenţa dintre vena mezenterică inferioară și vena splenică. Vena portă pătrunde în hilul hepatic, se ramifică prin dihotomizare și formează reţeaua capilară funcţională a ficatului care se termină printr-un sistem capilar venos care are o structură particulară și este denumit sistem sinusoidal.

Din punct de vedere funcţional, sinusoidul hepatic este unitatea vasculară funcţională a ficatului și este alcătuit din celule endoteliale sinusoidale și din celule stelate, ambele tipuri de celule sunt implicate în reglarea fluxului sanguin sinusoidal. Sinusoidele hepatice formează o reţea vasculară intralobulară care converge către vena centrolobulară de unde sângele este dirijat printr-un gradient presional în venele hepatice și mai departe în vena cavă inferioară.

Fiziopatologie

În hipertensiunea portală creșterea presiunii în sistemul port determină devierea fluxului portal către circulaţia sistemică prin deschiderea anastomozelor[4] porto-cave care explică manifestările clinice ale sindromului de hipertensiune portală.

Presiunea în sistemul port este dependentă de fluxul sanguin și de rezistenţa vasculară ($\Delta P = Q \times R$), în consecinţă această presiune poate să crească în condiţiile creșterii fluxului sanguin portal, a rezistenţei vasculare sau a ambilor parametri. Cea mai frecventă cauză a hipertensiunii portale o reprezintă **ciroza hepatică**.

În **ciroza hepatică, hipertensiunea portală** este determinată de creșterea rezistenţei la flux, creștere modulată pe de o parte de creșterea nivelului intrahepatic de endotelină care este un puternic vasoconstrictor şi pe de altă parte de reducerea nivelului intrahepatic de oxid nitric, substanţă care are proprietăţi vasodilatatorii.

(continuare în pag. 356) ☞

[4] Între circulaţia portală şi cea sistemică prin vena cavă există anumite anastomoze între venele din plexul submucos esofagian și al fornixului gastric, care sunt tributare venei gastrice stângi, și venele esofagiene tributare venei Azygos. Alte anstomoze sunt reprezentate de vena paraombilicală (**Figura 1**), venele lui Retzius din zona de coalescenţă a peritoneului parietal și venele submucoase ale rectului care realizează o anastomoză între vena hemoroidală medie care drenează sângele în sistemul port în timp ce vena hemoroidală inferioară drenează sângele în sistemul cav.

Fiziopatologia hipertensiunii portale din ciroza hepatică

FIGURA 2a.

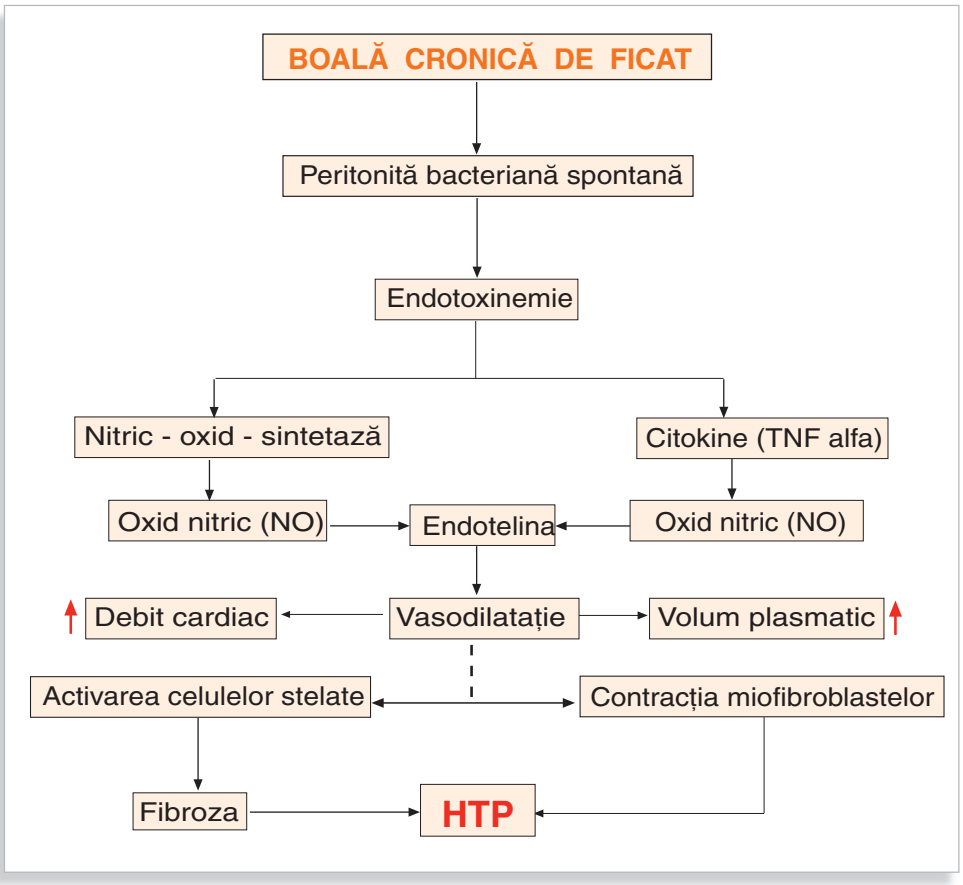

FIGURA 2b.

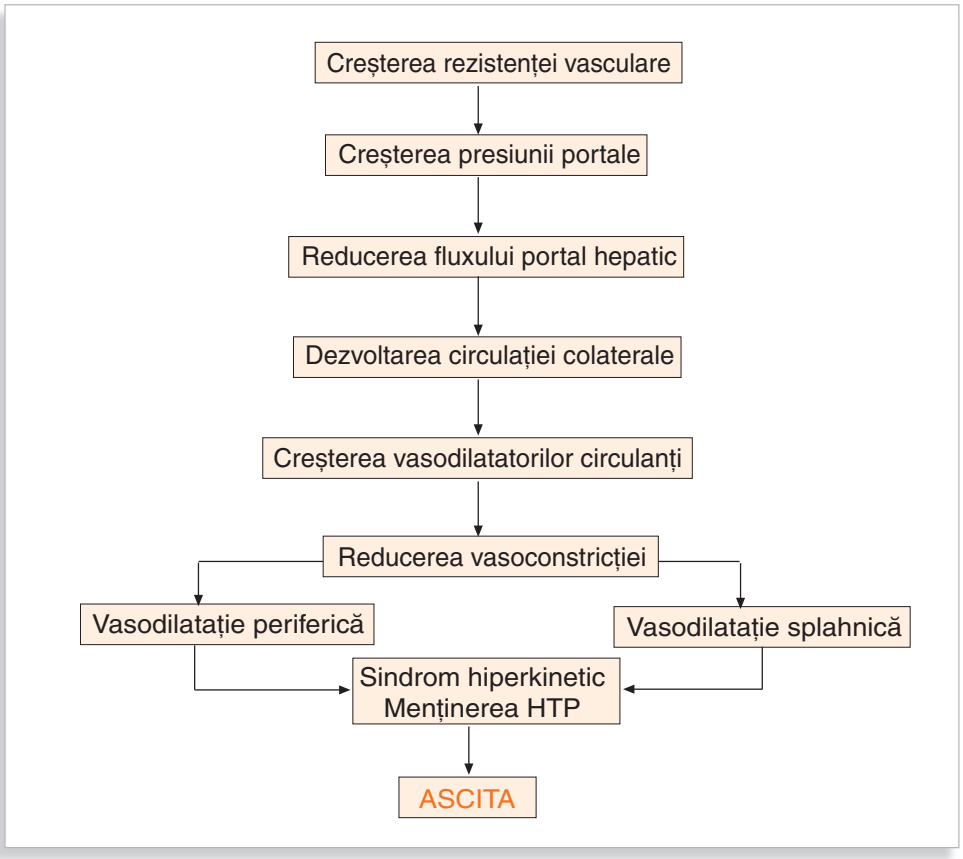

(urmare din pag. 354)

Rezistenţa hepatică poate fi influenţată de modificări ale miofibroblastelor perivenulare şi presinusoidale precum şi de componenta musculară netedă din pereţii vaselor colaterale. Hipertensiunea portală este exacerbată de dezvoltarea vasodilataţiei sistemice, care determină expansiunea volumului plasmatic, creşterea debitului cardiac şi o circulaţie hiperdinamică. Vasodilataţia sistemică este rezultatul creşterii nivelelor serice de oxid nitric şi într-o măsură mai mică creşterii nivelelor de glucagon, prostaglandine, a TNF-ului alfa şi a altor citokine. Orice creştere a fluxului venos portal sau a rezistenţei în colateralele portale va determina creşterea presiunii în sistemul port (Figurile 1 şi 2). În concluzie, în cazul cirozei hepatice rezistenţa la flux creşte datorită deformării arhitectonicii hepatice şi prin contracţia miofibroblastelor şi a celulelor musculare din peretele venelor intrahepatice. Alţi factori sunt reprezentaţi de creşterea endotelinei, a activităţii alfa adrenergice şi a angiotensinei II. În contrast, scăderea rezistenţei la flux este dată de prostaciclină, nitraţi şi de blocantele de calciu.

TABELUL 1. Cauzele hipertensiunii portale.

Clasificare	Etiologie
Prehepatică	Tromboza portală
	Tromboza venei splenice
	Atrezia sau stenoza venei porte
	Compresia extrinsecă a venei porte
	Fistule arteriovenoase portale
Intrahepatică	Ciroza
	Bolile mieloproliferative
	Schistostomiaza
	Boala venoocluzivă
	Pelioza
	Ciroze biliare
	Fibroza hepatică congenitală
	Hipertensiunea portală idiopatică
Posthepatică	Obstrucţia venei cave inferioare
	Insuficienţa cardiacă dreaptă
	Pericardita constrictivă
	Insuficienţa tricuspidiană
	Sindromul Budd-Chiari

În afara cirozei hepatice există și alte cauze incluse în sindromul de hipertensiune portală care se clasifică în raport cu blocajul fluxului portal în: hipertensiunea portală prehepatică, intrahepatică și posthepatică. Cauzele hipertensiunii portale intrahepatice sunt împărţite la rândul lor în 3 categorii: presinusoidale, sinusoidale și post-sinusoidale (Tabelul 2) .

TABELUL 2. **Clasificarea sindromului de hipertensiune portală.**

HIPERTENSIUNE PORTALĂ PREHEPATICĂ

- tromboza de venă portă
- tromboza de venă splenică
- atrezia sau stenoza unei vene porte
- compresia extrinsecă a venei porte
- fistule arterio-venoase portale
- splenomegalia masivă (sindromul Banti)

HIPERTENSIUNE PORTALĂ INTRAHEPATICĂ

a. Presinusoidală
- schistosomiaza hepatică
- sarcoidoza
- bolile mieloproliferative
- afecţiunile hepatice maligne
- hiperplazia regenerativă nodulară
- ciroza biliară primitivă
- fibroza hepatică congenitală
- hipertensiunea portală idiopatică
- boala Wilson
- medicamente şi substanţe toxice

b. Sinusoidală
- hepatita virală acută fulminantă
- hepatita alcoolică
- ciroza hepatică
- pelioza hepatică

c. Postsinusoidală
- boala venoocluzivă
- sindromul Budd-Chiari

HIPERTENSIUNE PORTALĂ POSTHEPATICĂ

- obstrucţia venei cave inferioare
- afecţiuni cardiace
  - → insuficienţa cardiacă dreaptă
  - → pericardita constrictivă
  - → insuficienţa tricuspidiană
  - → cardiomiopatia restrictivă

Manifestările clinice ale sindromului de hipertensiune portală

Diagnosticul sindromului de hipertensiune portală se bazează pe elementele clinice și paraclinice ale afecţiunii de bază, pe caracteristicile clinice și pe unele explorări specifice acestui sindrom (Tabelele 3a și 3b).

TABELUL 3a. **Manifestările clinice şi elementele de diagnostic ale afecţiunii de bază.**

Anamneza		
	Istoric:	- icter - transfuzii (HAVHB, HAVHC) - prurit - istoric familial de boală Wilson - hemocromatoză - consumul de alcool
	APP[5]:	- HDS - hematochezie - tulburări mentale (EH) - episoade ascitice
Examen fizic		- icter - ascită - steluţe vasculare - eritem palmar - flapping tremor (asterixis) - atrofie testiculară - ginecomastie - contractura Dupuytren - atrofii ale maselor musculare - splenomegalie
Probe de laborator		- teste funcţionale hepatice - indice de protrombină - albumină - markeri virali - anticorpi (ANA, AMA, MN) - sideremie şi alţi indici (CTLF, feritină) - alfa 1 antitripsină - ceruloplasmină

[5] APP: Antecedente personale patologice.

TABELUL 3b. **Manifestările clinice şi elementele de diagnostic specifice sindromului de hipertensiune portală.**

Examenul fizic	- circulaţia colaterală venoasă periombilicală - circulaţia colaterală pe flancuri - capul de meduză - hemoroizi - ascita - hernia paraombilicală (omfalocel) - Sindromul hiperkinetic[6]
Explorările paraclinice	Criteriile ecografice: - VP mai mare de 13 mm - VMS mai mare de 10 mm - Vena splenică mai mare de 10 mm - V coronară mai mare de 4 mm - recanalizarea venei paraombilicale peste 3 mm (Sindrom Cruveilhier-Baumgarten[7]) - absenţa modificărilor diametrului VP cu mişcările respiratorii - varice (esofagiene, gastrice, sigmoidiene, rectale) - flux venos hepatofug - transformarea cavernomatoasă a VP - creşterea ecogenităţii pereţilor VP - splenomegalie - ascita
Măsurătorile hemodinamice	- Determinarea angiografică a presiunii suprahepatice blocate - Splenoportografie: transjugulară (Figura 5), arterială
Endoscopie	- Varice esofagiene - Varice gastrice (Figura 4) - Gastropatia portală
Explorările imagistice[8]	RMN, CT, Angio CT, Angio RMN
Elemente histopatologice[9]	

[6] Sindromul hiperkinetic: se întâlneşte la bolnavii cu ciroză hepatică şi se caracterizează prin: puls amplu, tegumente calde, hipotensiune arterială, hipocratism digital

[7] Sindromul Cruveilhier Baumgartner se referă la o formă particulară de ciroză hepatică în care se observă repermeabilizarea venei paraombilicale (Figura 3). La nivelul peretelui abdominal se observă o circulaţie colaterală mai particulară denumită „caput medusae", se aude de asemenea un suflu şi se percepe un freamăt la palpare.

[8] Alte explorări imagistice cum sunt Tomografia Computerizată, Rezonanţa Magnetică sau AngioRMN au o aplicabilitate limitată în diagnosticul sindromului de hipertensiune portală fiind utile mai ales în cazurile de HTP pre sau post hepatică.

[9] Elemente histopatologice - Absenţa modificărilor histopatologice de ciroză pledează pentru existenţa unui sindrom de hipertensiune portală prehepatice.

FIGURA 3. **Repermeabilizarea venei para ombilicale într-un caz de Sindrom Cruveilhier-Baumgarten (ecografie Doppler).**

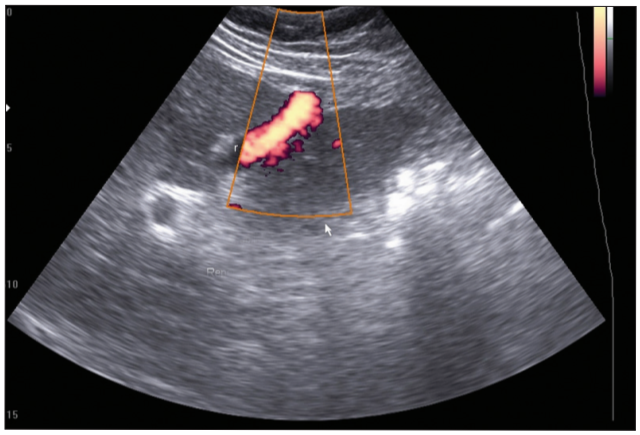

FIGURA 4. **Varice gastrice (aspect endoscopic).**

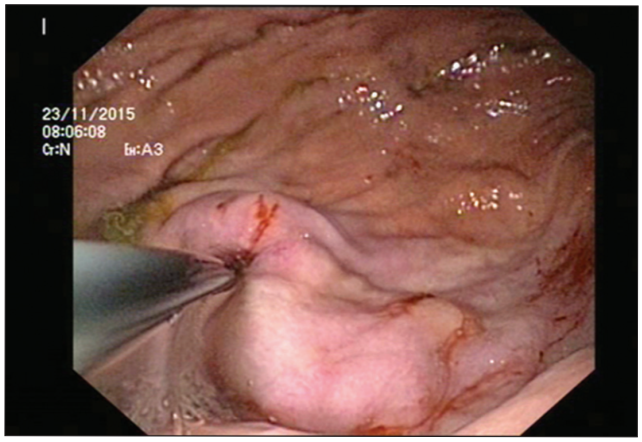

Complicaţiile sindromului de hipertensiune portală

Complicaţiile sindromului de hipertensiune portală se datorează dezvoltării circulaţiei colaterale care duce la dezvoltarea varicelor esofagiene și gastrice. Creșterea presiunii intravariceale în acest sindrom poate duce la efracţia variceală care se soldează cu hemoragii digestive superioare, exteriorizate prin hematemeză și melenă, adeseori catastrofale.

FIGURA 5. **Splenoportografie transjugulară într-un caz de ciroză hepatică.**

SINDROMUL DE INSUFICIENȚĂ HEPATICĂ

IV/16

Ion DINA, Cornelia VOICULEȚ

Noțiuni introductive - Generalități

DEFINIŢIE

Sindromul de insuficiență hepatică se referă la totalitatea semnelor şi simptomelor datorate alterării reversibile sau ireversibile a funcţiilor hepatice. Disfuncția hepatică se complică cu o coagulopatie severă, iar în stadii avansate cu encefalopatia hepatică.

Clasificare

Insuficiența hepatică cuprinde două entități: *insuficiența hepatică acută* și *insuficiența hepatică cronică*.

Referitor la *insuficiența hepatică acută,* afectarea funcțiilor hepatice în cadrul acestui sindrom este secundară scăderii masei de hepatocite funcționale. Este perturbată capacitatea de sinteză a ficatului, de reglare și de detoxifiere, care poate culmina cu apariţia comei hepatice.Insuficiența hepatică acută este întâlnită la un pacient fără afecţiuni hepatice preexistente.

Insuficiența hepatică cronică se referă la deteriorarea progresivă a funcţiilor hepatice la un pacient cunoscut cu diferite afecţiuni ale ficatului. În cazurile de insuficienţă hepatică cronică peste care se suprapune brusc o necroză hepatocelulară importantă are loc o deteriorare a funcţiei hepatice și se instalează o insuficienţă hepatică cronică acutizată. De asemenea, o insuficienţă hepatică acută care în urma tratamentului se soldează cu refacerea incompletă a funcţiilor hepatice se transformă la randul ei în insuficienţă hepatică cronică. Insuficiența hepatică poate fi parţială sau globală, compensată sau decompensată.

În stadiul compensat, lipsesc semnele de insuficiență hepatică, cu excepția icterului. Unii parametrii funcționali cum sunt colinesteraza, albumina, timpul Quick și acizii biliari pot fi normali. Insuficiența hepatică cronică este caracteristică cirozei hepatice avansate, când de regulă decompensarea este mixtă, vasculară şi parenchimatoasă şi sunt întâlnite: circulaţia colaterală, encefalopatia hepatică, ascita, sindromul hepato-renal, sindromul hepato-pulmonar, hemoragia digestivă superioară prin efracţie variceală.

Insuficiența hepatică acută

În insuficiența hepatică acută sunt incluse 3 entități:

a. *Insuficiența hepatică acută propriu-zisă*

   Aceasta se caracterizează printr-o deteriorare rapidă a funcției de sinteză hepatică, asociată cu o coagulopatie semnificativă în care timpul de protrombină este mai mic de 50%. Insuficiența hepatică acută se instalează într-o perioadă cuprinsă între 8 și 28 de zile. Există și o formă de insuficiență hepatică hiperacută care se instalează în primele 7 zile de la debut. Cauzele insuficienței hepatice acute sunt sistematizate în **Tabelul 1**.

TABELUL 1. Cauzele insuficienței hepatice acute.

Etiologie	Cauze
Infecțioasă	• Virale - VHA, VHB, VHB+VHD, VHC, VHE - Adenovirus, virusul Coxsackie, Citomegalovirus, virusul Ebstein-Barr, virusul Herpes simplex (tipul 1 și 2), virusul influenza A, paramixovirus, parvovirus B19, virusul varicelo-zosterian, febra galbenă • Bacteriene și parazitare - Listeria, Leptospira, Malaria, Mycobacterium tuberculosis, Ricketsii, Treponema Pallidum
Toxică	• Substanțe chimice - tetraclorura de carbon - cloroform - fosfor • Intoxicații - Amanita phalloides • Medicamente - alopurinol, amiodarona, agenți antiretrovirali, carbamazepină, cotrimoxazol, dapsonă, interferon, izoniazidă, metotrexat, ofloxacina, omeprazol, paracetamol, rifampicină, tetraciclină • Alcool
Metabolică	• Ficatul gras de sarcină • Deficitul de α1-antitripsină • Amiloidoza • Galactozemia • Sindromul HELLP[1] • Boala Wilson[2]
Ischemică	• Sindromul Budd-Chiari • Ligatura arterei hepatice • Boala veno-ocluzivă
Malignă	• Carcinom hepatocelular • Boala Hodgkin • Leucemia • Melanomul • Limfomul non-hodgkin
Altele	• Hepatita autoimună • Colangita septică • Insuficiența cardiacă • By-pass-ul jejuno-ileal

[1] Sindromul HELLP se caracterizează prin: Hemoliză, Creșterea transaminazelor (Elevated), Liver, trombocitopenie (Low Platelet).

[2] Boala Wilson sau degenerescența hepato-lenticulară este o afecțiune caracterizată printr-o anomalie a metabolismului cuprului și se însoțește de ciroza hepatică și de unele manifestări neurologice.

b. Insuficiența hepatică fulminantă

Insuficiența hepatică fulminantă se caracterizează printr-un debut acut și prin dezvoltarea encefalopatiei hepatice în 8 săptămâni de la momentul injuriei hepatice, cauzele acestei forme sunt redate în Tabelul 2.

TABELUL 2. Cauzele insuficienței hepatice acute fulminante.

- Dozele mari de acetaminofen[3] 39%
- Alte droguri și toxine
- Hepatita A
- Hepatita B
- Alte virusuri
- De cauză incertă

[3] Insuficiența hepatică fulminantă este datorată intoxicației cu paracetamol în aproape 40% din cazuri.

c. *Insuficiența hepatică subfulminantă*

Aceasta se instalează într-o perioadă cuprinsă între 8 săptămâni și 6 luni, de la debutul icterului. În această formă sunt prezente sechele ale encefalopatiei hepatice, edemul cerebral iar prognosticul este mai rezervat decât în cazul formei acute.

Fiziopatologie

Consecinţele reducerii severe a masei hepatocitare funcţionale sunt reprezentate de prezența următoarelor tulburări:

- *Tulburările metabolice şi nutriţionale*
  a. *Metabolismul proteic* este afectat prin:
  - Reducerea sintezei proteice hepatice (albumină, enzime, factori de coagulare)
  - Catabolism proteic crescut – hiperaminoacidemie
  - Reducerea aportului proteic secundar inapetenţei
  - Pierderi proteice intestinale prin malabsorbție
  - Hipotrofie musculară

Consecinţele fiziopatologice ale hipoproteinemiei sunt scăderea presiunii coloidosmotice a plasmei cu apariţia *ascitei* şi a *edemelor.*

Scăderea sintezei factorilor de coagulare este responsabilă de apariția *manifestărilor hemoragipare.*

b. *Tulburările metabolismului glucidic*

Insuficienţa hepatică este asociată cu o utilizare scăzută a glucozei prin:

- Scăderea aportului hepatic de glucoză prin vena portă, secundară diminuării dimensiunilor patului capilar hepatic, în ciroză apar şunturi porto-cave prin care sângele din sistemul port ocolește ficatul
- Scăderea pătrunderii glucozei în hepatocit prin scăderea activităţii glucokinazei hepatocitare
- Scăderea capacității de metabolizare a glucozei. Se instalează o hiperglicemie cauzată de *scăderea toleranţei la glucoză* prin creşterea rezistenţei tisulare la acţiunea insulinei, de *intensificare* a *gluconeogenezei* hepatice secundare hipercorticismului, de *distrugere progresivă a hepatocitelor* cu scăderea depozitelor hepatice de glicogen, de *stimulare a glicogenolizei* hepatice prin hipercorticism și altele.
- În stadiile terminale ale insuficienţei hepatice cronice se instalează hipoglicemia prin epuizarea rezervelor hepatice de glicogen. Aceasta contribuie la agravarea disfuncţiilor neuronale și la facilitarea instalării comei hepatice.

c. *Tulburările metabolismului lipidic*

În insuficienţa hepatică creşte nivelul plasmatic al acizilor graşi. Scăderea sintezei proteice hepatice este urmată de reducerea producerii de apoproteine şi creşterea acumulării de lipide intrahepatocitare cu apariţia *steatozei hepatice*.

- *Tulburările hidroelectrolitice și acidobazice*

  Acestea sunt caracterizate prin hiponatremia de diluție și prin alcaloza metabolică.

Tabloul clinic

Manifestările clinice[4] ale sindromului de insuficiență hepatică sunt polimorfe, ele sunt sistematizate în Tabelul 3.

TABELUL 3. Manifestările sindromului de insuficiență hepatică.

Manifestările	Semne și simptome
Generale	- Astenie fizică - Fatigabilitate - Inapetenţă - Scădere ponderală - Modificarea ritmului circadian - Febră - Foetor hepatic[5]
Hemoragipare	- Purpură - Peteşii - Echimoze - Epistaxis - Gingivoragii - Hematemeză şi melenă prin sângerări difuze
Cutaneo-mucoase	- Icter - Steluţe vasculare - Eritem palmar - Buze carminate - Reducerea pilozităţii axilare şi pubiene cu tegument fin, cald, uscat
Fanere	- Leuconichie (unghii albe) – secundar alterării metabolismului proteic
Respiratorii	- Tahipnee
Tulburări cardiovasculare	- Tahicardie
Tulburări digestive	- Greaţă - Vărsături - Anorexie
Tulburări renale	- Oligurie
Tulburări neurologice şi neuropsihice	- Dizartrie - Tremor - Tulburări de concentrare - Asterixis - Agitaţie psiho-motorie - Somnolenţă - Stupor - Halucinaţii - Spasticitate
Modificări secundare edemului cerebral	- Tahipnee - Hipertensiune - Bradicardie - Chemozis - Midriază

4 Unele manifestări clinice sunt comune formelor acute şi cronice de insuficienţă hepatică. Suprapunerea unor elemente clince este explicabilă întrucât în unele forme clinice prelungite de insuficienţă hepatică acută se pot regăsi şi semne de encefalopatie hepatică, edem cerebral şi altele.

5 Foetor hepatic - este datorat insuficienţei de metabolizare a mercaptanului și metil-mercaptanului.

În afara manifestărilor clinice generale prezentate în Tabelul 4, există și unele manifestări specifice afecțiunilor cauzale, de exemplu insuficiența hepatică acută de cauză ischemică este întâlnită la bolnavii cu șoc cardiogen, care au afecțiuni coronariene sau valvulare severe. Bolnavii cu tulburări rapide de ritm tratați cu amiodaronă (antiaritmic), au un risc crescut de hepatită prin mecanism mixt ischemic și toxic.

Tabloul bioumoral

Statusul biologic hepatic în insuficiența hepatică acută este modificat (**Tabelul 4**).

TABELUL 4. Statusul biologic în insuficiența hepatică.

- ✓ Sindrom de citoliză hepatică
- ✓ Valori crescute ale bilirubinei
- ✓ Hipoglicemie
- ✓ Hipocolesterolemie
- ✓ Hipoalbuminemie
- ✓ Hipoproteinemie
- ✓ Tulburări hidroelectrolitice (hiponatremie de diluție și hipopotasemie)
- ✓ Alcaloză metabolică (inițal)
- ✓ Acidoză metabolică în formele severe
- ✓ Sindrom de retenție azotată
- ✓ Tulburări de coagulare cu scăderea timpului de protrombină sub 50%

Complicațiile insuficienței hepatice acute sunt sistematizate în **Tabelul 5**.

TABELUL 5. Complicațiile insuficienței hepatice acute.

- ➢ Encefalopatia[6]
- ➢ Edemul cerebral
- ➢ Insuficiența renală
- ➢ Tulburările metabolice:
  - Hipoglicemie
  - Acidoza – Intoxicația cu paracetamol (acetaminofen)
  - Alcaloza metabolică
  - Hipoxemie (atelectazie, aspirație, infecție ARDS[7])
- ➢ Coagulopatie
- ➢ Sepsis

[6] Vezi sindromul de insuficiența hepatică cronică.
[7] Acute Respiratory Distress Syndrome.

Insuficiența hepatică cronică

Insuficiența hepatică cronică se referă de fapt la encefalopatia hepatică întâlnită în cazul bolnavilor cu afecțiuni hepatice cronice preexistente.

DEFINIŢIE

Insuficiența hepatică cronică este o afecțiune neuropsihică potenţial reversibilă determinată de perturbarea fluxului neuronal central, care apare în bolile acute şi cronice de ficat.

Condițiile etiopatogenice (**Figura 1**) ale insuficienței hepatice cronice sunt:

- Reducerea masei hepatocitare funcţionale;
- Deschiderea anastomozelor portosistemice (consecinţa HTP);
- Existenţa şunturilor portosistemice intrahepatice sau chirurgicale.

FIGURA 1. Condițiile etiopatogenice ale insuficienței hepatice.

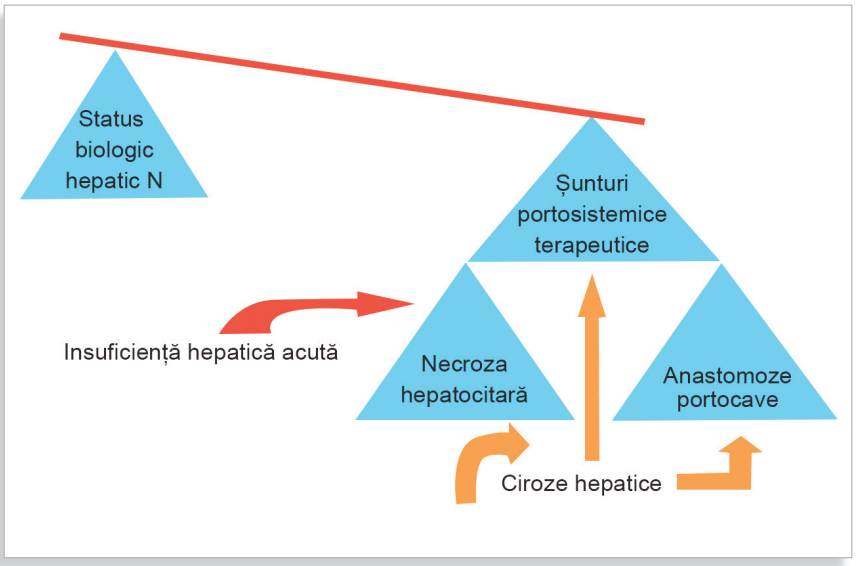

Fiziopatologia encefalopatiei hepatice

Verigile fiziopatologice ale encefalopatiei hepatice sunt:

- *Neurotoxicitatea amoniacală directă* (**Figura 2**);
- *Alți factori neurotoxici*: mercaptanii, acidul octanoic;
- *Falșii neurotransmițători sinaptici*[8] (octopamina, tiramina, beta–feniletil- etanolamina);
- *Dezechilibrul în concentrația aminoacizilor cu* scăderea aminoacizilor ramificați cum ar fi valina, leucina, isoleucina și creșterea aminoacizilor aromatici de tipul triptofanului și al fenilalaninei;
- *Creșterea nivelului plasmatic al acizilor grași cu lanțuri scurte:* butiric, valeric și octanoic care potențează toxicitatea amoniacului și au efect inhibitor pe membrana postsinaptică.

[8] Falșii neurotransmițători sinaptici dislocă competitiv neurotransmițătorii autentici cum este dopamina și astfel scad neurotransmisia cerebrală.

FIGURA 2. Neurotoxicitatea amoniacală directă.

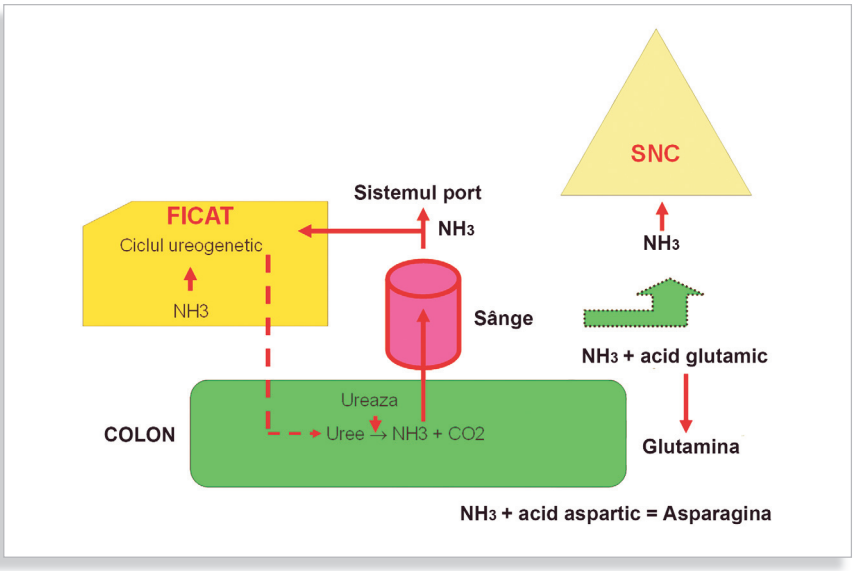

Manifestările clinice

Tabloul clinic în insuficiența hepatică cronică cuprinde:

- Alterarea conștienței;
- Vorbirea monotonă;
- Tremorul metabolic;
- Incoordonarea musculară;
- Disgrafia;
- Foetorul hepatic;
- Reflexul palmomentonier prezent;
- Postura de decerebrare[9].

Factorii precipitanți ai encefalopatiei portale sunt redați în Tabelul 6 iar gradele acesteia în Tabelul 7.

[9] Diagnosticul de coma hepatică, în special la bolnavii consumatori de etanol va fi pus după excluderea comelor vasculare, traumatice, metabolice, infecţioase etc.

TABELUL 6. Factorii precipitanți ai encefalopatiei portale.

Factorii precipitanți	Cauze
Aportul crescut de azot	• Sângerări digestive • Aport proteic alimentar crescut • Azotemie • Constipație
Tulburările electrolitice	• Hiponatremie și hipopotasemie • Alcaloză / acidoză metabolică • Hipoxie • Hipovolemie
Medicamente	• Narcotice, tranchilizante, sedative
Altele	• Infecţii • Intervenţii chirurgicale • Boli hepatice supraadăugate • TIPS

TABELUL 7. Gradele encefalopatiei portale.

Gradul	Nivelul conştienţei	Activitate intelectuală	Simptome neurologice	EEG
I	Pierderi de conştienţă Tulburări de personalitate Tulburările ritmului circadian	- Tulburări de atenţie	- Incoordonare - Asterixis uşor	Încetinit trifazic
II	Letargie Comportament inadecvat	- Dezorientare	- Asterixis - Reflexe anormale	Încetinit trifazic
III	Comă superficială	- Pierderea comunicării logice	- Asterixis - Reflexe anormale	Încetinit trifazic
IV	Comă profundă	- Absentă	- Decerebrare	Unde lente δ

Diagnostic

Diagnosticul encefalopatiei hepatice se bazează pe următoarele elemente clinice și paraclinice:

Clinice

- Fetor hepatic;
- Manifestări neuropsihice;
- Flapping tremor.

Paraclinice

- Hiperamoniemie;
- Modificarea testelor psihometrice;
- Modificarea traseului EEG.

În practică este necesară diferențierea encefalopatiei hepatice de alte cauze de encefalopatie, acestea sunt redate în Tabelul 8.

TABELUL 8. Alte cauze de encefalopatie.

- Sepsisul
- Hipoxia
- Hipercapnia
- Acidoza
- Uremia
- Diselectrolitemiile
- Sensibilitatea crescută la sedative și neuroleptice
- Delirum tremens
- Demența Korsakov[10]
- Hemoragia cerebrală
- Hipoglicemia
- Intoxicațiile

[10] Demența Korsakov este o afecţiune cauzată de deficitul de tiamină (vitamina B1) care apare în consumul cronic de etanol.

IV/17

Secil OMER, Ion DINA

Ciroza hepatică

DEFINIŢIE

Ciroza hepatică[1] reprezintă o afecţiune cronică a ficatului ce se caracterizează printr-un proces de fibroză extensivă însoţit de regenerare nodulară difuză. Acest proces este ireversibil şi conduce la apariţia unor complicaţii, care reprezintă sindroamele majore ale patologiei hepatice[2].

[1] Termenul de ciroză provine din limba geacă unde „*kirrhos*" înseamnă portocaliu iar „*osis*" înseamnă stare, condiţie.

[2] Vezi şi capitolele: 11 - *Semiologia ficatului*, 12 - *Explorarea hepatică şi 17 - sindroamele majore ale cirozei hepatice*.

Clasificare

Deși există mai multe clasificări ale cirozelor hepatice, unele dintre acestea ținând cont de aspectul morfologic al ficatului cirotic micro sau macronodular, cea mai utilă este clasificarea etiologică (**Tabelul 1**) în baza căreia există și unele intervenții medicale eficiente profilactice sau terapeutice, cum este de exemplu vaccinarea în cazul virusului hepatitc B sau consilierea genetică în unele cazuri. Indiferent de etiologia cirozei hepatice reducerea parenchimului hepatic, dezorganizarea şi distorsionarea arhitectonicii hepatice normale determină apariţia următoarelor sindroame: *sindromul de hipertensiune portală, sindromul ascitic, sindromul de insuficienţă hepatocelulară și sindromul hepatorenal.* Din acest motiv, este utilă clasificarea Child-Turcotte-Pugh (**Tabelul 2**), cu ajutorul căreia se stabilește prognosticul bolnavului.

TABELUL 1. Clasificarea etiologică a cirozelor hepatice.

Etiologie	
Infecţioasă	- VHB - VHC - VHD
Toxică	- Etanol
Sindrom de colestază	- Ciroza biliară primitivă - Ciroza biliară secundară - Colangita sclerozantă
Autoimună	- Hepatita autoimună
Vasculară	- Ciroza cardiacă - Sindromul Budd-Chiari - Boala veno-ocluzivă
Metabolică	- Hemocromatoza - Boala Wilson - Deficitul de alfa 1 - antitripsină - Steatohepatita non-alcoolică
Criptogenetică	

TABELUL 2. Clasificarea Child-Turcotte-Pugh a cirozelor hepatice.

	SCOR		
	1	**2**	**3**
Ascită	fără	uşoară	moderată / severă
Encefalopatie	fără	uşoară / moderată	moderată / severă
Bilirubină (mg/dl)	< 2	2 - 3	> 3
Albumină (mg/l)	> 3,5	2,8 – 3,5	< 2,8
Timp de protrombină (sec)	1 - 3	4 - 6	> 6

Manifestările clinice în ciroza hepatică

Manifestările generale care apar în cadrul cirozei hepatice și care includ: astenia, anorexia, scăderea ponderală sunt de cele mai multe ori inconstante și necaracteristice. Mai mult decât atât există și unele forme de ciroze „silenţioase" în care tabloul clinic și chiar cel biologic este sărac. Elementele clinice, biologice și explorările paraclinice utile în diagnosticul de ciroză hepatică sunt sistematizate în Tabelul 3. Unele dintre aceste manifestări se regăsesc în tabloul clinic al sindroamelor majore din ciroza hepatică: sindromul de hipertensiune portală, sindromul ascitic, sindromul de encefalopatie hepatică și în sindromul hepatorenal.

Manifestările clinice și paraclinice întâlnite în ciroza hepatică

Examenul clinic:

Semnele şi simptomele întâlnite în afecţiunile hepatice cronice / ciroză
- Telangiectazii;
- Eritem palmar;
- Contractura Dupuytren;
- Ginecomastie;
- Atrofie testiculară.

Semnele şi simptomele secundare hipertensiunii portale
- Ascita;
- Splenomegalia;
- Capul de meduză;
- Semnul Cruveilhier-Baumgarten.

Semnele şi simptomele specifice encefalopatiei hepatice
- Confuzie;
- Asterixis;
- Foetor hepatic.

Alte semne şi simptome
- Icter.

Investigaţiile paraclinice:

a. Testele de laborator

➢ Testele de necroză hepatocelulară
  ▪ Transaminaze: ASAT, ALAT.

- Testele de colestază:
  - Fosfataza alcalină;
  - Bilirubina serică;
  - Gama-glutamiltranspeptidaza;
  - 5'- nucleotidaza.
- Testele de sinteză hepatică:
  - Albumina serică;
  - Timpul de protrombină.
- Testele auxiliare:
  - Serologia virală hepatică;
  - PCR pentru determinarea materialului viral genetic;
  - Sideremia;
  - Feritina;
  - Capacitatea totală de legare a fierului;
  - Ceruloplasmina;
  - Cupremia;
  - Cupruria;
  - Dozarea nivelului de alfa1-antitripsină;
  - Imunoglobulinele serice;
  - Anticorpi – anticorpi antimitocondriali (AMA), anticorpi antinucleari (ANA), anticorpi anti-celulă musculară netedă (SMA).
- Screeningul pentru hepatocarcinom:
  - Alfafetoproteina.

b. Investigaţiile imagistice:
   - Ecografie abdominală;
   - Tomografia computerizată;
   - Rezonanţa magnetică nucleară;
   - Explorări radio-izotopice (au utilitate redusă în stabilirea diagnosticului de ciroză hepatică);
   - Endoscopia digestivă superioară (utilă pentru screeningul varicelor eso-gastrice).

c. Biopsia hepatică percutană sau transjugulară reprezintă investigaţia de elecţie în stabilirea diagnosticului de ciroză hepatică.

Alte afecţiuni hepatice specifice

Boala Wilson

Boala Wilson sau degenerescenţa hepatolenticulară este o afecţiune metabolică ereditară, cu transmitere autozomal recesivă, determinată de o mutaţie situată pe braţul lung al cromozomul 13. Sunt afectate transportul şi excreţia cuprului care este depozitat în ficat, la nivelul nucleilor bazali, în rinichi şi în cornee.

Clinic

- Manifestările clinice apar după vârsta de 5 ani, cel mai frecvent în adolescenţă
- La copii şi la tineri predomină afectarea hepatică
- Cu timpul se accentuează modificările neuropsihice: tremor, disartrie, incoordonare, rigiditate, tulburări de mers şi de personalitate
- Manifestările oculare sunt reprezentate de inelul *Kayser-Fleischer*[3].

[3] Inelul Kayser-Fleischer apare prin depunerea de cupru la nivelul membranelor Descemet, are o culoare maroniu-verzui şi este vizibil pericornean.

Paraclinic, boala Wilson se caracterizează prin valori scăzute ale ceruloplasminei serice sub 20 mg/dl, exces de Cu hepatic şi printr-o excreţie urinară crescută de Cu peste 100 g/24 ore.

Hemocromatoza

Este o boală autosomal recesivă determinată de o anomalie localizată la nivelul braţului scurt al cromozomului 6, caracterizată prin supraîncărcarea cu Fe a ficatului, a pancreasului, a cordului şi a altor structuri.

Clinic, hemocromatoza se caracaterizează prin:

- Ciroză hepatică;
- Diabet zaharat;
- Cardiomegalie şi insuficienţă cardiacă;
- Aritmii;
- Tulburări de conducere;
- Hiperpigmentare.

Paraclinic, hemocromatoza, se caracterizează prin hipersideremie peste 200 microg/dl, saturaţie a transferinei peste 50% şi feritină peste 2000 ng/ml.

Ciroza biliară primitivă

Este o afecțiune de etiologie necunoscută, caracterizată prin inflamaţia canaliculelor biliare de dimensiuni medii, însoţită de fibroză periportală cu evoluţie cronică cirogenă. Este frecvent asociată cu sclerodermia, complexul Sicca şi tiroidita autoimună.

Clinic, ciroza biliară primitivă se caracterizează prin:

- Prurit;
- Icter colestatic;
- Xantoame;
- Malabsorbție.

Paraclinic, ciroza biliară primitivă se caracterizează prin fosfataza alcalină crescută, hipercolesterolemie, IgM crescute, prezenţa anticorpilor antimitocondriali şi prin unele modificări specifice ale biopsiei hepatice.

Colangita sclerozantă

Colangita sclerozantă primitivă este o afecţiune hepatică cronică, caracterizată prin colestaza secundară inflamaţiei și fibrozei ductelor biliare intra- și extrahepatice. Se asociază în aproximativ 70-80% din cazuri cu bolile inflamatorii intestinale, cel mai frecvent cu rectocolita ulcero-hemoragică.

Clinic, se caracterizează prin:

- Febră;
- Durere în hipocondrul drept;
- Icter sclero-tegumentar;
- Prurit generalizat.

Paraclinic, colangita sclerozantă se caracterizează prin prezenţa anticorpilor antinucleari, p-ANCA pozitivi, anticorpi antiperoxidază, anticorpi anticardiolipină, complexe imune circulante și prin valori crescute ale

imunoglobulinelor M. Colecistopancreatografia endoscopică retrogradă evidenţiază stricturi ale căilor biliare cu dilataţii sacciforme asemănătoare unor „mărgele pe aţă" şi posibil colangiocarcinom suprapus. Evoluţia bolii este către ciroză cu apariţia ascitei, edemelor periferice şi în final insuficienţă hepatică severă.

Deficitul de alfa 1 antitripsină

Este o afecţiune cu transmitere autosomal recesivă. Mecanismul afectării hepatice este incert.

Clinic

La 10% din nou născuţii afectaţi sunt întâlnite colestaza şi icterul, însoţite de hepatomegalie şi hipertensiune portală. La adulţi boala se manifestă prin ciroză hepatică sau prin emfizem pulmonar. În ambele cazuri manifestările descrise se întâlnesc în formele homozigote. Bolnavii adulţi cu deficit de alfa 1 antitripsină au un risc crescut de a dezvolta carcinom hepatocelular.

Paraclinic

Diagnosticul paraclinic se stabileşte prin dozarea alfa 1 antitripsinei. O valoare mai mică a acesteia de 75% faţă de normal (N-80mg/dl), scăderea alfa 1 globulinelor şi modificările genetice caracterizează tabloul paraclinic complet.

Cancerul hepatic primitiv

Cancerul hepatic primitiv reprezintă al 3-lea cancer digestiv ca incidenţă. În zona noastră geografică în peste 95% din cazuri cancerul hepatic este grefat pe ciroză. Din această cauză este necesară supravegherea bolnavilor cu ciroză pentru depistarea precoce a carcinomului hepatocelular. Aceasta se realizează prin examinarea ecografică periodică şi prin dozarea alfa1 fetoproteinei, ca marker tumoral. Factorii de risc pentru carcinomul hepatocelular sunt virusurile hepatitice B şi C, alcoolul, aflatoxina B[4], hemocromatoza, deficitul de alfa 1 antitripsină şi altele.

Clinic

În general în cancerul hepatic primitiv manifestările clinice sunt mascate de simptomatologia bolii de bază. Agravarea bruscă a stării generale a pacientului cu ciroză hepatică însoţită de scădere ponderală, febră, icter, decompensare parenchimatoasă și vasculară, durere în epigastru sau hipocondrul drept, este sugestivă pentru diagnostic. Instalarea unei hepatomegalii dureroase[5] la un bolnav cu ciroză, este un element cheie de diagnostic. Uneori sunt întâlnite unele sindroame paraneoplazice: poliglobulie prin secreţie tumorală de eritropoetină, hipoglicemie secundară secreţiei tumorale de precursor insulin-like, hipercalcemie și altele.

[4] Aflatoxinele sunt micotoxine produse de ciuperci din genul Aspergillus care au rol de co-carcinogeni.

[5] Hepatomegalia dureroasă, suflul sistolic pe aria hepatică şi creşterea nivelului alfa 1 fetoproteinei reprezintă o asociere de certitutine în carcinomul hepatocelular. Suflul sistolic se datorează prezenţei intratumorale a unor vase de neoformaţie.

Paraclinic

Modificările paraclinice sunt reprezentate de:

- Creşterea nivelului seric al alfa 1 fetoproteinei, peste valorile de 10 ng/ml;
- Prezenţa unei formaţiuni hepatice solide la examenul ecografic (**Figura 1**).

Alte explorări imagistice utile sunt CT şi RMN (**Figura 2**).

FIGURA 1. Carcinom hepatocelular multilocular – Aspect ecografic.

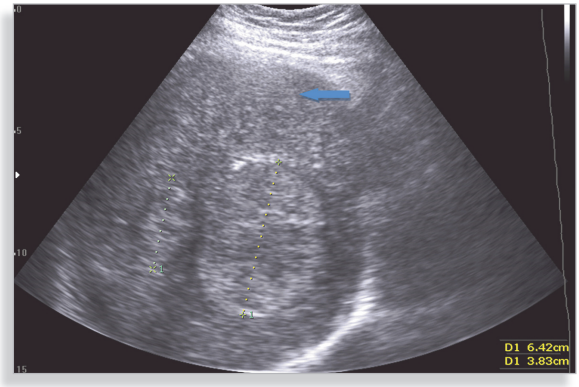

FIGURA 2. Carcinom hepatocelular - Aspect CT.

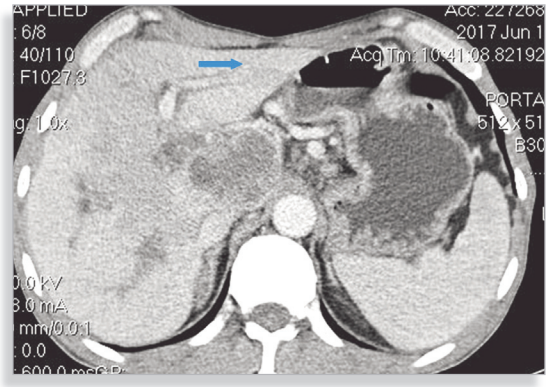

SEMIOLOGIA VEZICULEI ȘI A CĂILOR BILIARE

IV/18

Secil OMER, Ion-Daniel BABOI

Noțiuni introductive - Generalități

Patologia colecistului și a căilor biliare extrahepatice sunt strâns legate între ele datorită conexiunilor anatomice. Astfel, bila secretată de celula hepatică este preluată de o rețea complexă de canalicule și este drenată în canalele hepatice drept și stâng care formează împreună canalul hepatic comun. Canalul hepatic comun și canalul cistic se unesc sub forma canalului coledoc care se deschide în lumenul duodenal prin ampula lui Vater, alături de canalul Wirsung. La pătrunderea în duoden, se află sfincterul Oddi care reglează eliberarea bilei în lumenul intestinal în funcție de etapele digestiei. Vezicula biliară, cea de-a doua componentă a sistemului biliar extrahepatic, este o structură saculară care are rolul de stocare și de concentrare a bilei în perioada interprandială.

În ceea ce privește abordarea bolnavului cu afecțiuni biliare, este necesară cunoașterea datelor din anamneză referitoare la: vârstă, sex, antecedentele heredocolaterale, antecedentele prsonale patologice și la unele obiceiuri alimentare sau ale stiului de viață.

Anamneza specifică

Vârsta

La copii și la adolescenți, sunt mai frecvente afecțiunile congenitale: *atrezia biliară, agenezia veziculei biliare, boala Caroli*[1] și altele.

La adulți sunt prezente: *diskinezia biliară, litiaza biliară, colecistita acută, colecistita cronică* și *colesteroloza*. Mult mai rar sunt întâlnite *colangita sclerozantă* [2] și *ciroza biliară primitivă*.[3]

Cu înaintarea în vârstă crește incidența cancerului de veziculă bilară și a colangiocarcinomului.

Sexul

Femeile au un risc de 3-4 ori mai mare de a dezvolta afecțiuni biliare și calculi biliari decât bărbații, datorită unui profil hormonal mai particular. De asemenea, ciroza biliară primitivă se întâlnește mult mai frecvent la femei decât la bărbați.

Antecedentele personale fiziologice

Profilul hormonal modificat al femeilor în perioada sarcinii crește riscul litiazei veziculare, s-a observat că după naștere calculii formați în perioada graviditățiii se dizolvă spontan.

---

1 Sindromul Caroli este un exemplu de afecțiune congenitală cu transmitere autozomal recesivă, mai frecventă la bărbați și este caracterizată prin dilatarea segmentară a arborelui biliar intrahepatic.

2 Colangita sclerozantă primitivă (CSP) este o boală caracterizată printr-un proces de fibroză distructivă a canalelor hepatice însoțită de stricturi și dilatații ale căilor biliare atât intra cât și extrahepatice.

3 Ciroza biliară primitivă (CBP) este afecțiunea autoimună în care există o inflamație a canaliculelor biliare.

Antecedentele personale patologice

Afecțiunile biliare sunt întâlnite mai frecvent la bolnavii cu:

- Dislipidemie și hipercolesterolemie;
- Anemie hemolitică[4];
- Ciroza hepatică alcoolică;
- Infecții cronice ale căilor biliare;
- Boli inflamatorii intestinale[5];
- Afecțiunile care necesită administrarea de estrogeni etc.

Condițiile de viață

Obiceiurile alimentare care au un impact negativ asupra metabolismului biliar sunt: alimentația bogată în grăsimi, etilismul cronic, postul frecvent și prelungit. Uneori litiaza biliară este mai frecventă la bolnavii alimentați parenteral un timp îndelungat.

Manifestările clinice

Manifestările clinice în afecțiunile biliare sunt: *durerea colicativă, icterul, pruritul, urinile hipercrome și scaunele acolice.* Pe lângă acestea mai sunt prezente și unele fenomene dispeptice reprezentate de anorexie, greață, vărsături, gust amar matinal și balonări post-prandiale. Alte manifestări generale sunt : fatigabilitatea, astenia, pierderea în greutate, febra și frisoanele.

Colica biliară

Colica biliară reprezintă elementul esențial de diagnostic în afecțiunile colecistului, apare prin distensia veziculei și a căilor biliare din cauza blocajului biliar. Durerea este localizată în hipocondrul drept, cu iradiere interscapulo-vertebrală și în umărul drept. Colica biliară este declanșată de consumul de alimente colecistokinetice, are o durată variabilă și este în general ameliorată de medicația antispastică. Manifestările asociate sunt greața și vărsăturile. Prelungirea durerii peste 5 ore, apariția febrei și a frisoanelor ridică suspiciunea unei colecistite acute.

Icterul

Icterul reprezintă coloratia galbenă a tegumentelor și mucoaselor. În afecțiunile biliare, icterul este colestatic și se datorează creșterii în ser a bilirubinei conjugate. Icterul se instalează brusc în litiaza coledociană cel mai adesea prin migrarea unui calcul situat în vezicula biliară și mai rar prin mobilizaarea unui calcul format în căile biliare. În icterele mecanice prin obstacol tumoral icterul este progresiv, datorită obstrucției biliare incomplete. Așa se întâmplă în colangiocarcinom și în cancerul de cap de pancreas. Apariția febrei și a frisoanelor la un bolnav cu icter obstructiv sunt semne de angiocolită, care apare prin popularea bacteriană a căilor biliare. Colica biliară urmată de icter și însoțită de un colecist palpabil pledează pentru o etiologie benignă a obstacolului, iar lipsa durerii și instalarea lentă a icterului sugerează prezența unei obstrucții maligne a căii biliare principale: *legea Courvoisier-Terrier.*

[4] În hemoliză crește incidența litiazei biliare pigmentare, prin creșterea cantității de bilirubină indirectă.

[5] Colangita sclerozantă se asociază de multe ori cu afecțiunile inflamatorii cronice ale intestinului, în special cu rectocolita ulcerohemoragică.

Alte manifestări cum sunt: scăderea ponderală, subfebrilitatea și transpirațiile sunt manifestări nespecifice ale impregnării neoplazice.

Pruritul

În icterul mecanic, pruritul apare prin obstrucția completă sau incompletă a fluxului biliar. Mecanismul de apariție a pruritului în icterele obstructive este incert. Se pare că pruritul se datorează acumulării la nivelul tegumentelor a sărurilor biliare și a intervenției sistemului endorfinic endogen. În icterele obstructive, pruritul se intensifică în cursul nopții iar la nivelul tegumentelor sunt observate leziuni de grataj.

Urinile hipercrome

Culoarea urinii în icterele obstructive este modificată prin prezența bilirubinei directe. Prezența sărurilor biliare în urină îi dau acesteia un aspect spumos ca „berea neagră."

Modificările scaunului

În icterul obstructiv scaunele sunt decolorate prin absența stercobilinei. Totodată, lipsa sărurilor biliare în procesul de absorbție intestinală determină o carență a vitaminelor liposulubile ADEK. Deficitul de vitamină A este responsabil de apariția unor modificări tegumentare și a hemeralopiei. Carența de vitamină D, în formele prelungite de colestază, poate să ducă la demineralizare osoasă cu apariția de fracturi spontane. În practică, mult mai frecvente sunt tulburările hemoragipare, peteșiile sau echimozele secundare carenței de vitamină K.

Examenul general

Atitudinea și poziția pacienților în colica biliară este sugestivă, aceștia prezintă agitație psihomotorie în încercarea de a găsi poziția antalgică.

Starea de nutriție, obezitatea se asociază frecvent cu litiaza biliară, iar *scăderea ponderală* este întâlnită în cancerul de pancreas, de veziculă și de căi biliare.

Xantelasma și xantoamele sunt prezente în cazurile de ciroză biliară primitivă și mult mai rar în cazurile de colangită secundară.

Febra și frisonul sunt semne de infecție, aceste manifestări generale sunt prezente în: colecistita acută, empiemul vezicular și în angiocolite.

Triada clasică Charcot se referă la asocierea dintre durere, febră și icter instalate în decurs de 24 de ore, prezența triadei Charcot sugerează existența angiocolitei, o complicație infecțioasă a obstrucției căii biliare.

Scaunele acolice și urinile hipercrome completează tabloul manifestărilor generale care sunt sugestive pentru obstrucția biliară.

Examenul obiectiv local

Inspecția

La inspecția hipocondrului drept se observă uneori bombarea peretelui abdominal în caz de hidrops vezicular[1] sau în prezența tumorilor veziculei biliare.

Cicatricile după colecistectomie ne pot orienta către o patologie legată de căile biliare, litiază coledociană, oddite[2] spastice sau stenozante.

---

[6] Hidropsul vezicular reprezintă dilatarea veziculei biliare secundară obstrucției prin litiază a canalului cistic. Conținutul este inițial biliar, apoi mucos, ulterior dacă obstrucția persistă devine purulent și apare piocolecistul sau empiemul vezicular.

[7] Oddita spastică sau stenozantă se referă la fibrozarea însoțită de stenozarea sfincterului Oddi, de regulă acest proces este secundar pasajului biliar.

Palparea

În evaluarea veziculei biliare palparea este o manevră utilă. Pentru palpare, bolnavul este poziționat în decubit dorsal, cu membrele superioare pe lângă corp și cu genunchii ușor flectați cu scopul relaxării mușchilor abdominali. Palparea este superficială sau profundă, monomanuală sau bimanuală.

La palparea superficială se observă *hiperestezia cutanată*[8] în colecistita acută și este percepută senzația de *apărare musculară*[9] în colecistita complicată cu peritonită.

La palparea profundă a hipocondrului drept și subhepatic, se poate găsi o masă inflamatorie dureroasă în caz de *plastron colecistic*. O veziculă biliară palpapilă dureroasă mai este întâlnită în colecistita acută, în hidrocolecist și în volvulusul veziculei biliare și este nedureroasă. *Semnul Courvoisier-Terrier* în cancerul de veziculă biliară și în cancerul de cap de pancreas.

Punctul colecistic este localizat la intersecția liniei ombilico-axilare cu marginea inferioară a rebordului costal drept. Acesta devine intens sensibil în cazul colecistitei acute și a litiazei veziculare. Acest punct mai este dureros la o palpare mai energică și în colecistita cronică și diskinezia biliară.

Manevra Murphy constă în palparea în sens cranial a veziculei biliare pornind de la nivelul punctului cistic în timp ce bolnavul este pus să inspire profund. Întreruperea inspirului datorită accentuării durerii traduce inflamația veziculei biliare; manevra este pozitivă în colecistita acută.

Zona pancreatico-coledociană Chauffard este reprezentată prin aria delimitată de linia xifo-ombilicală și de o linie care unește ombilicul cu axila dreaptă. Presiunea exercitată prin palpare la acest nivel provoacă durere în litiaza coledociană, pancreatita acută, ulcerul duodenal și în patologia pancreatică cefalică.

Percuția

Percuția efectuată la nivelul rebordului costal drept cu marginea cubitală a mâinii poate declanșa o durere la nivelul hipocondrului drept în caz de colecistită cronică litiazică. În cazul colecistitei acute cu peritonită, percuția abdomenului la distanță declanșează o durere la nivelul hipocondrul drept, semnul clopoțelului Mandel.

Investigațiile paraclinice

Investigațiile paraclinice folosite în explorarea veziculei și a căilor biliare sunt:

a. **Examenul radiologic abdominal**
   Radiografia abdominală simplă se efectuează în urgență și este utilă pentru identificarea calculilor din vezicula biliară dacă aceștia sunt radio-opaci. Mai este utilă și în caz de *pneumoperitoneu,* în perforațiile din colecistitele acute însoțite de peritonită.

b. **Ecografia abdominală**
   Ecografia abdominală reprezintă investigația de bază în diagnosticul afecțiunilor veziculei bilare. Se poate efectua rapid, imediat după examenul obiectiv și ne oferă informații despre forma veziculei biliare, aspectul pereților, modificările de conținut ale colecistului și ne furnizează informații despre organele și procesele inflamatorii de vecinătate. Litiaza veziculei biliare se vizualizează la examenul ecografic ca o imagine hiperecogenă cu „con de umbră posterior" (**Figura 1**).

[8] Hiperestezia cutanată se referă la sensibilitatea crescută la atingerea tegumentelor.

[9] Apărarea musculară reprezintă senzația de rezistență întâmpinată la palpare, datorată unei contracții reflexe a musculaturii peretelui abdominal, și semnifică propagarea inflamației la nivelul seroasei peritoneale cu instalarea peritonitei, reprezentând o urgență chirurgicală.

FIGURA 1. **Calcul în vezicula biliară - Aspect ecografic.**

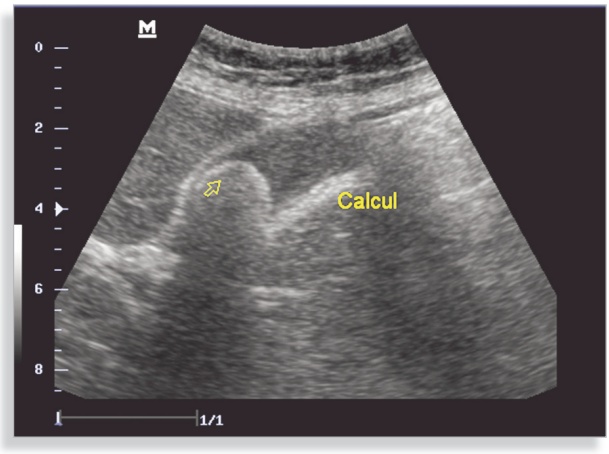

Căile biliare intra și extrahepatice sunt ușor vizualizabile ecografic. Dilatarea acestora la un bolnav cu icter reprezintă un argument pentru existența unui obstacol litiazic sau tumoral localizat extrahepatic (Figura 2).

FIGURA 2. **Dilatații de căi biliare intra-hepatice într-un icter obstructiv - Aspect ecografic.**

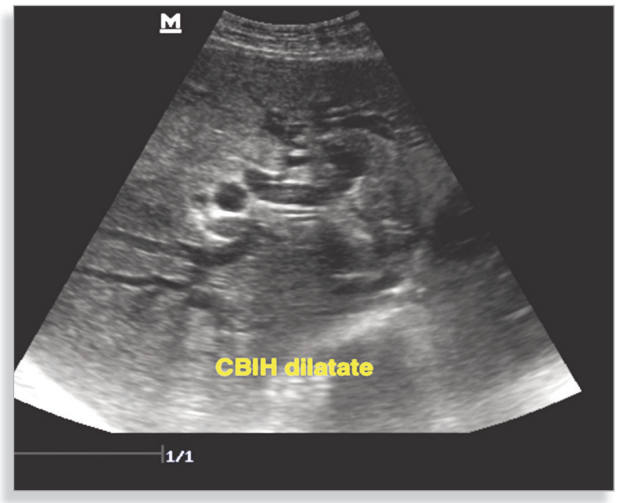

Amputarea bruscă a unui coledoc dilatat este înalt sugestivă pentru cancerul de cap de pancreas.

c. **Tomografia computerizată**

Tomografia computerizată (CT) completează uneori examinarea ecografică. Este folosită mai ales în diagnosticul cancerului veziculei biliare, căilor biliare și în general în icterele obstructive, mai ales în cele prin cancer de cap de pancreas.

d. **Rezonanța magnetică nucleară**

Examinarea RMN are în principiu aceleași indicații ca CT, numai că acuratețea și sensibilitatea sunt mai mari. Varianta de colangio-RMN descrie cu o mai mare exactitate leziunile arborelui biliar (Figurile 3, 4 și 5). Un aspect tipic este întâlnit în colangita sclerozantă, în care sunt prezente dilatații localizate ale căilor biliare intrahepatice însoțite de stricturi cu aspect moniliform.

FIGURA 3. Amputarea căii biliare principale printr-un proces tumoral localizat în hilul hepatic - Aspect RMN.

FIGURA 4. Litiază coledociană - Aspect RMN.

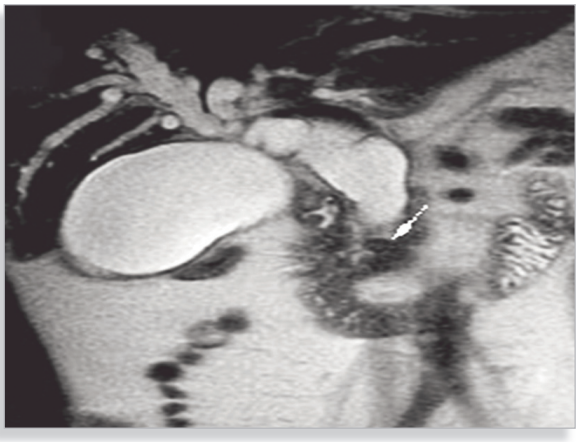

FIGURA 5. Litiază biliară veziculară și coledociană – Aspect RMN.

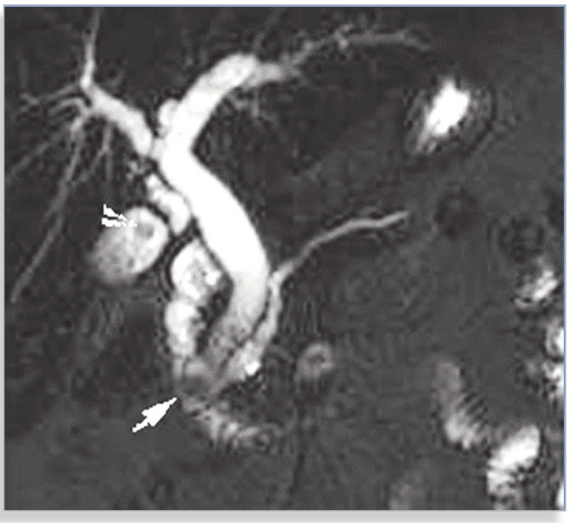

e. **Ecoendoscopia**

Examinarea ecoendoscopică transgastrică și transduodenală descrie cu o mare sensibilitate leziunile distale ale căilor biliare și ale capului de pancreas. Poate decela calculii coledocieni, colangiocarcinoamele, ampuloamele sau stricturile benigne ale căilor biliare și ale canalului Wirsung. Este utilă de asemenea în patologia pancreatică pentru diagnosticul de: tumori, chisturi, pseudochisturi, în pancreatită cronică etc.

f. **Colangiografia endoscopică retrogradă** (ERCP) constă în abordarea endoscopică a papilei duodenale, canularea acesteia urmată de injectarea unei substanțe radio-opace și de urmărirea fluoroscopică a traseului acesteia în căile biliare. ERCP-ul este o tehnică intervențională utilă în diagnosticul și tratamentul litiazei coledociene, a cancerelor biliare și pancreatice avansate care nu beneficiază de tratament chirurgical curativ și în care sunt necesare unele paliații de protezare endoscopică.

g. **Colangioscopia**

În ultimii ani câștigă tot mai mult teren colangioscopia endoscopică retrogradă, aceasta constă în introducerea unui endoscop de mici dimensiuni, cu ajutorul căruia se realizează vizualizarea directă a coledocului. Această metodă este utilă în diferențierea colangiocarcinoamelor de calculi sau de stricturile benigne.

Ion-Daniel BABOI, Secil OMER, Ion DINA

IV/19

Noțiuni introductive - Generalități

Pancreasul este după ficat a doua glandă anexă ca mărime a tubului digestiv. Pancreasul este un organ vital, situat profund în cavitatea abdominală și care îndeplinește atât un rol endocrin cât și unul exocrin. Rolul de glandă exocrină se realizează prin intermediul celei mai mari părți a pancreasului, care are 98 % din greutatea acestuia. Pancreasul exocrin este format din acini secretori și din ducte care se unesc și formează canalul principal Wirsung și canalul accesor Santorini. Acestea conduc sucul pancreatic la nivelul duodenului. Componentele esențiale ale sucului pancreatic sunt apa, enzimele pancreatice și bicarbonatul de sodiu, iar secreția este cuprinsă între 1000 ml până la 1500 ml/zi.

Anamneza specifică

Particularitățile de anamneză în patologia pancreasului exocrin sunt strâns legate de vârstă, sex, de condițiile de viață și de muncă precum și de existența unei patologii asociate care are legătură cu pancreasul (**Tabelul 1**).

Manifestările clinice

Principalele manifestări clinice întâlnite în patologia pancreatică sunt: *durerea*, *dispepsia* și *tulburările de tranzit*, acestea, apar în pancreatita acută (PA), în pancreatita cronică (PC) și în cancerul pancreatic (PC). Alte manifestări clinice sunt specifice sindromului de *malabsorbție*.

Durerea

a. În pancreatita acută

În pancreatita acută, durerea reprezintă manifestarea clinică principală. Aceasta apare datorită distensiei capsulare și iritației plexului solar. Mecanismul de apariție a durerii din pacreatita acută este explicat prin inflamația regională declanșată de procesul de autodigestie pancreatică secundară activării enzimatice. Factorii care inițiază procesul de autodigestie din PA sunt multipli. Durerea în PA este o durere „în bară" localizată în etajul abdominal superior, cu iradiere posterioară și în umărul stâng. În general, are un debut brusc, este continuă, de intensitate mare și este accentuată de alimentație. Durata este de la câteva ore până la câteva zile, uneori se ameliorează în poziție șezândă cu trunchiul flectat și cu genunchii trași la piept. După ce rămâne staționară câteva zile, durerea cedează lent.

b. În pancreatita cronică

În pancreatita cronică, pe primul plan se află manifestările sindromului de malabsorbție determinat atât de insuficiența pancreatică exocrină cât și de restricțiile alimentare. Durerea este variabilă din punct de vedere al severității, localizării și frecvenței, are caracter cvasipermanent, apare tardiv după mese bogate în grăsimi și în alcool. Durerea din PC este localizată în hipocondrul stâng, în epigastru și periombilical. Apariția postprandială a durerii face ca bolnavul să evite alimentația. O caracteristică a durerii din pancreatita cronică este aceea că cedează la antiinflamatoare nesteroidiene.

c. În cancerul de pancreas

Durerea din cancerul de pancreas este intensă, chinuitoare, persistentă și se accentuează noaptea sau în decubit dorsal. În cancerul de cap de pancreas durerea este localizată în epigastru, iar pentru localizarea corporeo-caudală durerea iradiază în spate datorită afectării plexului solar și în hipocondrul stâng.

Dispepsia și tulburările de tranzit

În *pancreatita acută* durerea este însoțită de obicei de greață, vărsaturi și distensie abdominală, iar în *pancreatita cronică* sunt prezente semnele insuficienței pancreatice exocrine care conduce la digestia incompletă a grăsimilor și a proteinelor, în consecință se instalează un sindrom diareic cronic cu steatoree și creatoree.

TABELUL 1. Particularitățile de anamneză ale patologiei pancreatice.

Particularitatea de anamneză		Afecțiunea
Vârsta	Copil	- Mucoviscidoza [1] - Sindromul Swachman-Diamond [2] - Pancreatita cronica recidivantă - Boli infecțioase virale [3]
	Adult	- Boli infecțioase virale
	Vârstnic	- Cancer pancreatic
Sexul	Bărbați	- Pancreatite acute și cronice etanolice - Cancer pancreatic
	Femei	- Pancreatita acuta biliară - Pancreatita acută in sarcină [4]
Antecedente personale patologice		- Alcoolismul - Afecțiunile tractului biliar [5] - Boli infecțioase - Dislipidemiile hipertrigliceridemia - Hipercalcemia cronică din hiperparatiroidism - Medicamente (IEC, statine, AINS) - Septicemia - Litiaza pancreatică
Condiții de viață și muncă		- Etilismul cronic - Alimentația hipercalorică - Intoxicațiile cu metale grele

[1] Mucoviscidoza este o boală genetică cu transmitere autozomal recesivă (gena CFTR) caracterizată prin secreții vâscoase, aderente, greu de eliminat, întâlnindu-se pe lângă afectarea pulmonară de bază și suferința pancreatică; la sugar și copilul mic este manifestată prin diaree, steatoree, miros fetid al scaunului și malnutriție cu deficit de creștere.

[2] Sin dromul Swachman-Diamond se caracterizează prin pancreatită cronică recidivantă, este o afecțiune cu transmitere autosomal recesivă determinată de o mutație situată pe cromozomul 7 care afectează pancreasul exocrin și măduva osoasă hematogenă, se asociază cu pancitopenie și cu unele deformări osoase.

[3] Bolile infecțioase virale ale copilărirei cum este virusul urlian, provoacă parotidită epidemică dar și pancreatită acută.

[4] Femeile fac mai frecvent pancreatite acute biliare. Pancreatitele acute la femei mai sunt întâlnite și în ultimul trimestru sau în primele 2 săptămâni după naștere.

[5] Afecțiunile tractului biliar se referă la: litiaza coledociană, angiocolite, disfuncții ale sfincterului Oddi, traumatisme, intervenții chirurgicale biliare.

Examenul general

În *pancreatita acută*[6] starea generală a pacientului poate varia în funcție de severitatea afectării parenchimului în raport cu cele trei forme: edematoasă, hemoragică și necrotico-hemoragică. Bolnavul prezintă un facies palid, tegumente cu transpirații reci, este subfebril, tahicardic, uneori în stare de șoc. Când este prezent icterul, acesta se datorează edemului pancreatic cefalic. În *pancreatita cronică* și în *neoplasmul pancreatic* pacientul este subnutrit, pielea este uscată și palidă iar uneori se întâlnește o melanodermie generalizată. Prezența edemelor la membrele inferioare sunt consecința fie hipoproteinemiei secundare malabsorbției proteice, fie compresiei venei cave inferioare prin presiunea exercitată de lichidul de ascită[7].

În *neoplasmul de cap de pancreas* apare icterul mecanic prin obstrucția tumorală a coledocului. Acesta se instalează lent, nu se însoțește de durere și este nefluctuant. Icterul mecanic biliar este precedat de durere colicativă și se asociază cu un sindrom dispeptic, este fluctuant datorită scăderii edemului inflamator al căii biliare.

Semnele și simptomele de alarmă

- *Alterarea stării generale* → *Șoc hipovolemic*[8] → *Pancreatită acută necrotico-hemoragică*
- *Durere cronică* → *Scădere ponderală până la cașexie cu apetit păstrat* → *Pancreatită cronică*
- *Durere cronică* → *Scădere ponderală cu anorexie* → *Icter insidios* → *Cancer pancreatic*

Examenul Obiectiv

Inspecția

Pe lângă modificările generale descrise anterior, la inspecția abdomenului mai pot fi prezente *bombarea abdominală difuză* prin ileus paralitic sau prin ascită în cazul carcinomatozei peritoneale și *bombarea localizată,* prezentă în cazul pseudo-chisturilor, hematoamelor și în cazul tumorilor. Pe tegumentele abdomenului se observă *semnul Cullen*, adică o echimoză peri-ombilicală care apare în pancreatita acută hemoragică cu hemoperitoneu. În pancreatita acută necrotică este întâlnit *semnul Turner,* care se referă la niște pete violacee, dispuse pe flancuri, ce apar prin difuzia enzimelor și prin degradarea hemoglobinei în țesuturi.

Palparea

De multe ori examenul obiectiv este sărac, contrastând cu simptomatologia foarte zgomotoasă. *Durerea provocată* la palparea abdomenului superior este dată de hiperestezia cutanată sau de iritația peritoneală indusă de enzimele pancreatice. Durerea provocată de palparea abdominală seamană cu durerea din peritonita prin ulcer perforat, dar în PA nu se ajunge la „abdomenul de lemn".

---

6 Pancreatita acută a fost denumită de Dieulafoy: „Marea dramă abdominală".

7 În cancerul pancreatic, ascita apare prin carcinomatoză peritoneală metastatică sau prin hipertensiune portală provocată de compresia tumorală a trunchiului comun al venei porte.

8 În șocul din pancreatita acută, tegumentele sunt reci, transpirate și palide. Bolnavul este tahicardic, hipotensiv, și uneori prezintă sincopă. Se instalează totodată hipoperfuzia periferică, aceasta este de fapt o manifestare proprie a șocului hipovolemic. Aceste manifestări se regăsesc mai ales în cazul *pancreatitei acute necrotico-hemoragice*.

Pancreasul fiind situat profund în cavitatea abdominală este greu accesibil palpării. Examinarea abdomenului în pancreatita acută se face prin palparea zonei *pancreatico-duodenale (Chauffard). Această* zonă este delimitată de o linie verticală ce trece prin ombilic și o alta care unește ombilicul cu axila dreaptă. Presiunea exercitată în această zonă provoacă durere în afecțiunile pancreasului cefalic și ale coledocului. Capul pancreasului corespunde punctului Desjardin care este situat la 5-6 cm de ombilic.

Manevra Grott se efectuează introducând un cearceaf făcut sul sau antebrațul drept al pacientului la nivel lombar, ulterior palma dreaptă a examinatorului se aplică la marginea dreptului abdominal stâng și se tracționează profund, spre dreapta comprimând pancreasul în partea stângă a coloanei vertebrale. Această manevră provoacă durere în cazul creșterii în volum a pancreasului, este o manevră utilă în diagnosticul pancreatitei acute.

Manevra Mallet-Guy, exte utilă în diagnosticul pancreatitelor, această manevră constă în acroșarea cozii pancreasului și tracționarea acestuia spre marginea stângă a coloanei vertebrale. Manevra se realizează cu bolnavul plasat în decubit lateral drept, examinatorul aplică palma cu degetele flectate subcostal în scopul acroșării cozii pancreasului și apoi tracționarii acestuia spre marginea stângă a coloanei vertebrale. Această manevră este pozitivă în cazul pancreatitelor.

Semnul Mayo-Robson se referă la punctul costo-muscular stâng care este situat la intersecția coastei a XII-a cu musculatura paravertebrală, acesta este dureros la palpare în pancreatita acută.

Semnul Courvoisier-Terrier apare *în cancerul de cap de pancreas care evoluează cu obstrucția progresivă a coledocului,* când *se palpează o veziculă biliară destinsă și nedureroasă.*

Percuția

Prin percuția abdomenului este decelată în PA prezența lichidului de ascită, percepută ca o matitate deplasabilă în flancuri. În ileusul din pancreatita acută, la percuție sunt prezente zone de timpanism care alternează cu zone de matitate. Uneori pancreatitele acute se însoțesc de matitate la percuția hemitoracelui stâng, în caz de pleurezie și de atelectazie.

Auscultația

Auscultația nu furnizează informații deosebite pentru diagnosticul afecțiunilor pancreatice. Cu totul excepțional pot fi decelate unele sufluri sistolice localizate în epigastru în cazul tumorilor splenice care comprimă artera splenică.

În afecțiunile pancreatice acute și cronice sunt prezente mai multe manifestări care sunt încadrate în următoarele sindroame:

a. *Sindromul dureros întâlnit în pancreatitele acute, în pancreatitele cronice și în cancerul pancreatic.* Caracteristicile durerii din aceste afecțiuni au fost prezentate mai sus;
b. *Sindromul compresiv,* întâlnit mai ales în cancer și în pancreatitele cronice, se manifestă prin stenoză pilorică[9], prin icter și prin hipertensiune portală segmentară[10];
c. *Sindromul de insuficiență pancreatică exocrină* care caracterizează în principal pancreatita cronică;
d. *Sindromul Zollinger-Ellison*[11].

[9] Sindromul piloric reprezintă imposibilitatea golirii stomacului din cauza unui obstacol localizat la nivelul pilorului.

[10] În pancreatita cronică se instalează uneori un sindrom de hipertensiune portală segmentară datorită prinderii în procesul de fibroză a venei splenice.

[11] Sindromul Zollinger–Ellison este întâlnit în cazul tumorilor secretante de gastrină, cel mai frecvent acestea sunt localizate la nivelul pancreasului. Sindromul Z.E. se caracterizează prin hipersecreție și prin hiperaciditate gastrică, sunt prezente ulcere multiple eso-gastro-duodeno-jejunale.

Investigațiile complementare

În evaluarea afecțiunilor pancreatice sunt folosite explorarea funcțională, explorarea morfologică, radiologică, scintigrafia și examinarea ecografică.

Explorarea funcțională cuprinde următoarele investigații de laborator: *dozarea enzimelor pancreatice*, *examenul materiilor fecale* și *examenul sucului pancreatic*.

a. Determinările enzimatice

Determinările enzimatice se referă la amilazemie, lipazemie și la amilazurie, aceste trei teste reprezintă prima linie de investigare în afecțiunile pancreatice, în special în pancreatitele acute.

Amilazemia (N: 80-120 U/L) își are originea 60 % în glandele salivare prin izoenzima salivară și 40 % în pancreas, izoenzima pancreatică. Valoarea acesteia crește de până la 6-10 ori în pancreatita acută. Trebuie avută însă în vedere specificitatea redusă întrucât unele creșteri sunt întâlnite și în afecțiunile salivare, în ulcerul penetrant în pancreas, sau în ileus, în traumatisme abdominale, în peritonite sau în colecistitele acute. Amilazuria are aceeași semnificație cu cea a amilazemiei.

Lipazemia (N sub 60 U/L) are o specificitate pancreatică ridicată, creșterea lipazei durează pâna la 6 zile, și este folosită în diagnosticul diferențial al PA cu hiperamilazemiile extrapancreatice și cu macro-amilazemia[12].

b. Testele secretorii

Testele pentru diagnosticul insuficienței pancreatice exocrine sunt de două feluri: directe și indirecte.

Testele directe sunt: tubajul duodenal și recoltarea de aspirat duodenal înainte și după stimularea secreției pancreatice cu secretină administrate intravenos, acesta este testul direct, testarea indirectă este asemănătoare numai că se realizează prin administrarea prealabilă a unui prânz standard (Lundth). Sunt determinate *volumul* secreției pancreatice, *bicarbonatul* și *activitatea enzimatică* reprezentată de tripsină, amilază, lipază și de colipază. În pancreatita cronică cu insuficiență exocrină scade atât volumul cât și conținutul enzimatic și de bicarbonate, în timp ce în neoplasmul pancreatic scade volumul dar concentrația bicarbonaților și a enzimelor rămân nemodificate sau doar scad ușor.

Testele indirecte sunt teste neinvazive în care nu mai sunt necesare tubajul și aspiratul duodenal. Aceste teste constau în administrarea orală a unor substanțe care vor fi hidrolizate sau nu de către enzimele pancreatice, ulterior sunt cuantificate anumite componente în sânge, în aerul expirat și în urină.

- *Testul cu bentiromidă:* se administrează oral, acid benzoil-tirozil-para-aminobenzoic (Bz-Ti-PABA), care este hidrolizat de *chimo-tripsină* în acid para-amino-benzoic (PABA) și apoi este dozat în urină. Dacă este exc retată o cantitate mai mică de 33 % din cea ingerată în primele 6 ore, testul este pozitiv iar insuficiența pancreatică este severă.
- *Elastaza fecală* este scăzută în insuficiența pacreatică. Sub acțiunea tripsinei este activată pro-elastaza în elastază care este eliminată ulterior nemodificată în fecale.
- *Testul cu pancreolauril* măsoară *esterazele* pancreatice cu ajutorul fluoresceinei, care se dozează în urină.

[12] Macro-amilazemia se referă la detectarea persistentă a unor valori crescute a amilazemiei de 6-8 ori valoarea normală fără afectare pancreatică, se datorează prezenței unui complex format între o amilază și o imunoglobulină, acest complex nu se elimină renal prin filtrare glomerulară și este prezent în plasmă.

c. Examenul materiilor fecale

În pancreatita cronică, episoadele repetate de inflamație și de cicatrizare duc la distrucția progresivă a parenchimului pancreatic fiind afectată atât funcția exocrină cât și cea endocrină. Diminuarea funcției exocrine se manifestă clinic printr-un deficit al digestiei lipidelor, care se elimină prin scaun nedigerate (*malabsorbție*), în consecință se instalează o scădere ponderală (*malnutriție*) și un sindrom de *diaree cronică* cu *steatoree* și *creatoree*.

În mod normal cantitatea de lipide eliminată/24 h este mai mică de 6 g. În steatoree crește cantitatea de grăsimi eliminate în 24 de ore peste valoarea normală de 6 g. Pentru depistarea insuficientei pancreatice exocrine se face *testul la acid oleic și la trioleină marcată cu* ^{131}I. În afecțiunile pancreatice severe însoțite de insuficiență pancreatică exocrină, eliminarea de lipide în scaun depășește nivelul de 20g/24 h.

Macroscopic scaunul are reacție alcalină, un aspect caracteristic și un volum de peste 300 g/24h, uneori sunt observate în scaun resturi alimentare nedigerate: scaun lienteric.

Microscopic sunt prezente fibre musculare incomplet digerate, *creatoree* și grăsimi neutre, acestea din urmă sunt pozitive la colorația Sudan.

Explorarea morfologică

Explorarea morfologică pancreatică deține un rol important în diagnosticul și în evaluarea afecțiunilor pancreatice inflamatorii sau tumorale și sunt reprezentate de:

- *Radiografia abdominală simplă;*
- *Tranzit baritat;*
- *Ecografia abdominală simplă și cu contrast;*
- *Ecoendoscopia radială și liniară;*
- *Pancreato-colecistografia endoscopicã retrogradã (ERCP);*
- *Tomografia computerizată;*
- *Rezonanța magnetică nucleară (RMN).*

a. Radiografia abdominală simplă

Pancreasul fiind radio-transparent nu se poate vizualiza radiografic. În unele circumstanțe însă, sunt prezente următoarele modificări:

- Calcificările difuze în pancreatitele cronice;
- Litiaza biliară;
- „Ansa santinelă" în PA[13].

b. Tranzitul baritat

Utilitatea tranzitului baritat în diagnosticul afecțiunilor pancreatice este redusă, în CP și în pancreatita cronică cefalică se observă uneori lărgirea cadrului duodenal. Alteori este prezentă dilatarea stomacului cu aspect radiologic de stenoză pilorică. Aceasta este întâlnită în procesele tumorale sau inflamatorii stenozante.

[13] Ansa santinelă este un semn care se referă la distensia primei anse jejunale.

c. Ecografia abdominală simplă și cu substanță de contrast

Ecografia pancreatică este o explorare de bază în patologia pancreatică utilă în diagnosticul și în evaluarea inițială a pancreatitelor acute, cronice și a cancerelor pancreatice. Uneori, datorită situării profunde a pancreasului și a localizării în apropierea segmentelor tubului digestiv care au conținut aeric, examinarea ecografică este mai dificilă.

În *pancreatita acută* se pot observa următoarele modificări ecografice:
- *Creșterea dimensiunilor pancreatice;*
- *Dilatarea segmentară sau nesegmentară a canalului Wirsung;*
- *Prezența de colecții lichidiene pancreatice, peripancreatice, sau a ascitei pancreatice;*
- *Prezența unor modificări extrapancreatice: litiaza biliară, steatoza hepatică etc.*

În *pancreatita cronică* (**Figura 1**) pancreasul apare net delimitat, cu margine ondulată și boselată. Semnele ecografice majore ale PC sunt: chisturile, calcificările și dilatațiile ductale, iar cele minore sunt reprezentate de modificări ale volumului și ale ecostructurii care este mai neomogenă.

FIGURA 1. Pancreatită cronică - se observă calcificări, dilatații ductale, chisturi.

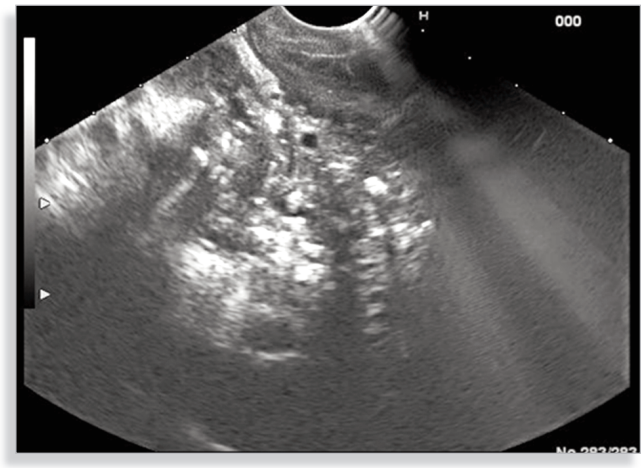

Tumorile pancreatice

Tumorile pancreatice sunt benigne, maligne și chistice, ele sunt identificate prin examinare ecografică și au caractere distincte. În cazurile în care prin ecografia simplă nu este posibilă caracterizarea completă a leziunilor, se poate folosi, ecografia cu contrast[14]. Cu ajutorul acesteia sunt observate mai multe detalii, în special vasculare.

d. Ecoendoscopia

O metodă ecografică mai performantă decât ecografia standard este ecoendoscopia. Cu ajutorul acesteia este posibilă prelevarea trans-gastrică sau trans-duodenală de fragmente bioptice din pancreas. Totodată, ecoendoscopic se poate realiza drenajul transgastric al pseudochistului de pancreas (**Figura 2**). Diagnosticul tumorilor pancreatice benigne și maligne prin ecoendoscopie cu elastografie reprezintă o altă indicație a ecoendoscopiei, prin care sunt diferențiate structurile inflamatorii de cele tumorale maligne.

[14] Substanța de contrast ecografic conține microbule de aer care au aspect hiperecogen și permit vizualizarea „pattern-ului" vascular al leziunilor pancreatice.

FIGURA 2. Pseudochist pancreatic.

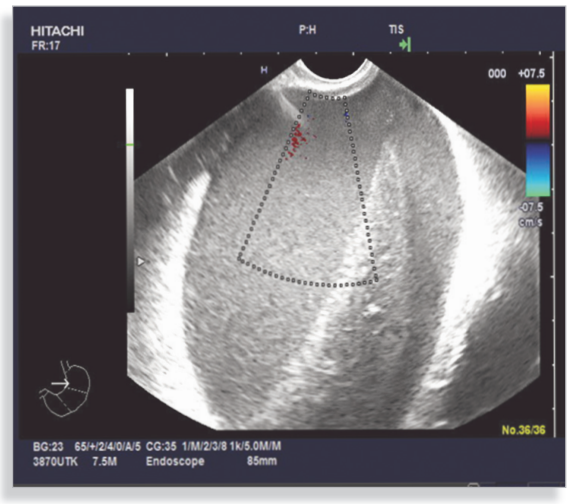

e. *ERCP-ul* reprezintă acronimul de la denumirea în engleză pentru colangio-pancreatografia endoscopică retrogradă, este o metodă combinată endoscopică și radiologică cu ajutorul căreia sunt explorate căile biliare și pancreatice. Indicațiile ERCP-ului sunt diagnostice dar mai ales terapeutice în cazul litiazei coledociene și în cazul cancerelor de pancreas inoperabile pentru tratamentul paliativ prin endoprotezare.

f. *Tomografia computerizată și rezonanța magnetică nucleară*

Examinarea prin CT și prin RMN a pancreasului sunt metode imagistice ale explorării morfologice pancreatice, în general, acestea au rolul de a completa examinarea ecografică, mai ales în afecțiunile maligne ale pancreasului exocrin și endocrin (Figurile 3 și 5).

FIGURA 3. Pseudochist cefalic pancreatic.

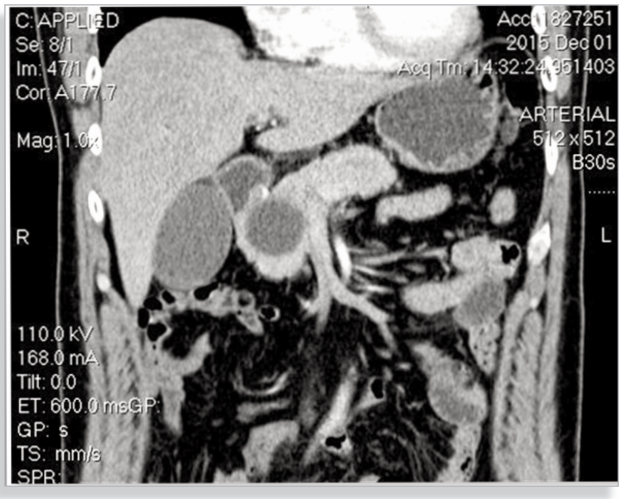

Afecțiuni pancreatice specifice

a. *Pancreatita acută*

Pancreatita acută este o afecțiune severă a pancreasului exocrin. În pancreatita acută apare un proces de inflamație și uneori de distrucție a pancreasului prin extravazarea enzimelor pancreatice activate, din structurile acinare în țesuturile

din jur. Sunt întâlnite un spectru larg de leziuni de la edem până la necroză și la hemoragii. Leziunile din pancreatita acută sunt fie limitate la pancreas fie sunt extinse la organele din vecinătatea acestuia. Aceste modificări pot căpăta uneori o amploare sistemică din cauza deversării enzimelor în torentul sanguin, în cavitățile peritoneale și în cele pleurale. Cele mai frecvente cauze de pancreatita acută sunt alcoolul și afecțiunile litiazice biliare (Tabelul 2).

Manifestările clinice

În pancreatita acută simptomatologia debutează brusc printr-o localizare în etajul abdominal superior. Durerea este „în bară" și se însoțește de greață, de vărsături și uneori de hipoperfuzie periferică cu șoc hipovolemic.

Diagnosticul

Laboratorul este esențial pentru diagnostic, sunt crescute amilaza și lipaza serică, iar ecografia abdominală și tomografia computerizată completează datele pentru diagnosticul pozitiv.

TABELUL 2. Etiologia pancreatitei acute.

Etiologie	Particularități
Litiaza biliară	▪ Cea mai frecventă cauză de pancreatitei acute
Alcoolul	▪ A doua cauză de pancreatită acută
Medicamente[15]	▪ Statine ▪ Contraceptive orale etc.
Infecții	▪ Virusuri - CMV - Coxsakie - Virusul urlian - Parotidita epidemică ▪ Bacterii - Salmonela ▪ Fungi - Aspergilus ▪ Paraziți - Ascaris
Traumatismele abdominale	▪ Contuzia pancreasului
Bolile autoimune	▪ Vasculitele
Hipercalcemia	▪ Hiperparatiroidism
Hipotermia	▪ Tulburarea circulației
ERCP	▪ Terapeutică
Diabetul zaharat	▪ Diabetul insulino-independent
Pancreas divisum	▪ Malformație congenitală
Fibroza chistică	▪ Gena CFTR
Porfiria	▪ Porfiria acută intermitentă

[15] Exista 7 clase de medicamente care pot provoca pancreatită acută: statinele, IEC, contraceptivele orale, diuretice, terapia antiretrovirală, acidul valproic și antidiabeticele orale.

b. Pancreatita cronică

Pancreatita cronică este o afecțiune caracterizată prin distrucția progresivă a țesutului pancreatic. Aceasta se manifestă printr-o insuficiență secretorie exocrină la care se adaugă după un timp și insuficiența pancreatică endocrină.

Etiologie

Cauzele pancreatitei cronice sunt sistematizate în Tabelul 3

TABELUL 3. Etiologia pancreatitei cronice.

- Alcoolul
- Afecțiuni congenitale
  - Hemocromatoza
  - Deficitul alfa 1 antitripsină
- Anomalii metabolice dobândite
  - Hipercalcemia
  - Hipertrigliceridemia
- Obstrucții ductale de diferite etiologii
- Tumori
- Ischemie
- Calcificări intra-pancreatice
- Idiopatică

Manifestările clinice

Manifestarile clinice din pancreatita cronică includ: durerea cronică în etajul abdominal superior, diareea cronică și malabsorbția cu steatoree.

Diagnosticul paraclinic

Elementele diagnosticului paraclinic în PC se bazează pe evaluarea structurii și funcției pancreatice. Cel mai bun test pentru diagnosticul PC este testul de stimulare a secreției la secretină. Evaluarea imagistică radiologică, ecografică, ecoendoscopică, prin CT și prin RMN pune în evidență distrucția parenchimului pancreatic, acesta are un aspect heterogen și prezintă: calcificări, dilatații ductale, pseudochisturi, modificări atrofice sau hipertrofice.

c. Cancerul pancreatic

Cancerul pancreatic apare de obicei după vârsta de 50 de ani. De cele mai multe ori CP este diagnosticat tardiv din cauza simptomatologiei sărace la debut și a localizării profunde a pancreasului.

Manifestările clinice

Simptomatologia CP diferă în funcție de localizarea procesului tumoral. Cancerul cefalic se caracterizează prin icter progresiv, prin absența durerii și prin infiltrarea canalului coledoc, de regulă mai este prezent semnul Courvoisier-Terrier și pruritul. În toate localizările sunt întâlnite și alte manifestări generale: anorexia, durerea abdominală, scăderea ponderală, diareea și steatoreea. Aceste manifestări apar mai ales în cancerul pancreatic grefat pe pancreatita cronică.

Diagnosticul

Diagnosticul de CP se pune cu ajutorul metodelor imagistice amintite, la care se adaugă unii markeri tumorali: CA 19.9 și CEA. Ecografic, tumorile pancreatice mai mici de 10 mm nu se vizualizează. Pentru diagnosticul de certitudine este necesară efectuarea examinării bioptice prin puncție aspirativă ecoghidată (**Figura 4**). Din punct de vedere histologic, cea mai frecventă tumoră pancreatică malignă este adenocarcinomul. Alte forme histopatologice mai rare sunt: carcinomul acinar, pancreatoblastomul la copii, carcinomul cu celule gigante, carcinomul chistic papilar și unele tumori endocrine.

FIGURA 4. Tumoră pancreatică – imagine ecoendoscopică.

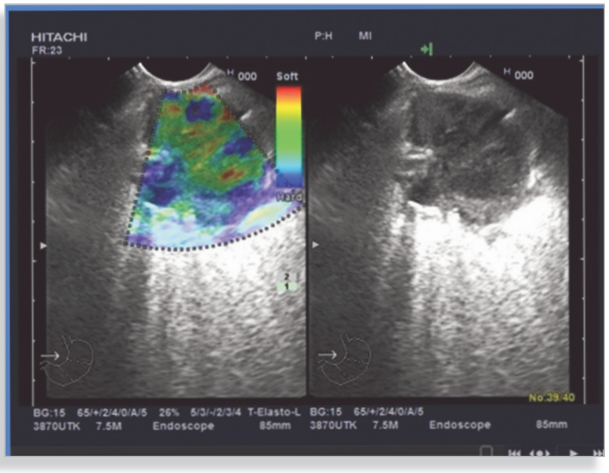

FIGURA 5. Cancer pancreatic cefalic cu metastaze hepatice.

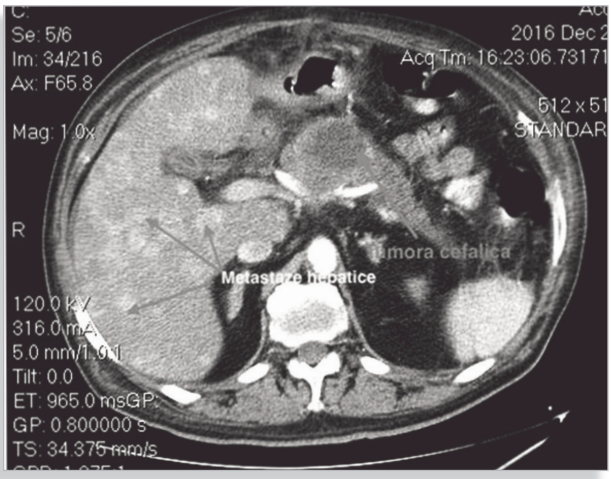

IV/20

Ion DINA, Ion-Daniel BABOI

Noțiuni introductive - Generalități

Pancreasul este o glandă anexă a tubului digestiv, situată intraabdominal profund, pe fața anterioară a coloanei vertebrale. Este format din 4 elemente constitutive: capul, istmul, corpul și coada, care au o dispunere în poziție transversală din hipocondrul stâng către hipocondrul drept. Capul și istmul sunt localizate la dreapta coloanei vertebrale și a marilor vase, iar corpul și coada la stânga acestora. Fața anterioară a pancreasului este acoperită de peritoneul parietal posterior, iar vena splenică, venele mezenterice și originea trunchiului port sunt în raport intim cu fața pancreatică posterioară. Pancreasul este o glandă mixtă, cu funcție dublă exocrină și endocrină. Din greutatea totală a glandei estimată la 110 g, pancreasul endocrin cântărește numai 2 g. Pancreasul exocrin secretă sucul pancreatic care conține enzimele necesare digestiei proteice, lipidice și a hidraților de carbon; ele sunt eliminate în duoden prin canalul Wirsung și prin ductul Santorini. Pancreasul endocrin este constituit din insulele Langerhans, care sunt compuse la rândul lor din 4 tipuri de celule, iar fiecare dintre acestea secretă un anumit tip de hormoni:

- Celule A (α) → glucagon
  B (β) → insulin
  C (III) → gastrină
  D (IV) → somatostatină şi serotonină

Diabetul zaharat

Cea mai frecventa afecţiune a pancreasului endocrin este diabetul zaharat.

Diabetul zaharat este un sindrom plurietiologic, care are o expresie clinică heterogenă și a cărui caracteristică definitorie este hiperglicemia, indusă de carența relativă sau absolută de insulină.

Clasificarea diabetului zaharat și a intoleranţei la glucoză

Clasele clinice ale diabetului zaharat sunt următoarele:

- *Diabetul zaharat tip I* sau *Diabetul insulinodependent* (DID)
- *Diabetul zaharat tip II* sau *Diabetul noninsulinodependent* (DNID)
  - Cu obezitate
  - Fără obezitate
- *Diabetul zaharat gestațional*
- *Diabetul asociat cu alte afecțiuni*:
  - Pancreatice
  - Hepatice - diabetul hepatogen
  - Sindromul Cushing
  - Medicamente - cortizon
  - Anomalii ale receptorilor pentru insulină
  - Unle sindroame genetice

Clasele cu risc statistic

- Acestea cuprind subiecţii cu toleranţă normală la glucoză dar cu risc crescut prin ereditate diabetică, obezii sau femeile cu feți macrosomi;
- Anomalie prealabilă a toleranţei la glucoză;
- Anomalie potenţială a toleranţei la glucoză.

Manifestările clinice ale diabetului zaharat

Tabloul clinic în diabetul zaharat este caracterizat prin prezența celor 3 P: *triada polidipsie-poliurie-polifagie*.

Polidipsia reprezintă senzaţia de sete imperioasă, atunci când bolnavul consumă cantități mari de apă, chiar și în timpul nopţii și se însoțește de senzația de uscăciune a mucoasei bucale.

Poliuria reprezintă diureză peste 2000 ml/24 ore, apare prin mecanism osmotic necesar eliminării surplusului de glucoză care nu poate fi metabolizat în mod normal.

Polifagia reprezintă exagerarea apetitului și este datorată scăderii cantității de glucoză din celulă, determinată de scăderea cantităţii de insulină. Este prezentă mai frecvent la pacienții cu diabet zaharat de tip I și este asociată paradoxal cu scădere ponderală.

Alte simptome întâlnite în diabetul zaharat sunt secundare diverselor complicații, unele dintre acestea sunt brutale prin apariția comelor: cetoacidozică, hipoglicemică, hiperosmolară, sau insidioase în hipoglicemie prin transpirații, amețeli etc.

Alte manifestări întâlnite în diabetul zaharat mai sunt: astenia, pruritul, transpiraţiile generalizate sau localizate în jumătatea superioară a corpului, parestezиile extremităţilor, durerile musculare, ameţelile, stările sincopale în hipotensiunea arterială, palpitaţiile în tahicardii și în tulburări de ritm, scăderea acuității vizuale în cataractă și în retinopatia diabetică, polakidisuria, durerile lombare în infecţiile urinare, edemele în glomeruloscleroza din sindromul Kimmestiel-Wilson, tulburările de dinamică sexuală și impotenţă, tulburările de tranzit și altele.

Tabloul clinic tipic este întâlnit în 50% din cazuri. În rest, este atipic sau absent, diagnosticul fiind stabilit întâmplător. Simptomatologia este mai pregnantă în diabetul zaharat de tip I, deoarece se asociază cu un dezechilibru metabolic mai accentuat.

Hipoglicemia este un sindrom clinic caracterizat biochimic prin scăderea glicemiei sub 50 mg/dl (2,2 mmol/l) și se manifestă prin simptome şi semne enumerate în **Tabelul 1**.

Simptome	Semne
- Ameţeli - Senzație de căldură - Parestezii ale buzelor - Greață - Palpitații - Anxietate - Oboseală - Dificultăți de concentrare și vorbire - Cefalee - Foame - Vedere încețoșată - Lipotimie - Confuzie - Obnubilare	- Transpirații - Hipersudorație - Tremor - Tahicardie - Hipertensiune - Pupile dilatate - Diplopie - Babinski pozitiv - Comă

TABELUL 1.

Manifestările clinice ale hipoglicemiei.

Examenul obiectiv

Examenul obiectiv la bolnavii cu diabet zaharat se caracterizează prin prezenţa mai multor modificări (Tabelul 2).

TABELUL 2. Modificările examenului obiectiv în diabetul zaharat.

Modificări	Caracteristici
Cutaneo-mucoase	→ Facies rozat - rubeoză → Tegumente deshidratate datorită poliuriei → Crize diaforetice[1] → Gangrenă → Psoriazis → Vitiligo
Fanere	→ Onicomicoză
Ale ţesutului subcutanat	→ Scădere ponderală în DZ tip I → Obezitate în DZ tip II → Edeme renale
Osteoarticulare	→ Artroze → Osteoartropatia diabetică[2]
Musculare	→ Atrofii musculare ale centurii pelvine
Respiratorii	→ Infecţii respiratorii → Tuberculoza pulmonară
Cardiovasculare	→ Hipotensiune arterială (vertij, sincopă) → Tahicardie de repaus → Cardiopatie ischemică → Cardiomiopatie → Insuficienţă cardiacă → Moarte subită
Digestive	→ Cavitate bucală: - Gingivite - Paradontopatii → Hepatomegalie (steatoză hepatică) → Gastropareză → Colecistite alitiazice gangrenoase
Uro-genitale	→ Vezică urinară neurogenă → Tulburări de dinamică sexuală
Neurologice si psihiatrice	→ Ateroscleroză cerebrală → Accident vascular cerebral → Lacunarism cerebral → Polineuropatie senzitivă, motorie sau mixtă → Polineuropatie autonomă → Deteriorare psiho-intelectuală
Organe de simţ	→ Oculare - Retinopatia diabetică - Cataractă - Afectarea acuităţii vizuale - Cecitate → Otice - Otită externă - Otomastoidita

[1] Tulburări vasomotorii prin polineuropatie.
[2] Piciorul Charcot.

Complicaţiile diabetului zaharat

Evoluţia diabetului zaharat se caracterizează prin prezenţa unor complicaţii acute și cronice, acestea sunt prezentate în **Tabelul 3**.

TABELUL 3. Complicaţiile diabetului zaharat.

Complicaţii acute	
Metabolice	→ Coma cetoacidozică → Coma hiperlactacidemică → Coma hiperosmolară → Coma hipoglicemică
Infecţioase	→ Cutaneo-mucoase → Respiratorii → Reno-urinare → Osoase → Alte localizări
Complicaţii cronice	
Infecţioase	→ Cutaneo-mucoase → Respiratorii → Reno-urinare etc.
Degenerative	→ Angiopatia diabetică → Cardiopatia diabetică → Nefropatia diabetică → Retinopatia diabetică → Neuropatie (somatică și vegetativă)
Alte complicaţii	→ Oculare - cataractă - glaucom - conjunctivită → Bucale - parodontopatie → Osteo-articulare - retracţia aponevrozei palmare - sindromul de tunel carpian - osteoporoza → Hepatice - steatoza hepatică → Tulburări de fertilitate - avort - naștere prematură - gigantism fetal

Investigaţiile complementare în diabetul zaharat

Investigaţiile complementare în diabetul zaharat se referă la glicemia bazală, la glicemia postprandială, la testul toleranței la glucoză, la glicozurie și la dozarea insulinei. Alături de explorările funcționale și imagistice care sunt utile în investigarea pancreasului exocrin și care au fost descrise în capitolul anterior, sunt necesare și unele investigaţii mai specifice pentru explorarea pancreasului endocrin.

Glicemia bazală

Glicemia à jeun se referă la dozarea din sângele venos a glucozei. Aceasta se efectuează dimineața, după un post de minimum 8 ore. Este cel mai utilizat test pentru stabilirea diagnosticului de diabet zaharat. Valorile bazale ale glicemiei sunt redate în Tabelul 4.

TABELUL 4. Interpretarea valorilor glicemiei bazale.

Interpretarea valorilor	glicemia bazală (mg/dl)
Normal	60 – 99
Glicemie bazală modificată (impaired fasting glucose - IFG)	100 – 125
Diabet zaharat	≥ 126

Glicemia postprandială

Constă în dozarea glucozei din sângele venos la 2 ore după masă, interpretarea datelor se face în conformitate cu Tabelul 5.

TABELUL 5. Interpretarea valorilor glicemiei postprandiale.

Interpretarea valorilor	glicemia postprandială (mg/dl)
Normal la 2 ore postprandial	< 140
Recomandare efectuare TTGO	140 – 200
Diabet zaharat	≥ 126

Testul toleranței orale la glucoză (TTGO)

Această investigație este necesară în monitorizarea secreției adecvate de insulină la pacienții cu risc pentru diabet zaharat.

Se administrează în interval de 5 minute 75 g glucoză anhidră dizolvată în apă rece și se recoltează 2 probe de sânge înainte de administrarea glucozei și după 2 ore. În anumite situații clinice, se pot recolta mai multe probe la 30, 60, 90, 120 și 180 minute Tabelul 6.

TABELUL 6. Interpretarea testului toleranței orale la glucoză.

Interpretarea TTGO		
	Glicemie bazală	Glicemie la 2 ore după administrarea a 75 g glucoză
Glicemie normală	< 100 mg/dl < 5,6 mmol/l	< 140 mg/dl < 7,8 mmol/l
Risc crescut de DZ[3]	100 – 126 mg/dl 5,6 – 6,9 mmol/l *Glicemie bazală modificată*	140 – 200 mg/dl 7,8 – 11,1 mmol/l *Intoleranță la glucoză*
Diabet zaharat	≥ 126 mg/dl ≥ 7 mmol/l	≥ 200 mg/dl ≥ 11,1 mmol/l

[3] Se referă la unele stări patologice cu risc pentru diabetul zaharat.

Hemoglobina glicozilată (HbA1c)

Este un marker al controlului glicemic. Creșterea HbA1c este proporțională cu nivelul mediu al glucozei sanguine, aceasta este glicemia medie pe ultimele 2 – 3 luni, perioada care corespunde duratei medii de viață a eritrocitelor (Tabelul 7).

TABELUL 7. Interpretarea valorilor HbA1c.

Interpretarea rezultatelor	Valoarea HbA1c (%)
Normal	4,8 – 5,6
Risc crescut de a dezvolta diabet	5,7 – 6,4
Diabet zaharat [4]	≥ 6,5

[4] Ținta terapeutică la pacienții diabetici a HbA1c: egală sau mai mică de 7%.

Glicozuria

Reprezintă prezența glucozei în urină. Este rezultatul filtrării glomerulare și al reabsorbției tubulare a glucozei. În condiții normale glucoza este reabsorbită la nivelul tubilor renali, astfel încât nu este detectată în urină. Glicozuria se determină cantitativ în urina colectată pe parcursul a 24 de ore, bolnavul urinează dimineața la ora 7 apoi colectează urina într-un recipient de minimum 2L.

Dozarea insulinei

Determinarea insulinemiei este utilă în cazul pacienților cu hipoglicemii à jeun și în cazul bolnavilor cu tumori pancreatice endocrine. Nu este utilă în diagnosticul diabetului zaharat.

Diagnosticul diabetului zaharat

Diagnosticul de diabet zaharat se bazează pe anamneză, examen clinic și pe investigații paraclinice.

Criteriile de diagnostic pozitiv pentru DZ sunt redate în Tabelul 8.

TABELUL 8. Criteriile de diagnostic pentru DZ.

- Glicemia à jeun ≥ 126 mg% (7,0 mmol/l)
- Valorile ocazionale ale glicemiei ≥ 200 mg/dl (≥ 11,1 mmol/l), însoțite de:
  - poliurie
  - polidipsie
  - scădere inexplicabilă a greutății corporale
- Glicemia ≥ 200 mg/dl (≥ 11,1 mmol/l) la 2 ore după ingestia a 75 g glucoză (TTGO [5])

[5] TTGO - Testul toleranţei la glucoza adminstrată oral.

Alte afecţiuni specifice ale pancreasului endocrin

Afecţiunile pancreasului endocrin în afara diabetului zaharat sunt reprezentate de tumori. Tumorile endocrine pancreatice se dezvoltă din celulule insulare pancreatice și fac parte din tumorile neuroendocrine ale tractului gastrointestinal, alături de tumorile carcinoide[6]. Acestea sunt funcţionale și nefuncţionale, cele funcţionale au unele manifestări clinice determinate de eliberarea de hormoni. În tumorile neuroendocrine nefuncţionale aceste manifestări clinice lipsesc.

Glucagonomul

Este o tumoră care secretă în exces glucagon. Determină dermatita prin eritem necrolitic migrator, scădere ponderală și hiperglicemie. Diagnosticul se bazează pe dozarea glucagonului plasmatic.

Insulinomul

Este o tumoră secretantă de insulină localizată în pancreas, generează hipoglicemie și obezitate secundară hiperalimentaţiei. Se diagnostichează prin CT, RMN și prin dozarea insulinemiei.

Vipomul

Este o tumoră solitară localizată în coada pancreasului, se caracterizează prin diaree severă, apoasă, deshidratare, hipopotasemie, hipoclorhidrie. Diagnosticul se bazează pe creșterea VIP-ului în ser[7].

Gastrinomul

Gastrinomul face parte din sindromul Zollinger-Ellison, secretă gastrină și se caracterizează prin prezenţa de ulcere gastrice și intestinale multiple. Diagnosticul se bazează și pe dozarea gastrinei serice care este crescută.

Somatostatinomul

Eliberează somatostatină și se manifestă clinic prin sindrom diareic.

---

[6] Tumorile carcinoide secretă serotonina.
[7] VIP hormon gastrointestinal: vasoactive-intestinal-polypeptide

BIBLIOGRAFIE ȘI LECTURI RECOMANDATE

Capitolul 1
SEMIOLOGIA CAVITĂŢII BUCALE ŞI A FARINGELUI

1. CR Popescu, Viorel Zainea [et al.] - *Otorinolaringologie: manual universitar* - București: Editura Universitară „Carol Davila", 2010;
2. Ion I Bruckner. *Semiologie Medicală*, Editura Medicală, 2077;
3. D Sarafoleanu, C Sarafoleanu, *Compendiu ORL*, Editura Național, 1997;
4. V Gligore: *Semiologie Medicală*, Editura Didactică şi Pedagogică, 1977;
5. Nicholas J Talley. *Clinical Gastroenterology*. Editura: Churchill Livingstone, 2011;
6. D Georgescu - *Semeiologie*, Editura Național, 2008;
7. Joseph Loscalzo, Dan L. Longo, Anthony S.Fauci. Harrison. *Manual de Medicină*, Editura All, 2014;
8. Jorg Braun, Arno J Dormann. *Ghid clinic de Medicina Internă*, Editura Medicală, 2016;
9. Bates - *Ghid de examinare clinica și anamneza, semiologie medicală*, Editura medicală Callisto 2012.

Capitolul 2
SEMIOLOLGIA ESOFAGULUI ŞI SINDROMUL ESOFAGIAN

1. Dan Georgescu. *Semeiologie*, Editura Național, 2008;
2. Ion I Bruckner. *Semiologie Medicală și Diagnostic Diferențial*, Editura Medicală, 2017;
3. Viorel Gligore: *Semiologie Medicală*, Editura Didactică și Pedagogică, 1977;
4. Nicholas J Talley. *Clinical Gastroenterology*. Editura: Churchill Livingstone; 2011;
5. M Bariety, R Bonnot, J Bariety, J Moline. *Semiologie medicale*, Editura Masson 1990;
6. Lynn S. Bickley. Bates - *Ghid de examinare clinică și anamneză, semiologie medicală,* Ed. Medicală Callisto, 2012;
7. Joseph Loscalzo, Dan L. Longo, Anthony S. Fauci. Harrison. *Manual de Medicină*, Editura All, 2014;
8. Dugdale, Eisenberg. *Medical Diagnostics*, Editura Saunders, 1992;
9. Jorg Braun, Arno J Dormann. *Ghid clinic de Medicină Internă*, Editura Medicală, 2016;
10. Talley N.J. O'Connor S. *Clinical examination: a systematic guide to physical diagnosis*, Editura Churchill Livingstone, 2014;
11. C. Stanciu. Semiologia medicala de baza. Editura Junimea, 1991.

Capitolul 3
SEMIOLOGIA ABDOMENULUI

1. Danny O.Jacobs, William Silen - *Abdominal Pain. Harrison's Principles of Internal Medicine*, Ediția 19, 2015, Cap 20, pag 103-107, Editura McGraw Hill;
2. Ikuo Hirano, Peter F.Kahyilas - *Dysphagia Internal Disease Harrison's Principles of Internal Medicine*, Editia 19, 2015, Cap 53, pag 254-258, Editura McGraw Hill;
3. William L.Hasler - *Nausea, Vomiting, and Indigestion Harrison's Principles of Internal Medicine*, Editia 19, 2015, Cap 54, pag 258-261, Editura McGraw Hill;
4. Loren Laine - *Gastrointestinal Bleeding. Harrison's Principles of Internal Medicine*, Editia 19, 2015, Cap 57, pag 276-279, Editura McGraw Hill;
5. C. Stanciu. *Semiologie medicală de bază*. Ed Junimea, Iași, 1991.

Capitolul 4
SEMIOLOGIA STOMACULUI ŞI A DUODENULUI

1. Bolоșiu H. *Semiologie medicală*, Ed. Medex, Cluj Napoca, 1994;
2. Barbara Bates, *A guide to physical examination and history taking*, Ed. Lippincott, 1991;
3. James Thomas, *Oxford handbook of Clinical Examination and Practical Skills*, Ed. Oxford University Press, 2014;

4. C. Stanciu. *Semiologie medicală de bază*. Editura Junimea, 1991;
5. Douglas A. Drossman. *Functional Gastrointestinal Disorders: History, Pathophysiology, Clinical Features, and Rome IV*, Gastroenterology 2016;150:1262–1279;
6. Vincenzo Stanghellini, Francis K. L. Chan, William L. Hasler, Juan R. Malagelada, Hidekazu Suzuki, Jan Tack, and Nicholas J. Talley: *Gastroduodenal Disorders*, Gastroenterology 2016;150:1380–1392;
7. M Grigorescu, O Pascu. *Tratat de gastroenterologie clinică*. Ed Tehnică 1996;
8. *Yamada's Textbook of Gastroenterology*, 6th edition, 2016;
9. M Grigorescu. *Tratat de Gastroenterologie*. Ed Medicala Nationala 2001:357-368.

Capitolul 5
SEMIOLOGIA INTESTINULUI

1. Murray Longmore, Ian Wilkinson, Tom Turmezei, Chee Kay Cheung – *Oxford handbook of Clinical Medicine* - editia7, 2007 editura Oxford University Press;
2. Ion I. Bruckner - *Semiologie medicală și diagnostic diferențial* - ed. Medicala, 2014;
3. Dan Georgescu - Semeiologie medicală ed. National, 1999;
4. H.D.Bolosiu - *Semiologie medicală*, Ed Medex 1998;
5. Lynn S. Bickley - *Bate's guide to physical examination and History Taking* – editia 11, editura Lippincott Williams & Wilkins 2007;
6. Tadataka Yamada - *Handbook of gastroenterology*, second edition, Lippincott Williams & Wilkins 2005;
7. Stuart Bloom, George Webster, Daniel Marks - *Oxford Handbook of Gstroenterology and Hepatology* –second edition, Oxford University Press, 2012;
8. C. Stanciu. *Semiologie medicală de bază*. Ed Junimea, Iași, 1991;
9. Dan L.Longo, Anthony S. Fauci - *Harrison gastroenterology si hepatologie* – ed. II – editura ALL, 2017;
10. Tadataka Yamada - *Hanbook of gastroenterology*, ed. II, Lippincot Williamsand Wilkins, 2005;
11. Liana Gheorghe, Cristian Gheorghe - *Vademecum în gastroenterologie*, editura Nemira 2002;
12. I. Haulica - *Fiziologie* umană, editia II, editura Medicală 1997.

Capitolul 6
SINDROMUL DIAREIC

1. Bickley, Lynn S, Peter G. Szilagyi, Barbara Bates. In: Bates' Guide to Physical Examination and History Taking. Philadelphia: Lippincott Williams & Wilkins, 2007;
2. Bonis PA,Lamont JT. *Approach to the adult with chronic diarrhea in resource-rich settings*. UpToDate;
3. Mason JB, Milovic V. *Clinical features and diagnosis of malabsorption*. UpToDate;
4. Hogenauer C, Hammer H. *Maldigestion and Malabsorption*. In: Sleisenger and Fordtran's Gastrointestinal and Liver Disease, ed. 9, Feldman M, Friedman L, Brandt L (Eds), Saunders, Philadelphia 2010: 1735-1768;
5. Gheorghe L. Gheorghe C. *Vademecum în gastroenterologie*. Partea 1. *Afecțiunile tubului digestiv.* Ed.Nemira 2002, Pg. 121-133;
6. *American Gastroenterological Association medical position statement: guidelines for the evaluation and management of chronic diarrhea*. Gastroenterology 1999; 116:1461.

Capitolul 7
SINDROMUL DE MALABSORBTIE

1. Bickley, Lynn S, Peter G. Szilagyi, Barbara Bates. In: Bates' Guide to Physical Examination and History Taking. Philadelphia: Lippincott Williams & Wilkins, 2007;
2. Guyton AC, Hall JE. *Digestion and absorption in the gastrointestinal tract*. In: Textbook of medical physiology, ed. 11, Guyton AC, Hall JE (Eds), Elsevier Saunders 2006: 808-818;
3. Bonis PA,Lamont JT. *Approach to the adult with chronic diarrhea in resource-rich settings*. UpToDate;
4. Mason JB, Milovic V. *Clinical features and diagnosis of malabsorption*. UpToDate;
5. Hogenauer C, Hammer H. *Maldigestion and Malabsorption*. In: Sleisenger and Fordtran's Gastrointestinal and Liver Disease, ed. 9, Feldman M, Friedman L, Brandt L (Eds), Saunders, Philadelphia 2010: 1735-1768;

6. Gheorghe L. Gheorghe C. *Vademecum în gastroenterologie*. Partea 1 *Afecțiunile tubului digestiv*. Ed.Nemira 2002, Pp. 121-133;
7. *American Gastroenterological Association medical position statement: guidelines for the evaluation and management of chronic diarrhea*. Gastroenterology 1999; 116:1461;
8. Gheorghe C, Seicean A, Saftoiu A, et al. *Romanian Guidelines on the Diagnosis and Treatment of Exocrine Pancreatic Insufficiency*. Romanian Association for Pancreatic Pathology. J Gastrointestin Liver Dis. 2015; 24(1):117-23.

Capitolul 8
SINDROMUL DE CONSTIPAŢIE

1. Lambo AJ. *Chapter 19 – Constipation*. In: Sleisenger and Fordtran's Gastrointestinal and Liver Disease, ed. 10, Feldman M, Friedman L, Brandt L (Eds), Saunders, Philadelphia 2016;
2. Lynn S Bickley, Peter G. Szilagyi, Barbara Bates. In: Bates' Guide to Physical Examination and History Taking. Lippincott Williams & Wilkins, Philadelphia, 2007;
3. Wald A. *Management of chronic constipation in adults*. UptoDate;
4. Mearin F, Lacy BE, Chang L, et al. *Bowel Disorders*. 2016 Feb 18. pii: S0016-5085(16)00222-5. [Epub ahead of print].

Capitolul 9
SINDROMUL ANO-RECTAL

1. Adbelnaby A, Downs M. Chapter 129 – *Diseases of the Anorectum*. In: Sleisenger and Fordtran's Gastrointestinal and Liver Disease, ed. 10, Feldman M, Friedman L, Brandt L (Eds), Saunders, Philadelphia 2016;
2. Barnett JL, Hasler WL, Camilleri M. *American Gastroenterological Association medical position statement on anorectal testing techniques*. American Gastroenterological Association. Gastroenterology 1999; 116:732-60.

Capitolul 10
SINDROMUL PERITONEAL ACUT

1. Murray Longmore, Ian Wilkinson, Tom Turmezei, Chee Kay Cheung – *Oxford handbook of Clinical Medicine*, editia7, 2007 editura Oxford University Press;
2. Ion I. Bruckner - *Semiologie medicală și diagnostic diferențial* - ed. Medicală, 2014;
3. Dan Georgescu - *Semeiologie medicală* - ed.Naţional, 1999;
4. H.D.Bolosiu - *Semiologie medicală*, Ed Medex 1998;
5. Lynn S. Bickley - *Bate's guide to physical examination and History Taking* – editia 11, editura Lippincott Williams & Wilkins 2007;
6. Tadataka Yamada - *Handbook of gastroenterology* - second edition, Lippincott Williams & Wilkins 2005;
7. Stuart Bloom, George Webster, Daniel Marks - *Oxford Handbook of Gstroenterology and Hepatology* –second edition, Oxford University Press, 2012.

Capitolul 11
SEMIOLOGIA FICATULUI

1. Charles DF and William F Jackson. *Color atlas and text of clinical medicine*. Ed.Educational center, 3:339, 2002;
2. H Kenneth Walker, W Dallas Hall, and J Willis Hurst. *Clinical Methods: The History, Physical, and Laboratory Examinations*.1990. ISBN-10: 0-409-90077-X;
3. C. Stanciu. *Semiologie medicală de bază*. Ed Junimea, Iași, 1991;
4. Bates Barbara. *A guide to physical examination and hystory taking*. J.B.Lippincott, 1991;
5. Castaigne A, Godean B, Lejonc JL, Schaeffer A. *Demiologie medicale*. Sandoz edition, 1989;
6. Douglas Collins R. *Algorithmic diagnosis of symptoms and signs*. Lippincot, 2003;
7. Goldman L, Bennett JC. *Cecil's textbook of medicine*. W.B. Saunders, 2000;
8. Porter R. The Merk *Manual of Patient Symptoms*. Merk research laboratories, 2008;
9. MacBryde CM, Blacklow RS. *Signs and symptoms*. J.B. Lippincott, 1970.

Capitolul 12
EXPLORAREA HEPATICĂ

1. Berry W snd Reichen J. *Bile acid metabolism: Its relation to clinical disease*.Semin Liver Dis,3:330, 1983;
2. Cebul RD and Beck JR. *Biochemical profiles. Applications in ambulatory screening and preadmission testing of adults*. Ann Intern Med,106:430, 1987;
3. Crawford JM, Hauser SC and Gollan JL. *Formation, hepatic metabolism and transport of bile pigments: A status report*. Semin Liver Dis, 8:105, 1988;
4. Leung NWY, Farrant P and Peters TJ. *Liver volume measure ment by ultrasonography in normal subjects and alcoholic patients*. J Hepatol,2:157,1986;
5. Charles DF and William F Jackson. *Color atlas and text of clinical medicine*. Ed.Educational center, 3:339, 2002;
6. Guo L, Zheng L, Hu L, Zhou H, Yu L, Liang W. *Transient Elastography (FibroScan) Performs Better Than Non-Invasive Markers in Assessing Liver Fibrosis and Cirrhosis in Autoimmune Hepatitis Patients*. Med Sci Monit. 2017 Oct 26;23:5106-5112;
7. Gudowska M, Wojtowicz E, Cylwik B, Gruszewska E, Chrostek L. *The Distribution of Liver Steatosis, Fibrosis, Steatohepatitis and Inflammation Activity in Alcoholics According to FibroMax Test*. Adv Clin Exp Med. 2015 Sep-Oct;24(5):823-7;
8. Deal C, Ajana F, Canva V, Mouton Y, Yazdanpanah Y, Wattré P, Bocket L. *Evaluation of a quantitative HBV-DNA PCR assay in lamivudine treated hepatitis B-infected patients*. Ann Biol Clin (Paris). 2002 Sep-Oct; 60(5):581-8.

Capitolul 13
SINDROMUL ASCITIC

1. I. Dina. *Breviar clinic de ecografie abdominală*. Editura Didactică și Pedagogică; 2009;
2. I. Dina. *Semiologia medicală în scenarii clinice*. Editura Didactică și Pedagogică; 2014;
3. LS Friedman, EB Keeffe. *Handbook of Liver disease*. Churchill livingstone, 2004;
4. BA Runyon. *Management of adult patients with ascites caused by cirrhosis*. *Hepatology*, 1998;
5. F Wong, L Blendis. *Ascites. Clin Perspect Gastroenterol*, 1999;
6. AS Yu, K-Q Hu. *Management of ascites*. Clin Liv Dis, 2001.

Capitolul 14
SINDROMUL ICTERIC

1. W Berry, J Richen. *Bile acid metabolism: its relation to clinical disease.* Semin Liver Dis, 3:330, 1983;
2. RD Cebul, JR Beck. *Biochemical profiles. Applications in ambulatory screening and preadmission testing of adults*. ANN Intern Med, 106: 403,1987;
3. O ching-nan, GJ Buffone, PJ Palomeni, MJ Finegold, TL Shirey. *Conjugated bilirubin versus direct bilirubin in neonates*. Am J Clin PAthol, 85:613, 1986;
4. M Classen, J Phillip. Newer endoscopic techniques for image diagnosis and management of hepatobiliary disease, Semin Liver Dis, 2:67, 1982;
5. J Fevery, N Blanckaert. What we can learn from analysis of serum bilirubin? J Hepatol, 2:113, 1986.

Capitolul 15
SINDROMUL DE HIPERTENSIUNE PORTALĂ

1. LS Friedman. *Handbook of liver disease*. Churchill Livingstone, 2004;
2. Pagliaro L, D'Amico G, Pasta L, et al. *Portal hypertension in cirrhosis: natural history*. In: Bosch J, Groszmann RJ, eds. Portal hypertension: Pathophysiology and Treatment. Oxford; Blackwell Scientific Publications, 1994:72-92;
3. Bosch J, Navasa m, Garcia-Pagan JC, et al. *Portal hypertension*. Med Clin North Am,1989; 73:931-952;
4. Orozco H, Takahashi T, Garcia-Tsao G, et al. *Idiopathic portal hypertension*. Rev Invest Clin. 1991 Jan-Mar;43(1):80–6;
5. Cazals-Hatem D, Hillaire S, Rudler M, et al. *Obliterative portal venopathy: Portal hypertension is not always present at diagnosis*. J Hepatol. 2011 Mar;54(3):455–61;

6. Mitra S, Kumar V, Datta D, et al. *Extrahepatic portal hypertension: a review of 70 cases*. J Pediatr Surg. 1978 Feb;13(1):51–7;
7. Garcia-Tsao G, Abraldes JG, Berzigotti A, Bosch J. *Portal hypertensive bleeding in cirrhosis: risk stratification, diagnosis, and management: 2016 practice guidance by the American Association for the Study of Liver Diseases.* Hepatology. 2017;65(1):310–335.

Capitolul 16
SINDROMUL DE INSUFICIENŢĂ HEPATICĂ

1. Adams RD, Foley JM. *The neurological disorder associatedwith liver disease*. Res Publ Assoc Nerv ment Dis 1953; 32:198-237;
2. Ferenci P, Lockwood AH, Mullen K, et al. *Hepatic encephalopathy; definition, nomenclature, diagnosis and quantification.* Final report of the working party at the 11th World Congress of Gastroenterology, Vienna, 1998. Hepatology 2002; 35: 716-721;
3. Ferenci P, Puspok A, Steindl P. *Current concepts in the pathophysiologyof hepatic encephalopathy*. Eur J Clin Invest1992; 22; 573-581;
4. Plum F, Hindfelt B. *The neurological complications of liver disease*. In: Vanicu PJ, Bruyn GA, eds. Handbook of Clinical Neurology. New York: elsevier,1986:349-377.

Capitolul 17
SINDROMUL CIROZELOR HEPATICE

1. Lawrence S Friedman, Emmet B Keeffe. *Handbook of liver disease*. Churchill livingstone, 2004;
2. Goldberg E, Chopra S. *Diagnostic approach to the patient with cirrhosis*. UpToDate, 2003;
3. Jones EA, Bergasa NV. *The pruritus of cholestasis: from bile acids to opiate agonists*. Hepayology 1990; 11:884-887;
4. Lee YM, Kaplan MM. *Management of primary sclerosingcholangitis*. Am J Gastroenterol 2002; 97:528-534;
5. Tavill AS. *Diagnosis and management of hemochromatosis: AASLD practice guideline*. Hepatology 2001; 33:1321-1328;
6. Gollan JL, Gollan TJ. *Wilson disease in 1998: genetic, diagnostic and therapeutic aspects*. J Hepatol 1998; 28:28-36;
7. Harp HL. *Wherefore art thou liver disease associated with alpha-1antitrypsin deficiency?* Hepatology 1995; 22:667-669.

Capitolul 18
SEMIOLOGIA VEZICULEI ŞI CĂILOR BILIARE

1. R. Badea și S. Dudea, *Tratat de Ultrasonografie clinică*, Editura Medicală 2007, Vol 1;
2. H.D. Bolosiu, *Semiologie medicală*, Editura Medex, Cluj Napoca 1998;
3. M. Georgescu, *Semiologie medicală*, Editura didactică și pedagocică, 1998;
4. Britton, the editors Nicki R. Colledge, Brian R. Walker, Stuart H. Ralston; illustrated by Robert (2010); *Davidson's principles and practice of medicine (21st ed.). Edinburgh: Churchill Livingstone/ Elsevier. pp. 977–984;*
5. *Cholelithiasis - Hepatic and Biliary Disorders* - MSD Manual Professional Edition. Retrieved 18 Oct. 2017;
6. YunfuLv, Wan Yee Lau, Haiying Wu, Shunwu Chang, NingLiu, Yejuan Li, Jie Deng (2015). *Etiological Causes of Intrahepatic and Extrahepatic Bile Duct Dilatation* (PDF). International Journal of New Technology and Research (IJNTR). 1 (8);
7. Susan Standring; section editors, Neil R. Borley; et al. (2008). *Gray's anatomy: the anatomical basis of clinical practice* (40th ed.). London: Churchill Livingstone. pp.1163,1177,1185–6.

Capitolul 19
PANCREASULUI EXOCRIN

1. *Drug-induced acute pancreatitis*, Proc (Bayl Univ Med Cent). 2008 Jan; 21(1): 77–81., PharmD;
2. R. Badea, M. Socaciu, C. Hagiu, A. Seicean, R. Suciu,B. Diaconu, A. Bărbos, M. Lucian. *Alte aplicații ale ecografiei viscerale (tub digestiv, pancreas, rinichi)*, Medical Ultrasonography may 2009, Vol. 11, Supplement 1, pag. 9;
3. Radu Ion Badea, Sorin Marian Dudea, Petru Adrian Mircea, Florin Stamatian. *Tratat de ultrasonografie clinică*, Editura Medicală București 2007, vol I;

4. Jones, Mark R; Hall, Oliver Morgan; Kaye, Adam M (2015). *Drug-Induced Acute Pancreatitis*: *A Review* . Ochsner Journal. 15 (1): 45–51;
5. Parenti DM, Steinberg W, Kang P (Nov. 1996). *Infectious causes of acute pancreatitis*. Pancreas. 13 (4): 356–71;
6. *Clinical manifestations and diagnosis of acute pancreatiti*s. www.uptodate.com. Archived from the original on 2015-12-08. Retrieved 2015-12-08;
7. Yadav, Dhiraj; Lowenfels, Albert B. (2013-06-01). *The Epidemiology of Pancreatitis and Pancreatic Cancer*. Gastroenterology. 144 (6): 1252–1261;
8. Ryan DP, Hong TS, Bardeesy N (September 2014). *Pancreatic adenocarcinoma* (PDF). N. Engl. J. Med. 371 (11): 1039–49;
9. Vincent A, Herman J, Schulick R, Hruban RH, Goggins M (August 2011). *Pancreatic cancer* (PDF). Lancet. 378 (9791): 607–20;
10. Wolfgang CL, Herman JM, Laheru DA, Klein AP, Erdek MA, Fishman EK, Hruban RH (September 2013). *Recent progress in pancreatic cancer*. CA: A Cancer Journal for Clinicians. 63 (5): 318–48;
11. *Types of Pancreas Tumors*. The Sol Goldman Pancreas Cancer Research Center. Johns Hopkins Medicine. 2012. from the original on 8 October 2014. Retrieved 18 November 2014.

Capitolul 20
SEMIOLOGIA PANCREASULUI ENDOCRIN

1. Stuart Bloom, George Webster. *Oxford Handbook of gastroenterology and hepatology*. Oxford University Press, 2006; 2:483-552;
2. Finkelstein P, Sharma R, Picado O, Gadde R, Stuart H et al. P*ancreatic Neuroendocrine Tumors* (panNETs): *Analysis of Overall Survival of Nonsurgical Management Versus Surgical Resection*. J Gastrointest Surg 2017;21:855-866;
3. Ramage JK, Davies AH, Ardill J, et al. *Guidelines for the management of gastroenteropancreatic neuroendocrine (including carcinoid) tumours*. Gut. 2005;54 Suppl 4:iv1–16;
4. Van Hattem S, Bootsma AH, Thio HB. *Skin manifestations of diabetes*. Cleve Clin J Med 2008;75:772, 774, 776-7 passim. 10.3949/ccjm.75.11.772;
5. Sibbald RG, Landolt SJ, Toth D. *Skin and diabetes*. Endocrinol Metab Clin North Am 1996;25:463-72. 10.1016/S0889-8529(05)70334-0;
6. Trump D, Farren B, Wooding C, Pang JT, Besser GM, Buchanan KD, et al. *Clinical studies of multiple endocrine neoplasia type 1* (MEN1). QJM 1996;89:653–69.

SEMIOLOGIA APARATULUI RENO-URINAR

V

Dorin IONESCU, Maria-Daniela TĂNĂSESCU, Gabriel MIRCESCU

V/1

Noțiuni introductive - Generalități

Motivele consultului medical

Motivele uzuale de prezentare la medic ale pacienților cu afecțiuni renale sunt durerea nefrogenă, cel mai frecvent colica renală, tulburările micțiunii, mai rar cele ale diurezei, modificările aspectului urinei și edemul. Afecțiunile renale primitive au o prevalență mult mai mică decât cele secundare, astfel încât pacienții cu patologie renală se prezintă uneori cu manifestări din partea altor organe sau sisteme. De asemenea, cele mai multe dintre afecțiunile rinichilor au o simptomatologie redusă până în stadiile avansate. De aceea, solicitarea de consultații din cauza modificării stării generale sau pentru interpretarea unor analize de laborator anormale, cum ar fi proteinuria sau valorile crescute ale creatininei serice, sunt cauze frecvente ale consultului medical (Tabelul 1).

TABELUL 1. Motivele consultului medical.

- Durerea reno-urinară
- Tulburările diurezei
- Tulburările de micțiune
- Edemele
- Hipertensiunea arterială
- Modificarea aspectului macroscopic al urinei
- Manifestările altor aparate sau sisteme
- Modificarea stării generale
- Rezultatele anormale ale analizelor de laborator

Detalierea motivelor prezentării este redată în capitolele corespunzătoare ale secțiunii de semiologie.

Anamneza specifică

a. *Antecedentele familiale*

Deși bolile genetice ale rinichiului sunt rare, anamneza trebuie să insiste asupra antecedentelor familiale, mai ales în cazul pacienților cu:

- Hematurie microscopică, dacă există istoric familial de surditate și insuficiență renală, sindromul Alport este probabil, dacă insuficiența renală lipsește, intră în discuție hematuria familială benignă, ambele având ca substrat leziunile membranei bazale glomerulare;
- Chisturi renale care sunt prezente în polichistoza autozomal dobândită la adult și, mai rar, în cea recesivă la copil;
- Nefropatii interstițiale de cauză neprecizată, complexul nefronoftizie sugerează boala medulară chistică;
- Tulburări inexplicabile ale echilibrului hidro-electrolitic, mineral sau acido-bazic care au drept cauză tubulopatii ereditare.

Importanța factorilor ereditari este subliniată de frecvența mai mare a bolii cronice de rinichi (BCR) și de stadiul avansat de evoluție a majorității afecțiunilor rinichiului, la pacienții care au rude de gradul I în tratament de substituție a funcțiilor renale. Pe de altă parte și alte boli frecvente cu răsunet renal, cum sunt HTA, bolile cardio-vasculare sau diabetul zaharat au agregare familială, sunt importante pentru diagnostic și trebuie evidențiate anamnestic.

b. Antecedentele personale

- Antecedentele fiziologice

Prematuritatea și greutatea mică la naștere sub 2500 g au fost asociate cu prevalențe mai mari ale HTA și ale bolii cronice de rinichi, probabil ca urmare a numărului mai mic de nefroni. Relația dintre sarcină și patologia renală este de asemenea importantă. Sarcina scoate în evidență o suferință renală preexistentă, astfel încât apariția de manifestări renale cum ar fi HTA, proteinuria, hematuria sau insuficiența renală din primul trimestru de sarcină indică o afectare renală preexistentă. Însă, apariția în ultimul trimestru a HTA, proteinuriei sau insuficienței renale sunt caracteristice pentru nefropatia gravidică primitivă. În plus, sarcina induce hipotonie ureterală, care favorizează infecțiile urinare înalte și colicile nefretice litiazice.

- Antecedentele patologice

În cele mai multe situații, afecțiunile renale sunt secundare. De aceea, anamneza trebuie să evidențieze detaliat istoricul bolilor cronice și acute asociate (Tabelul 2).

TABELUL 2. Cauzele afecțiunilor renale secundare.

	Boli asociate
Cronice	• HTA • Diabet zaharat • Boli cardio-vasculare • Boli sistemice - LES - Paraproteinemii • Boli reumatismale - Poliartrită reumatoidă - Spondilită ankilopoietică • Boli digestive - Boli inflamatorii intestinale • Boli pulmonare - Sarcoidoză • Endocrinopatii - Hiperparatiroidism primar - Insuficiență sau hiperfuncție corticosuprarenală - Diabet insipid • Infecții cronice - VHC - VHB - HIV - Osteomielite - Colecții
Acute	• Infecții bacteriene - Endocardite - Angine - Piodermite • Infecții virale - Febre eruptive • Eventuale relații temporale cu afecțiunea renală

Nu trebuie neglijate nici afecțiunile urologice care pot avea răsunet asupra rinichiului și favorizează infecțiile reno-urinare: litiaza, adenomul de prostată, hidronefroza, vezica neurologică și intervențiile chirurgicale urologice.

c. *Factorii de mediu*

Fumatul favorizează nu numai HTA și bolile cardio-vasculare cu răsunet renal, dar influențează negativ și evoluția majorității nefropatiilor și accelerează degradarea funcției renale. Relația este dependentă direct de numărul de țigarete, de durata expunerii iar oprirea expunerii are efecte favorabile.

Expunerea acută la *alcool* crește diureza prin inhibiția ADH, iar cea cronică poate determina hipokalemie și hipomagnezemie, îngreunează controlul HTA și accelerează prin dislipidemie bolile cardio-vasculare.

Drogurile influențează direct sau indirect rinichiul. Cele administrate intravenos cum sunt heroina și cocaina sunt asociate cu un risc mare de infecții virale (VHB, VHC, HIV) sau bacteriene. Aceste infecții determină uneori leziuni renale directe sau mediate imunologic. În același timp, diverși compuși folosiți pentru prepararea drogurilor au nefrotoxicitate directă. Cocaina de exemplu are efect vasoconstrictor direct și poate determina pe termen lung leziuni glomerulare.

Medicamentele au efecte acute și cronice asupra rinichiului. De aceea, anamneza trebuie să identifice activ tratamentele de scurtă sau lungă durată, eliberate în baza prescripției medicale, având în vedere că multe dintre medicamentele utilizate cronic nu au indicație medicală. Medicamentele uzuale cu efecte asupra rinichiului raportate mai frecvent sunt:

- Inhibitorii sistemului renină angiotensină aldosteron - reduc rata de filtrare glomerulară (RFG) prin vasodilatația arteriolei eferente și pot favoriza injuria acută a rinichiului în condiții de hipovolemie, iar prin reducerea secreției de aldosteron, provoacă hiperkalemie;
- Antiinflamatoarele non-steroide (AINS) - determină vasoconstricție a arteriolei aferente prin inhibiția sintezei de prostaglandine vasodilatatorii, precipită injuria acută a rinichiului în anumite circumstanțe iar expunerea pe termen lung este urmată de leziuni ischemice ale medularei, nefropatia analgezică. De asemenea, produc nefrite interstițiale acute alergice și hiperpotasemie;
- Antibioticele, antifungicele și antiviralele au uneori acțiune nefrotoxică directă ca în cazul aminoglicozidelor, vancomicinei, polimixinelor, amfotericinei B și tenofovirului, care determină afectarea acută a rinichiului sau tubulopatii toxice. Beta-lactaminele, rifampicina și sulfamidele, produc nefrite interstițiale acute alergice iar chinolonele, sulfamidele și aciclovirul precipită în tubi;
- Blocanții pompei de protoni sunt a doua cauză de afectare acută a rinichiului prin nefrită interstițială iar utilizarea lor cronică a fost asociată cu un risc mai mare de BCR;
- Substanțele de contrast iodate au fost asociate cu degradarea acută a funcției rinichiului atunci când s-au administrat bolnavilor cu insuficiență renală iar gadolinium folosit în rezonanța magnetică nucleară provoacă apariția unor manifestări asemănătoare sclerozei sistemice, scleroza sistemică nefrogenă;
- Unele antineoplazice cum ar fi cisplatina determină leziuni acute tubulare iar pe termen lung fibroză tubulo-interstițială.

Suplimentele nutriționale au o utilizare din ce în ce mai largă, de obicei, fără indicație medicală. Sunt privite ca alternativă „ecologică", naturală, non-toxică a medicamentelor de sinteză. Însă, efectul suplimentelor naturale nu este întotdeauna testat în studii, iar verificarea compoziției lor este mai puțin reglementată, cel puțin în țara noastră. Unele dintre acestea s-au dovedit nefrotoxice, de exemplu amestecul de „ierburi chinezești" preparate în Belgia utilizate pentru slăbire, pe care pacienții nu le consideră medicamente. De aceea, anamneza trebuie să insiste specific și asupra acestora.

Expunerea la nefrotoxice

Lista nefrotoxicelor provenite din mediul înconjurător este, de asemenea, lungă. Câteva exemple sunt reprezentate de metalele grele cum sunt As, Cd, Hg și Pb care determină leziuni tubulo-interstițiale, solvenți organici cum este tetraclorura de carbon care produce injurie acută a rinichiului, benzina care este asociată cu o incidență mai mare a bolii Goodpasture și a glomerulopatiilor, particulele de siliciu asociate cu poliangeita granulomatoasă, acidul aristolohic asociat cu nefropatia endemică balcanică și cu cea determinată de „ierburile chinezești". Expunerea la unele nefrotoxice are caracter profesional, astfel încât ocupația pacientului devine importantă.

d. Profesia

Expunerea profesională explică uneori afectarea renală. Astfel, pot exista contacte repetate sau accidentale cu substanțe nefrotoxice, îndeosebi cu solvenți organici, fenol, benzen, tetraclorură de carbon, etilenglicol, cu insecticide, metale grele, plumb, mercur, cu unele substanţe folosite în industria chimică, vopsitorii, prelucrarea metalelor și în agricultură. Alte substanţe nefrotoxice, cancerigene, folosite în industria petrolieră, a cauciucului, textilă, pielărie, vopsitorii sunt: aminele aromatice, derivații benzoici, hidrocarburile și coloranții anilinici. Activitatea prelungită în condiții de climat uscat cu temperaturi înalte, în metalurgie, industria sticlei și ceramicii, industria alimentară, a materialelor de construcție și în agricultură favorizează deshidratarea și crește riscul de litiază renală și de insuficiență renală funcțională.

e. Istoricul afecțiunii

Istoricul va urmări evoluția în timp a simptomelor principale și a relației acestora cu celelalte manifestări clinice și de laborator, cu tratamentele administrate în vederea stabilirii naturii acute sau cronice a afecțiunii.

De o importanță majoră în nefrologie este și dinamica în timp a RFG. Scăderea bruscă în zile a RFG indică o injurie acută a rinichiului, cea rapid progresivă, în săptămâni, sugerează forme particulare de glomerulonefrite, glomerulonefrite cu formare de semiluni, iar declinul lent, în ani, este un indicator de evoluție a BCR.

Simptomele aparatului reno-urinar

Durerea

a. Colica renală

Colica renală se caracterizează printr-o durere lombară sau localizată în flancuri, iradiată antero-inferior spre regiunea inghinală și spre organele genitale externe. Colica renală se însoţește de manifestări urinare, polachiurie, manifestări digestive cu greață, vărsături și uneori cu oprirea tranzitului intestinal și de agitație. Mai apar și modificări ale examenului de urină, cel mai frecvent hematurie și anomalii imagistice ale rinichiului și căilor urinare, de

obicei distensia sistemului colector care se instalează brusc și este determinată de creșterea rapidă a presiunii în interiorul capsulei renale, cel mai frecvent prin obstrucția ureterală acută cu distensia căii urinare din aval. Astfel definită, colica renală este mai curând un sindrom decât un simptom. Deoarece capsula renală este fibroasă și puțin distensibilă, creșterea acută a presiunii intra-capsulare generează durere prin stimularea receptorilor nociceptivi. Durerea producându-se la nivelul rinichiului, colica este denumită „renală", deși cauza creșterii presiunii intra-capsulare este de obicei extrarenală. Receptorii nociceptivi transmit stimuli către căile vagale de răspuns, ceea ce determină apariția unor manifestări vegetative: tahipnee, bradicardie, greață, vărsături, încetinirea tranzitului intestinal, până la oprire și meteorism. Cel mai frecvent, creșterea presiunii intra-capsulare este determinată de obstrucția acută a ureterului prin calculi, care destinde sistemul colector. Alte cauze mai rare ale obstrucției ureterale acute sunt: cheagurile de sânge, puroiul sau cazeumul, tumorile și stenozele ureterale, fragmentele de papilă renală și endometrioza. În toate aceste situații, se adaugă și o componentă ureterală a durerii, care rezulta din iritația mecanică a terminațiilor nervoase situate în peretele ureteral și din spasmul ureteral prelungit, care crește producția locală de acid lactic și inițiază inflamația (**Figura 1**). Durerea se instalează acut, spontan sau legat de alergare, sărituri, trepidații sau de administrarea de diuretice. Sediul principal al durerii este lombar, cu iradiere antero-inferioară în flanc, spre regiunea inghinală și organele genitale externe.

FIGURA 1. Cauzele colicii nefretice .

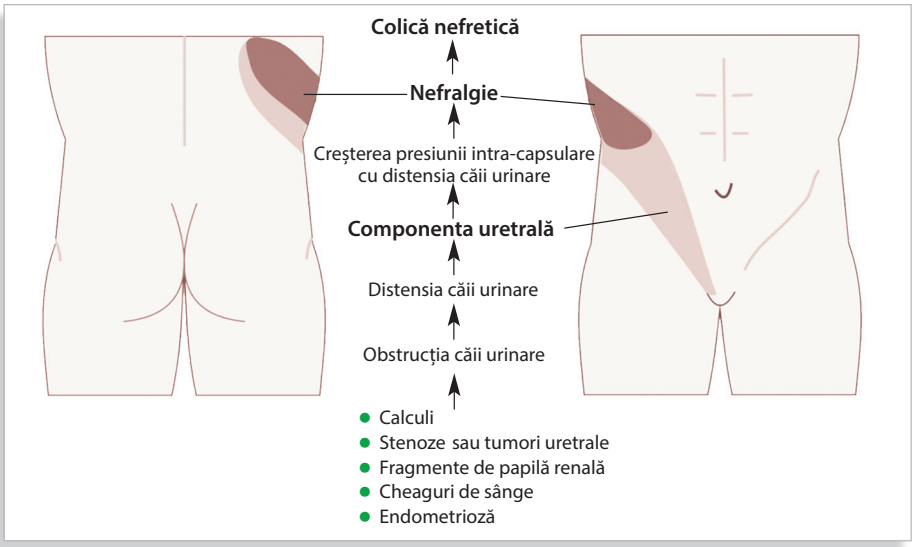

Durerea din colica renală are trei faze:

- *Creștere progresivă a intensității* în 1-2 ore, în care producția crescută de prostaglandină E determină vasodilatația arteriolei aferente, ceea ce mărește progresiv presiunea din calea urinară prin creșterea fluxului sanguin renal;
- *Platou dureros continuu* cu durată de 1-5 ore, în care durerea este extrem de intensă, una dintre cele mai intense dureri, comparată cu aceea din timpul nașterii. Deși în această fază se instalează vasoconstricția arteriolei aferente și fluxul sanguin renal scade, presiunea din calea urinară rămâne înaltă;
- *Scădere a intensității* durerii, după 5-6 ore de la debut, ca urmare a reducerii presiunii din calea urinară, fie prin eliminarea calculului, fie prin vasoconstricția arteriolei eferente, care reduce fluxul sanguin renal și filtrarea glomerulară.

Ciclul se poate repeta la fiecare deplasare a obstacolului.

Polachiuria este cu atât mai accentuată cu cât obstacolul este localizat mai aproape de vezica urinară. În rare cazuri, calculul poate obstrua orificiul ureteral, producând retenție acută de urină.

Manifestările digestive de însoţire a colicii renale sunt greața, vărsăturile și meteorismul. Mai rar, tranzitul intestinal se poate opri, ceea ce creează probleme de diagnostic cu ocluzia intestinală. Toate aceste manifestări conexe au mecanism vagal. Pacientul cu colică renală încearcă să adopte o poziție antalgică, ceea ce este un element util pentru diferențierea de alte cauze de abdomen acut, în care iritația peritoneală accentuează durerea, imobilizând bolnavul. Rinichiul este dureros la percuție, manevra Giordano este pozitivă, iar abdomenul este meteorizat, dar suplu la palpare.

Diagnosticul pozitiv se fundamentează pe manifestările clinice, examenul de urină și pe investigațiile imagistice.

Colica nefretică litiazică are manifestările tipice descrise anterior. Examenul de urină relevă hematurie, cu hematii nemodificate, care lipsește în 15% din cazuri, iar explorările imagistice pun în evidenţă calculii și distensia căilor urinare. Deoarece ecografia nu permite identificarea calculului în toate cazurile, dar evidențiază distensia căilor urinare, tomografia computerizată fără substanță de contrast este uneori de elecție.

Cauzele non-litiazice de obstrucție acută ureterală prin cheaguri de sânge, stenoze sau tumori ureterale, fragmente de papilă renală și endometrioză necesită examene imagistice pentru identificare, ca și acelea non-obstructive.

Diagnosticul diferențial impune excluderea unor urgențe abdominale: ocluzia intestinală, infarctul intestinal, pancreatita acută, colica biliară, apendicita acută și diverticulita. În aceste cazuri caracteristicile durerii sunt altele, palparea abdomenului este relevantă, lipsește hematuria, nu există distensia căii urinare, calculul nu poate fi evidențiat, iar explorările imagistice și de laborator precizează diagnosticul (Tabelul 3).

TABELUL 3. Afecțiunile care pot mima colica nefretică.

Urgențe abdominale	→ Ocluzia intestinală → Infarctul intestinal → Pancreatita acută → Colica biliară → Apendicita acută → Diverticulita
Urgențe ginecologice	→ Sarcina ectopică → Chistul ovarian torsionat → Pelvi-peritonitele
Urgențe vasculare	→ Disecția aortei
Altele	→ Durerea lombară - Spondiloza - Discartroza

Unele afecțiuni ginecologice cum sunt sarcina ectopică, chistul ovarian torsionat, pelvi-peritonitele pot determina o durere asemănătoare celei ureterale. Și aici, hematuria lipsește, iar investigațiile imagistice permit diferențierea. Anevrismul rupt al aortei abdominale constituie o urgență majoră și are uneori o simptoma-

tologie asemănătoare cu aceea a colicii nefretice litiazice. Însă, în mai mult de 50% din cazuri, anevrismul se palpează, este însoțit de semne de hemoragie internă cu scăderea rapidă inexplicabilă a hemoglobinei, scădere rapidă a TA, tahicardie și diferență de presiune arterială între membrele superioare și inferioare. Spondiloza și discartroza sunt însoțite de durere cu iradiere asemănătoare colicii nefretice. Examenul obiectiv evidențiază caracterul radicular al durerii și hematuria lipsește.

b. Nefralgia

Nefralgia acută este caracterizată printr-o durere lombară instalată brusc, intensă, cu iradiere anterioară, nu și inferioară, continuă, fără evoluție stadială ca în colica nefretică. Deoarece distensia căii urinare este absentă, componenta ureterală adică iradierea antero-inferioară spre regiunea inghinală, polachiuria și agitația lipsesc. Este mai rar întâlnită decât colica nefretică (Figura 2).

FIGURA 2. Cauzele nefralgiei acute.

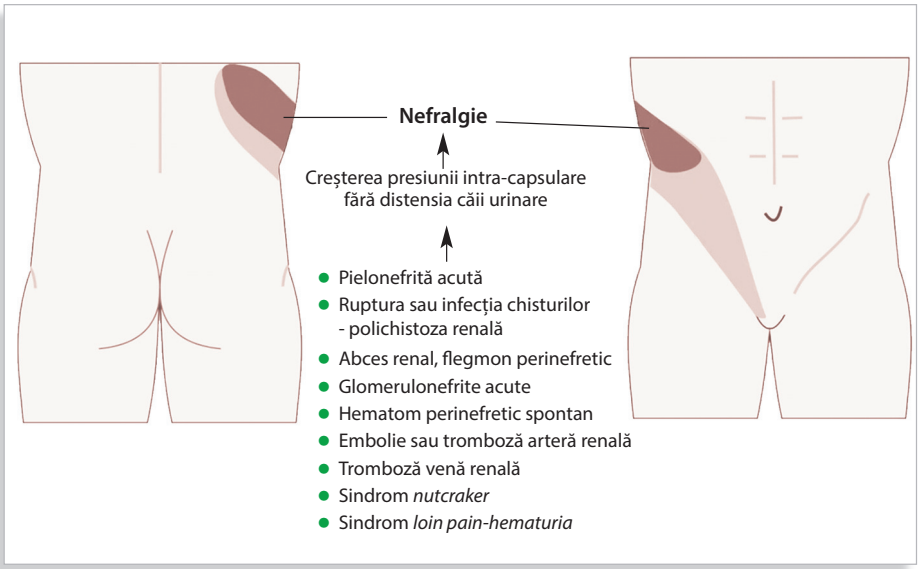

Este determinată de creșterea bruscă a presiunii în capsula renală, dar nu prin distensia căii urinare, ci prin inflamație și prin edem al parenchimului renal. Este întâlnită în pielonefrita acută sau abcesul renal, flegmonul perinefretic, în infecţiile și în ruptura chisturilor din polichistoza renală, în hematomul sub-capsular spontan și prin mecanism ischemic, în embolia arterei renale, tromboza de venă renală și în obstrucția venei renale stângi între artera renală stângă și aortă, sindromul *nutcraker*[1]. Asocierea de hematurie cu durere lombară fără obstrucție a căii urinare, sindromul *loin pain-hematuria* (Figura 2) se însoţește de nefralgie. Diagnosticul este sugerat de manifestările clinice, dar necesită confirmare prin examene imagistice.

Nefralgia cronică este caracterizată printr-o durere continuă surdă, de intensitate redusă, în zona lombară, fără iradiere. Are ca substrat prezenţa calculilor urinari imobili, mai rar polichistoză cu chisturi voluminoase. Trebuie diferențiată de afecțiunile coloanei vertebrale.

[1] Nutcraker (eng.) – clește pentru spart nucile.

c. Alte tipuri de durere reno-urinară

Durerea ureterală

Durerea ureterală sau ureteralgia are ca substrat leziunile inflamatorii ale ureterului, ureteritele care sunt leziuni lent stenozante ale mucoasei ureterale, calculii inclavați, stenozele sau tumorile ureterale și sondele ureterale. Leziunea locală induce spasm și are consecințe urodinamice: creșterea presiunii și dilatația căii urinare din aval, astfel încât devine greu de diferențiat de colica nefretică. Totuși, durerea este localizată ureteral iar componenta renală lipsește. Diagnosticul se stabilește prin investigații imagistice și necesită de cele mai multe ori ureteroscopie.

Durerea vezicală

Durerea vezicală sau cistalgia este localizată în hipogastru și iradiază spre meatul urinar, retro-pubian și spre sacru. Este ritmată de raportul dintre volumul vezicii urinare și nivelul de umplere, ca și de micțiune, fiind mai accentuată la sfârșitul micțiunii.

Cauzele durerii vezicale sunt în general inflamațiile mucoasei vezicale din cistita acută, cronică, interstițială sau din tuberculoză, iritația mucoasei vezicale din litiaza vezicală, distensia detrusorului și creșterea presiunii intra-vezicale în retenția completă de urină, reducerea capacității vezicale întâlnită în tuberculoză, cistectomie, tumori și hipertrofia de prostată. Cistalgia permanentă cu exacerbare diurnă sugerează cistita, inclusiv pe cea interstițială, cistalgiile diurne și nocturne sugerează tuberculoza sau tumorile vezicale, cele nocturne, hipertrofia prostatei iar cele legate de mișcare, litiaza vezicală. Urina este limpede în cistopatia endocrină și în tuberculoza vezicală, opalescentă sau tulbure în cistita acută, hematurică în cistita acută, tumori vezicale și litiază, pio-hematurică în litiaza infectată și în tumori. Stabilirea diagnosticului se face prin examenul cito-bacteriologic al urinei, explorare imagistică, cistoscopie și biopsie de mucoasă vezicală.

Durerea uretrală

Durerea uretrală sau uretralgia este durerea sau arsura resimțită pe traiectul uretrei, continuă sau intermitentă, accentuată de micțiune. Poate fi prezentă și în afara micțiunii. Un alt simptom este *alguria* care desemnează durerea din timpul micțiunii. Substratul cel mai frecvent al uretralgiei este uretrita bacteriană, virală sau determinată de chlamidii. Uretralgia mai este întâlnită în: litiază, tumori, stenoze, traumatisme prin rupturi, cateterism sau corpi străini. Prezența secreției uretrale sau uretroreea apare în uretrită, în timp ce sângerarea sau uretroragia sugerează litiaza, tumorile sau traumatismele uretrei.

Durerea prostatică

Durerea prostatică se manifestă prin simptome vagi, difuze, uneori greu de localizat, descrise ca durere sau disconfort, cu localizare pelviană și perineală, cu iradiere retro-pubiană în regiunea vezicală, testicule, gland, rect și sacru. Este însoțită de tulburări de micțiune cum sunt disuria, polachiuria, urgenturia sau arsurile micționale și de tulburări sexuale: scăderea libidoului, disfuncții erectile și durere post-ejaculație.

Durerea prostatică acută are ca substrat prostatitele acute bacteriene sau abcesul prostatic și se asociază cu febră, frisoane, durere extremă, edem și împăstarea prostatei la tactul rectal, iar examenul secreției prostatice evidențiază leucocite și germeni patogeni.

Durerea prostatică cronică este determinată cel mai frecvent de prostatitele cronice, cea mai frecventă afecțiune urologică întâlnită la bărbații peste 50 de ani și a treia afecțiune urologică descrisă la bărbații sub 50 de ani. Tactul rectal este neconcludent când durerea este inconstantă și când se observă indurare parcelară. Pentru diagnostic sunt necesare examenul cito-bacteriologic al secreției prostatice, examenele imagistice și biopsia prostatică.

Durerea pelvi-perineală

Durerea pelvi-perineală localizată anterior este întâlnită în afecțiunile uro-ginecologice la femei, cum este boala inflamatorie pelvină iar cea localizată posterior în prostatite, tumori prostatice sau în patologia recto-anală atât la bărbați cât și la femei.

Tulburările micțiunii

a. Micțiunea normală

Capacitatea anatomică a vezicii urinare este de 500-600 ml. Senzația de a urina apare la o umplere de 300 ml, care reprezintă capacitatea fiziologică iar într-o micțiune sunt eliminați 150-300 ml de urină. În condițiile unei diureze de 800-2000 ml, sunt înregistrate în mod normal 4-6 micțiuni/zi. Frecvența micțiunilor urmează ritmul de formare a urinei, două treimi în cursul zilei și numai o treime noaptea. Frecvența micțiunilor este mai mare în cursul zilei, o micțiune la 3-4 ore, iar micţiunile nocturne ar trebui să fie absente. Deoarece formarea urinei este continuă iar eliminarea urinei este discontinuă, vezica joacă rolul de rezervor, în care urina este depozitată la o presiune redusă. Astfel, ciclul vezical are două faze:

- *Faza de umplere,* în care reflexul de micțiune este inhibat, iar cel de umplere este activat pe cale vegetativă, sfincterul intern neted este contractat, iar detrusorul este relaxat prin creșterea activității parasimpatice și prin reducerea stimulării simpatice
- *Faza de golire* micțională în care reflexul de micțiune este activat de receptorii de tensiune din peretele vezical pe cale vegetativă, detrusorul se contractă și sfincterele se relaxează prin inhibiția a parasimpaticului și prin activarea simpaticului. Controlul voluntar al micțiunii se realizează prin sistemul nervos somatic, pe calea nervului rușinos de la nivelul S2, S3 și S4, care relaxează sfincterul striat extern, coordonat de centrul pontin al micțiunii și subordonat cortexului. Micțiunea normală este voluntară, rapidă, fără efort, imediată, nedureroasă, cu jet abundent și regulat, se termină net și este completă, cu dispariţia senzației de micțiune. Între micțiuni, vezica este continentă. Continența este asigurată de echilibrul dintre presiunile care tind să expulzeze urina, presiunea hidrostatică exercitată de urina acumulată, presiunea abdominală și presiunea creată de contracția detrusorului pe de o parte și de forțele care împiedică expulzia pe de altă parte: rezistența opusă de sfincterele contractate susținute de perineu și de uretră.

b. Simptomele suferinței tractului urinar inferior

International Continence Society (Societatea Internațională pentru Continență) a propus definiții standardizate pentru simptome, indicând suferința tractului urinar inferior ***L**ower **U**rinary **T**ract **S**ymptoms* – LUTS, grupate în funcție de relația cu ciclul funcțional al vezicii urinare (**Tabelul 4**). Simptomele orientează de regulă diagnosticul, ele trebuie obiectivate ori de câte ori este posibil prin înregistrarea în dinamică și prin interpretarea cu elementele obținute la examenul clinic, la explorarea imagistică, urodinamică și la examenul de urină.

TABELUL 4. Simptomele suferinței tractului urinar inferior.

Simptomele fazei de umplere	→ Tulburări ale frecvenței micțiunilor - Polachiuria - Nocturia - Micțiunile imperioase → Tulburările de continență urinară - Incontinența urinară - Enurezisul nocturn
Simptomele fazei de evacuare	→ Disuria → Retenția de urină - Acută - Cronică

Polachiuria

Termenul de polachiurie provine din greacă, unde *Pollakis* înseamnă deseori și *Ourein* a urina. Prin polachiurie se înţelege creșterea frecvenței micțiunilor diurne la un interval mai mic de 3 ore sau mai mult de 7 micțiuni/zi. Apare în multe afecțiuni prin reducerea capacității vezicale, obstacol subvezical, hiperactivitatea detrusorului sau poate fi o consecință a poliuriei (Tabelul 5). Însă, cauzele mai frecvente sunt infecțiile urinare la femei și hipertrofia benignă a prostatei (HBP) la bărbat.

TABELUL 5. Cauzele polachiuriei.

Reducerea capacității vezicale	• Cistite acute, cronice, interstițiale • Tumori • Prolaps pelvin • Sarcină • Obstacol subvezical - Hipertrofie benignă de prostată - Adenocarcinom prostatic
Hiperactivitatea detrusorului	• Sindromul vezicii hiperactive (Overactive bladder) • Infecții urinare joase - Cistite - Uretrite - Prostatite • Infecţii genitale la femei • Calculi • Neurogenă • Reactivarea reflexelor arhaice - Educație vezicală • Stimuli - Zgomotul apei
Polachiurie prin poliurie	-

Asocierea cu alte manifestări este uneori sugestivă pentru diagnostic. Astfel, polachiuria asociată cu disuria și cu urină tulbure sugerează o infecție urinară joasă, în timp ce polachiuria diurnă cu hematurie, jet întrerupt și reluat la schimbarea poziției, indică litiază vezicală, iar polachiuria din a doua jumătate a nopții, hipertrofia benignă a prostatei.

După evidențierea anamnestică a polachiuriei, examenul clinic al căilor urinare inferioare, inclusiv tactul rectal și vaginal, examenul urinei și explorarea imagistică permit stabilirea cauzei. În unele situații cum este vezica hiperactivă[2] este necesară și explorarea urodinamică. Polachiuria prin poliurie este identificată prin măsurarea diurezei.

Nocturia

Nocturia se referă la una sau mai multe micțiuni care trezesc pacientul din somn în cursul nopții. Nu trebuie confundată cu nicturia, care este o tulburare a diurezei, caracterizată prin creșterea cantității de urină formată în cursul nopții la peste o treime din volumul diurezei, care poate să fie și o cauză a nocturiei. De asemenea nu trebuie să fie confundată nici cu enurezisul, care reprezintă pierderea involuntară de urină fără întreruperea somnului. Nocturia apare atunci când volumul de urină nocturn depășește capacitatea maximă de stocare vezicală, din cauza reducerii capacității vezicii, cel mai adesea prin obstrucție subvezicală, prin nicturie în caz de insuficiență renală sau cardiacă cu edeme sau prin asocierea celor două (**Tabelul 6**).

TABELUL 6. Cauzele nocturiei.

Nocturie prin scăderea capacității vezicale	• Obstrucție subvezicală - HBP - Adenocarcinom al prostatei - Tumori vezicale • Calculi vezicali • Cistită • Vezică neurologică • Hiperactivitate nocturnă idiopatică a detrusorului • Anxietate
Nocturie prin creșterea volumului urinar nocturn	• Nocturia prin nicturie - Diureză osmotică - Insuficiență cardiacă congestivă - Edeme periferice - IRC - Medicamente diuretice - Diureză hipotonă prin pierderea ritmului circadian al ADH: niveluri reduse noaptea, la pacienți vârstnici cu diureză normală, dar cu volum crescut noaptea • Nocturie prin poliurie globală - Diabet insipid central - Diabet insipid nefrogen - Psihogenă

Nocturia de cauză mixtă apare prin capacitatea scăzută a vezicii și prin creșterea volumului urinar nocturn. Nocturia este obiectivată prin înregistrarea numărului de micțiuni nocturne timp de 1-2 săptămâni. După confirmare, examenul clinic general și al căilor urinare inferioare trebuie completat cu examene de laborator uzuale, examen sumar de urină, creatinină serică și investigatii imagistice care permit stabilirea cauzei.

[2] Vezica urinară hiperactivă - *Overactive bladder* - este un sindrom care asociază polachiurie, micțiuni imperioase și incontinență prin imperiozitate, determinată de hiperactivitatea detrusorului de cauză necunoscută. Apare la până la 25% dintre bărbați și la până la 40% dintre femei, prevalența crescând cu vârsta.

Micțiunea imperioasă

Reprezintă necesitatea bruscă de a urina, care nu poate fi amânată, *urinary urgency*. Poate fi însoțită de pierderea involuntară de urină, incontinență urinară imperioasă sau nu și este favorizată de consumul de cafea sau de alcool. Apare în infecții urinare joase, cistite interstițiale, în retenția cronică de urină și în sindromul vezicii hiperactive.

Incontinența urinară

Incontinența urinară reprezintă pierderea involuntară de urină. Este rezultatul unui deficit de depozitare a urinei în timpul fazei de umplere a vezicii prin disfuncții ale detrusorului sau ale mecanismelor care împiedică eliminarea urinei din vezică, sfincterele uretrale și diafragma uretro-pelviană (Figura 3).

Disfuncția detrusorului constă în hiperactivitate și contracții spontane sau provocate ale detrusorului în timpul perioadei de umplere sau în pierderea caracteristicilor elastice ale peretelui vezical, care dereglează raportul presiune/volum al vezicii urinare, astfel încât presiunea intravezicală crește prea mult în timpul umplerii. Ambele creează condițiile pentru creșterea presiunii intra-vezicale peste rezistența opusă de mecanismele de închidere a vezicii.

Al doilea grup de cauze se adresează mecanismelor de închidere a vezicii și anume disfuncția intrinsecă a sfincterului sau poziției anormale a bazei și colului vezical, coborârea colului vezical și a bazei vezicii deschide unghiul cu uretra și scade rezistența la deschidere.

Incontinența de stres desemnează situațiile în care pierderea involuntară de urină apare în cursul zilei, legată de creșterea presiunii intraabdominale în efortul fizic cu glota închisă, tuse, strănut, râs, screamăt, sarcină și nu este precedată de nevoia de a urina. Este mai frecventă la femei și este determinată de coborârea planșeului pelvin, este întâlnită mai rar în disfuncțiile sfincteriene.

FIGURA 3. Mecanismele incontinenței urinare.

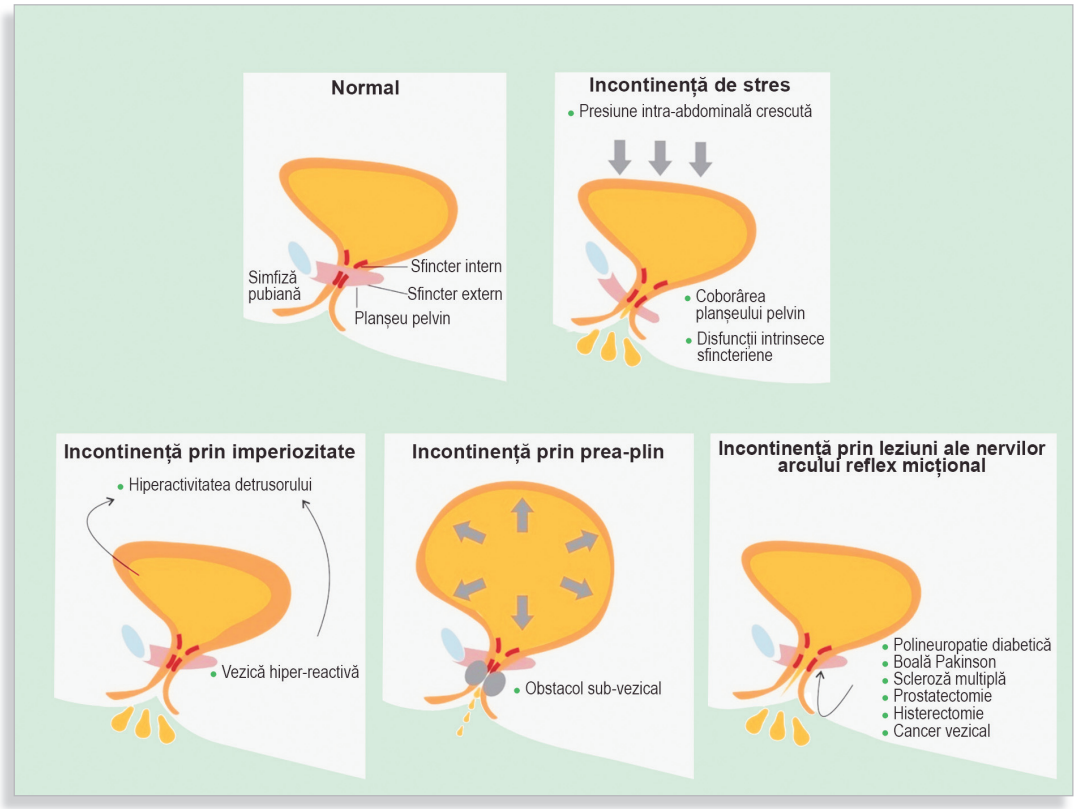

Incontinența prin imperiozitate constă în pierderea involuntară de urină care este precedată de nevoia imperioasă de a urina, apare diurn și nocturn. Cauza este hiperactivitatea detrusorului, prin lipsă de inhibiție, vezică hiper-reactivă sau prin iritația mucoasei determinată de inflamație, infecțioasă sau nu. Se asociază cu incontinența de stres și realizează incontinența mixtă.

Incontinența prin prea-plin constă în pierderea involuntară de urină, apărută ca urmare a retenției cronice de urină: presiunea intra-vezicală este mult crescută prin volumul rezidual post-micțional și depășește rezistența sfincterelor. Este continuă, diurnă și nocturnă, accentuată de creșterea presiunii intraabdominale.

Incontinența prin leziuni ale nervilor arcului micțional sau ale sfincterelor este continuă. Cauzele frecvente sunt neurologice: polineuropatia diabetică, boala Parkinson și scleroza multiplă. Mai este întâlnită și în unele leziuni locale din cancere, prostatectomie, histerectomie și radioterapie locală.

Enurezisul nocturn

Termenul de enurezis provine din limba greacă *enourein* care înseamnă a urina și reprezintă pierderea involuntară de urină în timpul somnului. Este mai frecvent la copil (7-10%), dar poate apare și la adult (0,5%). Atunci când apare constant mai mult de 6 luni este denumit primar, iar când reapare după 6-12 luni este denumit secundar. Asocierea cu alte simptome micționale, enurezis nocturn polisimptomatic sugerează alte afecțiuni ale vezicii sau ale căii urinare inferioare. Enurezisul monosimptomatic nu are o cauză identificată. Au fost discutate: întârzierea maturării sistemului nervos central, vezica urinară prea mică, poliuria nocturnă, inclusiv prin anomalii ale ADH, hiperactivitatea vezicii sau factorii psihologici.

Evoluția este regresivă în enurezisul monosimptomatic, dar în cel polisimptomatic depinde de afecțiunea subiacentă. De aceea, diferențierea între cele două forme prin anamneză, examen obiectiv, teste urodinamice, explorări imagistice și prin examen al urinei este importantă.

Disuria

Termenul de disurie provine din limba greacă în care *dys* înseamnă rău iar *ourein* urinare. Disura reprezintă o tulburare a fazei de evacuare a vezicii, caracterizată prin dificultatea de a urina, care se exprimă prin diferite forme (**Tabelul 7**).

TABELUL 7. Termeni folosiți pentru descrierea disuriei.

- Micțiune dificilă în care micțiunea necesită efort
- Micțiunea dependentă de poziție în care este nevoie de o anumită poziție pentru a putea urina sau pentru a ameliorea golirea vezicii. Pacientul adoptă o poziție aplecat în față, în spate sau semișezând
- Jet urinar este slab, vertical sau „în stropitoare"
- Disurie inițială, bolnavul așteaptă pentru a începe micțiunea
- Disurie terminală, ultima parte a micțiunii este prelungită, fluxul se reduce la câteva picături întârziate post-micțional
- Micțiuni în 2 timpi caracterizată prin nevoia de a urina din nou după terminarea micțiunii

Termenul de disurie este folosit în literatura anglo-saxonă și cel de algurie în literatura germană cu sensul de durere sau arsură uretrală sau vulvară declanșată de trecerea jetului urinar, prelungită uneori post-micțional. Este recomandat cu acest sens numai în infecțiile urinare. Cauzele disuriei sunt redate în **Tabelul 8**.

TABELUL 8. Cauzele disuriei.

Forțe de expulzie slabe	• Disfuncție sau insuficiență a detrusorului, vezica atonă
Obstacol în evacuare	• Col vezical - Adenom de prostată - Adenocarcinom prostatic - Inflamație a colului vezical - Scleroza colului vezical - Tumori ale colului vezical - Calculi • Modificări de statică vezicală - Fibroame - Ruptură de perineu • Sfincter - Vezică neurologică spastică • Uretră - Stricturi - Calculi prostată - Stricturi uretrale

Elucidarea cauzei se face prin examen clinic al căilor urinare inferioare, examene imagistice și eventual teste urodinamice.

Retenția de urină

Retenția acută de urină se referă la imposibilitatea de a urina, asociată cu durere vezicală, disconfort și agitație. Cedează de obicei după evacuarea vezicii urinare și este cea mai frecventă urgență urologică la bărbat. Retenţia de urină este determinată de obstrucția subvezicală. Cea mai frecventă cauză de retenție de urină la bărbat este adenomul de prostată (Tabelul 9).

TABELUL 9. Cauzele retenției acute de urină.

Obstrucție subvezicală	• La bărbat: - Hipertrofia benignă a prostatei - Traumatisme - Adenocarcinomul prostatei - Abces prostatic - Stricturi uretrale - Calculi - Tumori uretrale • La femeie: - Prolaps vezical - cistocel sau rectocel - Prolaps uterin - Tumori pelviene - Stricturii sau diverticuli uretrali - Traumatisme
Leziuni neurologice (leziuni traumatice medulare, abcese epidurale, infarcte, demielinizare sau poliradiculonevrită)	• Relaxare incompletă a sfincterelor • Contracție ineficientă a detrusorului
Insuficiența detrusorului	• Obstrucții subvezicale preexistente însoțite de supraumplerea vezicii - Diuretice - Perfuzii

Retenția acută de urină apare frecvent post-operator și depinde de: tipul intervenției, este mai frecventă în chirurgia ano-rectală, de tipul anesteziei, este mai frecventă în anestezia rahidiană decât în cea generală, de tratamentul medicamentos intra-operator cu opioizi, anticolinergice, simpatomimetice sau de volumul mare de soluții perfuzate. La percuție există matitate localizată la nivelul abdomenului inferior cu concavitate declivă iar la palpare se evidențiază o vezică destinsă care depășește simfiza pubiană, globul vezical. Ecografia confirmă diagnosticul, permite evaluarea volumului de urină retenționat și ajută la stabilirea cauzei.

Retenția acută de urină trebuie diferențiată de cea cronică. Volumul de urină evacuat ajută la această diferențiere: volumul de urină cuprins între 500-800 ml sugerează retenția acută, în timp ce un volum mai mare de 800 ml, sugerează retenția cronică acutizată, deoarece retenția cronică crește progresiv capacitatea vezicală, dar la volume mai mici de 500 ml, utilitatea diagnostică este discutabilă.

Retenția cronică de urină desemnează golirea incompletă a vezicii în timpul micțiunii și este caracterizată prin prezența reziduului post-micțional. Volumul reziduului vezical este definit variabil: unii autori definesc retenția cronică de urină atunci când volumul reziduului este de peste 300 ml, alții la peste 800 ml sau chiar de 1000 ml.

Este produsă de obstrucția căii urinare comune sau de disfuncția miogenă sau neurogenă a detrusorului. Cauzele cele frecvente sunt HBP la bărbat, prolapsul pelvin la femeie și vezica neurologică spastică la ambele sexe. O situație rară este sindromul Fowler: retenție acută de urină la femei tinere fără leziuni neurologice sau obstructive, la care umplerea vezicii nu produce senzația de micțiune, iar acumularea de urină rezultă din imposibilitatea micțiunii care generează disconfort sau durere supra-pubiană. În condițiile în care nu există leziuni obstructive sau neurologice, este bănuită o incapacitate de relaxare a sfincterelor de cauză neprecizată (**Tabelul 10**).

TABELUL 10. Cauzele retenției cronice de urină.

Obstrucția căii urinare inferioare	• Hipertrofia prostatei • Post-chirurgie anti-incontinență • Prolaps pelvin la femeie • Stricturi uretrale • Micțiuni disfuncționale[3]
Disfuncția detrusorului	• Miogenă - Vârstă înaintată - Malnutriție - Iradiere - Fibroză - Inflamații - Medicamente - Miopatii • Neurogenă - Neuropatii periferice - Leziuni spinale-neuron motor inferior - Chirurgie pelvină

[3] *Dysfunctional voiding* – sindromul Fowler.

Atunci când urina acumulată nu poate fi evacuată din cauza obstrucției căii urinare, în prima fază apare hipertrofia detrusorului, care crește forța de contracție a vezicii și poate compensa rezistența opusă de obstacol. Ca urmare, la început nu există reziduu urinar post-micțional. Persistența ulterioară a obstrucției depășește în timp capacitatea de compensare a hipertrofiei detrusorului și apare reziduul post-micțional. Pe măsură ce volumul post-micțional crește, capacitatea de contenție a vezicii urinare scade și apare polachiuria. Ulterior, presiunea intravezicală crește progresiv, apare incontinență urinară prin prea plin, retenție acută de urină suprapusă celei cronice sau hidronefroză însoțită uneori de creșterea creatininei serice. Incidental, peretele vezical se poate chiar rupe.

Anamneza relevă tulburările de micțiune care preced retenția cronică de urină cum sunt polachiuria, nocturia, micțiunile imperioase și disuria. La fel ca în retenția acută de urină, examenul clinic obiectiv decelează globul vezical. Ecografia permite evaluarea volumului reziduului post-micțional, evidențiază îngroșarea peretelui vezical care este consecutivă hipertrofiei compensatorii a detrusorului și hidronefrozei. Este utilă și în identificarea obstacolului subvezical.

Tulburările diurezei

a. Diureza[4] *normală*

Rinichiul elimină deșeurile hidrosolubile într-o soluție apoasă. Este necesară eliminarea a 500-600 mOsm de deșeuri metabolice pe 24 de ore. Capacitatea maximă de concentrare a rinichiului este de 1200 mOsm/l, iar cea de diluție este de 100 mOsm/l. Deci, limitele extreme de variație a diurezei sunt de 6000–400 ml (**Tabelul 11**).

Volumul urinar este controlat de hormonul antidiuretic (ADH), pentru a elimina apă și solviți astfel încât osmolaritatea mediului intern să fie menținută în limite normale. De aceea, din punct de vederea fiziologic, poliuria este definită de eliminarea de apă în cantitate mai mare, iar oliguria mai mică, decât cea așteptată considerând stimulul osmolar.

În practică, evaluarea diurezei în raport cu osmolaritatea nu este practică și sunt utilizate valori de referință stabilite prin consens și bazate pe mediile observațiilor clinice.

TABELUL 11. Tulburările diurezei.

Diureza normală	■ 800 - 2500 ml/zi sau 33 ml/oră
Poliuria	■ Peste 2500 ml/zi sau peste 33 ml/oră
Nicturia	■ Raport urină eliminată noaptea/urină eliminată ziua >1/3
Oliguria	■ Moderată 800-400 ml/zi ■ Severă, diureză sub 400 ml/zi sau sub 20 ml/oră
Opsiuria	■ Sub 80% din volumul de apă ingerat eliminat în 4 ore de la ingestie
Anuria	■ Sub 100 ml/zi, vezica urinară goală

[4] Diureză (diourein: *dia* - prin și *ourein* a urina, greacă) desemnează în limba română cantitatea de urină eliminată într-un interval de timp, de obicei pe zi. În limba engleză, *diuresis* este utilizat cu sensul cantitate mai mare de urină.

Eliminarea de apă nu este uniformă în cursul zilei. La adult, numai o treime din cantitatea totală de urină este formată noaptea. Inversarea raportului dintre urina formată ziua și noaptea se numește nicturie. Interpretarea volumului urinar trebuie să ia în considerație bilanțul apei, aportul lichidian pe cale orală sau parenterală, pierderile cutanate, pe cale respiratorie sau digestivă și cantitatea de solviți care trebuie eliminată, dependentă de vârstă, sex, masă corporală, dietă, activitate fizică și de eventuale afecțiuni.

b. Poliuria

Termenul de poliurie provine din limba greacă în care *poly* înseamnă mult și *ourein* urină. Poliuria reprezintă eliminarea unui volum de urină mai mare de 2500 ml/zi. Este însoțită de polidipsie dar polidipsia poate fi atât cauză, cât și efect al poliuriei. Poliuria poate fi produsă prin mai multe mecanisme. Poliuria prin *creșterea aportului de lichide* apare în polidipsia psihogenă, stres și anxietate. În aceste situații, concentrația urinei este mică și apare o poliurie hipotonă. În hipertiroidie, febră și hipercatabolism poliuria este determinată de *creșterea filtrării glomerulare* și este, de asemenea, hipotonă. Poliuria postobstructivă apare după îndepărtarea unui obstacol urinar, este de obicei autolimitată, dar se poate prelungi 2-3 zile. Tot o poliurie hipotonă este aceea din diabetul insipid central prin producție insuficientă de ADH și din diabetul insipid nefrogen prin lipsă de răspuns a tubilor la ADH, în care reabsorbția tubulară a apei este redusă. În contrast, *poliuria osmotică* datorată excesului de solviți în urină este întâlnită în diabetul zaharat dezechilibrat, BCR, administrarea de diuretice și în hiperparatiroidism (Tabelul 12).

TABELUL 12. Cauzele poliuriei.

Poliurie	Cauze
Hipotonă (densitate urinară sub 1010-1011)	• Aport crescut de lichide - Polidipsie psihogenă - Stres - Anxietate • Creșterea filtrării glomerular - Hipertiroidie - Febră - Hipercatabolism • Reabsorbție scăzută a apei în tubi - Diabet insipid central - Diabet insipid nefrogen - Consum de alcool • Poliurie postobstructivă
Osmotică	• Diabet zaharat • Boală cronică de rinichi • Diuretice • Hiperparatiroidism

Diagnosticul poliuriei presupune efectuarea bilanțului hidric prin însumarea pierderilor de apă pe cale urinară și alte căi, cutanată, respiratorie sau digestivă, cu aportul pe cale orală și parenterală, iar determinarea osmolarității urinei și a plasmei pot ajuta la identificarea cauzei.

În practică, cele mai frecvente poliurii sunt produse de diuretice, de BCR și de polidipsia psihogenă.

c. Nicturia

Nicturia sau poliuria nocturnă reprezintă creșterea raportului peste 1/3 dintre urina formată în cursul nopții cu excluderea ultimei micțiuni înainte de culcare și include prima urină de dimineață și cea formată în restul zilei, la persoanele peste 65 ani, raportul este de 1/2,5.

Nicturia apare prin mobilizarea apei interstițiale în caz de edeme și prin creșterea filtrării glomerulare, ambele sunt favorizate de decubit, la pacienți cu BCR sau cu edeme. Dacă nicturia este importantă poate să apară și nocturia.

d. Oliguria

Oliguria, *oligo* puțin și *ourein* urină din greacă, este moderată cu diureză de 800-400 ml/zi sau severă, cu diureză mai mică de 400 ml/zi.

Din punct de vedere fiziologic, *oliguria se*veră este definită ca un volum de urină prea mic pentru a elimina cantitatea de solviți formată într-o zi într-o urină maximă concentrată, adică mai puțin de 400 ml/zi. În *anurie*, volumul urinar este prea mic pentru a avea vreo semnificație funcțională. Oliguria severă și anuria indică de obicei o afectare acută a rinichiului. *Oliguria moderată* este cuprinsă între 400–800 ml/zi, este tranzitorie de 1-3 zile sau permanentă. Oliguriile moderate tranzitorii apar în condiții fiziologice prin ingestie redusă de lichide sau prea mică în raport cu pierderile pe cale respiratorie și cutanată, în condiții patologice prin febră, vărsături și diaree sau după administrarea unor medicamente: clorpropamidă, morfină sau barbiturice (**Tabelul 13**).

Oliguriile moderate trebuie considerate ca un semnal de alarmă pentru instalarea injuriei acute a rinichiului.

e. Opsiuria

Termenul de opsiurie provine din limba greacă în care *opse* înseamnă târziu iar *ourein* a urina și reprezintă eliminarea întârziată a apei ingerate. Rinichiul normal elimină mai mult de 80% din apa ingerată în 4 ore de la ingestie. Opsiuria este observată la bolnavii cu insuficiență cardiacă, ciroză hepatică, sindrom nefrotic, hiperestrogenism și cu secreție inadecvată de ADH.

TABELUL 13. Cauzele oliguriei.

Oligurie	Cauze
Temporară	➢ Fiziologice ● Ingestie redusă de lichide sau mică în raport cu pierderile cutanate și respiratorii ➢ Patologice ● Pierderi mari de lichide prin vărsături și diaree ➢ Medicamente ● Clorpropamidă ● Morfină ● Barbiturice
De durată	➢ Prerenale ● Hipotensiune arterială ● Debit cardiac redus - Insuficiență cardiacă congestivă - Tahiaritmii cu frecvență cardiacă mare - Tamponadă cardiacă ● Hipovolemie - Ciroză hepatică cu ascită - Sindrom nefrotic sever - Malnutriție protein-calorică severă cu hipoalbuminemie ● Endocrine - Secreție inadecvată de ADH - Hiperaldosteronism - Hiperestrogenism ➢ Renale ● Glomerulonefrite difuze acute ● Boală cronică de rinichi ● Precipitare tubulară a unor substanțe endo sau exogene[5] ➢ Post-renale ● Calculi ● Cheaguri de sânge ● Fragmente de papilă renală

[5] Mioglobină, hemoglobină, paraproteine, cristale de acid uric, sulfamide, chinolone, metotrexat.

V/2

Dorin IONESCU, Dorin DRAGOȘ, Gabriel MIRCESCU

Examenul obiectiv al pacientului nefrologic presupune examinarea rinichilor, a vezicii urinare și a organelor genitale.

Rinichiul

Inspecția

Rinichiul se proiectează pe peretele toracic posterior de la nivelul spațiului intervertebral T11-T12 până la spațiul L2-L3. Coasta a 12-a intersectează polul superior al ambilor rinichi. Polul inferior este mai aproape de tegument, în triunghiul lombar superior Grynfelt care este delimitat superior de coasta a 12-a, lateral de oblicul intern și intern de pătratul lombar. În cele mai multe cazuri, inspecția ariei de proiecție a rinichilor este negativă. Alteori, sunt observate cicatricile posterioare ale lombotomiei pentru nefrectomie sau pielolitotomie și cicatricile anterioare pentru ureterolitotomie sau pentru implantarea grefei renale. Bombarea la nivelul unei lombe însoțită de eritem local dureros sugerează existența unor supurații perirenale.

Palparea

Metodele de palpare a rinichiului

a. Metoda Guyon

Bolnavul este plasat în decubit dorsal cu genunchii flectați și capul de partea opusă examinatorului pentru relaxarea drepților abdominali. Pentru palparea rinichiului drept, medicul introduce degetele mâinii stângi posterior sub rebordul costal drept și degetele mâinii drepte anterior sub rebordul costal drept, paralel cu dreptul abdominal. Palparea trebuie să fie profundă întrucât rinichii sunt localizați în retroperitoneu (**Figura 1**).

Bolnavul este invitat să respire profund cu gura întredeschisă iar la sfârșitul inspirului, medicul apropie cele două mâini. Rinichiul are contact lombar, spre deosebire de alte formațiuni localizate intraabdominal. La fel se procedează și în cazul rinichiului contralateral.

b. Metoda Israël

Metoda Israël este similară metodei Guyon, deosebirea dintre ele este dată de poziția bolnavului, care în manevra Israël este așezat în decubit lateral sprijinit de genunchiul de aceeași parte care este flectat (**Figura 1**).

Rinichii normali nu se pot palpa decât în rare cazuri. La persoane slabe, longiline, polul inferior al rinichiului drept, în mod normal situat mai jos decât cel stâng poate fi palpat în inspir profund. Rinichii devin palpabili în nefroptoză și în nefromegalie.

Nefroptoza desemnează poziția anormal de joasă a rinichiului. Are trei grade: gradul I în care este palpat polul infeior renal, gradul II în care polul inferior ajunge la linia care unește cele două spine iliace antero-superioare și gradul III în care rinichiul se palpează în întregime. Nefroptoza se evidențiază mai bine prin palpare cu bolnavul în ortostatism.

FIGURA 1. **Palparea bimanuală a rinichiului prin metoda Israël (stânga) și metoda Guyon (dreapta).**

Nefromegalia sau rinichiul mare poate fi uni sau bilaterală, globală sau focală (Tabelul 1).

Nefromegalia globală are multe cauze, dar în cele mai multe cazuri, dimensiunile rinichiului nu sunt suficient de mari pentru a permite palparea. Dimpotrivă, rinichii din boala polichistică renală ating dimensiuni suficient de mari pentru a deveni palpabili. În acest caz, nefromegalia este bilaterală, nedureroasă, în afară de cazul complicării cu infecție sau cu hemoragie a chisturilor, suprafața rinichilor este neregulat boselată, corespunzător chisturilor de diverse dimensiuni. Dimensiunile rinichilor sunt mari, astfel încât un rinichi ocupă uneori aproape întregul hemiabdomen.

TABELUL 1. **Cauze de nefromegalie.**

Nefromegalie unilaterală	Mărire focală renală	Nefromegalie bilaterală
- Dublu sistem pielo-caliceal	- Neoplasme	- Chiste multiple
- Pielonefrită	- Chiste	- Boală polichistică
- Pielonefrită xantogranulomatoasă	- Abcese	- Hidronefroză bilaterală
- Pionefroză	- Hemagioame cavernoase	- Sistem pielo-caliceal dublu
- Hidronefroză	- Nefrită acută lobară	- Glomerulonefrită acută
- Neoplasm primar și secundar	- Rinichi în „dromader"	- Sindrom nefrotic
- Boală chistică	- Hematom	- Amiloidoză
- Tromboză de venă renală		- Boală Gaucher[1]
- Nefromegalie compensatorie		- Scleroză tuberoasă
		- Tromboză bilaterală a venelor renale
		- Necroză tubulară acută
		- Nefropatie urică acută

Hipertrofia compensatorie poate fi uneori suficient de importantă pentru ca rinichiul să devină palpabil. Nefromegalia este unilaterală, rinichiul controlateral fiind, prin definiție, mic sau absent. Cu excepția dimensiunii, rinichiul are toate caracteristicile unui rinichi normal: este nedureros, are consistență normală ca de organ plin, suprafață netedă și regulată. Cauzele infecțioase de nefromegalie, cum este pionefroza, produc o reacție inflamatorie perirenală, care generează durere sau sensibilitate locală, accentuate la palpare sau la percuție. Formațiunea palpată include nu numai rinichiul mărit, ci și țesutul perirenal inflamat. De aceea, este imprecis delimitată, conturul este relativ neregulat, iar consistența este mai degrabă crescută. Uneori inflamația perirenală este suficient de importantă pentru a afecta

[1] Boala Gaucher este o tezaurismoză provocată de acumulare de glucocerebrozid în splină, ficat, rinichi, plămâni, creier și în măduva osoasă. Se însoțește de splenomegalie și de hepatomegalie.

și tegumentul supraiacent. Se însoțește de căldură, roșeață, hipersensibilitate locală și de edem. Modificări similare sunt întâlnite și în flegmonul perirenal. Rareori o tumoră renală este suficient de mare pentru a fi palpabilă. Cele maligne de regulă nu apucă să ajungă suficient de mari. În rarele cazuri când cancerul renal este palpabil, are consistență dură, suprafață neregulată și delimitare netă. Dintre tumorile benigne, chisturile renale gigante situate la polul inferior pot fi palpate.

Percuția

Manevra Giordano se realizează prin lovirea cu marginea cubitală a mâinii sau cu degetele, a ambelor lombe în sens cranio-caudal (Figura 2). Manevra este pozitivă în colica nefretică, hidronefroza acută, pielonefrita acută și uneori în glomerulonefritele acute. A fost utilizată mai mult pentru diferențierea durerii renale de durerea de cauză abdominală sau de cauză vertebrală, dar are o specificitate redusă.

FIGURA 2. **Manevra Giordano.**

Auscultația

Arterele renale sunt auscultate anterior la intersecția rebordului costal cu drepții abdominali sau posterior în aria de proiecție a rinichilor (Figura 3). Suflurile sistolice sugerează stenoza arterei renale, ele sunt un indicator al HTA reno-vasculare. Se confundă cu suflurile aortice, numai că acestea din urmă au o iradiere cranio-caudală. Sufluri mai sunt întâlnite și în fistulele arterio-venoase mari, acestea sunt post-traumatice și produc un suflu continuu sistolo-diastolic cu accentuare sistolică.

FIGURA 3.
Focarele de auscultație a arterelor renale.

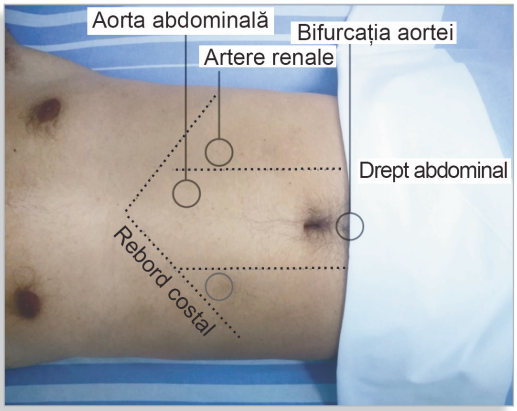

Vezica urinară

Vezica urinară normală nu este accesibilă examenului clinic. Atunci când există o retenție importantă de urină, vezica este mult destinsă și devine palpabilă, ca o formațiune emisferică cu convexitate cranială, elastică, cu suprafață netedă, glob vezical. În raport cu modul de instalare a obstrucției și cu gradul de distensie al vezicii este dureroasă mai frecvent când este instalată brusc sau este foarte voluminoasă. Percuția se efectuează radiar, cranio-caudal cu ombilicul în centru. Matitatea este circulară cu convexitatea în sus și puțin deplasabilă, ceea ce o diferențiază de matitatea din ascită. Palparea bimanuală a vezicii urinare prin tact rectal sau vaginal și hipogastric este utilă. Aduce informații despre planșeul vezical și evidențiază cauza obstrucției: hipertrofie benignă a prostatei, prolaps uterin, cancer etc.

Organele genitale

a. Organele genitale masculine

Uretra peniană trebuie palpată în vederea depistării unor stricturi, calculi sau inflamații ale glandelor periuretrale *Cowper*. Meatul uretral va fi examinat pentru a se elimina existența unui polip, sursă de hematurie macroscopică, sau a unei deschideri anormale pe fața dorsală a penisului, epispadias, respectiv pe cea ventrală, hipospadias.

Testiculele sunt palpate succesiv, între policele și indexul mâinii corespunzătoare. Un testicul mare poate fi dat de orhidiepididimită, în acest caz apare roșeață, căldură și durere locală. În hidrocel există lichid în vaginala testiculului iar în neoplasmul testicular cum este și cazul seminomului testicular apare o duritate caracteristică.

Dilatarea plexului venelor spermatice formează varicocelul. Testiculul este micșorat, dureros spontan și la palpare, iar hemiscrotul este alungit. Varicocelul apare mai frecvent pe stânga din cauza obstacolului mecanic realizat de vărsarea venelor spermatice în unghi drept la nivelul venei renale stângi, în timp ce pe partea dreaptă venele spermatice se varsă în unghi obtuz la nivelul venei cave inferioare, fără obstacol. De aceea, varicocelul drept sau varicocelul „sentinelă" este un semnal de alarmă care impune cercetarea unei tumori Grawitz sau a uneia retro-peritoneale.

Palparea cordonului spermatic se face între policele și indexul mâinii respective, cu blândețe. În mod normal, cordonul spermatic are forma unui băț de chibrit cu marginile rotunjite, nedureros. Durerea apare în inflamațiile acute iar în tuberculoză este indurat și moniliform.

Examenul prostatei se face prin tact rectal. Cea mai utilă poziție este cea genu-pectorală. Medicul introduce indexul drept prin orificiul anal și palpează prostata pe fața ventrală a rectului. O glandă prostatică normală are forma și volumul unei castane cu mobilitate și șanțul median care desparte cei doi lobi, păstrate. Adenomul de prostată mărește volumul glandei cu ambii lobi elastici și șanțul median păstrat. Litiaza prostatică determină neregularități caracteristice la suprafața lobilor, iar neoplasmul de prostată crește duritatea glandei, o imobilizează și face să dispară șanțul median.

Examenul veziculelor seminale se face tot prin tact rectal cu bolnavul în poziție șezândă. Veziculele seminale se palpează numai în inflamația lor cronică sau în tuberculoză.

Tactul rectal este parte obligatorie a examenului clinic atunci când există simptome care sugerează suferința aparatului urinar inferior. Mai mult, tactul rectal permite și evaluarea regiunii ano-rectale, care este în mod frecvent afectată în diverse patologii: hemoroizi, cancer etc.

b. Organele genitale feminine

Examenul meatului uretral depistează stricturi, calculi, inflamații locale sau polipi, care pot fi cauza hematuriei. Acest lucru este valabil și pentru uretră. Infecțiile de vecinătate, sienite, bartolinite, vaginite, anexite, atrofia mucoasei vaginale și rupturile de perineu trebuie puse în evidență dacă este posibil, deoarece explică recurența infecțiilor urinare joase.

Tactul vaginal permite de asemenea, evidențierea prolapsului uterin care este o cauză de hidronefroză, a sarcinii și a tumorilor utero-anexiale. Tactul vaginal combinat cu palparea abdominală este util pentru examenul vezicii urinare. De aceea, este obligatoriu la femeile care au simptome ce sugerează suferința aparatului urinar inferior.

V/3

Dorin IONESCU, Maria-Daniela TĂNĂSESCU, Gabriel MIRCESCU

Examenul urinei include următoarele explorări: sumarul de urină, examenul urinei cu bandeletă indicatoare, examenul urinei colectate pe 24 de ore și examenul bacteriologic al urinei.

a. Examenul sumar de urină

Deși denumit „sumar", este o investigație fundamentală, nu numai pentru afecțiunile reno-urinare, în care proteinuria este un indicator precoce al leziunii rinichiului iar examenul microscopic este o biopsie exfoliativă a rinichiului și a căilor urinare dar și pentru diabetul zaharat prin evidenţierea glicozuriei și a corpilor cetonici. Această investigație mai este utilă și în diagnosticul sindromului icteric și în cel al anemiilor hemolitice. Din acest motiv ar trebui să facă parte din investigațiile curente în orice patologie.

Recoltarea urinei

Ideală pentru examen este prima urină de dimineață, recoltată la mijlocul micțiunii, după toaleta organelor genitale externe. La femeie, acuratețea examenului crește dacă se utilizează tampon vaginal, care reduce contaminarea cu secreții vaginale iar urina recoltată în primele zile ale ciclului este neconcludentă.

În interpretare, trebuie luate în considerație administrarea cu mai puțin de 48 ore înainte a substanțelor de contrast iodate, întrucât acestea cresc densitatea urinară și dau reacții fals pozitive pentru proteine, precum și a altor medicamente cum sunt anticoagulantele și antiplachetarele care cresc debitul urinar al hematiilor. Diureticele și laxativele modifică densitatea urinară. Însă, în situații de urgență, examenul urinei recoltată în orice moment al zilei este util.

Este importantă totodată și perioada de timp dintre momentul recoltării și cel al examenului urinei. După mai mult de 3 ore de la recoltare, hematiile se lizează, leucocitele se degradează, cilindrii se dizolvă, pH-ul urinar crește prin degradarea ureei de către flora microbiană iar numărul de bacterii crește și el exponențial în timp ce reacția pentru nitriți devine pozitivă.

Examenul macroscopic al urinei

Turbiditatea

Urina proaspătă normală este clară și transparentă. Urina proaspătă tulbure poate conţine: săruri, uraţi, acid uric, oxalaţi, fosfaţi sau carbonaţi, mucus, epitelii, leucocite, puroi, microorganisme sau grăsimi care dau un aspect lăptos. Hematuria redusă dă un aspect tulbure, cu tentă roșeitică. Dacă urina este păstrată mai multe ore, pe fundul recipientului se depune un strat tulbure format din mucus și săruri, strat care dispare la agitare.

Culoarea

Culoarea normală a urinei proaspăt emisă este glaben-pai sau glaben-auriu datorită pigmenților, urocromului, urobilinei și uroeritrinei. Culoarea este modificată de numeroase substanțe endo sau exogene (**Tabelul 1**).

TABELUL 1. Substanțe care pot modifica culoarea urinei.

Culoare	Substanță
Alb lăptos	■ Chilurie
Galben până la incolor	■ Diureză apoasă ■ Hidrurie ■ Diabet insipid ■ Diuretice
Galben șofran până la brun	■ Caroteni ■ Flavone ■ Chinină ■ Fenolftaleină ■ Bilirubină ■ Eritrocite ■ Hemoglobină ■ Mioglobină ■ Porfobilină
Galben portocaliu	■ Urină concentrată ■ Aport redus de lichide ■ Febră ■ Sulfamide ■ Urobilinogen
Roșu portocaliu	■ Coloranţi alimentarl ■ Fenitoină ■ Aminofenazonă ■ Nitrofurantoin ■ Metronidazol ■ Hemoglobină ■ Uroglobină ■ Eritrocite ■ Porfirine
Roșu	■ Sfeclă roșie ■ Sânge proaspăt ■ Hemoglobină ■ Mioglobină
Roșu închis	■ Porfirină
Brun	■ Tanin ■ Timol ■ Indican ■ Porfobilină
Verde albastru	■ Indigo-carmin ■ Albastru de metilen ■ Biliverdina ■ Cupru
Verde murdar	■ Indigo-carmin ■ Acriflavină ■ Albastru de metilen ■ Cupru ■ Biliverdină ■ Indican ■ Bacterii cromogene-piocianic

Urina normală proaspătă are miros caracteristic datorat acizilor volatili sau așa numitelor substanțe „urinoide" iar urinele concentrate au un miros mai accentuat. Modificări ale mirosului apar în mai multe circumstanțe (Tabelul 2).

TABELUL 2. Circumstanțe în care mirosul urinei este modificat.

Mirosul	Circumstanțele
Alcool	Etilism
Amoniac	Urină infectată, tumori renale
Fructe sau de cloroform	Acido-cetoză diabetică
Putrid	Infecții cu anaerobi

Examenul fizic al urinei

Densitatea urinară

Densitatea urinară reprezintă raportul dintre masa substanțelor dizolvate pe de-o parte, reprezentate de săruri și de uree la persoanele sănătoase, iar în cazul persoanelor bolnave de glucoză și albumină și volumul de apă pe de altă parte. Determinantul principal al densității urinare este variația volumului de apă, care este mediată de ADH. Acesta depinde de starea echilibrului hidric și de capacitatea de concentrare sau de diluție a rinichiului. Numai în puține situații masa substanțelor dizolvate este cauza creșterii densității urinei, de exemplu, în glicozuria din diabetul zaharat dezechilibrat și în prezența substanțelor de contrast iodate în ziua de după examen.

Valorile normale ale densității în urina de dimineață sunt 1015-1022, cu limite extreme 1003-1035. În insuficiența renală cronică, densitatea urinară scade când RFG este mai mic de 50 ml/min la 1018-1015, hipostenurie, apoi poate deveni mai mică decât cea a urinei primitive sub 1010-1011 subizostenurie pentru ca în final să ajungă egală cu cea a urinei primitive, 1010-1011 izostenurie.

Având în vedere factorii numeroși care o influențează, interpretarea densității urinare trebuie făcută în funcție de contextul clinic. Atunci când modificările densității urinare nu pot fi explicate, sunt necesare teste de concentrare și de diluție a urinei (vezi *Explorarea funcțională a rinichiului*).

Osmolaritatea urinară

Osmolaritatea exprimă mai bine decât densitatea, concentrația urinei, deoarece reprezintă raportul dintre numărul de molecule aflate în soluție și volumul sau masa de apă iar reglarea eliminării de apă este condusă de osmolaritate, nu de densitate. În plus, dacă este exprimată ca raport dintre numărul de molecule și masa de apă, osmolalitatea nu este influențată de temperatură. Osmometrele evaluează osmolalitatea prin determinarea punctului de îngheț al urinei: 0,56°C corespund unei osmolalități de 272 mOsm/kg. Unitățile de măsură sunt miliosmoli/kg. Osmolalitatea normală a urinei de dimineață este de 800-1200 mOsm/kg iar limitele extreme 50-1400 mOsm/kg.

Ca și în cazul densității urinare, modificările osmolarității urinare trebuie interpretate în context clinic.

Reacția urinei (pH urinar)

PH-ul urinei se măsoară de rutină pe hârtie indicatoare, dar mai precis, cu pH-metrul. Urina este slab acidă, cu pH 6, la persoanele sănătoase care au o dietă echilibrată. Variația reacției urinei reflectă intervenția rinichiului în menținerea homeostaziei acido-bazice și este influențată de dietă sau de unii factori locali, cum este infecția urinară.

Dieta hiperproteică crește aciditatea urinei din cauza eliminării pe cale urinară a unor cantități mai mari de acid uric şi de fosfați acizi. În mod contrar, dieta vegetariană alcalinizează urina.

Urini intens acide cu pH 4-4,5 sunt întâlnite în febră, diaree abundentă, acidoză diabetică sau metabolică. În tuberculoza uro-genitală urina este acidă.

Urina intens alcalină apare în infecțiile urinare cu germeni ureazo-formatori, în alcaloza respiratorie sau în cea metabolică.

Examenul chimic al urinei

Proteinele sunt determinate semicantitativ prin precipitare cu acid sulfosalicilic. Sub acţiunea acestuia precipită: albuminele, globulinele, peptidele, proteinele Bence-Jones, proteina Tamm-Horsfall şi produsele de degradare a proteinelor. Au fost stabilite corespondențele determinării semicantitative, prin precipitare cu acid sulfosalicilic, cu ajutorul bandeletei indicatoare, cu cea cantitativă din urina colectată pe 24 ore (**Tabelul 3**).

Proteinuria mai mare de 150 mg/zi este anormală și trebuie investigată suplimentar (vezi *Proteinuria*).

TABELUL 3. Determinarea semicantitativă a proteinelor în urină şi corespondența cu determinarea cantitativă.

Aspect	Rezultat		
	Sulfosalicilic	Bandeletă indicatoare	Dozare în urina din 24 ore (mg/l)
Clar	Absente	-	< 100
Turbiditate foarte slabă	Urme foarte fine	±	100-150
Turbiditate definită	Urme fine	+	150-200
Nor alb fără precipitat	Nor fin	++	200–300
Nor alb cu precipitat	Nor gros	+++	300-500
Precipitat floculent	Dozabilă	++++	> 500

Glucoza este detectată prin metode semicantitative, prin reacția Fehling sau Benedict. Prezenţa glucozei în urină este anormală și indică cel mai frecvent diabetul zaharat dezechilibrat. Mai este întâlnită și în tubulopatii, diabe renal sau după perfuzii cu cantități mari de soluții glucozate.

Corpii cetonici nu sunt prezenți în urina normală. Prezența lor indică, cel mai frecvent acido-cetoză diabetică. Se mai întâlnesc în inaniție și în malabsorbție.

Urobilinogenul este determinat semicantitativ prin reacția Erlich. Deoarece urobilinogenul, urobilina, stercobilinogenul și stercobilina sunt derivați halogenați solubili ai bilirubinei, care ajung în urină după ce parcurg ciclu entero-hepatic, urobilinogenul este absent în urină atunci când canalul coledoc este obstruat. Urobilinogenul urinar crește atunci când producția acestuia este mare, ca în anemiile hemolitice sau când preluarea hepatică de urobilinogen este mică: hepatite acute sau ciroze hepatice.

Bilirubina nu apare în urină decât atunci când există leziuni hepatice. În condiții patologicice, în urină este prezentă bilirubina directă hidrosolubilă. De aceea, în icterele hemolitice, care se caracterizează prin creșterea bilirubinei indirecte, aceasta nu este prezentă în urină.

Examenul sedimentului urinar

Examenul sedimentului urinar este considerat o biopsie exfoliativă a rinichiului și a căilor urinare. Sedimentul se obține prin centrifugarea blândă a probei de urină. Sedimentul se examinează la microscopul optic, direct sau după colorare sau la microscopul cu lumină polarizată, care permite identificarea mai bună a elementelor fără colorare prealabilă. De asemenea, elementele din sediment pot fi evaluate cu analizoare automate.

Celulele epiteliale pavimentoase provin din straturile superficiale ale segmentelor inferioare ale căilor urinare și sunt prezente în număr mare în infecțiile urinare joase.

Celulele epiteliale tranziționale apar prin descuamarea de la nivelul calicelor renale până la nivelul segmentului proximal al uretrei. Sunt frecvente în neoplasme sau procese inflamatorii.

Celulele epiteliale renale tubulare sunt un indicator al leziunii tubulare acute.

Leucocitele, de obicei granulocite neutrofile, apar în urină în inflamațiile reno-urinare, de cauză infecțioasă sau neinfecţioasă. În cazul infecției, sunt degradate și înglobate în mucus.

Evaluarea numărului de leucocite se face ca număr pe câmp microscopic, în mod normal 1-2/câmp, pe milimetru cub, proba Stansfeld Webb mai puține de 10/mmc sau pe minut, proba Addis-Hamburger sub 10.000/min din urina necentrifugată. Prezența în număr mai mare a leucocitelor este întâlnită în *piurie*, *pio* - puroi, -*uria* în urină, deși termenul ar trebui rezervat situațiilor în care leucocitele sunt degradate.

În 90% din cazuri, piuria este determinată de infecții, adică urocultura este pozitivă. Piuria este „sterilă" atunci când infecția este produsă de germeni care nu cresc pe mediile uzuale cum sunt chlamidiile, bacili Koch și virusurile sau atunci când există leziuni tubulo-interstițiale non-infecțioase.

Hematiile pot proveni de la orice nivel al aparatului reno-urinar sau prin contaminare, din tractul genital feminin. Contactul prelungit cu urina modifică hematiile: urina hipertonă le reduce volumul, le crește densitatea optică și le crenelează conturul, iar cea hipotonă le crește volumul, le reduce densitatea optică și le balonizează. De aceea, evaluarea cu acurateţe necesită o probă de urină proaspătă. *Hematiile izomorfe* au modificări minime de dimensiune, densitate optică și contur. Sunt de origine extra-glomerulară. *Hematiile dismorfe* au dimensiuni mici și inegale, sunt fragmentate, au forme bizare și exprimă microvezicule membranare, unele sparte. Cele care exprimă microvezicule, unele cu forma urechilor lui Mickey Mouse sunt denumite acantocite (**Figurile 1, 2**), *acanthus* spin din grecește și sunt sugestive pentru sindromul nefritic (vezi *Hematuria*).

FIGURA 1.
Acantocite - microscopie cu contrast de fază.

Hematii cu „spini" şi cu aspectul urechilor lui Mickey Mouse.

FIGURA 2.
Sediment urinar nativ.

Hematii dismorfe, acantocite, un cilindru hematic și câteva leucocite – sediment urinar nefritic sau „activ".

Evaluarea cantitativă a hematiilor se face în urina necentrifugată și se exprimă ca număr pe câmp microscopic, normal, 1-2 hematii la 2-3 câmpuri, pe milimetru cub Stansfeld Webb sub 5/mmc sau pe minut Addis Hamburger sub 5000/min.

Cilindrii sunt mulaje ale tubilor renali formate prin precipitarea în lumenul tubilor a glicoproteinei Tamm-Horsfall și a altor proteine. Acest proces este favorizat de creșterea concentrațiilor intratubulare a proteinelor și a electroliților prin concentrarea urinei și de scăderea pH-ului prin acidifierea urinei în nefronul distal. La suprafața cilindrilor se pot apoziționa celule sau alte elemente care sugerează tipul de leziune renală (Tabelul 4).

TABELUL 4. Principalele tipuri de cilindri.

Mecanism de formare	Tip	Semnificație
Transudare	Hialini	Indică originea renală a proteinuriei
	Pigmentari	Mioglobinurie, hemoliză intra-vasculară, icter
	Grăsoși	Sindrom nefrotic
Exsudare	Hematici	Glomerulopatie
	Leucocitari	Pielonefrită
Descuamare	Epiteliali	Nefrită tubulo-interstițială acută toxică, ischemică sau septică
Degenerescență	Granuloși	Nefropatii cronice sau tranzit tubular lent prin reducerea RFG
	Ceroși	

Cristalele de oxalat de calciu, fosfat de calciu, fosfat amoniaco-magnezian, acid uric, urați și de cistină sunt recunoscute după forma caracteristică. Prezența acestora în cantitate mare sugerează un anume tip de litiază, cu excepția fosfatului amoniaco-magnezian și a cistinei care indică cu certitudine o infecție urinară sau cistinurie ereditară.

b. Examenul urinei cu bandeletă indicatoare

Examenul urinei cu bandeletă indicatoare, *urine strip* sau *dipstick test*, oferă aceleași informații semicantitative ca examenul sumar de urină efectuat prin metode convenționale despre determinările fizice, densitatea sau pH-ul urinei și biochimice în ceea ce privește proteinele, glucoza, corpii cetonici, bilirubina și urobilinogenul. Sensibilitatea pentru proteine este asemănătoare cu cea a metodelor convenționale (Tabelul 3), dar reactivii utilizați sunt mai sensibili la albumină și nu reacționează cu lanțurile ușoare. De aceea, evidențierea lanțurilor ușoare se face în urina din 24 ore.

Hematiile sunt detectate indirect prin determinarea în urină a hemoglobinei, reacție care este uneori pozitivă și în mioglobinurie[1]. Leucocitele sunt evidențiate prin reacția esterazelor iar bacteriile, prin reacția pentru nitriți deoarece majoritatea bacteriilor Gram negative reduc nitratul urinar la nitriți. Leucocituria în absența reacției pozitive pentru nitriți sugerează piuria sterilă.

Examenul urinei cu bandeletă indicatoare durează 1-2 minute și este ieftin, astfel încât este un test bun de triaj. Uneori apar interferențe cu unele medicamente și rezultatele sunt influențate de pH-ul urinar. De aceea, rezultatele pozitive trebuie confirmate și prin examinarea microscopică a sedimentului.

c. Examenul urinei colectate 24 ore

Urina colectată în 24 ore este rezervată determinărilor biochimice, nu și evaluării sedimentului celular. Conservarea urinei se realizează prin adăugarea de timol, cloroform, fenol sau toluen și se păstrează la temperatură de +4°C. Este esențial ca urina să fie recoltată integral.

Determinările în urina colectată pe parcursul a 24 ore sunt indicate frecvent pentru măsurarea și caracterizarea proteinuriei. Metoda folosită pentru măsurarea proteinuriei în urina din 24 ore permite dozarea lanțurilor ușoare. Acestea nu sunt evidențiate prin examinarea cu bandeletă indicatoare. Ulterior proteinele sunt identificate prin electroforeză sau prin imunofixare (vezi *Proteinuria*). În urina colectată pe parcursul a 24 ore se determină și alte componente urinare care au importanță clinică (Tabelul 5).

[1] Dacă reacția pentru hemoglobină este pozitivă și după centrifugare supernatantul este roșu, poate fi vorba despre hemoglobinurie iar dacă nu este roșu, poate fi vorba despre mioglobinurie sau hematurie, ultima fiind identificată prin examen microscopic.

TABELUL 5. Determinări din urina colectată 24 ore.

Substanța	Eliminare în urină	Indicații
Proteine	<150 mg/zi	Semn precoce de leziune a rinichiului
Albumină	<30 mg/zi	Semn precoce de leziune a rinichiului
β2 microglobulină	4-370 µg/l	Valorile mari indică disfuncție tubulară
Uree	20-40 g	Evaluare aport sau a catabolism proteic
Creatinină	B 1-2,1 g/zi F 0,9-1,5 g/zi	Evaluare funcție renală
Acid uric	250-750 mg/zi	Metabolism acid uric - Gută - Litiază renală
Sodiu	B 120-220 mmol/zi F 50-150 mmol/zi	Evaluare aport sare
Potasiu	35-80 mmol/zi	Hiperaldosteronism
Calciu	B 25-300 mg/zi F 20-275 mg/zi	Litiază renală Metabolism mineral
Fosfat	B 360-1600 mg/zi F 170–1200 mg/zi	Litiază renală Metabolism mineral
Acid citric	320-1240 mg/zi	Litiază renală

În interpretare, trebuie ținut cont de faptul că majoritatea substanțelor au variații ale eliminării pe cale urinară în funcție de dietă.

d. Examenul bacteriologic al urinei

Infecțiile urinare sunt frecvente mai ales în prezența anomaliilor reno-urinare. De aceea, urocultura este indicată la pacienții care au simptome de suferință a tractului urinar inferior, la aceia care au anomalii ale căii urinare și la aceia care au leucociturie.

Se recoltează urina de dimineață, de la mijlocul micțiunii, în condiții perfecte de igienă, astfel ca numai urina să intre în contact cu interiorul recipientului steril de colectare a urinei, pentru a preveni contaminarea. La femeie, este indicată utilizarea tamponului vaginal. În situații speciale, urina poate fi recoltată prin cateterism vezical sau puncție suprapubiană. Deoarece multiplicarea germenilor este logaritmică, însămânțarea pe medii de cultură trebuie făcută la mai puțin de o oră de la recoltare.

Însămânțarea se face cu o ansă calibrată, pentru a obține informații despre frecvența germenilor, *urocultură cantitativă*. Situația clinică este definită de simptomele de suferință a tractului urinar inferior, de numărul de germeni și de leucociturie. Prezența germenilor poarta numele de *bacteriurie*, iar *infecția urinară* se referă la asocierea dintre bacteriurie, manifestări clinice și leucociturie. Leucocituria în absența bacteriuriei reprezintă *piuria sterilă*. Urocultura pozitivă cu mai mulți germeni sugerează contaminarea (**Tabelul 6**).

TABELUL 6. Interpretarea uroculturii cantitative.

Număr colonii / ml	Leucociturie	Simptome	Situație clinică
$<10^2$	Absentă	Absente	Fără infecție
		Prezente	Infecție cu virusuri sau Chlamydii
	Prezentă	Absente	Piurie sterilă
		Prezente	Neisseria Chlamydii Ureaplasma
10^2 - 10^5	Absentă	Absente	Colonizare
		Prezente	Neisseria Chlamydii Imunodepresie - leucopenie
	Prezentă	Absente	La cei necateterizați - Bacteriurie asimptomatică - Tratament anterior cu antibiotice La cei cateterizați - Infecție urinară
		Prezente	La cei cateterizați - Infecție urinară La cei necateterizați - Bacteriurie simptomatică
$>10^5$	Absentă	Absente	Bacteriurie asimptomatică Contaminare
		Prezente	Infecție urinară
	Prezentă	Absente	Bacteriurie asimptomatică
		Prezente	Infecție urinară

Germenul identificat prin urocultură poate fi însămânțat pe medii cu antibiotice pentru a-i testa spectrul de sensibilitate. Rezultatele se exprimă ca **R**ezistent, **I**ntermediar sau **S**ensibil și sunt utilizate pentru orientarea tratamentului antibiotic.

V/4

Dorin IONESCU, Dorin DRAGOȘ, Gabriel MIRCESCU

Noțiuni introductive - Generalități

Testele utilizate pentru evaluarea funcțională a rinichiului se adresează filtrării glomerulare și funcțiilor tubulare, de concentrare sau de diluție și de acidifiere. Unele se practică de rutină, altele în situații speciale și în scop de cercetare (Tabelul 1).

TABELUL 1. Teste folosite pentru evaluarea funcțiilor rinichiului.

Evaluare de rutină	Evaluare specială sau în scop de cercetare
Filtrarea glomerulară	
Măsurată Clearance creatinină endogenă **Estimată** Ecuația MDRD Ecuația CKD-EPI creatinină, cistatină C	**Măsurată** Clearance-ul inulinei, al iotalamatului sau al ^{125}I-iotalamat, ^{51}Cr-EDTA, ^{99}Tc-DTPA
Reabsorbția tubulară	
Tm glucoză	Reabsorbția fosfaților Reabsorbția sodiului
Secreția tubulară	
Clearance uree	Tm PAH
Capacitatea de concentrare sau de diluție a urinei	
Osmolalitatea urinară Densitometria fracționată Curba diferențială Walter	Testul de sete Testul cu ADH Testul de încărcare cu apă
Mecanismul de acidifiere a urinei	
pH urinar	Testul de acidifiere cu NH_4Cl Testul cu furosemid și fludrocortizon

PAH – acid para amino hipuric;
Tm– transport maxim.

Evaluarea ratei de filtrare glomerulară

Evaluarea ratei de filtrare glomerulară (RFG) este cel mai bun indicator global al funcțiilor rinichiului. Deoarece reducerea funcțiilor tubilor este proporțională cu scăderea RFG, aproximarea este utilă clinic în majoritatea situațiilor. De aceea, RFG exprimă procentul de rinichi încă funcționali, 60 ml/min corespunde la 60% funcție renală. Rata de filtrare glomerulară se măsoară *direct* (mRFG) sau este *estimată* (eRFG) prin ecuații plecând de la concentrația serică a creatininei sau a cistatinei C. Măsurarea RFG este esențială pentru diagnosticul BCR, evaluarea progresiei disfuncției renale și a necesității inițierii tratamentului de substituție a funcțiilor renale prin dializă sau transplant renal și pentru ajustarea dozelor de medicamente la nivelul funcției renale.

Conceptul de clearance

Clearance-ul (Cl) renal al unei substanțe este volumul de plasmă pe care rinichiul îl epurează de acea substanță în unitatea de timp, după cum este ilustrat în ecuația:

$$Cl_{(x)} = \frac{U_{(x)}}{PO_{(x)} \times t}$$

în care: U_x – concentrația urinară a substanței x;
P_x – concentrația plasmatică a substanței x;
V – volumul de urină exprimat ca debit în ml/min.

Pentru a reflecta rata filtrării glomerulare, *clearance*-ul trebuie efectuat cu respectarea simultană a mai multor condiții:

- Concentrația plasmatică a substanței x trebuie să fie constantă în timpul determinării
- Concentrația urinară a substanței x trebuie să fie constantă în timpul determinării
- Substanța x trebuie să fie integral și exclusiv excretată prin filtrare glomerulară
- Substanța x nu trebuie să fie reabsorbită, secretată sau metabolizată de tubi
- Substanța x nu trebuie să fie metabolizată în alte țesuturi.

Este evident că atunci când există variații ale concentrațiilor plasmatice sau urinare ale substanței x, *clearance*-ul nu reflectă RFG. De aceea, evaluarea funcției renale prin *clearance* nu este validă în injuria acută a rinichiului.

Acuratețea măsurării RFG depinde de indicatorul folosit pentru determinare. Indicatorul ideal trebuie să aibă distribuție liberă în întreg spațiu lichidian extracelular, să nu fie legat de proteinele plasmatice, să nu fie metabolizat în organism, să fie eliminat numai pe cale renală, exclusiv prin filtrare glomerulară fără secreție, reabsorbție sau metabolizare în tubi.

Cea mai apropiată de indicatorul ideal este inulina dar tehnica este laborioasă, astfel încât este folosită numai în scop de cercetare. Nici indicatorii exogeni radioactivi nu sunt de utilitate clinică. În clinică sunt folosiți indicatorii endogeni, cel mai frecvent creatinina și uneori cistatina C.

Creatinina rezultă din transformarea cu o rată constantă, non-enzimatică, a creatinei provenite îndeosebi din mușchi, cantitatea produsă fiind proporțională cu masa musculară a fiecărui subiect, care variază cu vârsta și depinde de sex. Creatinina nu este metabolizată, nu se leagă de proteinele plasmatice, se filtrează liber, dar este secretată de tubi, cantitatea secretată fiind cu atât mai mare cu cât RFG este mai mică, secreția tubulară crește cu 20-40% când RFG scade sub 20 ml/min. Mai mult, unele medicamente modifică secreția tubulară. Deoarece există diferențe importante între metodele de laborator de măsurare a creatininei, numai metodele trasabile la dozarea creatininei prin spectroscopie de masă trebuie considerate valide. Din aceste motive, concentrația creatininei serice, cu valori normale de 0,6-1 mg/dl la femeie și de 0,8-1,3 mg/dl la bărbat, nu este un indicator valid al RFG.

Cistatina C este o proteină cu greutate moleculară mică 13 kD produsă cu o rată constantă de către toate celulele nucleate. Se filtrează glomerular, nu se secretă, dar se reabsoarbe și este metabolizată în tubul contort proximal. Valorile serice ale cistatinei C nu sunt influențate de vârstă, sex sau masă musculară, dar sunt

influențate de utilizarea corticosteroizilor, disfuncția tiroidiană, obezitate, fumat și de inflamație, proteina C reactivă. Inițial, s-a presupus că față de creatinină, concentrația cistatinei nu depinde de masa musculară dar ulterior s-a constatat că depinde mai mult de masa adipoasă. Dozarea cistatinei C este costisitoare și experiența clinică este relativ limitată. De aceea, nu este utilizată extensiv în clinică.

Măsurarea directă a ratei de filtrare glomerulară

Se face prin determinarea *clearance*-ului, ceea ce presupune măsurarea concentrației plasmatice în perioada de echilibru, colectarea integrală a urinei într-un interval definit de timp și măsurarea concentrației urinare a indicatorului ales. Valorile obținute sunt introduse în ecuația *clearance*-ului și se află RFG. Deoarece funcția renală depinde de dimensiunile corpului, RFG calculată este ajustată în funcție de suprafața corporală standard de 1,73m^2. Această valoare este considerată a avea cea mai strânsă relație cu activitatea metabolică.

Clearance-ul inulinei are valori normale în medie 120 ml/min/1,73m^2, cu limite de variație 100-150 ml/min/1,73m^2 la adulți și este metoda de referință.

Clearance-ul creatininei are valori normale 95 ± 20 la femei și de 125 ± 25 ml/min/1,73m^2 la bărbați. Se determină în urina pe 24 ore sau într-o perioadă de 100 minute. Are numeroși factori de eroare care țin de colectarea corectă.

Estimarea ratei de filtrare glomerulară

Estimarea RFG este o metodă recomandată pentru evaluarea funcției renale. Practic, creatinina trebuie măsurată la toți pacienții, indiferent de patologie, iar valoarea obținută trebuie introdusă în ecuațiile de estimare a RFG.

Estimarea se bazează pe relația dintre concentrația serică a creatininei și *clearance*-ul inulinei (**Figura 1**). Pentru descrierea cât mai corectă a curbei au fost concepute ecuații, introducând mai mulți parametri pentru corecție.

Ecuația Cockroft-Gault a fost prima concepută în anul 1978. Utilizează creatinina serică (sCr, mg/dl), vârsta (V, ani), sexul și masa corporală (G, kg) pentru determinarea *clearance*-ului creatininei (ClCr):

$$ClCr = \frac{(140 - V) \times G}{72 \times sCr} \times 0{,}85 \text{ (la femei)}$$

Poate fi calculată cu ușurință și manual, dar supraestimează ClCr. De aceea, folosirea ei nu mai este recomandată în prezent.

Ecuațiile MDRD (*Modification of Diet in Renal Disease*) și CKD-EPI 2009 (*Chronic Kidney Disease Epidemiology*) au fost realizate prin utilizarea unor date de la un număr mare de persoane și aproximează mai bine *clearance*-ul inulinei, decât ecuația Cockroft-Gault. Ambele ecuații folosesc concentrația serică a creatininei în mg/dl, vârsta în ani, etnia și sexul. În prezent, este recomandată utilizarea ecuației CKD EPI (2009). Deoarece niciuna dintre ecuații nu a fost validată la copii, nu pot fi utilizate la această grupă de vârstă. Nu sunt valide nici atunci când concentrația creatininei serice variază de la o zi la alta cum se întâmplă în injuria acută a rinichiului.

Au mai fost dezvoltate ecuații pentru estimarea RFG utilizând nivelul seric al cistatinei C sau al creatininei și cistatinei C, a căror folosire este sugerată pentru confirmarea BCR, atunci când eRFG este între 45-60 ml/min și nu există indicatori ai leziunii rinichiului cum este albuminuria.

FIGURA 1. Relația dintre clearance-ul inulinei și concentrația serică a creatininei.

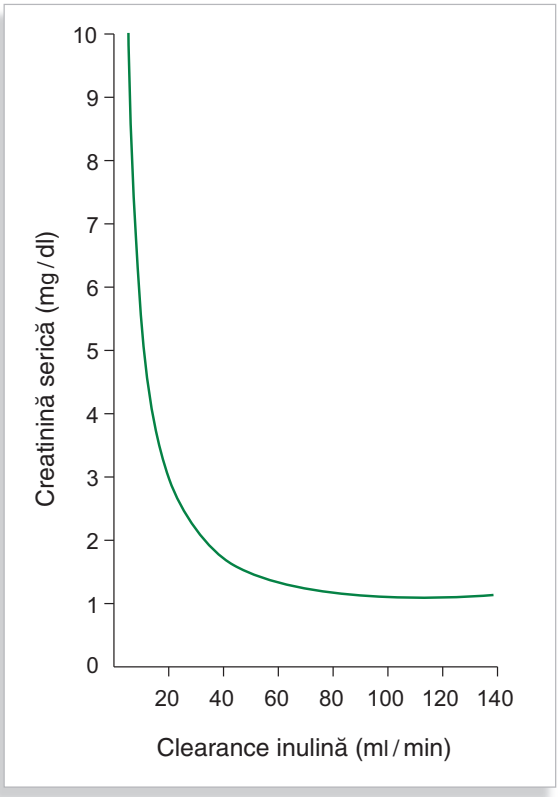

Se observă creșterea creatininei de la 1,0 la 1,5 mg/dl căreia îi corespunde o reducere a clearance-ului inulinei de la 120 la sub 50 ml/min. De aceea, variația concentrației serice a creatininei nu este un indicator bun al funcției renale.

Evaluarea funcțiilor tubulare

Tubii participă la formarea urinei finale prin secreție, reabsorbție, concentrare, diluție și acidifiere a urinei. De interes clinic sunt funcțiile de concentrare, de diluție și cea de acidifiere, care sunt investigate prin metode de rutină, orientative și prin teste speciale sau de cercetare (**Tabelul 1)**.

Testele de evaluare a capacității de concentrare sau de diluție a urinei

Densitatea sau osmolaritatea urinei variază în limite largi, între 1003 - 1035, iar pentru osmolaritate de la 50 până la 1400 mOsm/l, în funcție de aportul de lichide și de solviți. În acest fel se menține în limite normale osmolaritatea plasmatică. În cursul unei zile, există de obicei o variație a densității urinare la diferite micțiuni care poate orienta asupra capacității de concentrare sau de diluție a rinichiului. În acest sens, au fost folosite mai multe metode.

Densitometria fracționată sau testul *Castaigne* urmărește densitatea urinei emise spontan în decursul a 24 h fără restricții alimentare sau hidrice. Variația densității urinare între 1003-1035 indică funcții tubulare normale.

Curba diferențială Walter reprezintă dinamica diferenței dintre densitatea urinară maximă și cea minimă a urinelor emise zilnic, în mai multe zile succesive. Normal, diferența este de 12-25, cu variații de la o zi la alta. Alterarea capacității de concentrare se traduce prin diferențe mai mici de 12 și un aspect plat al curbei.

Osmolaritatea urinară maximă a urinei matinale după o perioadă de sete de 10 ore trebuie să depășească 800 mOsm/l, în caz contrar există o tulburare a mecanismului de concentrare a urinei.

Testul de sete și cel cu ADH sunt indicate pentru diferențierea poliuriei, caracterizată printr-o diureză constant peste 2500 ml/zi întâlnită în diabetul insipid prin deficit de secreție a ADH, de diabetul insipid nefrogen prin lipsă de răspuns al tubilor la stimularea cu ADH și de ingestia compulsivă de apă, polidipsia psihogenă.

a. Testul de sete

Reducerea prelungită a aportului de lichide determină creșterea sintezei și a eliberării de ADH, care ar trebui să crească concentrarea urinei, fără a modifica osmolalitatea plasmei.

Urina colectată după 14 ore, la ora 18 și la ora 8 fără aport de lichide trebuie să aibă o osmolalitate mai mare de 850 mOsm/l la o densitate urinară peste 1025, iar osmolalitatea plasmatică să se mențină în limite normale sub 295 mOsm/l. În caz contrar, există un defect de concentrarea a urinei, fie prin secreție de ADH deficitară, fie prin lipsa de răspuns a tubilor la ADH.

În timpul perioadei de sete, presiunea arterială trebuie monitorizată la 2 ore, pentru a evita hipovolemia prin deshidratare, care poate apare în cazul defectelor majore de concentrare. Testul de sete este contraindicat pacienților deshidratați.

b. Testul cu ADH

Administrarea de ADH exogen permite diferențierea deficitului de ADH de lipsa de răspuns a tubilor la ADH. Abținerea de la ingestia de lichide începe seara la ora 18, la ora 20 se administrează iv 10μg de dDAVP. Acesta este un analog sintetic al vasopresinei. Se colectează separat toate emisiile de urină și se iau probe de sânge. Dacă capacitatea de concentrare este normală, osmolalitatea urinară depășește 800 mOsm/l la o densitate urinară de peste 1020 cel puțin într-o probă, iar raportul osmolalitate urinară/osmolalitate plasmatică crește peste 3. În caz contrar, este vorba despre diabetul insipid nefrogen. Testul identifică și ingestia fără control a apei, la care osmolalitatea urinară crește, dar numai până la 600 mOsm/l.

Testul de diluție a urinei este indicat la pacienții care au hiponatremie inexplicabilă. Pacientul ingeră 0,20 ml apă/kg în 20 minute. Probe de urină și de sânge sunt recoltate la 2 ore. Dacă funcția de diluție este normală, osmolalitatea urinei trebuie să scadă la 100 mOsm/l după 2 ore, osmolalitatea plasmei se menține normală la valori de 280-295 mOsm/l și 80% din volumul de lichid ingerat trebuie excretat în primele 4 ore. Cauzele uzuale ale alterării capacității de diluție sunt: supresia insuficientă a secreției ADH, insuficiența cortico-suprarenală, hipokalemia, ciroza hepatică și insuficiența cardiacă.

Testele de evaluare a capacității de acidifiere a urinei

Testele de acidifiere a urinei sunt folosite pentru diagnosticul unei acidoze metabolice hipercloremice fără cauză evidentă, îndeosebi la bolnavii cu litiază calcică recidivantă sau la cei cu nefrocalcinoză. Acidozele tubulare renale (ATR) sunt un grup de afecțiuni în care capacitatea tubului de a reabsorbi și de a regenera bicarbonatul sau de a excreta protonii este alterată, astfel încât va rezulta acidoză

metabolică hipercloremică, fără deficit de anioni. În funcție de localizarea defectului tubular sunt descrise ATR distală tip 1, ATR proximală tip 2, ATR proximală și distală tip 3 și ATR distală hiperkalemică tip 4. Cea mai frecventă este acidoza tubulară distală, în care există un efect de secreție a protonilor din cauza disfuncției pompei de H^+ și a antiporterului H^+/K^+. Consecutiv, transportul NH_4 în tub este deficitar.

Testul de încărcare cu clorură de amoniu se bazează pe inducerea unei acidoze metabolice, clorura de amoniu disociază în amoniu, care este convertit la uree iar ionul de clor induce acidoză și trebuie eliminat urinar, cuplat cu un proton. După administrarea de clorură de amoniu pe cale orală, se determină după 6 ore în urina proaspăt emisă pH-ul și deficitul de anioni. Răspunsul normal constă în scăderea sub 5,3 a pH-ului urinar și negativarea deficitului de anioni. În acidoza distală, urina nu se acidifică, pH-ul ramâne mai mare de 5,3 și eliminarea de amoniu nu crește, deficitul de anioni este pozitiv.

Testul cu furosemid și fludrocortizon pare superior testului de încărcare cu clorură de amoniu și este mai bine tolerat de pacient. Se bazează pe faptul că furosemidul crește cantitatea de sodiu care ajunge în tubul contort distal și în cel colector, iar fludrocortizonul supraexprimă și crește activitatea canalului ENaC din nefronul distal, astfel încât reabsorbția de Na^+ și consecutiv secreția de K^+ cresc. Ca urmare, pompa de H^+ și antiporterul H^+/K^+ sunt activate, rezultă creșterea secreției de H^+ și acidifierea urinară cu pH sub 5,3. În acidoza tubulară renală distală, acidifierea urinei cu pH mai mare de 5,3 nu apare din cauza disfuncției pompelor de H^+.

V/5

Dorin IONESCU, Dorin DRAGOȘ, Gabriel MIRCESCU

Ecografia

Ecografia convențională

Ecografia este metoda imagistică cea mai folosită pentru explorarea aparatului reno-urinar și tinde să înlocuiască examenul fizic al rinichiului. Astfel, un pacient nefrologic nu este investigat complet dacă nu i se efectuează și o ecografie a aparatului urinar. Rezoluția imaginii este inferioară tomografiei computerizate iar rezultatele depind de pregătirea și de experiența examinatorului. Ultrasonografia renală se efectuează fără o pregătire specială a pacientului. Este de preferat ca pacientul să fie examinat à jeun, la 6-8 ore după ultima masă, pentru a se reduce distensia gazoasă a tubului digestiv. El trebuie să ingereze 400-600 ml de lichid necarbonatat, ceai sau apă, cu 45-60 de minute înainte de examinare, astfel încât vezica urinară să fie plină. Acest lucru permite examinarea prin fereastra transonică reprezentată de vezica urinară, pereţii vezicali, joncțiunea uretero-vezicală și organele genitale interne: uter, anexe și prostată.

Planurile clasice de secțiune pe care le realizează fascicolul de ultrasunete sunt cele folosite în ecografia abdominală: frontale, sagitale, transversale și oblice. Pacientul va fi așezat în decubit dorsal, lateral și ventral. Aspectul ultrasonografic normal al rinichiului amintește și își are corespondența în anatomia macroscopică, iar leziunile rinichiului au expresie ultrasonografică. Dimensiunile ecografice ale rinichilor sunt superpozabile cu cele anatomice: axul longitudinal măsoară 10-12,5 cm, diametrul transversal sau lățimea are în medie 5-6 cm, iar diametrul anteroposterior sau grosimea este de 3-4 cm. În general, un ax longitudinal mai mic de 9,5 cm sau mai mare de 13 cm trebuie să sugereze un proces patologic. Rinichii au dimensiuni aproape egale la persoanele sănătoase. Diferențele mai mari de 1,5 cm trebuie considerate patologice. Modificările de dimensiune ale rinichilor sunt sugestive pentru diferite patologii (**Tabelul 1**).

Capsula renală apare ca o structură strălucitoare hiperecogenă, subțire, ale cărei margini externe sunt adesea greu de distins de capsula adipoasă. Cu ajutorul ecografiei se vizualizează unele leziuni perirenale: hematomul subcapsular, hematomul sau abcesul perinefretic și urinomul.

Parenchimul renal apare ca o structură continuă care înconjoară sinusul renal, alcătuită din două zone cu ecogenitate puțin diferită: cortexul renal și medulara renală. Cortexul renal are o structură ecogenă, omogenă, cu intensitate mai mică decât a ficatului sau a splinei normale. Situat într-o bandă continuă la periferia parenchimului, cortexul trimite mai multe structuri sub formă de coloane spre pelvisul renal, care corespund coloanelor Bertin și sunt separate de piramidele renale Malpighi. Indicele parenchimatos reprezintă grosimea parenchimului renal măsurat de la capsula proprie la vârful papilei și este în mod normal mai mare la poli, de aproximativ 3 cm și mai mic în treimea medie unde este de 2,5 cm (**Figura 1**).

TABELUL 1. Afecțiuni care modifică dimensiunile ecografice ale rinichilor.

Nefromegalie bilaterală	▪ Nefrite tubulo-interstițiale acute inclusiv pielonefrită acută bilaterală ▪ Glomerulonefrite acute ▪ Nefropatii glomerulare cu sindrom nefrotic ▪ Hidronefroză bilaterală ▪ Boală renală polichistică ▪ Amiloidoză ▪ Rinichiul din mielomul multiplu, leucemii, limfoame ▪ Tumori renale bilaterale ▪ Tromboză bilaterală de vene renale ▪ Rinichiul din diabetul zaharat - primele stadii
Rinichi mici bilateral	▪ Pielonefrită cronică - rinichi asimetrici ▪ Glomerulonefrită cronică - rinichi simetrici ▪ Stenoză bilaterală de arteră renală - rinichi asimetrici ▪ Nefroangioscleroză ▪ Hidronefroză bilaterală în stadii tardive - asimetrie renală ▪ Rinichiul hipoplazic bilateral ▪ Infarcte renale bilaterale
Nefromegalie unilaterală	▪ Pielonefrită acută ▪ Hidronefroză ▪ Tumori renale ▪ Abces renal ▪ Hematom perinefretic ▪ Rinichi multichistic ▪ Tromboză de venă renală ▪ Malformații renale - Rinichiul dublu - Simfizele renale ▪ Hipertrofie renală compensatorie - Nefrectomie - Agenezie renală - Rinichi hipoplazic unilateral
Rinichi mic unilateral	▪ Pielonefrită cronică - inclusiv nefropatia de reflux ▪ Hidronefroză - stadiu tardiv ▪ Stenoza unilaterală de arteră renală ▪ Infarct renal ▪ Nefrectomie polară ▪ Rinichi hipoplazic

FIGURA 1. Ecografie renală normală.

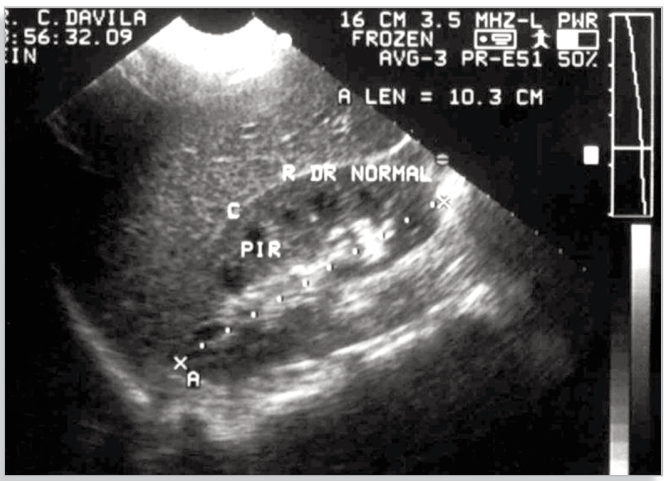

Pot fi observate capsula renală proprie hiperecogenă (C) și piramidele Malpighi (PIR) mai puțin ecogene decât cortexul.

Medulara rinichiului este reprezentată de piramidele Malpighi, care apar sub formă de zone triunghiulare sau tronconice, cu baza spre periferie și cu vârful spre sinusul renal. Piramidele renale Malpighi sunt hipoecogene, mai întunecoase decât cortexul, diferența de ecogenitate fiind dată de prezența corpusculilor renali în cortex, a tubilor colectori și vaselor drepte în piramide. Piramidele hipoecogene nu trebuie confundate cu dilatațiile calicelor din hidronefroze.

La persoanele normale, conturul rinichiului este neted, iar modificările de contur, proeminențele sau retracțiile, orientează diagnosticul (Tabelul 2).

TABELUL 2. Anomalii ale conturului rinichilor.

Variante normale	▪ Lobulație fetală - contur boselat multiplu ▪ Rinichi „în dromader" - contur boselat unic ▪ Hipertrofie de coloană Bertin - contur boselat unic
Proeminențe din contur	▪ Chisturi ▪ Abcese ▪ Hematom perinefretic ▪ Tumori
Retracții din contur	▪ Nefroangioscleroză - retracții difuze ▪ Infarct renal unic sau multiplu ▪ Pielonefrită cronică - retracții predominant la poli ▪ Variante de rinichi dublu ▪ Hipoplazie renală segmentară - rinichiul Ask-Upmark

Indicele cortical este distanța de la capsula proprie a rinichiului la baza piramidelor Malpighi. Valoarea normală este de peste 1,6 cm și scade cu vârsta. Valorile mai mici de 1 cm indică progresia ireversibilă a BCR și contraindică biopsia renală.

Modificările difuze de ecogenitate a parenchimului renal trebuie analizate simultan cu cele ale dimensiunilor rinichilor și sugerează diverse nefropatii (Tabelul 3).

TABELUL 3. Afecțiuni care modifică difuz ecogenitatea parenchimului renal.

Rinichi cu dimensiuni normale	▪ Creșterea ecogenității corticalei și accentuarea diferențierii cortico-medulare - Nefrite tubulo-interstițiale acute - Glomerulonefrite difuze acute și subacute - Nefropatii glomerulare cu sindrom nefrotic - Glomeruloscleroză diabetică - Rejet cronic ▪ Creșterea ecogenității corticalei și medularei - Amiloidoză - Rinichi disglobulinemic - Mielom - Pielonefrită acută
Rinichi cu dimensiuni reduse	▪ Creșterea ecogenității parenchimului - Boală cronică de rinichi

Formațiunile tumorale renale sunt vizualizate ca imagini localizate. Ecogenitatea le diferențiază, abcesul renal este hipoecogen, pielonefrita xantogranulomatoasă și tumorile benigne sau maligne sunt hiperecogene. Ecografia identifică foare bine chisturile renale. Acestea se prezintă ca imagini transonice (Tabelul 4, Figura 2).

TABELUL 4. **Chisturile parenchimatoase ale rinichiului.**

Chisturi congenitale ereditare	▪ Boala polichistică ▪ Nefronoftizia ▪ Scleroza tuberoasă Bourneville ▪ Boala von Hippel-Lindau ▪ Sindromul Lawrence-Moon-Biedle
Chisturi din malformațiile renale non-ereditare	▪ Displazia renală multichistică ▪ Rinichiul spongios - Cacchi-Ricci
Chisturi dobândite	▪ Simple ▪ Din boala cronică de rinichi ▪ Parazitare ▪ Hematom în faza incipientă ▪ Pseudo-chist neoplazic[1]

[1] Se referă la degenerescența chistică din unele carcinoame.

FIGURA 2. **Ecografie renală - Rinichi polichistic.**

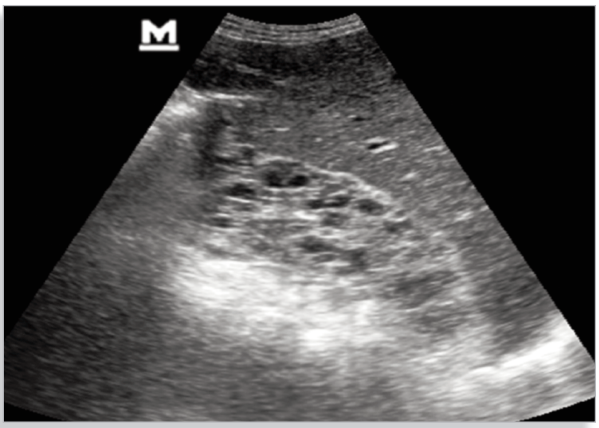

Chisturile sunt vizualizate ca imagini anecoice bine delimitate, care proemină în conturul renal.

Calcificările parenchimului renal apar ca imagini hiperecogene cu con de umbră. Localizarea lor dă informații asupra substratului (Tabelul 5).

TABELUL 5. **Calcificările parenchimatoase.**

Calcificări difuze	▪ Corticale ✓ Glomerulonefrită cronică ✓ Sechele ale necrozei corticale ✓ Rejet cronic de grefă ✓ Nefrocalcinoză ▪ Medulare ✓ Nefrocalcinoză papilară - Acidoze tubulare renale - Hiperparatiroidism - Rinichi spongios
Calcificări localizate	▪ Corticale ✓ Sechele de tuberculoză ✓ Sechele de infarct renal ▪ Medulare ✓ Zonă hiperecogenă cu sau fara calcificări - Lipom - Miolipom - Angiomiolipom ✓ Calcificări arciforme - Chist hidatic - Cavernă tuberculoasă - Abces ✓ Calcificări anarhice - Tumoră Grawitz

Sinusul renal normal este identificat prin aspectul compact, intens hiperecogen, omogen, generat de țesutul adipos hilar, vasele sanguine pelvice și de structurile colectoare colabate.

Ureterele sunt uneori vizualizate în porțiunea proximală, lombară și în porțiunea pelvină, când vezica este plină, diametrul nu trebuie sa depășească 4 mm. Vizualizarea ecografică a ureterelor trebuie să ridice suspiciunea de obstrucție ureterală și necesită explorări complementare.

Vezica urinară este vizualizată ușor atunci când este în repleție. Sunt apreciate volumul, prezența sau absența reziduului postmicțional, grosimea peretelui, utilă în „vezica de luptă", procesele solide ale mucoasei vezicale în tumorile benigne sau maligne, precum și conținutul vezical reprezentat de calculi, corpi străini, infecție sau hematurie macroscopică.

Prin intermediul vezicii urinare, folosită ca fereastră transonică, sunt vizualizate de asemenea și organele genitale interne: uter, anexe, prostată.

Ecografia Doppler color pulsat permite evaluarea circulației renale, calcularea vitezelor fluxului arterial și calcularea indicilor arteriali de rezistivitate. Indicele de rezistivitate este raportul dintre viteza sistolică maximă și cea minimă și are valori normale mai mici de 0,7. Creșterea indicelui de rezistivitate este prezentă în leziuni ale rinichiului. A fost corelat cu progresia BCR dar este nespecific. Diferența de rezistivitate între cei doi rinichi indică o afectare renală unilaterală și este utilă în evaluarea stenozei arterei renale.

Alte tipuri de ecografie

Ecografia de contrast se bazează pe folosirea unei substanțe care generează microbule de gaz cu greutate moleculară mare. Ea este utilizată pentru evaluarea leziunilor renale focale, a variantelor anatomice normale cum este hipertrofia de coloană Bertin, a rinichiului transplantat, pentru investigarea ischemiei sau a trombozei arteriale și venoase. Mai este utilă în diagnosticul tumorilor și în evaluarea traumatismelor renale.

Elastografia permite evaluarea prin tehnici sonografice a rigidității globale a rinichiului și este un indicator al proceselor ireversibile de scleroză și de fibroză.

Radiografia reno-vezicală simplă

Radiografia reno-vezicală simplă sau radiografia abdominală simplă lărgită cuprinde teritoriul dintre vertebra T12 și simfiza pubiană și a fost investigația imagistică de primă intenție a rinichilor și căilor urinare.

Este realizată fără pregătirea pacientului, dacă urgența o impune, dar calitatea imaginii este superioară atunci când pacientul este pregătit prin evacuarea conținutului colonului.

Permite observarea umbrelor renale, care se plasează în afara mușchilor psoas, rinichiul drept situându-se în dreptul vertebrelor T12-L3 iar rinichiul stâng cu aproximativ 2 cm mai sus. În mod normal, rinichii au dimensiuni egale, cât 2,5-3 vertebre lombare iar conturul este regulat și neted.

În prezent, este utilizată mai ales pentru evidențierea calculilor radio-opaci (**Figura 3**) întrucât a fost înlocuită de ecografie, ca examen imagistic de primă intenție. Uneori, cu ajutorul radiografiei renale simple sunt vizualizate și calcificările parenchimatoase sau vasculare.

FIGURA 3. **Radiografie reno-vezicală simplă.**

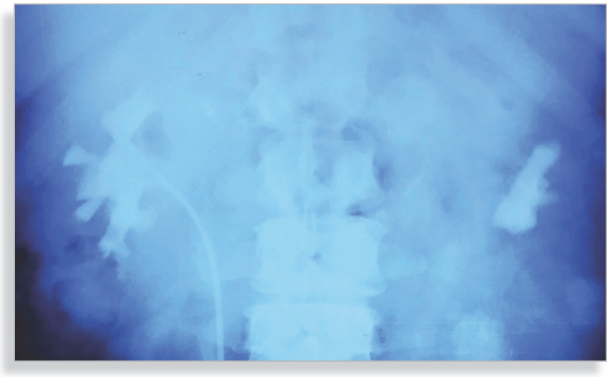

Calcul coraliform bilateral cu sondă Cook pe partea dreaptă.

Urografia intravenoasă

Urografia intravenoasă (UIV), numită și pielografie intravenoasă sau descendentă, a reprezentat în trecut explorarea imagistică de elecție deoarece permite evaluarea atât a morfologiei cât și a funcției renale. În prezent, este în curs de a fi înlocuită de tomografia computerizată cu substanță de contrast.

Necesită pregătirea pacientului prin evacuarea conținutului colonului și presupune administrarea unei substanțe de contrast iodate cu eliminare majoritară prin filtrare glomerulară. Eliminarea prin filtrare glomerulară depinde de rata filtrării glomerulare. Ca atare, este contraindicată în insuficiența renală.

Înainte de injectarea substanței de contrast se obține o radiografie reno-vezicală simplă. Aceasta este folosită ca referință, apoi se fac expuneri succesive la 1,5-10 și 20-25 minute.

La 1 minut de la administrare, substanța de contrast se concentrează în tubi, se realizează astfel nefrograma. Pe acest film mai sunt cunatificate următoarele elemente: *numărul,* rinichi supranumerari, rinichi unic congenital sau chirurgical, *dimensiunile*, mai mari prin hipertrofie compensatorie, în hidronefroză, pionefroză, polichistoză sau dimensiunile reduse în: hipoplazie, glomerulonefrită cronică, pielonefrită cronică și în ischemie. Prin nefrogramă mai sunt descrise, *forma și conturul*, acestea sunt deformate în prezența chisturilor, în tumori și în tuberculoză. Uneori se vizualizează rinichii ptozați sau ectopici (**Figura 4**).

FIGURA 4. **Urografie intravenoasă.**

Rinichi stâng malrotat ectopic - ectopie pelvină.

La 5-10 min după administrarea substanței de contrast se opacifiază sistemul pielo-caliceal. Bazinetul apare ca o opacitate triunghiulară cu vârful orientat infero-medial și cu baza spre lateral, în care se deschid cele 3 calice majore: superior, mijlociu și inferior. Calicele minore sunt mai puțin precis delimitate, vizualizarea acestora este de obicei inconstantă.

Dilatația bazinetului este produsă cel mai adesea de un obstacol prin calcul, prin cheag sau printr-o compresie datorată unui vas, tumoră, adenopatie ori printr-o bridă ureterală și mai rar prin anomalii înnăscute cum este megabazinetul congenital. Atunci când dilatația modifică conturul bazinetului din concav în convex, dilatația este numită hidronefroză.

Dilatația calicelor apare cel mai adesea în asociere cu cea a bazinetului, în cadrul unei hidronefroze dar poate să fie și izolată dacă obstacolul sau compresia vizează numai o singură tijă caliceală. Leziunile ulcerative tuberculoase creează aspecte similare cu cele din dilatația caliceală, dar contururile sunt neregulate, șterse și în semitonuri, determinate de anfractuozitatea cavernei tuberculoase. În prezența eroziunilor apar numai neregularități de contur. Procesele înlocuitoare de spațiu se situează în afara sistemului pielo-caliceal, se prezintă sub forma unor formațiuni tumorale, chistice și inflamatoare, care deformează, comprimă sau amputează calicele și produc imagini lacunare sau „semitonuri".

FIGURA 5. **Urografie intravenoasă.**

Hidronefroză stângă.

După 10-15 min de la administrarea substanței de contrast se opacifiază și se vizualizează ureterele. Ureterul apare ca o bandă opacă cu contururi nete, de intensitate și grosime variabilă datorită undelor peristaltice.

Opacifierea uniformă a ureterelor pe întreaga lungime este patologică și sugerează un obstacol, situație în care opacitatea ureterală se încheie brusc. Obstrucția este cauzată de: calculi, cheaguri, stenoze tuberculoase sau de compresie extrinsecă. Segmentul situat deasupra obstacolului apare lărgit și este intens opac, hidroureter cu sau fără hidronefroză (**Figura 5**). Un ureter mult lărgit pe întreaga lungime este caracteristic pentru megaureterul congenital. Cu ajutorul urografiei se pun în evidență și unele anomalii congenitale cum este ureterul dublu (**Figura 6**).

FIGURA 6. **Urografie intravenoasă.**

Duplicitate ureterală dreaptă.

După 20-25 min de la administrarea substanței de contrast se opacifiază vezica urinară. Vezica apare dilatată în cazul unui obstacol subvezical, cum se întâmplă în hipertrofia benignă de prostată. Aceasta se asociază uneori cu uretero-hidronefroza. Vezica este dilatată exagerat în megavezica congenitală. O vezică urinară mică și deformată este întâlnită în tuberculoză, în invazia sau în compresia tumorală extrinsecă. În diverticuloza vezicală se observă un plus de substanță. Absența substanței de contrast este prezentă în cazul formațiunilor intralumenale prin calcul, cheag, tumoră sau corp străin. În aceste cazuri se vizualizează imagini lacunare care sugerează diagnosticul. Examenul vezicii urinare se completează printr-un clișeu postmicțional. Numărul imaginilor necesare pentru o investigație urografică completă, ca și durata acesteia, trebuie adaptat în funcție de patologia care trebuie explorată.

Arteriografia renală

Se realizează prin cateterism arterial retrograd până la originea aortei abdominale, urmat de injectarea substanței de contrast iodate și înregistrarea rapidă a imaginilor, cu scopul de a vizualiza în principal arterele renale în cazurile stenozei de arteră renală (**Figura 7**). Arteriografia mai este utilă în diagnosticul și în evaluarea preoperatorie a tumorilor renale. În prezent, indicațiile arteriografiei renale pentru diagnosticul stenozei arterelor renale la pacienții cu hipertensiune arterială de cauză reno-vasculară s-au restrâns ca urmare a extinderii explorărilor prin tomografie computerizată și angio-RMN.

FIGURA 7. **Arteriografie renală.**

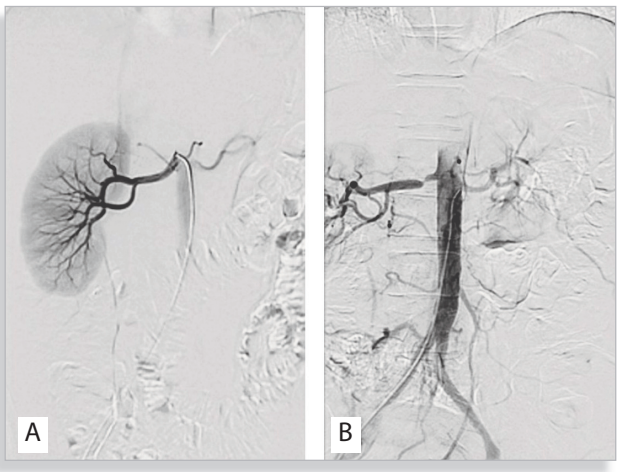

Aspect angiografic normal (A) și în stenoză aterosclerotică a arterei renale (B).

Tomografia computerizată

Tomografia computerizată (TC) a înlocuit UIV în evaluarea durerii lombare, hematuriei, maselor tumorale și a traumatismelor renale. Chiar dacă ecografia este considerată investigația de primă intenție, TC aduce informații suplimentare și complementare mai precise. Astfel, TC ar trebui să fie investigația de primă intenție în colica renală, deoarece ecografia nu permite vizualizarea ureterului și nici localizarea calculului obstructiv. În plus, tijele caliceale hiperecogene sunt adesea confundate cu calculii. Traumatismele, abcesele, masele tumorale renale, hematuria de cauză neprecizată, leziunile aparatului excretor, calicele, pelvisul renal, ureterele sau vezica urinară sunt evaluate mai bine prin TC. Prin administrarea substanței de contrast se realizează urografia prin TC (UTC), care este folosită pentru evaluarea anatomiei, funcției și perfuziei renale, a vaselor și a sistemului excretor (Figura 8, Tabelul 6).

FIGURA 8. Aspectul rinichilor la TC cu substanță de contrast.

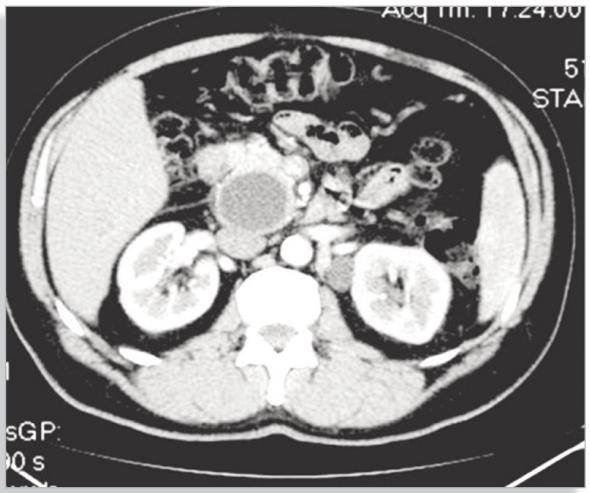

Datorită substanței de contrast, aorta apare opacă, albă și corticala renală, gri deschis, foarte bine diferențiată de medulară care are o culoare gri închis.

TABELUL 6. Informații obținute prin tomografia computerizată cu substanță de contrast a rinichiului și a căilor urinare.

Timp de la administrarea substanței de contrast	Informații
Înainte de administrare	▪ Se vizualizează: - Calculi - Chisturi - Tumori solide - Anomalii ale conturului renal
12 - 15 sec.	▪ Faza timpurie sau arterială - vizualizarea arterelor în stenoza arterială renală
25 - 30 sec.	▪ Faza mixtă arterio-venoasă evidențiază diferențierea cortico-medulară utilă pentru evaluarea maselor tumorale renale, evaluarea grosimii corticalei și a aspectului medularei
90 - 100 sec.	▪ În faza nefrografică se obține nefrograma, densitatea substanței de contrast trebuie să fie aceeași în cei doi rinichi
3 - 7 - 10 min.	▪ În faza tardivă sau excretorie, sunt vizualizate sistemul pielo-caliceal, ureterele și vezica urinară. Este echivalentul urografiei intravenoase

După administrarea substanței de contrast în două bolusuri la interval de câteva minute se obține nefrograma și pielograma. Tehnicile recente de TC sunt utile pentru diferențierea diverselor tipuri de calculi sau procese înlocuitoare de spațiu localizate renal.

Rezonanța magnetică nucleară

Cu ajutorul rezonanței magnetice nucleare (RMN) se obțin imagini ale rinichilor în plan sagital și frontal. Examenul RMN nativ, fără substanță de contrast, evită riscul de nefrotoxicitate. RMN cu substanță de contrast este utilă pentru evaluarea în dinamică pe secțiuni frontale a vaselor prin arteriografia și venografia RMN, a rinichilor, ureterelor și a structurilor din jur folosind un număr minim de imagini (Tabelul 7). Administrarea substanței de contrast implică un risc crescut de toxicitate renală și sistemică, de aceea trebuie evitată la pacienții cu boală cronică de rinichi.

TABELUL 7. Utilitatea RMN cu administrare de substanța de contrast.

Timp de la administrarea substanței de contrast	Informații
20 sec.	Faza cortico-medulară - vizualizarea arterelor și a diferențierii cortico-medulare
70 - 90 sec.	Faza nefrografică - vizualizarea tumorilor, venelor și structurilor din jur
peste 90 sec.	Faza excretorie - vizualizarea căilor de excreție

Urografia RMN furnizează informații despre morfologia, funcția rinichilor și a căilor urinare. Pune în evidență unele anomalii anatomice cum sunt: duplicitatea sistemului pielo-caliceal, obstrucția joncțiunii pielo-ureterale, vasele aberante care comprimă căile de excreție, ureterocele etc. Mai multe tehnici RMN permit investigarea funcțională a aparatului reno-urinar. Renografia dinamică presupune obținerea de imagini succesive pe parcursul a 7-10 min după administrarea substanței de contrast, evaluarea stenozei arterei renale, a obstrucției urinare funcționale și a disfuncției rinichiului transplantat prin diferențierea rejetului acut de necroză tubulară acută.

Scintigrafia renală

Scintigrafia presupune urmărirea progresiei unui trasor radioactiv injectat intravenos, din rinichi în căile urinare. Prin această metodă este evaluată irigația renală, filtratul glomerular, forma, dimensiunile, poziția rinichilor și a căilor urinare (Figura 9).

FIGURA 9. Scintigrama renală – Aspect normal.

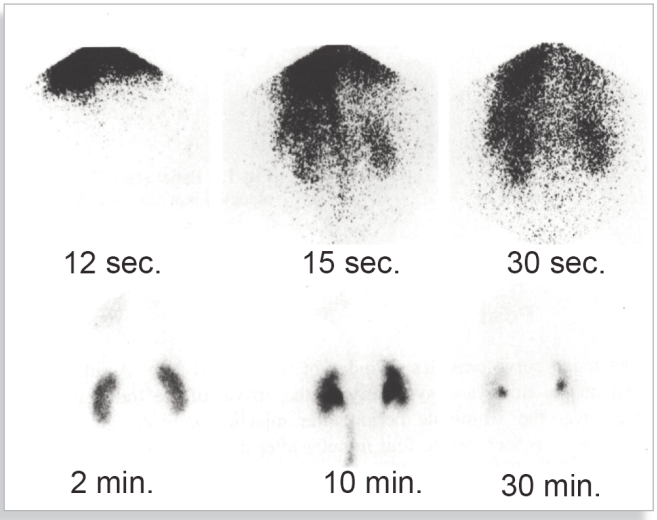

Informația morfologică este utilă în special pentru a evidenția: numărul rinichilor, rinichii supranumerari sau rinichiul unic, anomaliile de poziție cum ar fi rinichii ectopici și rinichii în potcoavă. Scintigrafia este folosită mai rar întrucât a fost înlocuită de ecografie. În plus, scintigrafia permite diferențierea ageneziei renale, caracterizate prin lipsa captării, de rinichii hipoplazici sau sclero-atrofici când se constată o captare mai slabă a radiotrasorului. Informația funcțională se obține prin studierea evoluției cantitative în timp a nefrogramei izotopice și prin acumularea în rinichi, urmată de eliminarea izotopului în căile urinare. Înregistrarea începe din momentul injectării izotopului iar curba are de obicei o durată de 15-20 min. Curba are trei faze, corespunzând irigației arteriale a rinichiului: filtrarea glomerulară, faza 1, secreția tubulară, faza 2 și faza 3 care constă în eliminarea radiotrasorului în căile de excreție (Figura 10).

FIGURA 10. Nefrogramă izotopică.

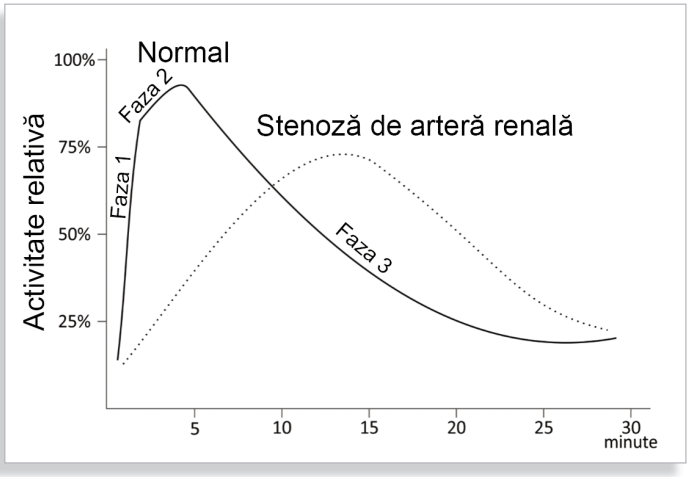

Aspectul normal și aspectul din stenoza de arteră renală.

În prezent, utilitatea nefrogramei izotopice pentru evaluarea stenozelor arterelor renale este redusă, întrucât informațiile obținute prin angio-RMN sunt net superioare.

Biopsia renală

Puncția biopsie renală (PBR) se efectuează percutan cu ajutorul unui ac special acționat de un pistol cu arc. Sunt prelevate eșantioane de țesut renal care sunt trimise pentru examen histopatologic și care sunt examinate prin microscopie optică, imunofluorescență și microscopie electronică. Este vizat de obicei polul inferior al rinichiului stâng dar se preferă rinichiul care se vizualizează cel mai bine sau care este cel mai accesibil. Se realizează în condiții de sterilitate, sub anestezie locală, eventual cu o ușoară sedare a pacientului, preferabil sub ghidaj ecografic. De obicei se prelevează cel puțin două eșantioane. După efectuarea procedurii se recomandă repaus la pat minim 6 ore sau repaus prelungit, dacă sunt semne de sângerare. Supravegherea clinică constă în urmarirea parametrilor hemodinamici și a apariției hematuriei. Este necesară și o supraveghere ecografică pentru surprinderea sângerărilor intra sau perirenale pe o durată de 24 de ore. Biopsia renală este indicată atunci când informația obținută poate modifica decisiv atitudinea terapeutică sau pentru confirmarea naturii ereditare a afecțiunii (Tabelul 8).

TABELUL 8. Indicațiile punctiei biopsiei renale.

- Sindromul nefrotic
- Sindromul nefritic acut și cronic
- Injuria acută a rinichiului[2]
- Boli sistemice cu afectare renală
  - Diabet zaharat
  - LES
  - Vasculite sistemice
  - Boala Goodpasture
  - Amiloidoză
  - Mielom multiplu
- Evaluarea disfuncției grefei renale
- Boala cronică de rinichi fără substrat evident
- Boli familiale ale rinichiului

[2] Se referă la cazurile de oligurie persistentă, peste 2-3 săptămâni, cu hematurie cu hematii dismorfe și cilindri celulari.

Cu excepția diatezei hemoragice, biopsia renală nu are contraindicații absolute. Atunci când este necesar, celelalte contraindicații pot fi anulate prin măsuri specifice: controlul hipertensiunii, al infecției sau prin unele precauții suplimentare, biopsia ghidată tomografic sau abordul chirurgical (Tabelul 9).

TABELUL 9. Contraindicațiile biopsiei renale.

Contraindicații absolute	▪ Diateza hemoragică necontrolată
Contraindicații relative	▪ Hipertensiunea arterială necontrolată peste 160/95 mmHg
	▪ Pacient necooperant
	▪ Pacient incapabil să semneze consimțământul informat
	▪ Rinichi unic funcțional
	▪ Hidronefroză
	▪ Chisturi renale multiple
	▪ Pielonefrită acută sau abcesul perinefretic
	▪ Rinichi mici cu diametru longitudinal sub 9-10 cm
	▪ Anomalii anatomice în special cele vasculare
	▪ Obezitate

Complicațiile PBR sunt hematuria și hematomul intra sau perirenal. În cazuri rare sub 0,1%, sângerarea este suficient de severă pentru a necesita transfuzie sau chiar intervenție hemostatică, prin chemoembolizare sau chirurgicală până la nefrectomie.

V/6

Dorin IONESCU, Dorin DRAGOȘ, Gabriel MIRCESCU

Proteinuria

Proteinuria subiecților sănătoși este mai mică de 150 mg/zi și este compusă în cea mai mare parte din proteina Tamm Horsfall, microglobuline și imunoglobulina A. O proteinurie mai mare de 150 mg/zi este de obicei patologică și este întâlnită frecvent în practica medicală. Are o prevalență de 10-15% în populația generală, dar numai în 2% dintre cazuri este determinată de afecțiuni reno-urinare care ar necesita tratament. Proteinuria este un indicator prognostic important, indiferent de tipul nefropatiei. Prognosticul este cu atât mai rezervat cu cât proteinuria este mai mare. Proteinuria este depistată de obicei la testul urinei cu bandeletă reactivă sau la examenul sumar de urină. Dacă testele sunt pozitive, proteinuria trebuie măsurată în urina colectată pe 24 de ore. Cantitatea de proteine pierdută în urină este utilă pentru orientarea diagnostică (Tabelul 1).

TABELUL 1. Cauzele proteinuriei.

Cantitatea de proteine urinare	Cauze
0,15 - 3,5 g/zi	• Proteinurie tranzitorie[1] • Nefropatii vasculare • Nefropatii tubulo-interstițiale • Paraproteinemii • Glomerulopatii
Peste 3,5 g/zi	• Glomerulopatii[2]

[1] Se iau în considerare cauzele proteinuriei tranzitorii.
[2] O proteinurie mai mare de 3,5 g/zi este întâlnită numai în afecțiunile glomerulare.

Proteinuria poate fi estimată prin măsurarea dintr-un eșantion de urină proaspătă a concentrației proteinelor și a creatininei. Deoarece creatinina urinară permite corectarea proteinuriei pentru variația de concentrație a urinei, raportul urinar proteine/creatinină echivalează cu proteinuria determinată în urina colectată pe 24 de ore. În acest fel sunt eliminate inconvenientele și erorile de colectare a urinei pe 24 de ore. Această metodă este recomandată pentru triaj sau pentru monitorizare, dar nu înlocuiește proteinuria măsurată în urina din 24 de ore, deoarece nivelul proteinuriei în cursul zilei este variabil.

În unele situații, caracterizarea proteinelor urinare prin imunofixare sau prin dozarea unor componente precizează și tipul de proteinurie. Preponderența albuminei sugerează natura glomerulară a proteinuriei iar lanțurile ușoare, β2 microglobulina, sugerează nefropatiile tubulo-interstițiale.

Dacă proteinuria este confirmată, trebuie solicitate examenele microscopice ale sedimentului urinar și creatinina serică, care estimează RFG. Anomaliile sedimentului urinar sau reducerea eRFG sub 60ml/min necesită o explorare suplimentară în vederea stabilirii substratului patologic (Figura 1). Din punct de vedere al evoluției, proteinuria poate fi tranzitorie sau permanentă.

Proteinuria tranzitorie

Proteinuria tranzitorie depășește cu puțin pragul de 150 mg/zi (+2) și este de obicei sub 1g/zi. Proteinuria tranzitorie apare în anumite condiții și dispare odată cu rezolvarea acestora (**Tabelul 2**). Este recomandat examenul microscopic al urinei. Dacă examenul microscopic al sedimentului nu relevă modificări, examenul clinic și repetarea la 2 săptămâni după rezolvarea circumstanţelor de apariţie a examenului de urină cu bandeletă indicatoare sunt suficiente pentru diagnostic (**Figura 1**).

TABELUL 2. Cauzele proteinuriei tranzitorii.

- Deshidratare
- Stres emoțional
- Efort fizic
- Febră
- Traumatisme craniene
- Inflamații diverse
- Majoritatea bolilor acute

Proteinuria patologică

Proteinuria patologică este întâlnită la valori mai mari de 300 – 1000 mg/zi (3+, 4+), se asociază cu modificări ale sedimentului urinar și este persistentă. În funcție de mecanismul patogenic se clasifică în:

a. *Glomerulară*

Proteinuria glomerulară apare prin alterarea permeabilității barierei de filtrare glomerulară în glomerulopatiile primitive sau secundare. Proteinuria este formată în principal din albumină iar în sedimentul urinar sunt prezente hematii dismorfe, cilindrii hematici și granuloși.

b. *Tubulară*

Proteinuria tubulară apare în leziuni ale tubilor renali și este întâlnită în nefropatiile tubulo-interstițiale. Tubii reabsorb cea mai mare parte a proteinelor cu dimensiuni mici care traversează filtrul glomerular. De aceea, proteinuria este relativ mică, sub 1-2 g/zi și este compusă din proteine cu masă moleculară mică. β2 microglobulina este indicatorul proteinuriei tubulare cel mai utilizat. Alți indicatori ai disfuncției enzimelor tubulocitelor sunt N-acetil glucozamină și fracția rapidă a β2 globulinelor. Aceste proteine nu sunt identificate de bandeleta reactivă dar pot fi dozate în urina colectată în 24 de ore, prin precipitare cu acid sulfosalicilic. Sedimentul urinar în proteinuriile tubulare are leucociturie și cilindri hialini sau leucocitari, în general însă este foarte puțin modificat.

c. *De „inundație" (overflow)*

Proteinuria de acest tip este întâlnită în inundația și în depășirea capacității de reabsorbție a celulelor tubulare a unor cantități mari de proteine cu masă moleculară prea mică pentru a fi reținute de bariera de filtrare glomerulară. În general, este vorba de lanțurile ușoare ale imunoglobulinelor care sunt secretate în exces. Aceste proteine precipită prin încălzire la 45-60º și se resolubilizează la fierbere, proteine Bence-Jones, ele nu reacționează cu

bandeleta indicatoare dar precipită în prezența acidului sulfosalicilic și se dozează în urina din 24 ore, ulterior sunt identificate prin electroforeză și prin imunofixare. Acest tip de proteinurie este întâlnită în paraproteinemii[3]. Sedimentul urinar este în general nemodificat sau poate să conțină cilindrii hialinii. Sunt necesare explorări hematologice și nefrologice suplimentare pentru precizarea tipului de paraproteinemie, mielom multiplu sau altă formă de gamapatie monoclonală.

d. Tisulară

În proteinuria tisulară, proteinele provin din leziuni inflamatorii sau neoplazice localizate la nivelul căilor urinare. Proteinuria este redusă sub 1 g/zi, iar sedimentul urinar este modificat.

Alte proteinurii sunt prezente la unele persoane sănătoase, fără HTA, sunt de 0,5-1,5 g/zi, nu sunt însoțite de modificări ale sedimentului urinar sau de insuficiență renală și nu au patogenie cunoscută (**Figura 1**). *Proteinuria ortostatică* apare la adolescenți și la adulții tineri și regresează după 10-20 ani de evoluție. Este caracterizată de diferența dintre proteinuria în urina colectată în cursul zilei (0,5-2 g/l) și cea colectată în cursul nopții care este mai mică de 50 mg/l. *Proteinuria izolată* apare la adulți. Deoarece aproximativ 20% vor dezvolta o BCR, este necesară monitorizarea anuală pe termen lung.

[3] Paraproteinemiile sunt caracterizate prin prezența în sânge a unor cantități anormal de proteine monoclonale cu structură nemodificată. Apar în gamapatiile monoclonale și mielomul multiplu.

FIGURA 1. Diagnosticul proteinuriei.

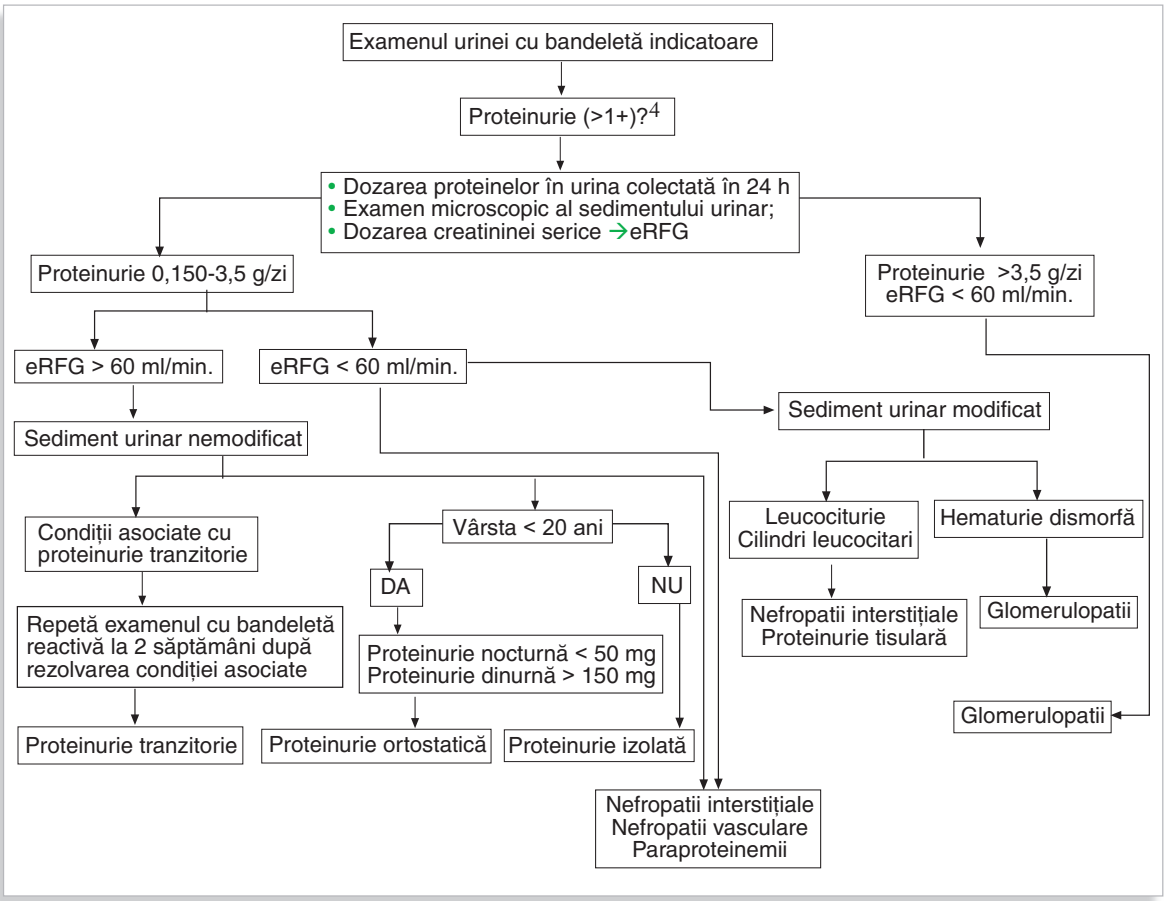

[4] Lanțurile ușoare nu reacționează cu bandeleta indicatoare, dar precipită cu acid sulfo-salicilic.

Hematuria

Hematuria este definită ca prezența în urină a unui număr mai mare de hematii, peste 3/câmp, peste 5/mmc sau peste 5000/min care provin din rinichi sau din căile urinare, deasupra sfincterului striat al uretrei. Dacă sursa sângerării este sub sfincterul uretrei, se vorbește despre *uretroragie.* Hematuria are o prevalență de 15% în populația adultă și spre deosebire de proteinurie, este cel mai adesea de cauză urologică și apare în cancerul reno-urinar. Deoarece sângele este diluat în urină de 10.000 de ori, o pierdere în calea urinară a 1,5 mmc de sânge este suficientă pentru apariţia *hematuriei microscopice,* peste 5/mmc. Hematuria microscopică poate fi însoțită de proteinurie, deoarece sângele conține proteine, dar proteinuria datorată exclusiv proteinuriei este întotdeauna mai mică de 0,5 g/zi. De aceea, o hematurie asociată cu o proteinurie mai mare de 0,5 g/zi trebuie considerată de cauză glomerulară.

Dacă numărul de hematii este mai mare de 300/mmc, *hematuria este macroscopică* și culoarea urinei se modifică. Dacă urina este acidă, hemoglobina formează methemoglobină cu nuanță brună care are aspect de Coca Cola, situație mai frecventă în hematuriile glomerulare, iar dacă urina este alcalină, se păstrează culoarea roșie, situație mai frecventă în hematuriile urologice.

Hematuria macroscopică este întotdeauna patologică. Cea mai frecventă cauză este *infecția urinară*, sugerată de simptomele tractului urinar inferior și de reacția pozitivă pentru nitriți, dar trebuie confirmată și prin urocultură. *Calculii urinari, tumorile reno-urinare, traumatismele, chisturile renale* inclusiv *polichistoza* și *tuberculoza uro-genitală,* sunt cauze mai rare. Chiar și în prezența simptomatologiei de tract urinar inferior sunt necesare și alte explorări imagistice, endoscopice sau citologice care precizează de cele mai multe ori sursa sângerării. Cele mai rare cauze ale hematuriei microscopice sunt *glomerulonefritele*, în care prezența hematiilor dismorfe și modificarea eRFG orientează diagnosticul.

Hematuria macroscopică cu cheaguri apare numai în sângerările abundente cu originea în căile urinare inferioare, traumatisme, tumori, infecții, tuberculoză, litiază, chisturi renale sau în cazul tratamentului cu anticoagulante. Pacienții au antecedente sugestive și simptome ale tractului urinar. Examenele endoscopice, imagistice și citologia sedimentului urinar permit precizarea diagnosticului. Pentru stabilirea originii hematuriei este utilă *proba celor trei pahare.* În timpul unei micțiuni, pacientul colectează urina separat în trei recipiente: prima parte, cea de la mijloc și cea din ultima parte a micţiunii. Dacă numai prima urină este hematurică, hematuria este socotită ca inițială și are origine uretro-prostatică. Dacă hematuria este vizibilă numai în proba de la sfârșit, hematuria este considerată finală și provine din trigon sau din vezică. Hematuria în toate cele trei probe se numește totală și are origine renală sau ureterală (**Figura 2**).

FIGURA 2. Proba celor trei pahare.

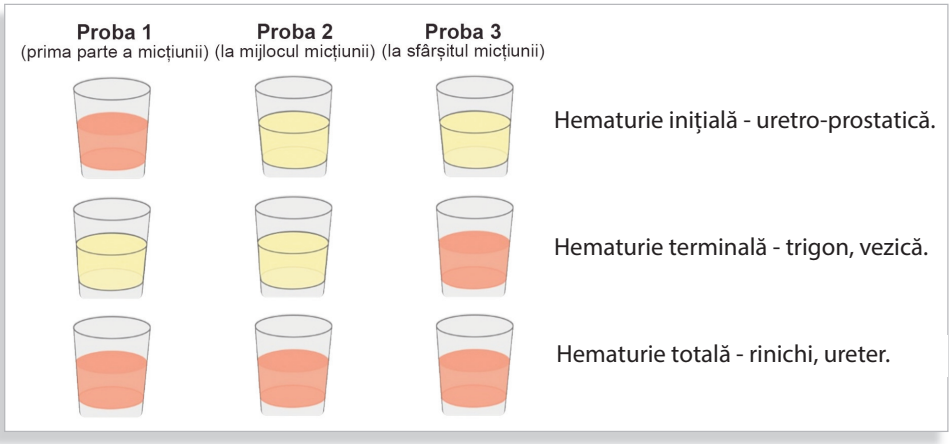

Hematuria microscopică este detectată de obicei la testarea urinei cu bandeletă reactivă, prin reacția peroxidazelor. Reacții fals pozitive pot fi determinate de mioglobină, unele antiseptice cum este iod-povidona, de alți pigmenți din coloranții alimentari sau din medicamente, vitamina C, apă oxigenată și peroxidaze bacteriene. De aceea, hematuria identificată cu bandeletă reactivă trebuie confirmată prin examen microscopic. În plus, la femeie, trebuie exclusă contaminarea urinei cu sânge provenit din tractul genital. Într-o proporție mare, de peste 50%, hematuria microscopică nu are o cauză identificabilă cu mijloacele actuale (Tabelul 3, Figura 3).

TABELUL 3. Cauzele obișnuite ale hematuriei microscopice.

Cauza	Frecvența
Necunoscută	**43 - 68%**
Infecție de tract urinar	**4 - 22%**
Cauze urologice	**19 - 25%**
Hipertrofie benignă a prostatei	10 - 13%
Calculi	4 - 5%
Cancer al vezicii urinare	2 - 4%
Cancer al rinichiului	< 1%
Cancer al prostatei	< 1%
Cauze renale	**4 - 6%**
Boli chistice ale rinichiului - polichistoză renală	2 - 3%
Boli ale rinichiului	2 - 3%

FIGURA 3. Cauzele hematuriei.

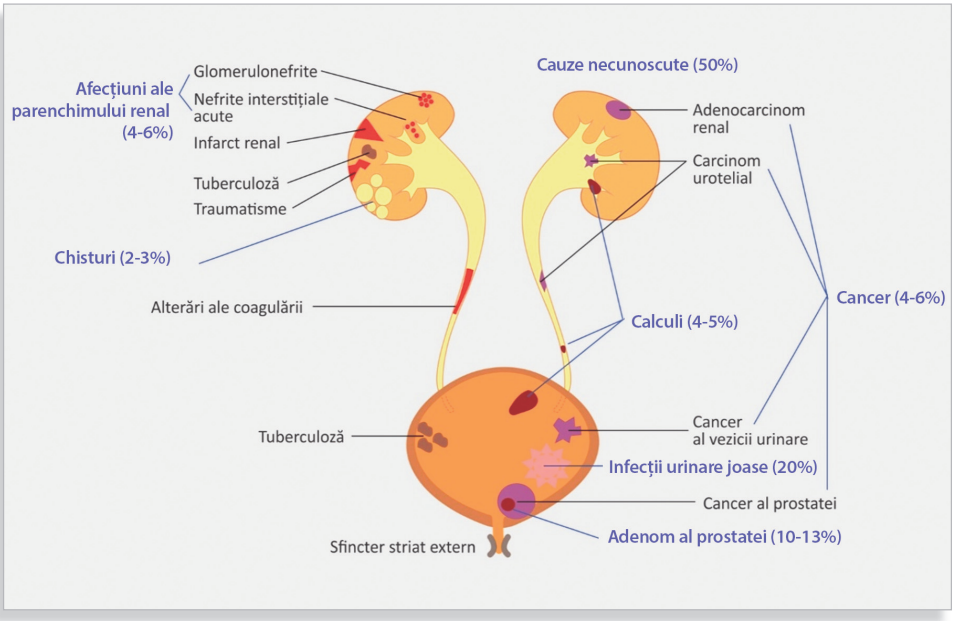

Cu toate acestea, toți pacienții cu hematurie microscopică trebuie complet investigați, deoarece hematuria microscopică poate indica o patologie cu prognostic sever, cancer sau glomerulonefrite. Din același motiv, pacienții cu hematurie de cauză neidentificată trebuie monitorizați pe termen lung.

Infecțiile urinare sunt cea mai frecventă cauză a hematuriei asimptomatice la femeile sub 40 de ani. Infecția urinară este sugerată de prezența semnelor de suferință a tractului urinar inferior, de prezența leucocitelor, de reacția pozitivă a esterazelor la examenul cu bandeleta indicatoare. Aceste modificări trebuie completate de urocultură. Dispariția hematuriei trebuie verificată după tratamentul infecției. Dacă hematuria persistă, sunt necesare unele investigații imagistice (**Figura 3**, **Figura 4**).

Cauzele urologice ale hematuriei microscopice sunt: hipertrofia benignă a prostatei, calculii, cancerul vezicii urinare, cancerul renal sau de prostată. Aceste cauze sunt întâlnite în aproximativ 25% din cazuri. Trebuie cercetate de asemenea simptomele de suferință ale tractului urinar inferior iar examenul clinic trebuie să fie complet și să includă evaluarea tractului urinar inferior prin tact rectal și prin tact vaginal. Dacă sunt prezente simptome ale tractului urinar, examenele imagistice, endoscopice și citologia sedimentului urinar sunt suficiente pentru stablirea cauzei. În caz contrar, hematuria este considerată fără cauză, iar pacientul trebuie monitorizat în continuare, deoarece bolnavii cu hematurie au un risc mai mare de cancer.

FIGURA 4. **Diagnosticul hematuriei.**

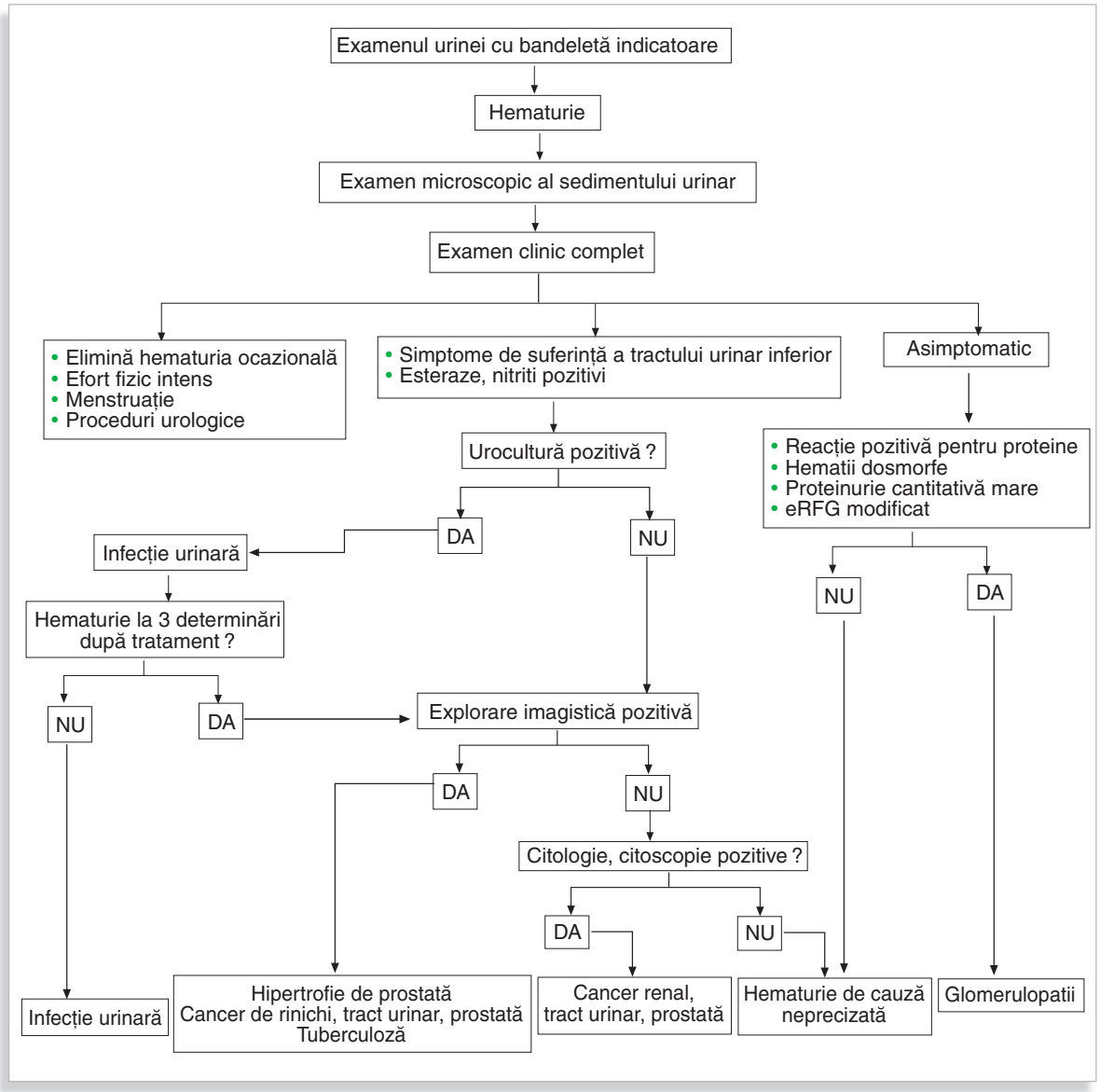

Glomerulonefritele sunt o cauză rară a hematuriei microscopice. La examenul cu bandeletă reactivă se găsește de regulă o proteinurie mai mare de 2+ iar examenul microscopic evidențiază hematii dismorfe și acantocite. Alte elemente care sugerează hematuria microscopică glomerulară sunt sistematizate în **Tabelul 4**.

TABELUL 4. Elementele de diferențiere a hematuriei glomerulare de cea non-glomerulară.

	Hematurie	
	Glomerulară	*Non-glomerulară*
Culoarea urinei	Roșu închis, brună „Coca-cola", tulbure - fumurie	Roșu aprins
Cheaguri	–	+
Proteinurie	+	–
Reacție urinară pentru nitriți	-	+
Hematii	Dismorfe	Izomorfe
HTA	+	–
Edeme	+	–
Simptome ale tractului urinar inferior	–	+
eRFG	Scăzut	Normal
Traumatisme	–	+
Infecții ale tractului respirator superior	+	–
Febră si erupții	+	–

Alte semne nefrologice

Alte semne nefrologice sunt: *hemoglobinuria, mioglobinuria, chiluria, pneumaturia.*

Hemoglobinuria

Prezența hemoglobinei libere în urină este întâlnită în hemoliza intravasculară, iar *mioglobinuria,* care înseamnă prezența mioglobinei în urină, apare în rabdomioliză. Ambele sunt cauze ale injuriei acute a rinichiului. Hemoglobinuria și mioglobinuria dau reacții pozitive cu reactivii folosiți pentru identificarea hematiilor la testarea cu bandeleta indicatoare. Diferențierea se bazează pe aspectul supernatantului după centrifugare: hemoglobina liberă colorează în roșu supernatantul, în timp ce mioglobina lasă supernatantul clar sau brun.

Chiluria se referă la prezența limfei în urină. Aceasta are un aspect lăptos. Prezența limfei în urină este datorată obstrucției vaselor limfatice de cauză tumorală, traumatică sau parazitară.

Pneumaturia se caracterizează prin prezența unor bule gazoase în urină. Gazul provine în general din fistule entero-vezicale întâlnite în cancere sau în boli inflamatorii intestinale, mai rar din infecțiile emfizematoase ale vezicii urinare.

Constantin VERZAN

V/7

Noțiuni introductive - Generalități

Termenul de *edem* a fost introdus în vocabularul medical încă din antichitate, de către vechii greci, pentru a descrie tumefierea ţesuturilor. În practica medicală, edemul este un semn clinic care se manifestă prin hiperinflaţia lichidiană interstiţială, localizată sau generalizată. *Topografic*, edemul este localizat sau generalizat. Edemul localizat apare la nivelul unei zone vasculare delimitate, în urma unor agresiuni inflamatorii, alergice, a unor obstrucții venoase, limfatice, a unor arsuri sau a unor traumatisme locale. În alte cazuri, edemul este generalizat. Acesta se manifestă prin tulburări fiziopatologice mai importante, determinate întotdeauna de o boală de bază. Din punct de vedere al intensității, edemul poate fi de intensitate mică, abia perceptibilă, medie sau mare, cu tendinţă de generalizare. *Patogenic*, edemul apare ca rezultat al acţiunii unuia sau a mai multora dintre următorii factori: creșterea presiunii hidrostatice, scăderea presiunii coloidosmotice, creșterea permeabilităţii capilare, existenţa blocajului limfatic sau creșterea hidrofiliei tisulare. *Etiologic*, distingem mai multe tipuri de edem: edemul renal, cardiac, hepatic, alergic, inflamator, posttraumatic etc. În primele trei tipuri de edem, tulburările fiziopatologice sunt atât de intense, încât produc edem generalizat, spre deosebire de ultimele trei, care apar ca o consecinţă a acţiunii unei cauze locale, constituind edemul localizat. Dintre edemele generalizate sunt mai rar întâlnite cele endocrine, iatrogene, carenţiale și idiopatice iar dintre edemele localizate, mai trebuie menţionate cele circulatorii venoase și limfatice.

Fiziopatologie

Există cinci factori care au un rol fundamental în patogenia oricărui tip de edem:

- Creșterea presiunii hidrostatice capilare (P_H);
- Scăderea presiunii coloidosmotice capilare (P_O);
- Creșterea permeabilităţii capilare;
- Tulburări ale drenajului limfatic;
- Creșterea hidrofiliei tisulare (**Figura 1**).

a. Creșterea presiunii hidrostatice. În 1896, Ernest Henry Starling a cercetat factorii care reglează schimburile lichidiene la nivelul capilarelor. *Starling* considera importanţi doi factori: presiunea hidrostatică și presiunea coloidosmotică. Presiunea hidrostatică este acea presiune dezvoltată de prezenţa lichidelor în interiorul vaselor și care are tendinţa de a transfera lichidele în afara acestora spre spaţiul interstiţial. Mișcarea lichidelor este posibilă la nivelul capilarelor, ca urmare a diferenţelor dintre presiunea hidrostatică și cea coloidosmotică. Astfel, în mod normal, la nivelul extremităţii arteriale a capilarului, P_H este de 30-40 mmHg, în timp ce P_O este de 25 mmHg. De aici rezultă că P_H este dominantă, ceea ce permite transferul lichidian transcapilar. La extremitatea venoasă a capilarului P_H scade la 10-15 mmHg, în timp ce P_O rămâne constantă 25 mmHg. În asemenea condiţii, este clar că lichidele vor trece din interstiţiu în capilar, adică invers de cum s-a petrecut la nivelul extremităţii arteriale a capilarului. În condiţii patologice, când presiunea hidrostatică crește semnificativ, de cele mai multe ori datorită retenţiei de sodiu, P_H de-a lungul

întregului capilar va fi net superioară față de P_O, ceea ce va favoriza trecerea masivă de lichide transcapilar în spațiile interstițiale. În același timp, reintroducerea lichidelor în capilare va fi îngreunată de aceleași cauze, P_H depășește P_O.

b. *Scăderea presiunii coloidosmotice intracapilare*. Proteinele plasmatice nu pot depăși peretele capilar, în timp ce apa o poate face cu ușurință. Ca urmare, proteinele plasmatice creează o presiune osmotică. Această presiune osmotică este denumită coloidosmotică, pentru a o deosebi de cea creată de cristaloizii din plasmă: Na^+, Cl^-, K^+ etc. Contribuția diferitelor fracțiuni proteice la realizarea P_O este inegală, albuminele dezvoltă o P_O de 6 mmHg/1 g albumină/dl sânge, iar globulinele una de 1,5 mmHg/1 g albumină/dl sânge. Cu alte cuvinte, albuminele răspund de 70% din P_O a plasmei. Deoarece concentrația proteinelor este mică în spațiul interstițial, presiunea coloidosmotică tinde să rețină apa în vas, opunându-se presiunii hidrostatice. În urma unei reduceri semnificative a concentrației albuminei plasmatice, deficit de sinteză sau eliminare crescută pe cale urinară sau digestivă, scăderea numărului moleculelor active oncotic induce un dezechilibru al forțelor Starling, urmat de trecerea lichidelor în spațiul interstițial prin creșterea relativă a presiunii hidrostatice rămasă normală.

FIGURA 1. Efectele forțelor Starling asupra transferului transcapilar al lichidelor
(după R.W. Schrier).

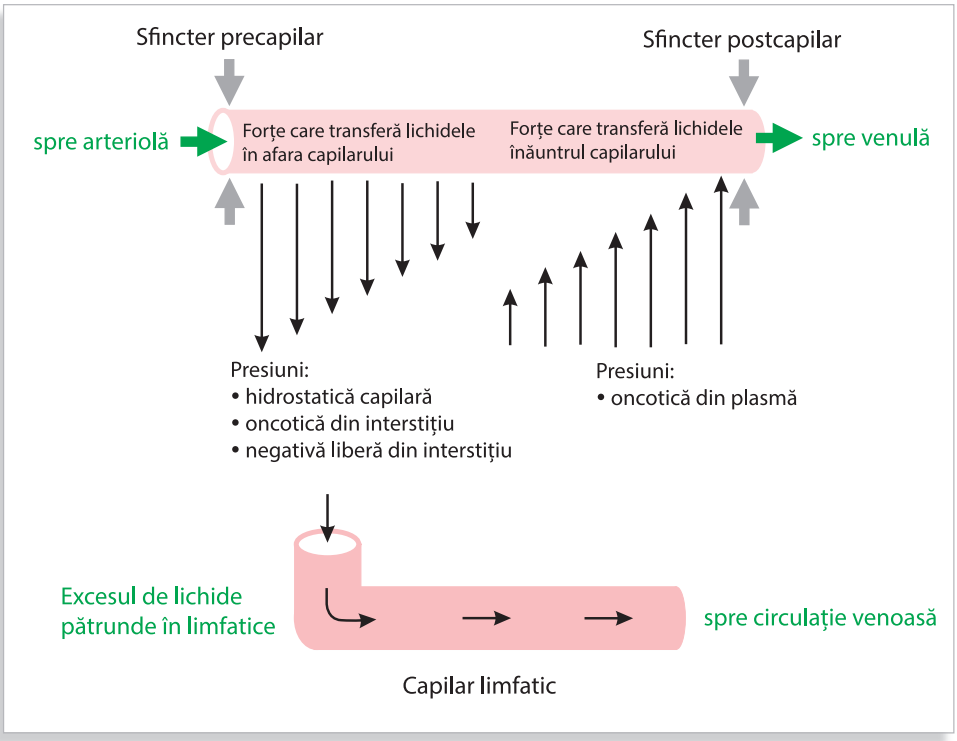

Formarea edemului este favorizată fie de creșterea presiunii hidrostatice, fie de scăderea presiunii oncotice. Scăderea presiunii oncotice produce însă o reducere a volumului intravascular, cu până la o treime, ceea ce limitează transferul de lichide din vase spre interstițiu. Ca urmare, este necesară intervenția unor mecanisme adiționale pentru ca edemul să se poată forma în continuare (Figura 2).

FIGURA 2. **Fiziopatologia edemului generalizat.**

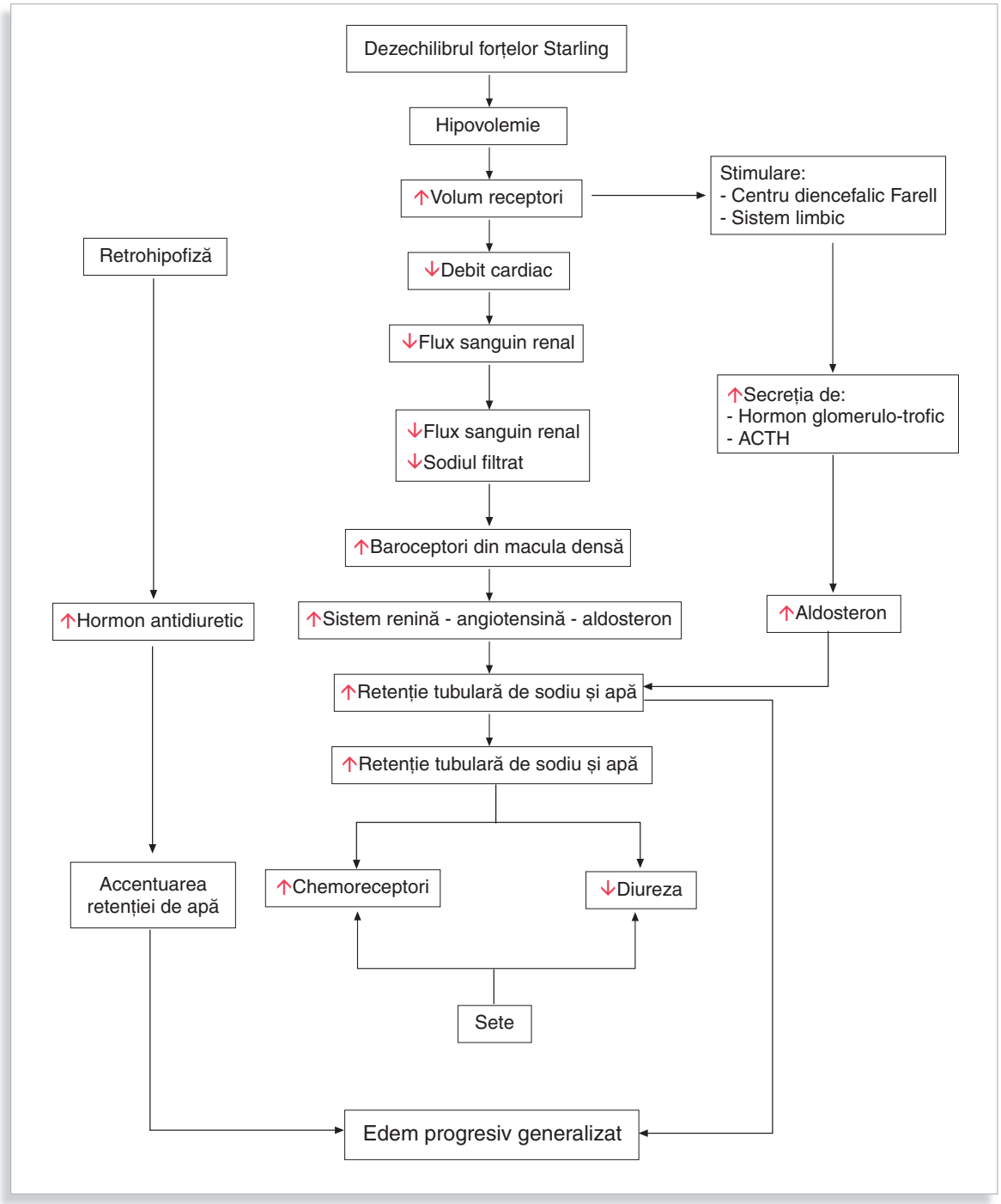

c. *Creșterea permeabilității capilare* apare în toate tipurile de edeme. Aceasta este mai pregnantă în edemul localizat de tip inflamator sau alergic. Edemul generalizat este întalnit în arsuri, în infecţiile cu germeni anaerobi, în intoxicaţiile cu arsen sau săruri de metale grele sau în insuficienţa venoasă cronică, însoţind boala varicoasă. Creșterea permeabilității capilare permite extravazarea de proteine plasmatice în spaţiul interstiţial, cu mărirea presiunii osmotice a lichidelor interstiţiale, care devine dominantă faţă de presiunea oncotică intracapilară. Supradistensia capilarelor le alterează în continuare permeabilitatea și formează un cerc vicios care este rezolvat numai de

tratamentul cauzal. În cazul edemelor localizate induse prin alterarea permeabilităţii capilare, acumularea lichidiană în spaţiile tisulare este relativ redusă, nu afectează volumul circulant și deci nu impune intervenţia unor mecanisme compensatorii. În schimb, edemele regionale, dacă se constituie rapid, induc scăderi ale volemiei cu retenţie renală secundară de apă și sare, până la normalizarea sectorului circulant.

d. *Diminuarea drenajului limfatic*. În mod normal, sistemul limfatic contribuie la realizarea echilibrului dintre forţele care acţionează de cele două părţi ale peretelui capilar si corectează intrarea ultrafiltratului în capilarul venular, prin drenarea excesului de lichid, astfel încât balanţa dintre lichidele plasmatic şi interstiţial se menţine constantă. În plus, capilarul limfatic poate prelua proteinele în exces din interstiţiu și menține, în acest fel, redusă presiunea coloidosmotică interstiţială, favorizând reabsorbţia de lichide la extremitatea venoasă a capilarului sanguin. În cazul alterării forţelor Starling, fluxul limfatic crește odată cu mărirea presiunii lichidului interstiţial și reglează atât această presiune, cât şi concentraţia proteinelor. Obstrucţia fluxului limfatic favorizează acumularea treptată de lichide în sectorul interstiţial, prin creșterea presiunii hidrostatice și prin mărirea concentraţiei proteinelor în lichidele interstiţiale.

e. *Creșterea hidrofiliei tisulare*. În condiţii normale, apa din spaţiile interstiţiale nu se găseşte liberă, ci este imobilizată sub formă de gel de macromoleculele din interstiţiu. Excesul de lichid poate fi îndepărtat cu uşurinţă, pe cale capilară, sanguină sau limfatică, datorită modificărilor forţelor Starling. Capacitatea macromoleculelor interstiţiale de a reţine apa în stare de gel este însă limitată: pe măsură ce presiunea hidrostatică interstiţială crește, cantitatea de lichid reţinută sub formă de gel se mărește dar la depășirea presiunii atmosferice apa rămâne liberă în interstiţiu si favorizeaza apariţia godeului. În unele tipuri de edem endocrin de exemplu, cel din mixedem, capacitatea macromoleculelor interstiţiale de a se hidrata crește si mărește cantitatea de apă din interstiţiu. Se realizează astfel creşterea aşa-numitei *hidrofilii tisulare*. Debutul edemelor se face prin schimbarea repartiţiei lichidiene între compartimentele intravascular şi interstiţial, cu scăderea micii presiuni hidrostatice a lichidelor interstiţiale şi creşterea presiunii coloidosmotice interstiţiale datorită proteinelor care străbat liber pereţii capilari permeabili. La o concentraţie în lichidul interstiţial de 2 g/dl, acestea induc o presiune de 5 mmHg, care atrage lichidul plasmatic în interstiţiu. Homeostazia apei şi schimbul continuu de soluţii între capilare şi interstiţiu depind, deci, de suma algebrică dintre presiunea hidrostatică şi presiunea coloidosmotică, de permeabilitatea membranei capilare şi de compoziţia lichidelor interstiţiale, care este influenţată de hidrofilia tisulară şi de integritatea sistemului limfatic. Survine, de asemenea, creşterea activităţii hialuronidazei, urmată de depolimerizarea mucopolizaharidelor intercelulare cu creşterea hidrofiliei tisulare şi a permeabilităţii capilare pentru apă.

În rezumat, debitul lichidului transferat din capilar spre interstiţiu (**F**) depinde de permeabilitatea hidraulică a capilarului descrisă de constanta (K_f), care rezultă din diferenţa dintre presiunea hidrostatică capilară (PH_c) şi cea interstiţială (PH_i) din care se scade diferenţa presiunilor coloidosmotică intracapilară (P_{Oc}) şi cea interstiţială (P_{Oi}):

$$F = K_f [(P_{Hc} - P_{Hi}) - (P_{Oc} - P_{Oi})]$$

Presiunea de ultrafiltrare (P_U) se definește ca diferenţa dintre gradientul transcapilar al presiunii hidraulice (ΔP_H) şi gradientul transcapilar al presiunii coloidoncotice (ΔP_O):

$$P_U = \Delta P_H - \Delta P_O$$

Potrivit legii lui Starling, acumularea de lichid în spaţiul interstiţial este dependentă de realizarea următoarei condiţii la nivelul capilarelor venoase:

$$P_{Hc} > P_{Hi} + (P_{Oc} - P_{Oi})$$

Acumularea de lichid interstiţial scade volumul plasmatic şi implicit diminuează debitul cardiac, care la rândul său antrenează reducerea debitului sanguin renal. Scăderea fluxului sanguin renal duce la diminuarea filtrării glomerulare, care va pune în joc sistemul renină-angiotensină-aldosteron, cu retenţie crescută de sodiu şi apă la nivelul tubului renal. Aceasta face ca edemul să devină permanent, prin răspunsul diuretic ineficient la o încărcare hidrosalină sau după administrare de furosemid, deoarece debitul urinar maxim este corelat cu filtratul glomerular, al cărui nivel influenţează indirect excreţia maximală de sodiu. Fără îndoială, la originea multor edeme stă retenţia de sodiu şi apă, care determină creşterea presiunii hidrostatice, dezechilibrând forţele Starling, care guvernează schimburile lichidiene la nivelul capilarelor. Retenţia de sodiu şi apă se realizează prin punerea în mişcare a sistemului renină-angiotensină-aldosteron şi prin acţiunea hormonului antidiuretic, care se condiţionează cu aldosteronul printr-un mecanism de *feedback*.

Etapele edemului

Acumularea continuă de apă, micromolecule solvite și, ulterior, de proteine, care străbat membrana capilară spre spaţiul interstiţial, determină saturarea gelului hidrofil cu reducerea progresivă a complianţei în urma pierderii elasticităţii tisulare. Odată cu depășirea drenajului limfatic are loc creșterea continuă a apei libere în ţesuturi, cu formarea edemului, care poate fi, după cum am văzut, generalizat sau localizat. Uneori, edemul este moderat, alterori sever, cu instalare lentă sau rapidă. Lichidul de edem este sărac în proteine mai puţin de 4-5 g proteine/dl.

Din punct de vedere *clinic,* recunoaştem mai multe faze în dezvoltarea edemului, condiţionate de hiperhidratarea extracelulară progresivă:

a. *Starea de preedem*, în care acumularea de lichid interstiţial atinge 2-3 litri, poate fi obiectivat prin:
   - *curba ponderală a bolnavului,* care reflectă creşterea în greutate, determinată de acumularea interstiţială de apă;
   - *testul bulei de edem* (*Aldrich-Mac Clure*) constă în injectarea intradermică a 0,1-0,2 ml de soluţie fiziologică, după care se măsoară timpul de resorbţie a papulei formate cu ajutorul unui cronometru. Normal, timpul de resorbţie al bulei de edem este de 60 de minute. Creșterea acestui interval indică starea de preedem.
b. *Edemul subcutanat* este caracterizat prin acumularea a 4-5 litri de lichid în spaţiul interstiţial. Apare mai întâi la nivelul părţilor declive, simetric sau asimetric, după poziţia bolnavului în pat. În această etapă, este caracteristic *semnul godeului*. Godeul se realizează prin presiunea fermă exercitată cu policele sau cu indexul asupra tegumentelor edemaţiate, timp de 5-10 secunde. Acesta

trebuie să persiste în următoarele 1-2 minute. Edemul subcutanat are tendinţa la progresie ascendentă: iniţial, retromaleolar, cuprinde faţa anterioară a gambelor, coapselor, scrotul sau labiile mari, zona retrosacrată şi peretele abdominal. La nivelul extremităţii cefalice, edemul este palpebral şi periorbitar, interesând apoi difuz tegumentele feţei, regiunile retrogoniană şi latero-cervicală. Porţiunea distală a extremităţilor superioare poate fi şi ea uneori sediul edemului, care manifestă aceeaşi tendinţă de progresie centripetă.

c. *Edemul seros* apare atunci când volumul lichidelor acumulate este de aproximativ 5-7 litri. Se localizează la nivelul cavităţii pleurale, pericardice, seroasei peritoneale, meningelui sau la nivelul sinovialelor. Simptomatologia clinică este completată prin apariţia tulburărilor funcţionale locale și prin semnele descoperite la examenul fizic: matitate la una sau ambele baze pulmonare, matitate precordială crescută cu modificarea suprafeţei de percuţie a inimii sau matitate abdominală declivă, deplasabilă cu poziţia. Creșterea presiunii limfatice din canalul toracic este însoţită de mărirea indirectă a presiunii venoase.

d. *Edemul visceral* apare în condiţiile generalizării edemului, atunci când retenţia de lichide este de aproximativ 15-20 litri. Această stare poartă denumirea de *anasarcă*. Infiltrarea viscerală în plămâni, creier, ficat, cord, splină și în rinichi este mai întâi interstiţială, apoi, dacă anasarca persistă, hiperhidratarea apare şi la nivel celular. În această etapă, apar semnele hiperhidratării celulare: cefalee, convulsii, vărsături de tip cerebral, obnubilare progresivă cu pierderea conștienţei și treptat a senzoriului și a motilităţii, până se ajunge la comă prin hiperhidratare.

e. *Edemul renal*

Edemul renal este reprezentat de *edemul nefritic* observat în glomerulonefrita acută difuză și în nefropatia gravidică primară și de *edemul nefrotic* întâlnit în glomerulonefroza lipoidică şi în sindroamele nefrotice secundare. Patogenia edemului renal este complexă și va fi prezentată în cadrul capitolului de nefropatii glomerulare. Semnalăm însă drept cauze primare: retenţia renală de sodiu şi apă cu creşterea consecutivă a presiunii hidrostatice intracapilare în edemul nefritic și scăderea presiunii coloidosmotice capilare datorită proteinuriei abundente în sindromul nefrotic (**Figura 3**).

Din punct de vedere clinic, primul semn al retenţiei hidrosaline constă în creșterea ponderală, uneori rapidă. Edemul apare atunci când lichidul extracelular depăşeşte 2-3 litri la adult. În nefropatia gravidică, creşterea în greutate depăşeşte 500 g pe săptămână în ultimul trimestru. Apariţia edemului este rapidă în cursul nopţii la bolnavii cu glomerulonefrite acute difuze şi ceva mai lentă la bolnavii cu sindrom nefrotic, în decurs de câteva zile. Edemul este alb, pufos, moale, nedureros, bilateral și simetric, este decliv în raport cu poziţia bolnavului. Este localizat iniţial retromaleolar, apoi pe faţa anterioară a gambelor, la nivelul feţei, în regiunile palpebrală și periorbitală, interesează uneori lueta și mai rar extremităţile superioare. Dacă edemul este masiv, apare infiltrarea în întregime a membrelor inferioare, cu pielea capitonată la nivelul feţelor interne ale coapselor, cuprinzând organele genitale externe, peretele abdominal, flancurile, peretele lombar, precum și baza gâtului.

Îmbrăcămintea și ciorapii bolnavilor lasă amprente caracteristice, iar semnul godeului este întotdeauna prezent şi profund. Edemul renal este însoțit frecvent de revărsate seroase, hidrotorax, hidropericard, ascită, are caracter de transudat, conţinut în albumină sub 25 g/l, chilomicroni care-i conferă, uneori, un aspect lactescent și celule endoteliale.

Edemul visceral sau anasacra induce uneori apariţia unei insuficienţe cardiace, cu toată paradigma sa simptomatică. Menţionăm cefaleea, amauroza şi obnubilarea consecutive edemului cerebral, disfagia produsă de edemul faringian, disfonia întâlnită în edemul laringian, dispneea consecutivă edemului mucoasei tubului digestiv. Ca și celelalte edeme generalizate, edemul renal este agravat de ingestia crescută de sare și are uneori o evoluţie capricioasă.

FIGURA 3. **Patogenia edemului renal.**

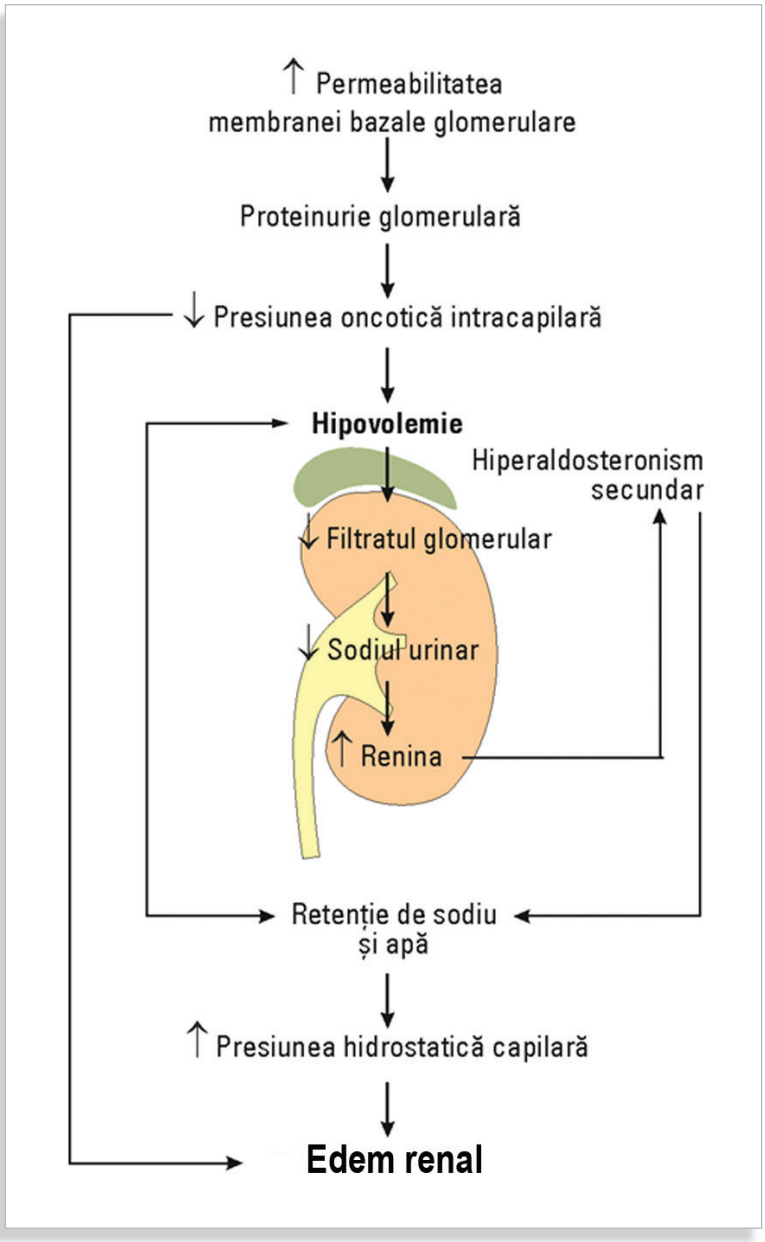

V/8

Constantin VERZAN

Noțiuni introductive - Generalități

Relația dintre rinichi și hipertensiunea arterială

Între hipertensiunea arterială și afectarea renală există trei tipuri de conexiuni: *nefroangioscleroza* benignă sau malignă în care hipertensiunea este cauza suferinței vasculo-renale, *hipertensiunea reno-vasculară* (HTA-RV), în care hipertensiunea este consecința suferinței vasculo-renale si hipertensiunea *reno-parenchimatoasă* (HTA-RP). În acest caz, hipertensiunea este consecința unor leziuni localizate inițial sau predominant la nivelul glomerulilor sau al interstițiului renal.

Rolul rinichiului în homeostazia presională

Rolul rinichiului în reglarea homeostaziei presionale se exercită prin mai multe mecanisme.

a. Intervine în homeostazia volemică prin scăderea capacității renale de excreție a sodiului și a apei legate, aceasta este înnăscută, caracterizată prin deplasarea la dreapta a curbei presionale a natriurezei sau a diurezei și dobândită prin scăderea presiunii de perfuzie renală. Mai intervin şi unele mecanisme hormonale reprezenate de acţiunea angiotensinei II, a mineralocorticoizilor şi de scăderea masei renale;
b. Sistemul renină-angiotensină-aldosteron;
c. Substanțe cu acțiune hipotensivă cum sunt prostaglandinele, kininele şi medulinele;
d. Complianţa spațiului interstițial;
e. Inactivarea unor substanțe presoare extrarenale.

Hipertensiunea arterială reno-vasculară

Etiopatogenie

Hipertensiunea arterială reno-vasculară este o formă de HTA determinată de stenoza de arteră renală unilaterală sau bilaterală. HTA-RV beneficiază de tratament curativ chirurgical sau intervenţional angiografic. Rolul central în patogenia HTA-RV revine sistemului renină-angiotensină. Nu toate stenozele de arteră renală duc la HTA, întrucât activarea sistemului renină-angiotensină depinde de severitatea stenozei și de impactul hemodinamic. O stenoză semnificativă pe un singur rinichi sau pe ambii, duce la reducerea progresivă a funcţiei renale prin nefropatie ischemică. Stenoza de arteră renală nu este sinonimă cu HTA-RV. Marea majoritate a pacienților cu stenoză aterosclerotică a arterei renale au HTA esențială, nu reno-vasculară. Din punct de vedere clinic, identificarea stenozei este necesară întrucât stenoza determină una dintre puținele forme de IRC potențial vindecabile.

Afecțiunile vaselor renale

Există numeroase clasificări a bolilor vaselor renale. De asemenea, sunt descrise numeroase cauze ale HTA- RV (**Tabelul 1**), dar peste 97% sunt reprezentate de două tipuri de leziuni ale arterelor renale: ateroscleroza și displazia fibromusculară. În consecință, diagnosticul etiologic al sindromului de HTA-RV va consta în diferențierea dintre aceste două afecțiuni.

TABELUL 1. **Clasificarea etiologică a HTA-RV.**

Tip lezional	Etiologie
Leziuni stenozante directe	- Ateroscleroza - Displaziile de arteră renală - Anevrismele arterei renale - Tromboza - Embolia
Leziuni stenozante indirecte	- Tumorile - Chisturile - Leziunile pedicului ▪ Fibroza perirenală sau retroperitoneală ▪ Torsiunea pedicului ▪ Ptoza renală - Traumatismele - Uropatia obstructivă
Leziuni nestenozante	- Agenezia arterei renale - Atrezia arterei renale - Arterele renale multiple aberante - Anevrismul arterei renale - Fistula arterială renală

Particularitățile stenozelor

a. *Stenozele aterosclerotice* reprezintă 2/3 din stenozele de arteră renală. Din punct de vedere anatomopatologic leziunile aterosclerotice ale arterei renale sunt similare leziunilor aterosclerotice de la oricare alt nivel. Leziunile sunt localizate la nivelul treimii proximale a arterei renale, uneori ele sunt localizate şi la nivelul aortei şi obstruează ostiumul arterei renale (Figura 1).

FIGURA 1.

Stenoză de arteră renală cu dilatație post-stenotică – Aspect angiografic.

b. *Displazia fibromusculară* (DFM) este o arteriopatie non-aterosclerotică şi non-inflamatorie care afectează arterele de dimensiuni medii. Este întâlnită predominant la femeile tinere (Figura 2). Există diferite tipuri de DFM, cea mai frecventă este fibroplazia multi-focală. Formele mai puțin frecvente includ fibroplazia focală sau intimală și fibroplazia adventiceală. Displazia de arteră renală este în general subdiagnosticată.

FIGURA 2. **Displazie fibromusculară – Aspect angiografic „în șirag de mătănii”.**

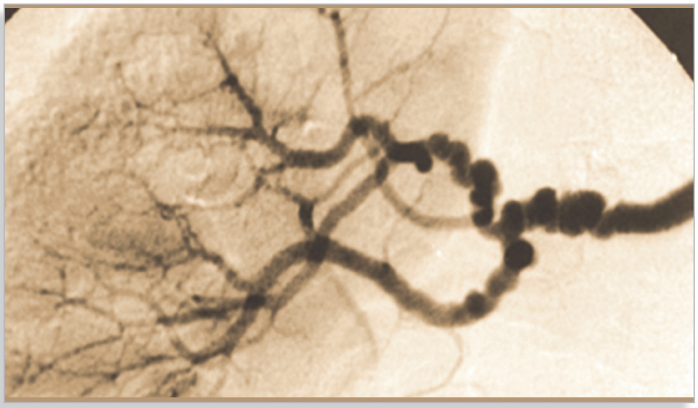

Experimentele clasice ale lui Goldblatt în privinţa HTA-RV au fost publicate în anul 1934. Pe baza acestor experimente sunt înţelese mecanismele HTA-RV în raport cu sistemul renină-angiotensină. Modelele Golblatt sunt următoarele: *Golbladt 2 clamparea unilaterală a arterei renale cu rinichiul contralateral intact* (**Figura 3 A**) *şi Golblatt 1 clamparea unilaterală cu nefrectomie contralaterală, acesta este analog* cu stenoza unilaterală de arteră renală la oameni sau cu rinichiul exclus (**Figura 3B**).

FIGURA 3. **Modelul Goldblatt A şi B.**

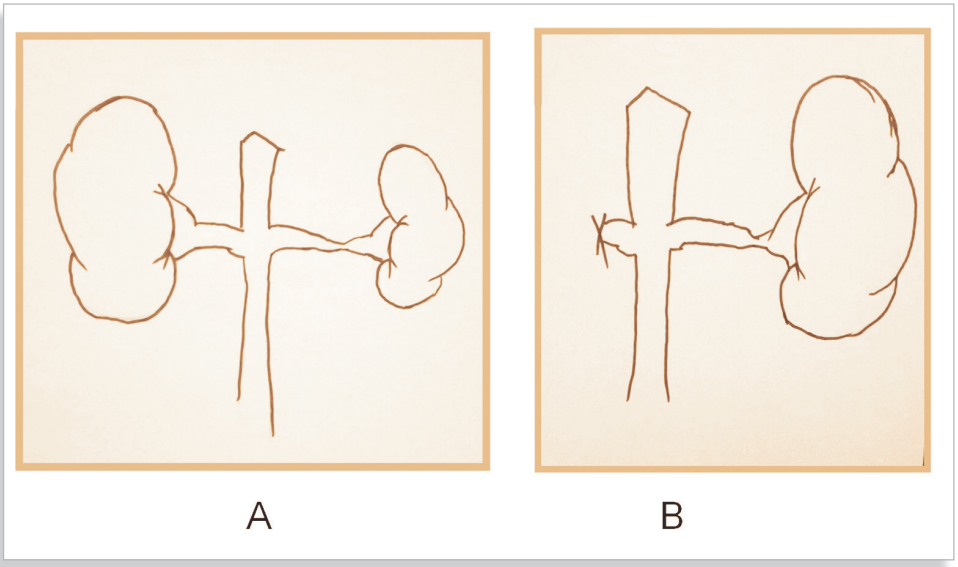

Anamneza specifică

Displazia fibromusculară este cea mai întâlnită HTA-RV la femeile tinere. La bărbaţii de peste 55 de ani trebuie suspicionată HTA-RV prin stenoză aterosclerotică. Prin anamneză mai sunt identificate şi alte elemente: traumatismele lombo-abdominale, emboliile de arteră renală în cazul pacienţilor cu fibrilație atrială sau cu endocardită bacteriană subacută.

Examenul fizic

Examenul fizic obiectiv este în general necaracteristic cu excepţia auscultaţiei abdominale. Paraombilical, pe marginea mușchilor drepți abdominali sau în lombe sunt auscultate uneori sufluri sistolo-diastolice în cazul stenozelor de artere renale. În semiologia clasică sunt descrise următoarele sufluri:

- Sistolo-diastolice în care componenta diastolică lipsește, iradiază în flancuri, de-a lungul arterelor renale și sunt întâlnite în displazia fibromusculară;
- Sufluri sistolice aspre, localizate supraombilical și iradiate de-a lungul aortei și arterelor femurale. Se asociază cu semne de stenoză a axului aorto-iliac;
- Sufluri continue localizate în flancuri, cu caracter de du-te-vino întâlnite în fistulele arterio-venoase.

Investigaţiile paraclinice

a. *Testele paraclinice obligatorii* sunt: *ionograma* care se caracterizează prin hipokaliemie, *sumarul de urină* în care este prezentă o proteinurie minimă şi *testele de retenţie azotată*. Acestea sunt alterate în boala reno-vasculară bilaterală sau în cazurile însoţite de nefroangioscleroza contralaterală.

b. *Combinații sau criterii evolutive*

Dintre combinațiile de elemente semiologice trebuie enumerate: HTA cu insuficiență renală și HTA cu rinichi mic unilateral. Aproape 75% dintre adulții cu un rinichi mic unilateral au dezvoltat această atrofie datorită unei boli vasculare aterosclerotice ocluzive. O treime dintre aceștia prezintă și stenoză severă care interesează rinichiul controlateral, de dimensiuni normale. Dintre criteriile de evoluție sub tratament trebuie reținute: sensibilitatea neobișnuită la inhibitorii de enzimă de conversie a angiotensinei care determină uneori scădere presională marcată sau retenție azotată și HTA rezistentă la tratament, caracterizată prin TA mai mare de 160/100 mmHg în ciuda tratamentului cu trei medicamente antihipertensive administrate corect în condițiile în care TA pre-tratament a fost peste 180/115 mmHg sau imposibilitatea de a atinge TA sub 140/90 mmHg când PA pre-tratament a fost mai mică de 180/115 mmHg.

c. *Testele specifice de investigare*

Diagnosticul de HTA-RV este sugerat de unele elemente clinice, dar este stabilit cu certitudine în absența unor teste diagnostice specifice. Identificarea unei stenoze de arteră renală nu stabilește cu certitudine relația cauzală cu HTA. Mulți pacienți cu vârsta peste 60 de ani, cu HTAE și chiar unii pacienți normotensivi prezintă un grad de stenoză de arteră renală, nesemnificativă din punct de vedere funcțional, adică refacerea vascularizației arteriale nu reduce TA. Din cauza acestor dificultăți, au fost imaginate numeroase teste cu scopul de a confirma diagnosticul de HTA-RV sau de a oferi informații prognostice asupra efectului chirurgiei reparatorii asupra vindecării sau ameliorării HTA.

Testele specifice includ testele de screening şi unele teste de confirmare ale HTA-RV.

Testele de screening

- *Urografia minutată*, cu clișee precoce a fost considerată până de curând principala metodă de diagnostic a HTA-RV. Întrucât s-a constatat că mulți pacienți cu HTA-RV au urografie normală, această metodă a fost abandonată (**Tabelul 2**).

TABELUL 2. Testele și criteriile de diagnostic ale hipertesiunii arteriale reno-vasculare

Test	Criterii de diagnostic	Acuratețe		Comentarii
UIV minutată (cu secvență rapidă)	- Asimetrie renală (diferență >1,5 cm în axul lung) - Neregularități ale conturului renal sugerând infarcte parțiale sau atrofie - Ancoșe pe bazinet sau ureterul superior datorită dezvoltării circulației colaterale - Inegalitate nefrografică pe filmele precoce (rinichiul ischemic se opacifiază 2 min. mai târziu) - Inegalitate pielografică pe filmele tardive (hiperconcentrare tardivă a produsului de contrast pe partea ischemică - *urographie trop belle*)	25%	35%	Acuratețe discutabilă
Angiografie cu substracţie digitală	- Stenoza >50% a arterei renale sau a unei ramuri principale	10%	10%	Probabil testul-screening cel mai convenabil din punct de vedere al raportului beneficiu/cost
Nefrogramă cu DTPA sensibilizată cu Captopril	- Scăderea filtratului glomerular la nivelul rinichiului ischemic dupa IECA	10%	10%	Caracteristici operaționale similare ASD necesită protocol standardizat
Activitatea reninică plasmatică	- > 4 ng/mL/oră	40%	45%	
ARP cu Captopril	- Creșterea ARP cu >400% când ARP de baza=1-3 ng/ml/h sau - Creșterea ARP cu >150% când ARP de baza >3 ng/ml/h	<10%	<10%	Foarte convenabilă pentru raportul beneficiu - cost
Ecografia duplex a arterelor renale	- Stenoză >60% a arterei renale sau a unei ramuri principale	<10%	<10%	Non-invazivă; consumatoare de timp
Arteriografia renală	- Stenoză >50% a arterei renale sau a unei ramuri principale	0	0	Standardul de aur pentru diagnosticul stenozei de arteră renală; cost și morbiditate mari
Determinarea diferenţiată a ARP în venele renale	- Raport ≥1.5 între rinichiul ischemic sau contralateral	10%	30-50%	
Testul Howard-Connor	- Diureza este cu >40% mai mică - Clearance-ul creatininei cu >25% mai mic - Natriu urinar cu >15% mai mic Toate criteriile se referă la rinichiul ischemic, comparativ cu cel normal	10%	10%	Extrem de invazivă
Nefrograma cu Hippuran sensibilizată cu Captopril	- Scăderea clearance-ului izotopului la nivelul rinichiului ischemic după IECA	20%	25%	

- *Scintigrama renală*

  Scintigrafia renală este utilă pentru aprecierea diferenţei de talie dintre cei doi rinichi și pentru identificarea unor zone în care imaginea scintigrafică este amputată. Nefrograma izotopică cu ^{131}I-Hippuran pune în evidenţă reducerea ratei captării și reducerea clearance-ului izotopului la nivelul rinichiului ischemic. Testul perfuziei la saralazină scade tensiunea arterială la pacienții cu HTA renin-dependentă prin inhibarea competitivă a receptorilor vasculari pentru AT II. Aceste teste au fost abandonate în favoarea unor teste cu sensibilitate și cu specificitate superioare.

- Testul-screening cel mai folosit în prezent este *angiografia cu substracţie digitală* (ASD). ASD se realizează prin injectarea transarterială a substanţei de contrast. Dacă se identifică o leziune semnificativă, în cursul aceleiași proceduri, se practică și angioplastia percutană translumenală.

- *Nefrograma cu DTPA*[1] marcat cu ^{99}Tc măsoară filtratul glomerular *sensibilizat cu Captopril*. Scăderea, determinată de captopril, a nivelurilor plasmatice de AT II induce un flux sanguin renal scăzut, cu preluare redusă și excreție întârziată a radiotrasorului.

- *Măsurarea reninei plasmatice*[2]

  Întrucât există și HTA esenţială hiperreninemică, se preferă efectuarea testului la captopril, care pleacă de la premiza că pacienții cu HTA-RV prezintă o creștere reactivă a ARP mai mare, ca răspuns la blocada AT II decât pacienții cu HTAE. În HTA-RV are loc o creştere de peste 400% a ARP dacă ARP bazală este 1-3 ng/mL/h și o creștere de peste 150% dacă ARP bazal este peste 3ng/mL/h. Sensibilitatea și specificitatea acestui test sunt de aproape 90%. Există şi un test clinic mai simplu, care constă în administrarea de 50 mg captopril și măsurarea TA din 3 în 3 min, timp de 15 min. Scăderea cu peste 20% a TA inclusiv a tensiunii arteriale diastolice pledează pentru HTA-RV.

- *Ecografia duplex a arterelor renale*

  Această metodă ecografică combină vizualizarea directă a arterelor renale în modul B, cu măsurarea unor parametri hemodinamici la nivelul arterelor renale principale și în interiorul rinichilor prin efect Doppler. Spre deosebire de alte teste non-invazive, nu necesită întreruperea medicației antihipertensive înaintea efectuării testului. Dezavantajele sale constau în durata crescută de examinare, identificarea cu dificultate a arterelor intrarenale şi incapacitatea de a diferenţia dintre stenoze care sunt cele cu semnificaţie fiziopatologică.

Testele de confirmare

Confirmarea diagnosticului de HTA-RV se realizează prin arteriografie renală. Aceasta are o acuratețe de 100% și diferențiază leziunile aterosclerotice de cele prin displazie de arteră renală. Nu există însă o corelaţie certă între stenoza de arteră renală şi hipertensiune.

Determinarea semnificației funcționale a stenozei

Scăderea sub 70-80% a diametrului lumenului arterial nu provoacă ischemie renală și nu activează sistemul renină-angiotensină. De aceea, înaintea procedurilor de revascularizare, trebuie demonstrată existenţa unor stenoze severe. Semnificaţia funcțională a stenozei este cel mai bine demonstrată, prin determinarea comparativă a activităţii reninei plasmatice în venele renale.

---

[1] Acid dietilen tri sau tetraaminopenta-acetic.

[2] Reninemia normală este de 105-324 ng/dl şi activitatea reninei plasmatice este de 1-2,5 ng/mL/h.

Testele de explorare separată a funcției renale, care constau în determinarea unor eșantioane de urină recoltate separat prin introducerea de catetere ureterale, cu determinarea volumului de urină și a concentrației de sodiu și de creatinina (Howard și Connor în 1953) au o mai mare acuratețe. În prezent, cel mai convenabil test de stabilire a semnificației funcționale a unei stenoze de arteră renală pare a fi nefrograma cu ^{131}I-Hippuran sensibilizată cu Captopril. Alte elemente prin care este stabilită semnificația funcțională a stenozei sunt durata hipertensiunii de sub 3 ani, prezența suflului abdominal și, mai ales, hipokaliemia, care, în absența tratamentului diuretic, sugerează aldosteronismul secundar.

Diagnosticul hipertensiunii arteriale reno-vasculare

În absența semnelor clinice sugestive de hipertensiune reno-vasculară, se instituie tratament antihipertensiv convențional. Arteriografia renală nu se efectuează în cazul bolnavilor care au nefrogramă-DTPA cu captopril sau ASD negative. Arteriografia mai are și rolul de a diferenția între ateroscleroză și displazia fibromusculară (Tabelul 3).

TABELUL 3. Diagnosticul diferențial ateroscleroză-displazie de arteră renală.

Criteriu	Ateroscleroză	Displazia de arteră renală
Vârsta	> 50 ani	≈ 30 ani
Sexul	masculin	feminin
Localizarea	1/3 proximală	1/3 medie sau distală
Afectarea arterelor segmentare	-	da
Stenoza unică sau multiplă	unică	multiplă
Dilatația poststenotică	frecvent	rar
Tromboza	frecvent	rar
Intervenția chirurgicală sau angioplastia	rezultate mediocre	rezultate bune
	APTR puțin adecvată	APTR adecvată

Hipertensiunea arterială reno-parenchimatoasă unilaterală și bilaterală

Etiopatogenie

HTA-RP este hipertensiunea care apare în cursul evoluției bolilor parenchimatoase renale. Nefropatiile reprezintă cea mai frecventă cauză a HTA sistolică. Hipertensiunea arterială reno-parenchimatoasă apare în nefropatiile glomerulare acute, subacute și cronice, în nefropatiile tubulo-interstițiale și în cele mixte din colagenoze și din bolile metabolice. În general, HTA precede apariția insuficienței renale cronice. Atunci când aceasta se instalează și evoluează, frecvența HTA crește. În IRC avansată, indiferent de etiologie, HTA este întâlnită în aproximativ 80% din cazuri. În patogenia apariției HTA din cursul bolilor parenchimatoase renale au fost imaginate mai multe ipoteze:

- Activarea sistemului renină-angiotensină-aldosteron prin modificări inflamatorii și fibroase care afectează microvascularizația intrarenală. Hipersecreția de renină din tumorile renale cu celule juxtaglomerulare sau nefroblastom este rar întâlnită;
- Producerea unei substanțe vasopresoare neidentificate;

- Incapacitatea sintezei unor substanțe vasodilatatoare cum sunt: prostaglandina, bradikinina și medulina;
- Incapacitatea de inactivare a substanțelor vasopresoare circulante;
- Incapacitatea de excreție a sodiului și a apei legate. S-a observat că pacienții cu nefropatii tubulo-interstițiale care pierd sodiul prin urină dezvoltă mai rar HTA iar îndepărtarea sodiului și a apei prin hemodializă controlează eficient tensiunea arterială la majoritatea pacienților. Acest mecanism patogenic este responsabil de 80% din cazuri.

Diagnosticul hipertensiunii arteriale reno-parenchimatoase

Bolnavii cu nefropatiile bilaterale și HTA-RP au sindrom de retenție azotată iar în sumarul de urină sunt prezente proteinuria, hematuria, leucocituria și cilindruria. Este dificil de stabilit relația cronologică între apariția HTA și cea a afectării renale. Dacă sedimentul urinar și produșii serici de retenție azotată sunt anormale, iar proteinuria este de grad subnefrotic, se efectuează ecografie renală. Continuarea investigațiilor paraclinice nu este necesară dacă rinichii sunt mici și cicatriciali dar dacă aceștia au dimensiuni aproximativ normale și nu sunt polichistici sunt necesare testele diagnostice adiționale, inclusiv biopsie renală. Diagnosticul cert este important pentru că anumite boli renale beneficiază de tratamentul cu imunosupresoare sau corticosteroizi, ceea ce determină reducerea tensiunii arteriale pe măsura normalizării funcției renale.

V/9

Gabriel MIRCESCU

Noțiuni introductive - Generalități

DEFINIŢIE

Sindromul nefritic acut constă în asocierea hematuriei micro sau macroscopice în care sunt prezente hematii dismorfe, acantocite şi cilindrii hematici, cu degradarea variabilă a funcției renale. Aceasta se instalează rapid în zile, sau în săptămâni, este subacută, rapid progresivă şi se însoţeşte uneori de edeme și de creșterea presiunii arteriale prin leziuni glomerulare proliferative.

Elementele sindromului nefritic

Hematuria este de obicei macroscopică, apare o urină roșie strălucitoare, tulbure-roșiatică cu aspect de „spălătură de carne" sau se observă numai o urină tulbure. Uneori urina este brună, cu aspect de „Coca Cola", mai ales în oligurie când urina stagnează mult timp în vezică, întrucât expunerea îndelungată la urină cu pH acid favorizează formarea clorhidratului de hematină. Rareori, aspectul urinei nu este modificat iar hematuria se constată numai prin testare cu bandeletă indicatoare sau prin examinare microscopică (vezi *Hematuria*). La examenul sedimentului urinar, hematiile au contur neregulat, sunt de forme diferite, fragmentate, au diametre inegale și sunt mai palide, hematii „dismorfe". Uneori mai sunt puse în evidenţă hematii cu formă bizară datorită extruziei citoplasmei prin membrana lezată a hematiei, acestea sunt denumite acantocite[1]. Un procent mai mare de 80% de hematii dismorfe şi peste 5% acantocite indică cu o mare probabilitate originea glomerulară a hematuriei.

1 Din greaca veche, *acanthus* – spin, ghimpe sau celule „Mickey Mouse".

FIGURA 1. Patogenia manifestărilor sindromului nefritic acut.

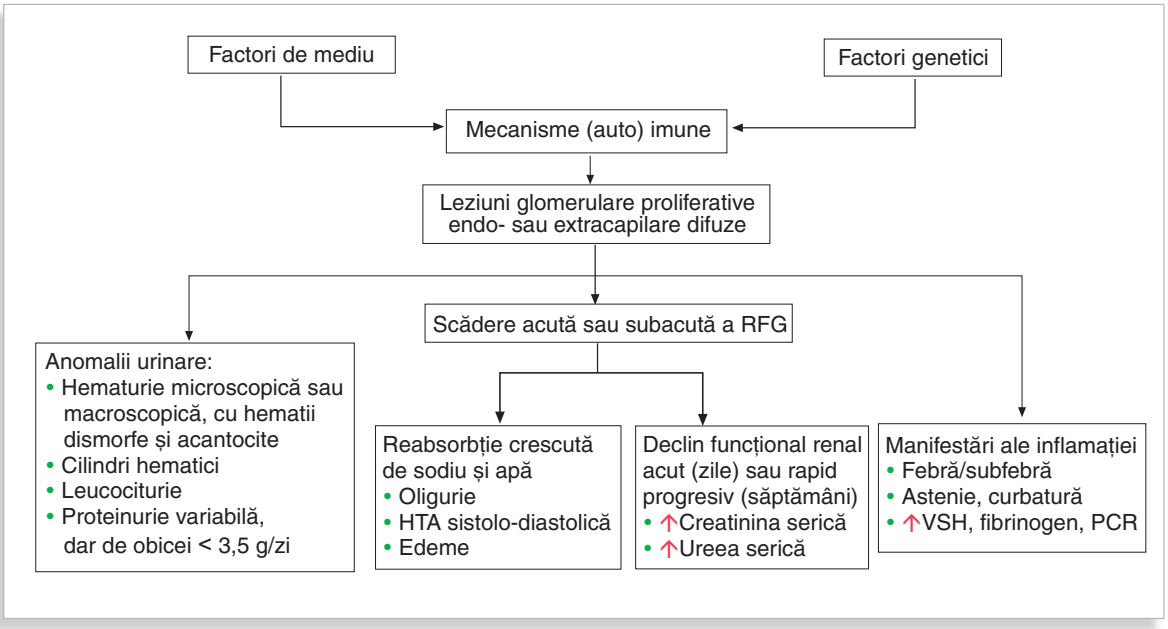

Cilindri hematici

Prezenţa cilindrilor hematici certifică prezenţa leziunilor glomerulare. Aceeași semnificaţie o au și cilindrii hemoglobinici rezultați din impregnarea matricei cilindrilor cu hemoglobina provenită din hematiile lezate. Cilindri hematici sunt considerați patognomonici pentru sindromul nefritic acut. Uneori aceștia se asociază și cu alte tipuri de cilindrii cu semnificație diagnostică redusă: hialini, granuloși și leucocitari. În sediment mai există și leucocite, ca expresie a procesului inflamator glomerular intens.

Proteinuria este în mod constant mai mare de 0,5-1 g/zi, o proteinurie mai mică este consecința unei sângerări non-glomerulare. Rareori proteinuria depășește pragul de 3,5 g/zi. Modificările sedimentului urinar și proteinuria sunt consecințe directe ale leziunilor acute difuze proliferative, endo- sau extracapilare, produse prin mecanism imunologic (**Figura 1**).

Reducerea filtratului glomerular este acută sau rapid progresivă și apare prin leziuni ale capilarelor glomerulare. Evaluarea reducerii filtratului glomerular se face în funcţie de nivelul creatininei serice, deoarece nici determinarea directă a *clearance*-ului și nici formulele de calcul nu sunt valide, în condițiile în care producția endogenă și eliminarea pe cale renală nu sunt stabile din cauza leziunilor glomerulare acute. Sunt necesare două determinări succesive ale creatinemiei la interval de câteva zile pentru a demonstra creșterea cu peste 20% a creatininei serice.

Examinarea urinii în sindromul nefritic acut se realizează cu ajutorul bandeletei indicatoare. Asocierea hematuriei cu proteinuria într-un context clinic sugestiv ridică suspiciunea unui sindrom nefritic acut și necesită examinarea microscopică a sedimentului urinar. Este nevoie de două determinări succesive ale creatininei în interval de 1-2 săptămâni pentru a evidenția o creștere de peste 20% a acesteia.

Oliguria, edemele și hipertensiunea arterială sunt inconstante. Oliguria este consecința directă a leziunii capilarelor glomerulare. Reducerea filtratului glomerular determină creșterea reabsorbției tubulare proximale a sodiului și a apei. Scăderea eliminării urinare a sodiului este urmată de retenție de apă, edeme, hipervolemie și hipertensiune arterială. De aceea, hipertensiunea din sindromul nefritic acut este sistolo-diastolică și moderată.
La examenul ecografic, din cauza leziunilor proliferative difuze, dimensiunile rinichilor sunt normale sau mai mari iar ecogenitatea corticalei este crescută. Pot fi vizualizate și unele zone hipoecogene prin edemul piramidelor renale.

Caracterul acut

Manifestările sindromului nefritic acut se instalează în zile, mai rar, rapid progresivă, în săptămâni sau luni. Sindromul nefritic acut apare uneori la persoane fără afectare renală anterioară sau la pacienții care au glomerulopatii cunoscute. În ambele situații, trebuie considerat urgență medicală.

Manifestările extrarenale în sindromul nefritic acut sunt determinate de procesul inflamator și de afecţiunea cauzală: astenie, inapetență, curbatură, subfebră sau febră.

Diagnostic

Oliguria cu urini modificate însoţită de edeme şi HTA, rapid instalate, impune testarea urinei cu bandeletă indicatoare. Dacă se decelează hematurie cu mai mult de ++ şi proteinurie cu mai mult de + pacientul va fi îndrumat către un serviciu specializat pentru determinarea rapidă a creatininei serice şi pentru examinarea microscopică a sedimentului urinar. Dacă există hematurie cu hematii dismorfe, acantocite şi cu cilindri hematici, iar creatinina creşte cu mai mult de 20% la două determinări succesive, sindromul nefritic acut este confirmat (Figura 2). După confirmare, paşii diagnostici următori depind de (*i*) *anamneză* prin existenţa istoricului de boală renală şi de (*ii*) *examenul clinic* prin prezenţa unor eventuale manifestări sistemice: erupţii, artrită, dispnee, hemoptizie, manifestări digestive, hepatopatie, polineuropatie. Un alt element important pentru diagnosticul de sindrom nefritic acut îl reprezintă (*iii*) *nivelul complementului seric*. De obicei este însă necesară *biopsia renală* (Figura 2).

FIGURA 2. Diagnosticul sindromului nefritic acut.

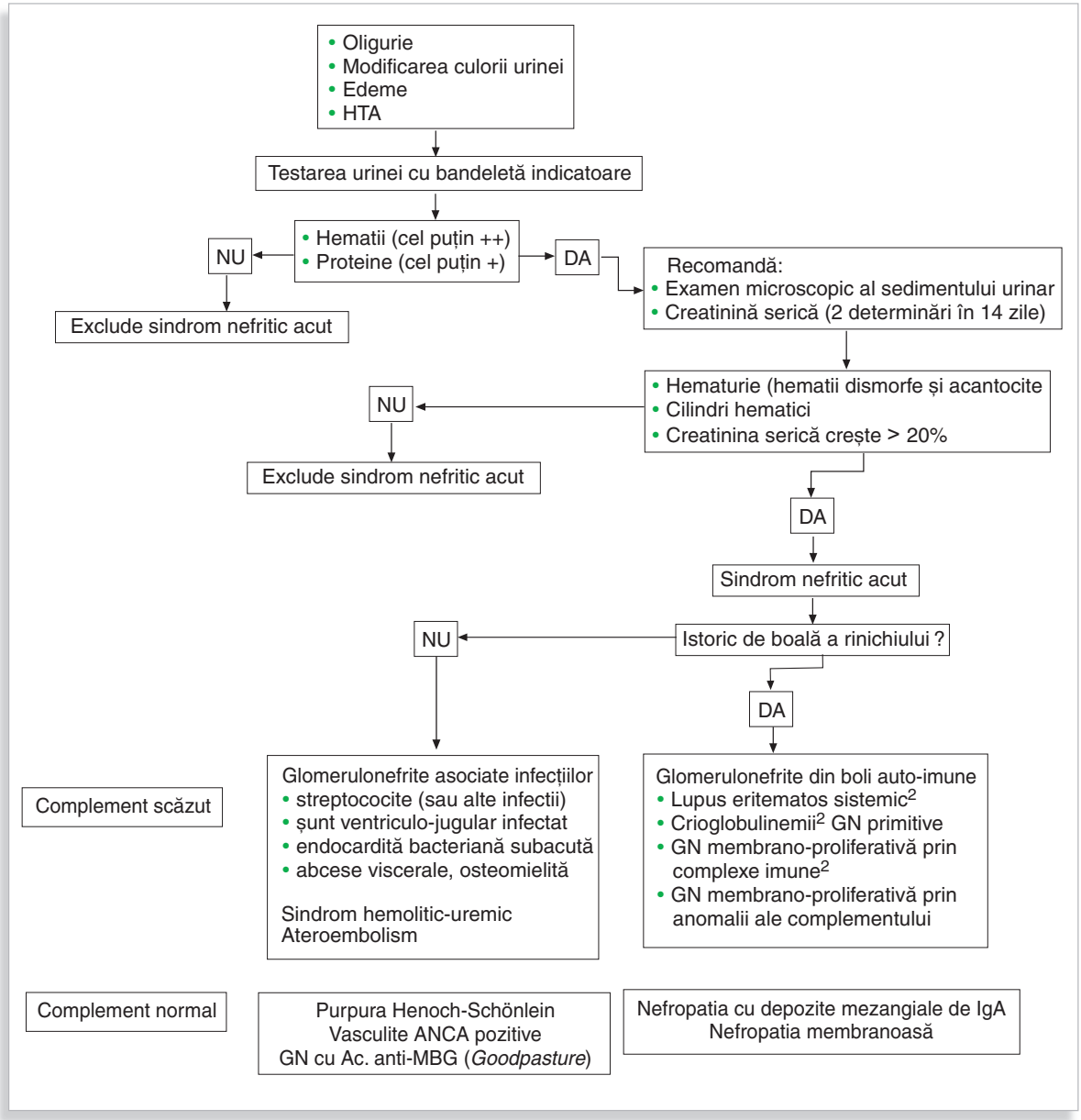

2 Pot asocia proteinurie nefrotică sau sindrom nefrotic.

În lipsa istoricului de boală renală, existența unor infecţii în antecedente cum ar fi faringo-amigdalita cu adenopatie latero-cervicală și febră, infecțiile cutanate cu piogeni, abcesele viscerale sau dentare, șunturile ventriculo-atriale, protezele vasculare sau valvulare însoţite de endocardită, abcesele viscerale, osteomielita asociate cu valori scăzute ale complementului sugerează existenţa unei glomerulonefrite proliferative intrainfecţioase.

Alte afecţiuni care se însoţesc de sindrom nefritic acut asociat cu un nivel redus al complementului sunt sindromul *hemolitic-uremic* caracterizat prin anemie hemolitică microangiopatică și prin manifestări cerebrale frecvente și *ateroembolismul renal*. În cazul unui istoric pozitiv și în prezenţa unui complement normal, intră în discuție boala prin anticorpi anti-MBG care se însoţește de hemoptizii și unele vasculite[3] sistemice sau localizate exclusiv renal ANCA(+).

În prezenţa unui istoric pozitiv de boală renală, un complement seric scăzut sugerează existenţa fie a unui lupus eritematos sistemic fie a unor crioglobulinemii primitive sau secundare, de exemplu în hepatita cu VHC.

Atunci când istoricul este pozitiv și complementul este normal, poate fi vorba și despre o nefropatie cu depozite mezangiale de IgA sau, mult mai rar, de o nefropatie glomerulară membranoasă.

[3] Este vorba despre poliangeita microscopică, granulomatoza asociată cu poliangeită microscopică, sindromul Churg-Strauss sau de purpura Henoch-Schönlein.

SINDROMUL NEFRITIC CRONIC

V/10

Gabriel MIRCESCU

Noțiuni introductive - Generalități

DEFINIȚIE

Termenul de anomalii urinare asimptomatice este imprecis. În sens larg, „anomalii ale examenului de urină la un pacient fără simptome reno-urinare", cuprinde orice anomalie a examenului de urină, inclusiv glicozuria și leucocituria. În sens restrâns, „hematurie sau proteinurie la un pacient fără simptome reno-urinare", exclude cazurile în care există simptome ale HTA sau ale insuficienței renale. În ambele sensuri, hematuria și proteinuria sunt uneori determinate și de afecțiuni urologice asimptomatice. De aceea, este de preferat termenul de „**sindrom nefritic cronic**", care include în mod specific indicii ale leziunii glomerulare, hematuria dismorfă și proteinuria.

Sindromul nefritic cronic se caracterizează prin *hematurie microscopică cu hematii dismorfe* însoțit uneori de cilindri hematici și mult mai frecvent de cilindri granuloși sau ceroși. În sindromul nefritic cronic este prezentă și proteinuria. Aceasta este cuprinsă între 0,5-1 g/24 de ore fără a depăși 3,5 g/24 ore. Uneori există proteinurie nefrotică dar nu se poate vorbi de sindrom nefrotic.

Elementele sindromului nefritic cronic

Insuficiența renală

Creșterea creatininei serice peste 1,5 mg/dL orientează diagnosticul către sindromul nefritic cronic. Funcția renală are un declin relativ lent de luni sau ani și nu abrupt, în zile sau săptămâni, așa cum se întâmplă în sindromul nefritic acut.

FIGURA 1. **Patogenia manifestărilor sindromului nefritic cronic.**

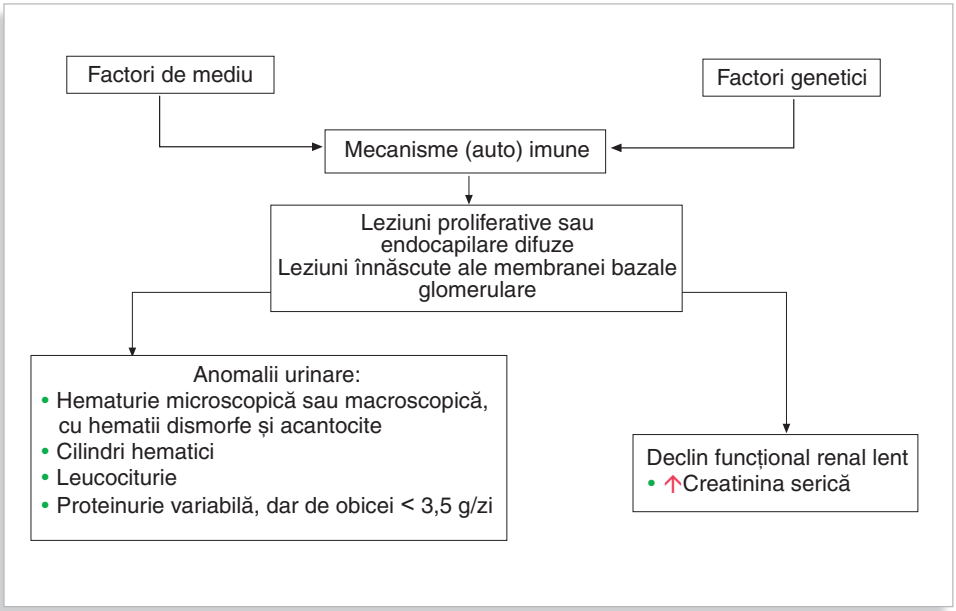

Ecografia renală

La ecografie, dimensiunile rinichilor sunt variabile, iar ecogenitatea corticalei este crescută.

Substratul sindromului nefritic cronic îl reprezintă nefropatia proliferativă și depozitele mezangiale de IgA. Sindromul nefritic cronic mai este întâlnit și în unele glomerulopatii proliferative sau non-proliferative, primare sau secundare și în nefropatiile prin anomalii înnăscute ale membranei glomerulare cum sunt sindromul Alport și hematuria familială benignă. De aceea, pentru diagnostic este necesară examinarea histopatologică (**Figura 1**).

Elementele sindromului nefritic cronic sunt hematuria dismorfă, proteinuria și modificarea funcției renale evidenţiată prin variația creatininei serice, dar biopsia renală este elementul diagnostic de referință.

Diagnostic

Prezenţa hematuriei microscopice și a proteinuriei la examenul urinei cu bandeletă, impune mai întâi excluderea unei cauze urologice, prin examinarea microscopică a sedimentului urinar și prin determinarea raportului proteinurie/creatininurie. Hematiile non-dismorfe și proteinuria sub 1 g/24 ore indică cu mare probabilitate o hematurie de cauză urologică prin tumori și calculi sau o hematurie din boli non-glomerulare cum sunt afecţiunile chistice, ectazia canaliculară pre-caliceală, nefritele interstițiale alergice, infarctele, trombozele și malformațiile vasculare. În cazul unei proteinurii mai mari de 3 g/g creatinină, sugerează existenţa unui sindrom nefrotic (**Figura 2**).

FIGURA 2. Diagnosticul sindromului nefritic cronic.

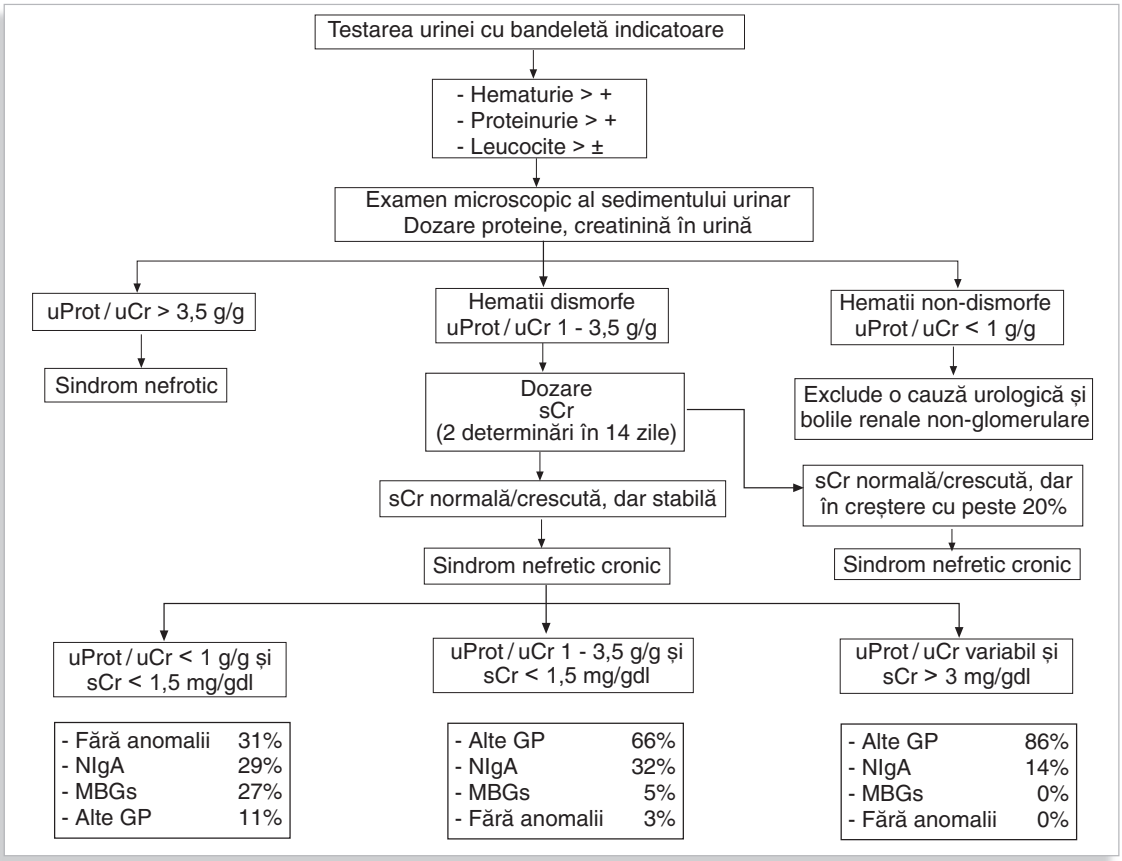

[1] Date din Pendergraft III WF et al, 2015; Caldas MLR et al, 1990.

După eliminarea hematuriei de cauză urologică și a sindromului nefrotic, este necesară determinarea de două ori în interval de 14 zile a creatininei serice pentru excluderea sindromului nefritic acut. În sindromul nefritic acut se înregistrează creșteri mai mari de 20-30% ale creatininei serice.

Dacă există hematurie dismorfă și proteinurie sub 1 g/g creatinină, iar funcția renală este normală, adică creatinina serică este sub 1,5 mg/dL, cele mai frecvente cauze de sindrom nefritic cronic sunt *nefropatia cu depozite mezangiale de IgA* (NIgA), în care sunt caracteristice episoadele de hematurie macroscopică recidivante, după infecții de tract respirator sau *nefropatiile prin anomalii înnăscute ale membranei glomerulare* în care anamneza familială este pozitivă. Într-o treime din cazuri, biopsia renală nu pune în evidenţă leziuni renale. Când hematuria coexistă cu proteinurie mai mare de 1 g/g creatinină dar non-nefrotică și în prezența insuficienței renale mai puțin avansate, creatinină serică sub 2,5-3 mg/dL, intră în discuție alături de NigA și alte glomerulopatii proliferative sau nu, primitive sau secundare. De aceea, dacă nu există alte indicii ale unei boli sistemice, biopsia renală este indispensabilă pentru diagnostic. În cazurile în care hematuria dismorfă și proteinuria indiferent de nivel se asociază cu insuficiență renală avansată, adică creatinina serică depășește 3 mg/dL, probabilitatea altor glomerulopatii este mai mare decât cea a NIgA, dar biopsia renală este mai puțin utilă, deoarece tratamentul imunosupresor nu mai este eficient, dar este și dificilă tehnic, din cauza dimensiunilor reduse a rinichilor și a fibrozei.

Gabriel MIRCESCU

V/11

Noțiuni introductive - Generalități

DEFINIȚIE

Sindromul nefrotic se caracterizează prin prezența unei proteinurii mai mari de 3,5 g/zi la adult sau de 40 mg/m^2 pe oră la copil, printr-o albumină serică mai mică de 3,5 g/dl și prin alte manifestări cum sunt: edemele, tulburări ale hemostazei și hiperlipemia. Bolnavii cu sindrom nefrotic au un risc crescut de infecții. Acestea au o incidență variabilă dar nu sunt obligatorii pentru diagnostic.

Elementele sindromului nefrotic

Dimensiunile renale

În sindromul nefrotic rinichii au dimensiuni variabile, în general sunt normali sau mai mari, iar corticala poate fi uneori hiperecogenă.

Proteinuria

Proteinuriile mai mari de 3,5 g/zi fără hipoalbuminemie sunt încadrate ca proteinurii nefrotice. Acestea, reflectă de obicei o hiperfiltrare consecutivă reducerii numărului de nefroni, mai rar o paraproteinurie, nu o leziune primară a membranei de filtrare glomerulară.

Substratul sindromului nefrotic primitiv este reprezentat de nefropatiile glomerulare primitive: nefropatia membranoasă (NM), nefropatia cu leziuni glomerulare minime (NLGM), glomeruloscleroza focală și segmentară (GSFS) sau glomerulonefritele membrano-proliferative (GNMP) primitive. În cazul sindromului nefrotic secundar sunt incriminate unele glomerulopatii secundare cum sunt: nefropatia diabetică, LES, GNMP secundare din infecția cu VHC, amiloidoză și din paraproteinemii. Termenul de *sindrom nefrotic idiopatic* desemnează sindroamele nefrotice care apar în NLGM și GSFS.

Termenul de *sindrom nefrotic pur* care se referă la sindromul nefrotic fără HTA și fără hematurie este încă utilizat în clinică în opoziție cu cel de *sindrom nefrotic impur* care se însoțește de HTA şi de hematurie. Acest termen a fost introdus pentru a diferenția sindromul nefrotic din nefropatiile glomerulare non-proliferative, de cel întâlnit în glomerulopatiile proliferative. Diferențierea între cele două forme are utilitate redusă întrucât hematuria și HTA însoțesc frecvent și sindromul nefrotic din nefropatiile glomerulare non-proliferative.

Substratul sindromului nefrotic este reprezentat de creșterea permeabilității membranei de filtrare glomerulară, determinată de leziunea podocitelor prin ștergerea proceselor pediculate, apoptoză, necroză și detașare, de diferențiere, proliferare și oprire în diferențiere, care este în relație cu tipul de glomerulopatie (**Figura 1**).

FIGURA 1. **Patogenia sindromului nefrotic.**

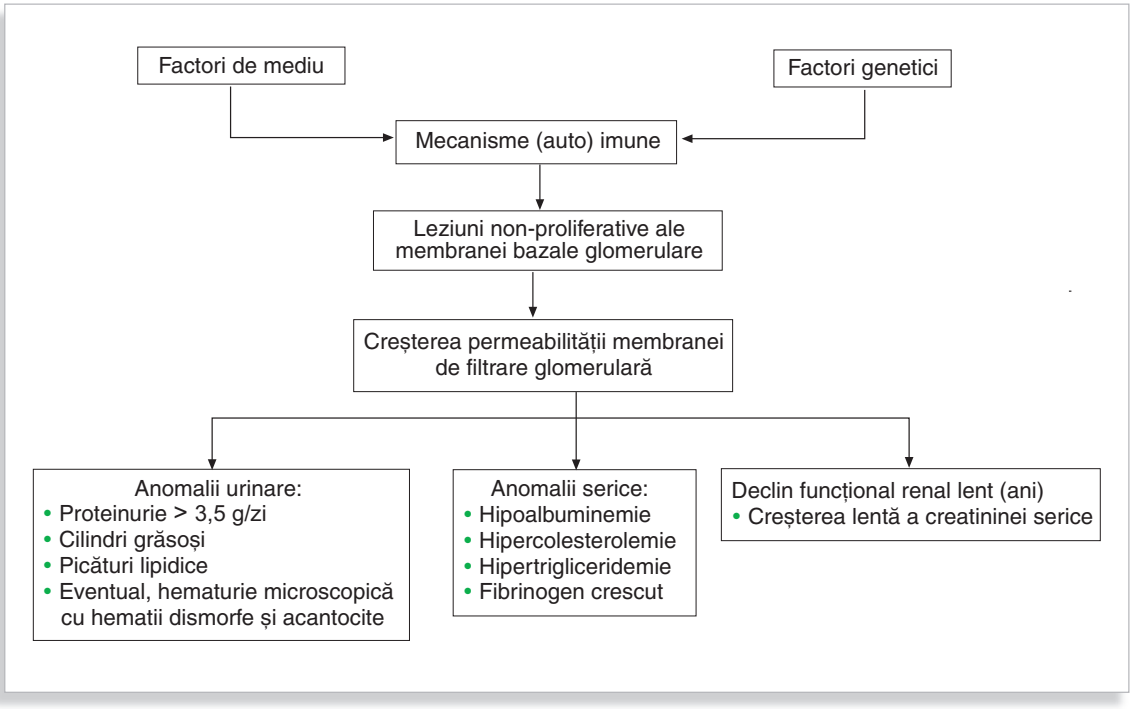

Manifestările sindromului nefrotic

În sindromul nefrotic permeabilitatea membranei de filtrare glomerulară crește și este traversată cu ușurință de albumină și de moleculele cu masă moleculară mai mare de 70.000 Da, altfel restricționate de filtrul glomerular. Ficatul răspunde la pierderea urinară de proteine prin creșterea globală a sintezei de proteine. De aceea, manifestările sindromului nefrotic sunt determinate de asocierea dintre pierderea urinară de proteine, reflectată prin proteinurie și de creșterea reactivă globală a sintezei hepatice (**Figura 2**).

FIGURA 2. **Patogenia consecințelor sindromului nefrotic.**

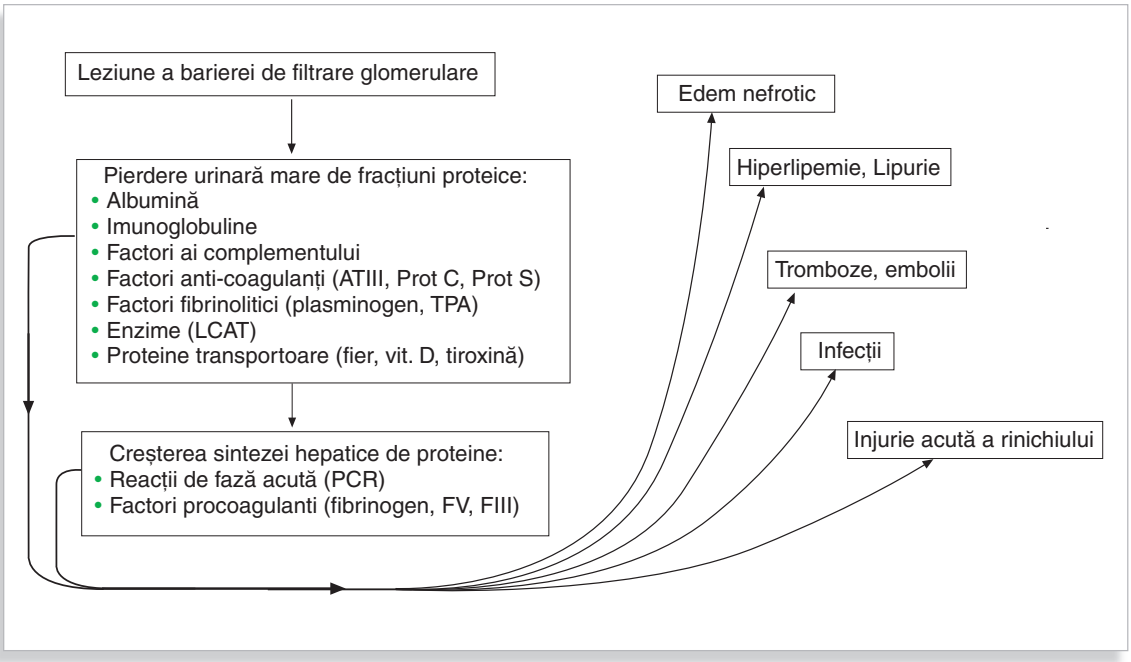

Hipoalbuminemia din sindromul nefrotic nu are o cauză clară, deoarece sinteza hepatică de albumină crește de 2-3 ori, ajungând la peste 17 g/zi și depășind în majoritatea cazurilor cantitatea de albumină pierdută pe cale urinară. Explicațiile posibile ale acestui mecanism sunt catabolismul crescut al albuminei pierdute în urină de către celulele tubulare, astfel încât albuminuria nu reflectă fidel cantitatea totală de albumină pierdută și pierderea mai mare de albumină pe cale digestivă care este de aproximativ 6 g/zi.

Edemul nefrotic reprezintă cea mai frecventă manifestare clinică a sindromului nefrotic, dar este inconstantă întrucât există cazuri de sindrom nefrotic în care, edemul lipsește. Edemul nefrotic este generalizat, alb, moale pufos, lasă ușor godeu, este simetric și spre deosebire de edemul cardiac sau de cel din ciroză, este și periorbitar. Edemul renal poate fi însoțit de ascită, dar aceasta este în cantitate redusă, faţă de edemul din ciroză, unde ascita este dominantă. Uneori unghiile pot avea striații orizontale albe denumite striurile Mees, iar la copil elasticitatea cartilajului pavilionului urechii este mai mică. Ambele modificări reflectă hipoalbuminemia. Edemul nefrotic este produs de pozitivarea bilanțului sodiului, prin creșterea primitivă sau secundară a reabsorbției tubulare:

- *Reducerea volumului plasmatic* („*underfill*") determină prin scăderea presiunii oncotice și prin transferul apei din vas în interstițiu, activarea sistemului renină angiotensină aldosteron și a ADH, cu retenție secundară de sodiu. În acest caz, există o hipoalbuminemie severă sub 1 g/dl, hipotensiune arterială și filtratul glomerular scade
- *Creșterea volumului plasmatic („overfill")* este consecutivă reabsorbției primare crescute a sodiului în tubul contort distal, determinată de hiperfuncția canalului epitelial de sodiu amilorid-sensibil (ENaC), a Na^+/K^+ ATP-azei și a reducerii răspunsului nefrocitelor la factorul natriuretic atrial (ANP). Acestea sunt induse de plasmină sau de alte proteaze aflate în exces în urina primitivă, din cauza hiperpermeabilității membranei de filtrare glomerulară. În acest caz, există hipoalbuminemie sub 2,5 g/dl, presiunea arterială este normală sau crescută iar filtratul glomerular este normal (**Figura 3**).

Trombozele și emboliile

În sindromul nefrotic trombozele și emboliile sunt de opt ori mai frecvente decât în populația generală. Ele sunt favorizate de staza venoasă și de vâscozitatea sanguină crescută, generate de reducerea volumului sanguin și de excesul de factori coagulanți prin sinteză hepatică crescută, mai ales a fibrinogenului. Alţi factori favorizanţi ai trombozelor sunt: deficitul de factori anti-coagulanți cum este anti-trombina III, fibrinoliza deficitară ca urmare a pierderii urinare de tPA, creșterea sintezei hepatice a inactivatorilor fibrinolizei, α2 macroglobulina, lipoproteina A și agregabilitatea plachetară crescută. Manifestările tromboembolice apar în primele 6 luni de la diagnostic, la cei cu albumină serică mai mică de 2 g/dl și cu proteinurie de peste 10 g/zi. În general expresia clinică a acestor manifestări este șterasă, 90% dintre tromboze apar la nivelul venelor renale iar 66% dintre emboliile pulmonare sunt silențioase. În sindromul nefrotic trombozele arteriale sunt rare.

Hiperlipemia în sindroamele nefrotice primitive este constantă, dar lipsește în cele secundare din LES și amiloidoză. *Creșterea colesterolului seric* este paralelă cu scăderea albuminemiei și se datorează unei combinații între mărirea sintezei hepatice de lipoproteine și reducerea *clearance*-ului hepatic. La scăderea colesterolului participă și pierderea mare pe cale urinară a lecitin colesterol acil transferazei. Ca urmare, VLDL și LDL cresc, concentrația lor în colesterol fiind mai mare, iar HDL scade, ceea ce explică riscul aterogen crescut.

FIGURA 3. Patogenia edemului nefrotic.

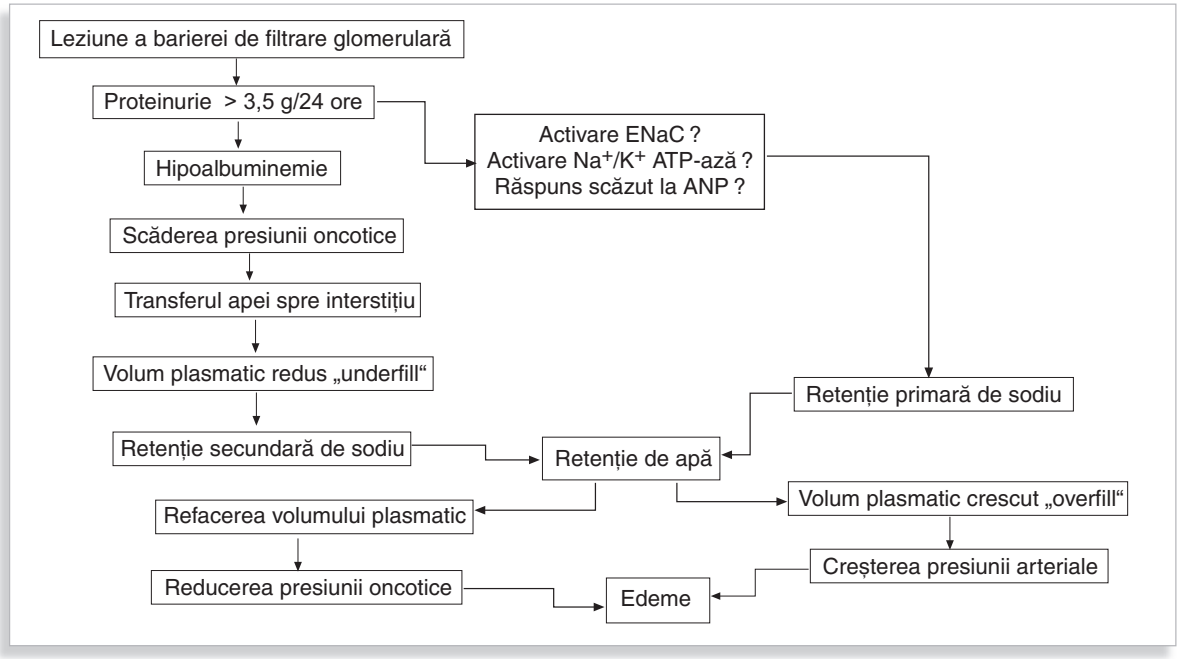

Trigliceridele serice

În sindromul nefrotic trigliceridele serice cresc în paralel cu hipoalbuminemia. Mecanismul principal pare a fi reducerea catabolismului trigliceridelor. Preluarea hepatică a LDL este redusă prin scăderea expresiei receptorului LDL, iar raportul acizi grași liberi/albumină crește, ceea ce determină o sinteză crescută a angiopoietin-like-4, care prin inhibiția lipoprotein-lipazei crește nivelul triglicеridelor. Dacă este persistentă, hiperlipemia crește riscul cardio-vascular, accentuează anomaliile hemostazei și poate accelera scăderea filtratului glomerular prin glomeruloscleroză.

Lipiduria

Lipiduria se referă la prezența de picături libere de lipide în urină. Acestea sunt vizibile în lumina polarizată și sunt denumite „crucile de Malta”. Lipidele încorporate în cilindri poartă numele de „cilindri grăsoși”, iar cele rezultate din celulele tubulare descuamate se numesc corpi lipidici. Acestea sunt vizibile la examenul sedimentului urinar.

Infecțiile, mai ales cele cu germeni încapsulați cum este *Pneumococcus sp*, sunt favorizate de hipogamaglobulinemia IgG și de pierderea urinară a factorului B a complementului, ca și de leziunile pielii determinate de edemul masiv. Sunt mai frecvente la copil.

Injuria acută a rinichiului apare la până la o treime dintre pacienții cu sindrom nefrotic, are în general un prognostic bun și este determinată de:

- Hipovolemie și hipoperfuzie în cazul sindroamelor nefrotice de tip „*underfill*”, acestea sunt accentuate de diureticele administrate intempestiv;
- Colmatarea tubilor cu proteine și de edemul interstițial renal care apare la debutul sindroamelor nefrotice severe;
- Combinația de leziuni pre-existente arteriolare cu leziuni tubulo-interstițiale consecutive proteinuriei masive, este întâlnită la vârstnicii cu sindrom nefrotic de tip „*overfill*”;

Diagnostic

În practică, diagnosticul sindromului nefrotic intră de obicei în discuție la bolnavii cu edeme. Examenul urinei cu bandeletă indicatoare relevă proteinurie cu +++ și hematurie. Diagnosticul este pozitiv în prezența unei proteinurii de peste 3,5 g/24 ore și a unei albumine serice mai mici de 3,5 g/dl. Sindromul nefrotic a mai fost denumit „edem hipoproteinemic proteinuric", de aceea, examenul urinei cu bandeletă indicatoare este obligatoriu la toți pacienții cu edeme. Dacă există numai proteinurie peste 3,5 g/24 ore și albumina serică este normală, se vorbește de *proteinurie nefrotică*. Atunci când creatinina serică este mai mare de 2-3 mg/dl, intră în discuție diverse nefropatii care, prin reducerea numărului glomerulilor funcționali, determină hipertensiune glomerulară, hiperfiltrare și creșterea proteinuriei (Figura 4). O proteinurie mai mare de 3,5 g/24 ore și albuminemia sub 3,5 g/dl confirmă diagnosticul de sindrom nefrotic, dar pentru precizarea substratului este necesară în primul pas examinarea sedimentului urinar.

FIGURA 4. Diagnosticul sindromului nefrotic.

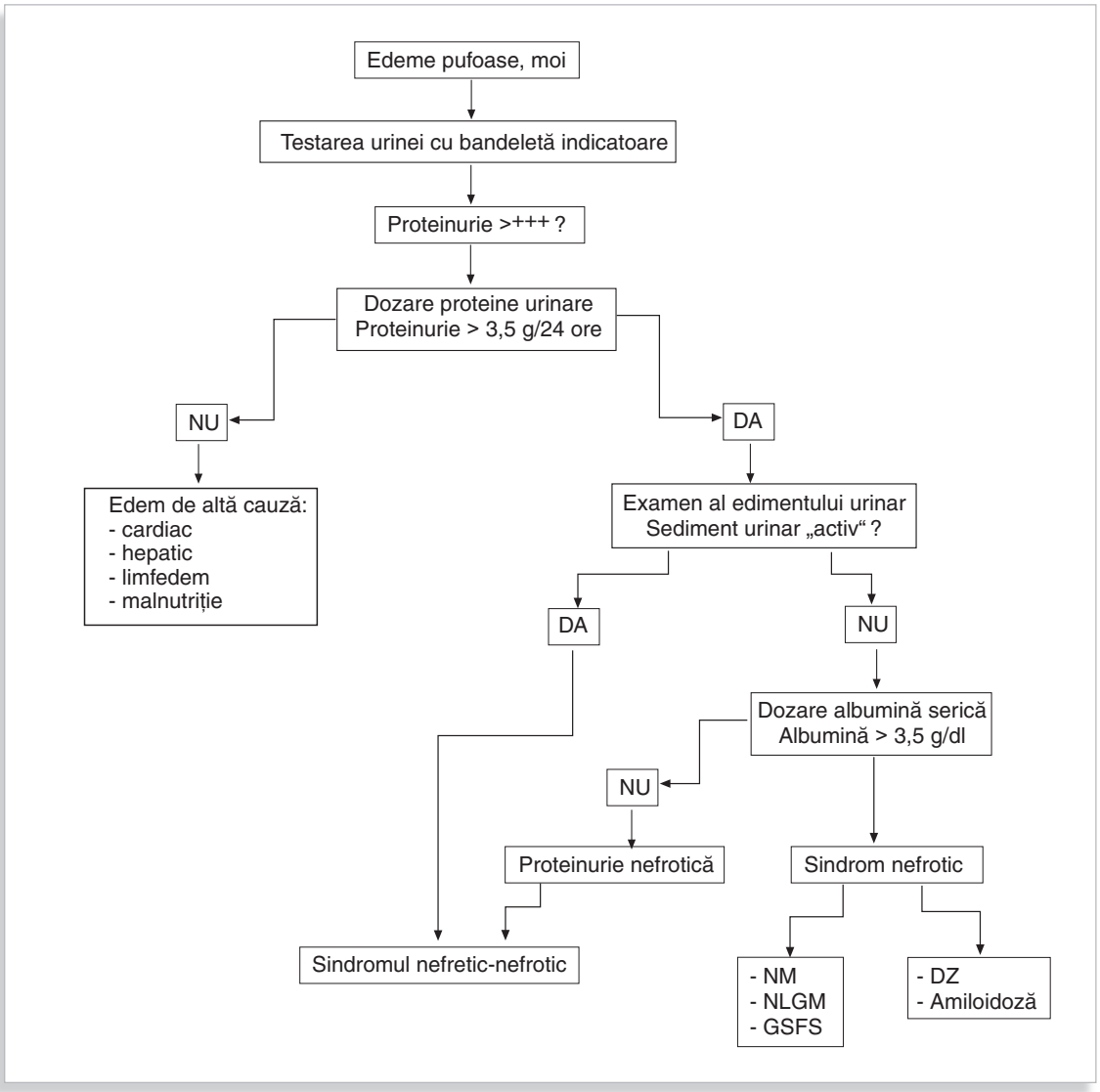

Sedimentul urinar „inactiv” ridică suspiciunea unei nefropatii glomerulare primitive cum sunt *nefropatia membranoasă, nefropatia cu leziuni glomerulare minime sau glomeruloscleroza focală și segmentară* sau a unei nefropatii glomerulare secundare. Cele mai frecvente nefropatii secundare sunt *nefropatia glomerulară diabetică* și *amiloidoza a* cărei frecvenţă este în creștere.

FIGURA 5. Substratul sindromului nefrotic în funcție de vârstă.

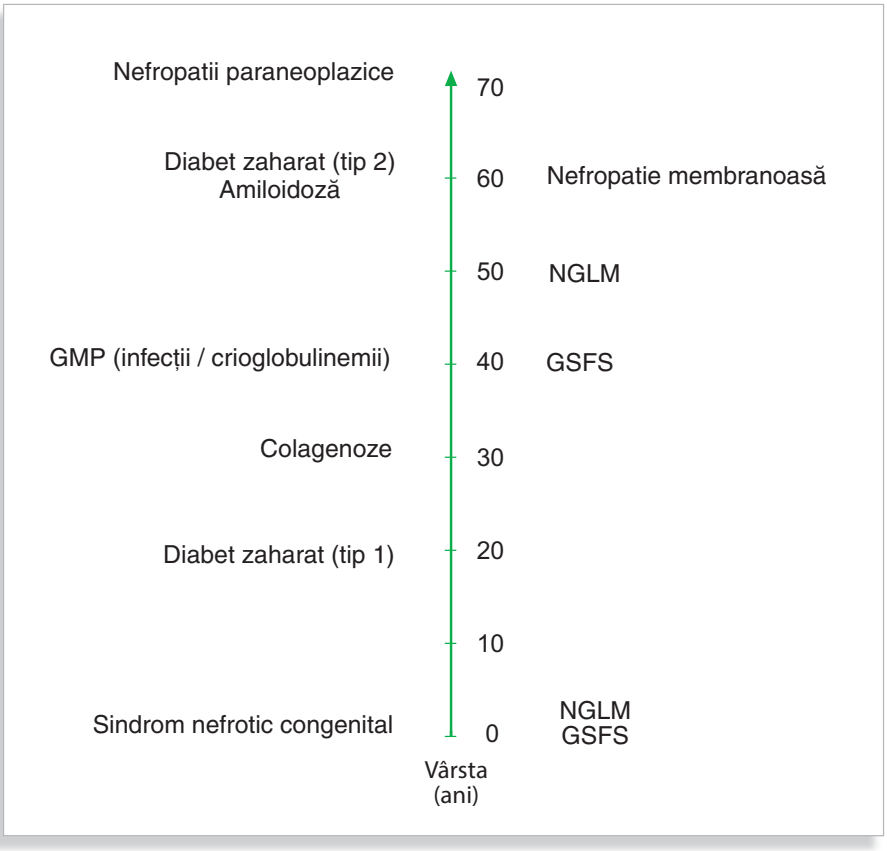

Sedimentul urinar „activ” este caracterizat prin hematurie dismorfă importantă și cilindrurie. El sugerează existenţa unor glomerulopatii proliferative. Este vorba despre glomerulonefrite membrano-proliferative, primare sau secundare. Cele mai frecvente glomerulonefrite secundare sunt cele din lupusul eritematos, din infecții, crioglobulinemii sau mai rar cele din paraproteinemii. Și alte nefropatii evoluează cu sindrom nefrotic cum sunt nefropatia gravidică, tromboza de vene renale sau sindromul Alport, dar frecvența lor în practică este redusă.

Vârsta (**Figura 5**), sexul, datele clinice, istoricul, examenul obiectiv și explorările imunologice reprezentate de complementul seric, crioglobuline, factorul reumatoid și de anticorpii anti-nucleari ajută la stabilirea substratului, însă dacă creatinina serică este sub 2,5 – 3 mg/dl, este necesară pentru diagnosticul de certitudine, biopsia renală.

Gabriel MIRCESCU V/12

Noțiuni introductive - Generalități

Definiția și elementele sindromului nefritic-nefrotic

Sindromul nefritic–nefrotic reunește elementele sindromului nefritic, hematurie cu hematii dismorfe și acantocite, eventual cilindri hematici, cu cele ale sindromului nefrotic reprezentate prin proteinurie nefrotică sau sindrom nefrotic. Hipertensiunea arterială este frecventă, iar funcția renală este alterată variabil. Conceptul de sindrom nefritic-nefrotic este util diagnosticului. Acest sindrom este observat la 9% dintre pacienții care au necesitat biopsie renală. În sindromul nefritic-nefrotic rinichii au dimensiuni variabile, sunt în general mai mari iar corticala este hiperecogenă. Are ca substrat glomerulonefritele membrano-proliferative, acestea cel mai frecvent sunt secundare, 9% dintre biopsii.

Diagnostic

Prezenţa hematuriei și a proteinuriei la examenul urinei cu bandeletă indicatoare, reprezintă primul pas de diagnostic al sindromului nefritic-nefrotic. Ulterior este necesară determinarea albuminei și a creatininei serice, măsurarea raportului proteinurie / creatinină urinară și examenul microscopic al sedimentului urinar. O albumină serică sub 3,5 g/dL, raportul proteinurie/creatinină mai mare de 3,5 g/g, în cazurile în care hematuria este absentă, indică sindromul nefrotic. Dacă proteinuria este mică, sub 0,5-1 g/g de creatinină și hematiile sunt eumorfe, trebuie investigată o cauză urologică de sângerare (**Figura 1**). În cazurile de hematurie cu hematii dismorfe, indiferent de nivelul albuminuriei, trebuie obținută o a doua valoare a creatininei serice. Creșterea cu mai mult de 20-30% a creatininemiei în interval de două săptămâni relevă un sindrom nefritic acut, indiferent de nivelul albuminemiei și de cel al proteinuriei. Astfel, o creatininemie stabilă asociată cu hematurie dismorfă și cu sindrom nefrotic stabilește diagnosticul de *sindrom nefritic-nefrotic.*

Când funcția renală este stabilă și moderat alterată, în care creatinina serică este mai mică de 2,5-3 mg/dL, este necesară biopsia renală, deoarece sindromul nefritic–nefrotic are mai frecvent ca substrat glomerulonefrita membrano-proliferativă decât alte tipuri de glomerulonefrite primitive sau secundare. Examenul histopatologic complet, prin colorații uzuale, imunocolorare și microscopie optică permite diferențierea formelor primitive (10%) de cele secundare și stabilește formele patogenice.

Diagnosticul patogenic de glomerulonefrită poate fi susținut și prin evaluarea imunologică care include dozarea factorului reumatoid și a crioglobulinelor. Complementul seric este scăzut în glomerulonefrita prin complexe imune, cum este cea din LES în care trebuie determinaţi anticorpii anti ADN dublu catenar. Complementul mai este scăzut în glomerulonefritele din gamapatiile monoclonale și în hipocomplementemia persistentă din anomaliile căii alterne a complementului.

Sindromul nefritic–nefrotic este modul comun de prezentare al mai multor glomerulopatii, atunci când creatinina serică este sub 3 mg/dL. În aceste cazuri intervin unele mecanisme de compensare, care cresc proteinuria, prin glomeruloscleroză secundară indusă de hipertensiune și prin hiperfiltrare glomerulară. În aceste cazuri, se constată prezența unei hematurii microscopice cu hematii dismorfe și a unei proteinurii nefrotice, dar nu sindrom nefrotic, iar biopsia renală are utilitate diagnostică mai mică datorită dimenisiunilor renale și a fibrozei, care limitează recoltarea. În consecință, leziunile tipice sunt depistate mai greu și atunci când sunt găsite, eficiența tratamentului specific este destul de incertă. În absența unui istoric sugestiv, diagnosticul nefropatiei cauzale este dificil. Și alte nefropatii pot să evolueze cu sindrom nefritic-nefrotic, de exemplu nefropatia gravidică, tromboza de vene renale și sindromul Alport, dar frecvența lor în practică este destul de redusă.

FIGURA 1. Diagnosticul sindromului nefritic-nefrotic.

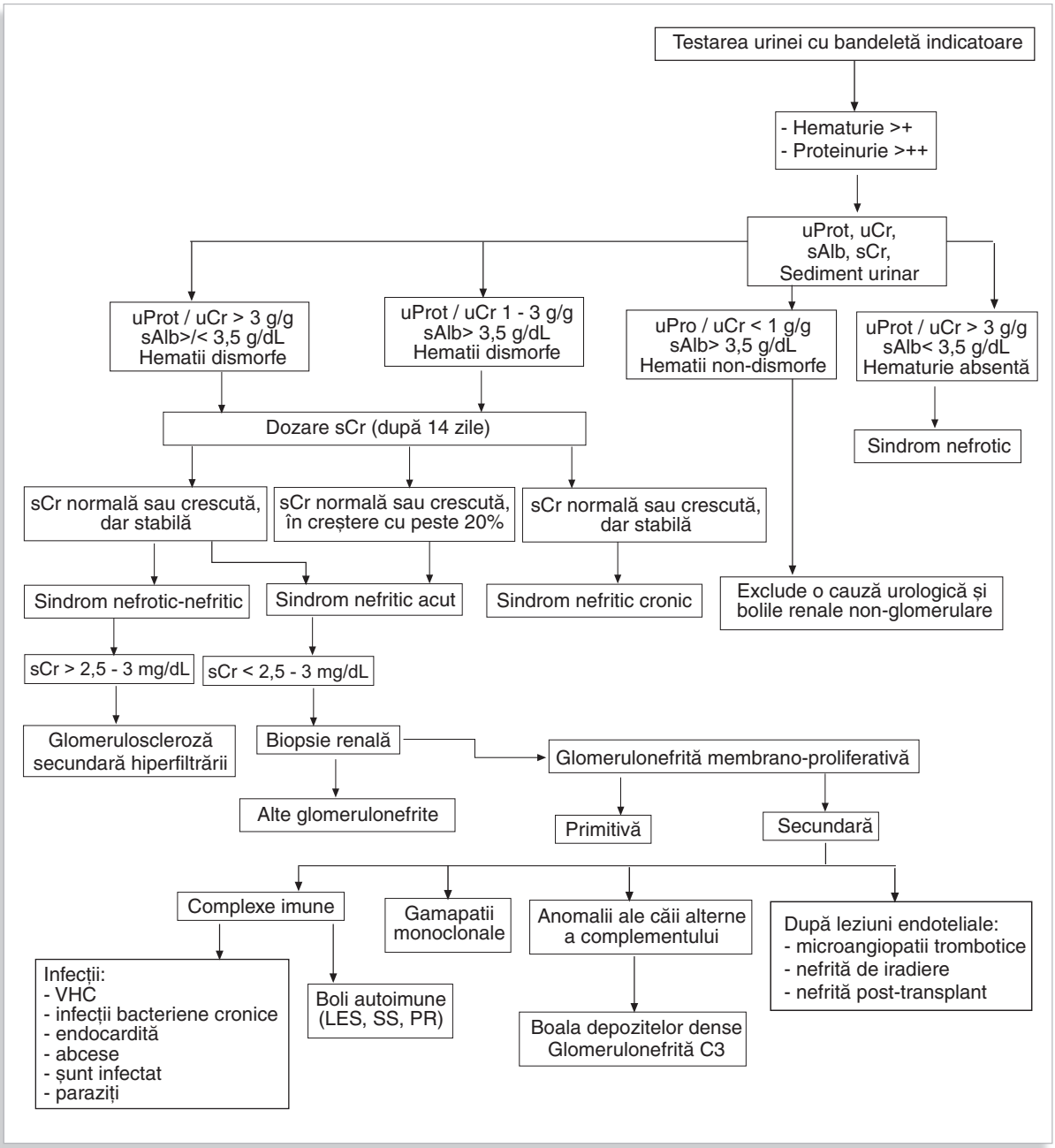

Mircea PENESCU V/13

Noțiuni introductive - Generalități

DEFINIȚIE

Nefropatiile tubulo-interstiţiale (NTI) sunt afecţiuni renale de etiologie multiplă, acute sau cronice, caracterizate din punct de vedere histopatologic prin afectarea predominantă a interstiţiului şi a tubilor renali. În NTI, leziunile glomerulare şi vasculare au o importanţă minoră.

Anamneza

Anamneza în NTI trebuie să se axeze pe identificarea următoarelor condiţii patologice:

- Infecţii generale septicemice sau locale;
- Afecţiuni inflamatorii localizate în micul bazin, mai ales la femei;
- Tulburări digestive[1];
- Tulburări endocrino-metabolice;
- Consumul exagerat de medicamente[2].

Manifestările clinice

Manifestările clinice generale întâlnite în NTI sunt grupate sub forma următoarelor sindroame:

a. Sindromul infecţios include febra, frisoanele şi unele manifestări generale nespecifice;

b. Sindromul digestiv .

Manifestările clinice digestive întâlnite în NTI nu sunt specifice, sunt prezente uneori tulburări ale tranzitului intestinal .

Tabloul clinic specific NTI se caracterizează prin:

- *Dureri reno-urinare,* acestea au intensitate variabilă, se însoţesc de incontinenţă sau de retenţie de urină;
- *Tulburări ale diurezei.* Diureza normală este cuprinsă între 800 şi 2000 ml/24h. La peste 2000 ml/24 h apare poliuria, aceasta este indusă uneori de ingestia crescută de lichide. Între 500 şi 800 ml/24h se consideră oligurie, între 200 şi 500 ml/24h oligoanurie iar valorile de sub 200 ml/24h sunt întâlnite în anurie;
- *Tulburări de micţiune,* acestea se referă la disurie, polakiurie, senzaţie de micţiune imperioasă, jet urinar slab, subţire, turbionar etc.

---

[1] Tulburările digestive se referă la: constipaţie, dispepsii intestinale, enterocolite şi megadolicocolon.

[2] Antinevralgice, sulfamide, antibiotice etc.

Examenul fizic

Pacienții cu nefropatii tubulo-interstițiale au tegumente palide, uneori hiperpigmentate. Hiperpigmentarea se datorează retenției cromogenilor[3] la nivelul dermului. În mod normal coloraţia galbenă a urinii este dată de prezenţa cromogenilor. În NTI urinile sunt hidrurice, au aspect palid, asemănător cu apa, datorită incapacității de eliminare prin urină a cromogenilor. Aceştia se acumulează în derm și determină aspectul palid-teros, specific uremicului. Tegumentele și mucoasele sunt palide şi uscate, prin anemie şi deshidratare, stratul celular subcutanat este diminuat datorită hipercatabolismului exagerat. Ca şi ciroza, cancerul şi tuberculoza, boala cronică de rinichi este considerată în stadiul avansat, o boală consumptivă. Bolnavii cu NTI au tensiunea arterială normală sau crescută, spre deosebire de bolnavii cu glomerulonefrite care sunt hipertensivi. Hipotensiunea arterială este întâlnită uneori în „nefropatia cu pierdere de sare".

Examenul local reno-urinar se caracterizează prin prezenţa durerii la palparea foselor lombare, a punctelor costomusculare și costovertebrale. De asemenea, apare ptoza renală uni- sau bilateral cu manevra Giordano pozitivă uni- sau bilateral și, uneori, cu prezenţa globului vezical. Palparea rinichilor se face prin cele 3 metode clasice cunoscute: Guyon, Israel și Glénard. În cazul ptozei, rinichii se palpează în ortostatism. Tuşeul rectal şi tactul genital completează examinarea fizică la bolnavii cu afecţiuni genito-urinare.

Investigaţiile paraclinice

a. *Examenul de urină*

În NTI sunt prezente următoarele modificări ale urinii:

- Densitatea urinară în 24 de ore este scăzută;
- Culoarea urinii este palidă, cu aspect hidruric;
- Proteinuria este uşoară sau moderată;
- În sedimentul urinar sunt întâlnite leucocituria, cilindrii leucocitari, *glitter cells*[4], uneori hematurie.

b. *Probele funcţionale renale*

Funcţionalitatea renală este apreciată în NTI cu ajutorul următoarelor investigatii:

- *Proba Volhard;*
- *Osmolaritatea urinară maximă;*
- *Proba Zimnițk;*
- *Curba diferențială a lui Walter;*
- *Proba la pitresină .*

Aceste probe sunt utile în stabilirea capacităţii de concentrare a urinii, care este afectată în NTI.

---

[3] Urocrom, urobilină, uroeritrină

[4] Glitter cells sunt celulele care au o citoplasmă tremurătoare, se mai numesc *celule Sternheimer-Malbin* şi reprezintă leucocite ale căror organite celulare sunt animate de mişcări browniene, puse în evidență la microscop cu lumină polarizată. În mod clasic, s-a considerat că aceste celule sunt patognomonice pentru diagnosticul de pielonefrită cronică. Ulterior, s-a observat că ele apar în toate urinile hipotone.

Alte modificări funcţionale renale se referă la tulburările de acidifiere a urinii, la natriureză, care merge până la aspectul de diabet sodat *„salt losing nephritis,"* la pierderea de bicarbonaţi, care induce acidoză şi la scăderea filtratului glomerular în faze mai avansate.

c. Alte investigaţii de laborator

Investigaţiile suplimentare bioumorale şi modificările patologice ale acestora sunt sistematizate în **Tabelul 1**.

TABELUL 1. Investigaţiile bioumorale.

Investigaţie	Caracteristici
Hemograma	Anemie normocromă normocitară Leucocitoză
VSH	Crescută
Ionograma sanguină şi urinară	Variabilă
Fibrinogenul	Crescut
Electroforeza proteinelor	Hiper-β–globulinemie Hiper-γ-globulinemie

Explorarea imagistică

Radiografia renală simplă în NTI pune în evidenţă rinichi de dimensiuni inegale cu diferenţă mai mare de 1,5 cm în axul lung, contur neregulat, boselat şi uneori cu calcificări.

Ecografia

La examenul ecografic sunt precizate modificările de formă şi dimensiuni ale ecostructurii parenchimului şi a cavităţilor reno-urinare. Mai sunt vizibile uretero-hidro-nefroza şi imaginile de calculi opaci sau radiotransparenţi.

Urografia intravenoasă

În NTI papilele renale sunt modificate, au formă de „măciucă" sau de „farfurie", este prezentă hidrocalicoza iar indicele parenchimatos este redus. Uneori se vizualizează hipoplazii polare segmentare.

Arteriografia renală globală şi selectivă pune în evidenţă în NTI o vascularizaţie redusă şi întârzierea apariţiei substanţei de contrast în timpul venos.

Scintigrafia renală

Informaţiile obţinute prin scintigrafie sunt reprezentate de asimetria renală şi de captarea slabă şi neomogenă a radiotrasorului.

Biopsia renală

Examinarea histologică pune în evidenţă prezenţa unor infiltrate inflamatorii localizate la nivelul interstiţiului renal. Mai sunt prezente următoarele modificări:

- *Scleroza interstiţială radiară care porneşte de la calice ;*
- *Atrofia epiteliului tubular şi dilataţia tubilor;*
- *Prezenţa cilindrilor coloizi la nivelul tubilor cu aspect pseudotiroidian al acestora;*
- Hialinoza *periglomerulară;*
- En*darterita proliferativă.*

Nefropatiile interstiţiale prin uropatie obstructivă

Nefropatia interstiţială prin uropatie obstructivă reprezintă tulburările funcţionale şi afectarea structurală a rinichiului, secundare unui obstacol intrinsec, mecanic sau funcţional, existent la nivelul tractului urinar.

Principalele cauze de uropatie obstructivă sunt sistematizate în Tabelul 2.

TABELUL 2. Cauzele uropatiei obstructive.

Cauze	Afecţiuni
Corpi străini	• Calculi • Trombi • Papile necrozate
Inflamaţii	• Tuberculoză urinară • Stricturi ureterale nespecifice • Fibroză retroperitoneală periureterală • Cistită interstițială, • Retracţie post-iradiere a vezicii • Fibroză prostatică • Prostatite • Stricturi uretrale • Rupturi traumatice de uretră • Bilharzioze
Malformaţii congenitale	• Boală sau sindrom de colet • Dilatația chistică a ureterului terminal • Uretere retrocave • Compresiuni printr-o arteră anormală • Megauretere • Boală de col vezical • Valve uretrale • Anomalii ale meatului uretral

Formele clinice de nefropatii prin uropatie obstructivă

a. Nefropatia interstiţială prin obstacol ureteral unilateral

- *Obstrucţia completă a ureterului* produce în primele 6 ore tulburări funcţionale complet reversibile. După 5-6 zile de tulburări funcţionale, apar modificări structurale la nivelul tubilor, iar în 3 săptămâni rinichiul este profund deteriorat. Funcţia renală se ameliorează parţial după ridicarea obstacolului. Între 3 săptămâni și 3 luni poate să apară distrucţia completă a rinichiului.
- *Obstrucţia incompletă a ureterului* este acută si cronică, provoacă uneori distrugerea progresivă a rinichiului într-o perioadă mai îndelungată, în funcţie de gradul hipertensiunii intrabazinetale.
- *Obstrucţia completă a tractului urinar* determină o retenţie acută de urină dacă obstacolul este subvezical sau anurie în cazul în care obstacolul apare pe un ureter unic. Uneori anuria se instalează în mod reflex la durere, prin spasm al sfincterului preglomerular. Din punct de vedere clinic şi biologic anuria mecanică se manifestă prin tabloul clinic al unei insuficienţe renale acute.

b. Nefropatia de reflux.

Prin nefropatie de reflux se înţelege inflamaţia rinichiului, consecutivă fluxului urinar retrograd la nivelul ductelor Bellini, ca urmare a incompetenței valvelor uretero-vezicale ce permit în timpul actului micțional refluxul retrograd al urinii. Boala este relativ frecventă până la pubertate (10-12%). Singurul simptom sugestiv este durerea acută în timpul micţiunii.

Pielonefritele acute

Prin pielonefrită acută (PNA) se înţelege o afecţiune bacteriană acută a interstiţiului renal respectiv a pielonului.

a. Pielonefrita acută ascendentă

Mai poartă numele de Nefropatie interstiţială acută ascendentă.

Simptomatologia

Manifestările clinice ale pielonefritei acute ascendente sunt următoarele:

- *Debut brusc;*
- *Febră;*
- *Frison;*
- *Durere colicativă lombo-abdominală;*
- *Facies vultuos;*
- *Dureri la palparea lombelor și a punctelor ureterale.*

Diagnosticul pozitiv se stabilește pe baza anamnezei și a examenului fizic. Pentru diagnostic mai sunt luaţi în calcul factorii favorizanţi, sindromul infecţios, lombalgiile, colicile nefretice, sindromul cistitic şi modificările urinare. Acestea sunt: proteinuria care este discretă, leucocituria sau piuria, cilindrii leucocitari şi uroculturile pozitive. Mărirea de volum a rinichilor se pune în evidenţă prin ecografie sau prin urografie.

Diagnosticul diferenţial se face cu:

- *Cistitele;*
- *Cistopielitele;*
- *Litiaza renală;*
- *Tuberculoza renală;*
- *Unele boli febrile;*
- *Pancreatita acută.*

Pielonefritele acute se complică în unele cazuri cu *pionefroză,* mai ales în formele obstructive, care este secundară de regulă unor factori obstructivi. *Flegmonul perinefretic*, apare prin efracţia focarelor corticale prin capsulă şi difuzarea procesului infecţios în zona perirenală.

Necroza papilară, este o complicaţie, dar şi o formă clinică, este întâlnită mai frecvent la diabetic. *Septicemia* apare prin deversarea masivă a germenilor în circulaţie. Insuficienţa *renală acută* survine numai în formele severe de pielonefrită acută.

b. Nefrita interstiţială hematogenă

Nefrita interstiţială hematogenă (NIH) mai este numită şi *pielonefrită acută hematogenă* sau *descendentă.* În NIH însămânţarea parenchimului renal se face pe cale hematogenă descendentă, cu germeni proveniţi din focare de infecţie de

vecinătate sau de la distanţă. Simptomatologia este marcată de tabloul septicemiei şi numai examenele sistematice de urină surprind localizarea germenilor în rinichi.

c. Pielonefrita cu Candida albicans

Apare din cauza utilizării abuzive a antibioticelor sau a corticoterapiei prelungite. Mai este întâlnită la copii, gravide, bătrâni, la cei cu boli consumptive sau cu deficienţe imunitare. Rinichiul poate fi infectat atât pe cale ascendentă cât şi pe cale hematogenă, descendentă. Simptomatologia este uneori dramatică şi îmbracă aspectul unei pielonefrite acute uni sau bilaterale, însoţindu-se de apariţia unor abcese şi a unor necroze papilare. Alteori, bolnavii prezintă subfebrilitate prelungită, lombalgii sau chiar colici nefretice repetate care creează confuzia cu tuberculoza renală. Investigaţiile paraclinice în diagnosticul pielonefritei candidozice sunt: uroculturile pe mediu Sabouraud şi urografia, care pune în evidenţă unele caverne şi traiecte fistuloase.

Pielonefrita cronică

Pielonefrita cronică este o nefrită bacteriană interstiţială caracterizată prin inflamaţia bazinetului şi în care leziunile predominante interesează interstiţiul renal, în timp ce afectarea tubilor este secundară.

Manifestările clinice

Pielonefrita cronică (PNC) se caracterizează din punct de vedere clinic prin manifestări generale şi locale, acestea sunt sistematizate în Tabelul 3.

TABELUL 3. Manifestările clinice ale pielonefritei cronice.

Manifestările	Simptome – Semne - Afecţiuni
Generale	- Febră - Frison - Adinamie - Astenie - Scădere ponderală - Cefalee
Cutanate	- Pigmentare pseudo-adissoniană
Cardio-vasculare	- HTA - Hipertrofie ventriculară stângă - Pericardită
Digestive	- Anorexie - Vărsături - Hepatosplenomegalie
Osoase	- Osteopatia renală
Nefro-urinare	- Lombalgii - Colici nefretice - Polakiurie - Disurie - Urini tulburi

Alte nefropatii tubulointerstiţiale

a. Nefropatia la analgetice

Nefropatia la analgetice este o nefropatie interstiţială cronică care se însoţeşte de necroza papilară. Se datorează consumului excesiv şi prelungit de analgetice. Necroza papilară este rezultanta a două categorii de factori: ischemici şi toxici. Prototipul nefropatiilor la analgetice este reprezentat de nefropatia la fenacetină descrisă de *Zollinger* şi *Spuhler*. Debutul clinic este nespecific şi este dominat de poliurie, nicturie şi de crampe musculare. În momentul stabilirii diagnosticului, 80% dintre pacienţi au IRC latent iar 10% sunt în stadiul de uremie. Complicaţiile NTI la analgetice sunt: obstrucţia tractului urinar, infecţiile urinare, septicemia, insuficienţa renală acută, litiaza renală şi hipertensiunea arterială.

b. Nefropatia hiperuricemică

Nefropatia hiperuricemică este o NTI cronică întîlnită în hiperuricemiile de lungă durată. Aceasta, se caracterizează prin depunerea de acid uric şi uraţi în interstiţiul renal. Tulburările metabolismului acidului uric antrenează rinichiul prin trei mecanisme: precipitarea cristalelor de acid uric la nivel tubular, litiază urică şi nefropatie hiperuricemică cronică, sau „rinichiul gutos". Diagnosticul se stabileşte pe baza hiperuricemiei și a manifestărilor reno-urinare: proteinurie tubulară şi hematurie. Diagnosticul de certitudine se bazează pe examinarea morfologică renală.

c. Nefropatia hipercalcemică (nefrocalcinoza)

Nefrocalcinoza este o nefropatie interstiţială cronică de cauză matabolică secundară depozitării de calculi la nivel renal. Mecanismul nefrocalcinozei este incert. Din punct de vedere clinic există două forme de nefrocalcinoză: *forma latentă,* care este descoperită cu ocazia investigaţiei radiologice sau la necropsie şi *forma manifestă* care se caracterizează prin poliurie şi prin unele manifestări necaracteristice cum sunt proteinuria, hematuria şi infecţia urinară. Colicile nefretice prin migrare de calculi şi hipertensiunea arterială completează tabloul clinic al NTI manifeste.

d. Nefropatia oxalică (oxaloza renală)

Nefropatia oxalică apare în hiperoxaluria ereditară. Aceasta se caracterizează prin precipitarea cristalelor de oxalat de calciu în diverse ţesuturi, mai ales în rinichi. Din punct de vedere clinic, oxaloza se manifestă prin *litiază oxalică* şi *prin nefropatie oxalică.*

e. Nefropatia kaliopenică

Nefropatia kaliopenică sau *rinichiul kaliopenic* este o formă particulară de NTI. Simptomatologia se caracterizează prin astenie, adinamie, slăbiciune musculară şi poate merge până la paralizie, ileus, greţuri, vărsături, cardiomegalie şi hipotensiune arterială. Biologic se constată hipokaliemie, alcaloză şi retenţie azotată. Pe electrocardiogramă se observă următoarele modificări: interval QT alungit, segment ST subdenivelat şi prezenţa undei U.

f. Cistinoza renală

Este o nefropatie tubulo-interstiţială ereditară datorată unui deficit de transport al unor acizi aminaţi: cistină, lizină, arginină şi ornitină. Formele clinice ale cistinozei sunt litiaza cistinică şi nefropatia tubulo-interstiţială

cronică. *Clinic* se manifestă prin sindrom Fanconi[5], oboseală musculară datorită pierderii de carnitină, fotofobie şi IRC progresivă prin depunerea de cistină în celulele epiteliale tubulare.

Pielonefrita xantogranulomatoasă (nefrita xantogranulomatoasă, xantomatoza renală)

Pielonefrita xantogranulomatoasă mai este denumită şi nefrită xantogranulomatoasă sau xantomatoză renală. Este o afecţiune renală unilaterală. Este localizată cel mai frecvent la nivelul rinichiului drept şi se însoţeşte de nefromegalie, dureri abdominale, piurie şi febră. Histopatologic se caracterizează prin prezenţa unui infiltrat interstiţial format din macrofage încărcate cu lipide şi celule spumoase. Uneori sunt prezente şi celule gigante.

Nefropatia endemică balcanică

Nefropatia endemică balcanică (NEB) este o nefrită interstiţială cronică de etiologie obscură care se întâlneşte într-o zonă geografică limitată ţărilor riverane Dunării de jos: România, Bulgaria şi Serbia. Nefropatia endemică de balcani are un caracter endemic, familial şi o evoluţie inexorabilă spre IRC. Rinichiul din NEB este cel mai mic rinichi întâlnit în patologia renală, ajunge la 20-30g. Clinic, boala evoluează în două stadii, un stadiu cu o durată lungă, asimptomatic, subclinic şi un stadiu clinic manifest, dar care are o durată de aproximativ 4 ani. Manifestările clinice sunt nespecifice şi sunt similare cu ale oricărei forme de IRC. Debutul este marcat de astenie progresivă, cefalee şi de lombalgii surde, bilaterale. Sunt prezente edemele, tulburările digestive, sindromul anemic, sindromul de retenţie azotată severă. Uneori se adaugă prezenţa infecţiilor urinare. Hipertensiunea arterială în NEB este absentă datorită distrugerii precoce a aparatului juxtaglomerular sau coafectării glandelor suprarenale. Tumorile tractului urinar superior şi cele de vezică urinară sunt mult mai frecvente în satele cu nefropatie endemică balcanică. Există o perioadă de 10-15 ani de evoluţie subclinică după care NEB evoluează catre IRC. Faza subclinică, este identificată doar prin probe care explorează funcţia renală. După apariţia manifestărilor clinice, durata de viaţă este de maxim patru ani. Introducerea hemodializei în tratamentul NEB a ameliorat prognosticul *„quo ad vitam”* al acestor bolnavi.

[5] Sindromul Fanconi este o tubulopatie caracterizează prin aminoacidurie, pierderea urinară de fosfaţi, uraţi de proteine, şi prin glicozurie şi prin acidoză tubulară proximală. Se însoţeşte de rahitism şi de întârziere în creştere.

Gabriel MIRCESCU

V/14

Noțiuni introductive - Generalități

Definiția și cadrul nosologic al injuriei acute a rinichiului

Insuficiența renală acută (IRA) era definită ca un sindrom caracterizat prin (*i*) oligurie severă sub 500 ml/zi sau anurie, (*ii*) creșterea creatininei și ureei în ser și (*iii*) sindrom uremic, cu debut acut și brutal. Insuficiența renală acută[1] necesită de cele mai multe ori tratament prin dializă, însă mortalitatea în IRA a fost puțin influențată de progresul tehnologic și de modalitățile de tratament substitutiv renal.

Deși descrierea era corectă din punct de vedere clinic, definiția de mai sus a IRA nu avea criterii precise. Creșterea creatininei și debutul acut se pretează la interpretări diagnostice pentru același caz. În insuficiențele renale acute apărute în spital, sindromul uremic acut lipsește, din cauza tratamentului adecvat. Mai mult, a fost demonstrată o relație directă între creșterile acute, chiar minore ale creatininei serice și prognosticul vital, imediat sau pe termen lung, indiferent de cauză sau substratul leziunii rinichiului. Din aceste motive, a fost propusă înlocuirea termenului de „insuficiență renală acută" cu acela de „**injurie**[2] **acută a rinichiului**" (IAR) și s-au stabilit criterii precise de diagnostic și de stadializare (**Tabelul 1**).

Injuria acută a rinichiului este un sindrom definit de oricare dintre următoarele:

- Creșterea creatininei serice cu mai mult de 0,3 mg/dl în 48 de ore

SAU

- Creșterea creatininei serice de 1,5 ori față de valoarea bazală cunoscută sau bănuită să fi apărut în ultimele 7 zile

SAU

- Volum urinar mai mic de 0,5 ml/kg timp de 6 ore.

---

1 Insuficiența renală acută are o incidență în creștere, aproape dublă, de la 283 la 522 cazuri la un milion locuitori din 1997 în 2003 în SUA.

2 În limba engleză, „injury" are în mai mare măsură sensul de vătămare, leziune morfologică sau funcțională, decât sensul mai curând moral, etic pe care îl are în limba română, deși originea este comună din latină – injuria. În DEX 2009 se menționează și sensul de „acțiune cu efect vătămător". De aceea, traducerea „injurie acută a rinichiului", deși corectă, sună ciudat.

TABELUL 1. Definiția și stadiile injuriei acute a rinichiului.

Stadiul	Creatinina serică	Debit urinar
1	- creștere de 1,5-1,9 ori față de valoarea bazală ***SAU*** - creștere cu mai mult de 0,3 mg/dl față de valoarea bazală	- mai mic de 0,5 ml/kg oră timp de 6-12 ore
2	creștere de 2,0-2,9 ori față de valoarea bazală	- mai mic de 0,5 ml/kg oră timp de mai mult de 12 ore
3	- creștere de 3 ori față de valoarea bazală ***SAU*** - creșterea creatininei peste 4 mg/dl ***SAU*** - inițierea tratamentului substitutiv renal	- mai mic de 0,3 ml/kg oră timp de mai mult de 24 ore ***SAU*** - anurie pentru mai mult de 12 ore

Elementele diagnosticului injuriei acute de rinichi

Creșterea creatininei serice

Rata filtrării glomerulare (RFG) este cel mai bun indicator al funcției renale (vezi *Explorarea funcțională a rinichiului*). Estimarea însă, cu acuratețe, a RFG nu este posibilă decât atunci când funcția renală este stabilă. De aceea, în IAR, unde funcția renală variază rapid, RFG nu poate fi utilizată. Ca urmare, este folosită variația creatininei serice. Pentru a demonstra variația, sunt necesare cel puțin două determinări, separate de un interval suficient de mic pentru a exclude insuficiența renală cronică. Definiția IAR stabilește acest interval la 48 ore, ceea ce este util pentru bolnavii spitalizați, și la 7 zile, pentru bolnavii din ambulator. Mai mult, pentru a acoperi lipsa de informații, lasă la latitudinea medicului posibilitatea de a aprecia acest interval: *„cunoscută sau bănuită să fi apărut în ultimele 7 zile"*.

Debitul urinar

Oliguria severă sub 0,5 ml/min timp de 6-12 ore și anuria sub 100 ml în 6-12 ore sunt al doilea element diagnostic al IAR și au aceeași valoare cu variația creatininei. Deși oliguria are mai multe cauze decât IAR (vezi *Tulburările diurezei*) a fost menținută drept criteriu de diagnostic, deoarece apare înainte de creșterea creatininemiei, poate fi rapid și direct observată oriunde, fără a necesita aparatură de laborator. Este necesară colectarea urinei și monitorizarea diurezei la toți pacienții cu risc de IAR. Fundamentarea diagnosticului de IAR pe criterii care evaluează funcția renală are limite majore, deoarece leziunile rinichiului preced de obicei modificarea funcțională. De aceea, diagnosticul bazat pe criterii funcționale este întârziat frecvent. Indicatorul diagnostic ideal ar trebui să surprindă rapid instalarea leziunii rinichiului, nu alterarea funcției. Prin comparație, diagnosticul infarctului miocardic este fundamentat pe variația enzimelor miocardice și nu pe variația fracției de ejecție. Se află în studiu o serie de indicatori enzimatici cum este N-acetil-beta-glucozaminidaza (NAG), sau moleculari asociaţi nefrocitelor: *Kidney Injury Molecule* -1 (KIM-1) și *Neutrophil Gelatinase-Associated lipocalin* (NGAL). Utilitatea diagnostică a acestor markeri nu a fost încă demonstrată.

Diagnosticul IAR se bazează pe indicatori ai funcției renale:

- creșterea creatininei serice de 1,5-1,9 ori față de valoarea bazală în interval de 48 ore SAU cu mai mult de 0,3 mg/dl față de valoarea bazală, bănuită sau cunoscută în interval de 7 zile;
- oligurie cu un debit debit urinar mai mare de 0,5 ml/kg timp de 6 ore;

Deoarece ambii indicatori evaluează funcția renală și nu leziunile rinichiului, diagnosticul IAR este întârziat. Odată cu diagnosticul pozitiv, trebuie efectuată și stratificarea în funcție de risc, adică stabilirea stadiului IAR.

Stadiile injuriei acute a rinichiului

Definiția IAR include și stadializarea. Stadiile reprezintă de fapt stratificarea pacienților în funcție de risc și sunt utile pentru stabilirea atitudinii terapeutice.

Patogenia generală a injuriei acute a rinichiului

IAR a fost asociată cu expunerea acută la o varietate de condiții patologice: sepsis, șoc, arsuri, traumatisme chirurgicale majore, medicamente, substanțe de contrast iodate, toxice industriale sau biologice. IAR se instalează numai la o parte din subiecții expuși și depinde de susceptibilitatea individuală, de factorii demografici, vârstă și de prezența comorbidităților. Factorii din prima categorie acționează ca *factori declanșanți*, iar ceilalți acționează ca *factori favorizanți*. Apariția IAR este determinată de mai mulți factori favorizanți cu acțiunea simultană sau de mai mulți factori declanșanți, asocierea acestora crește riscul de IAR. Factorii de risc determină prin mecanisme specifice injuria acută a rinichiului. Inițial apar leziuni ale rinichiului care sunt urmate de scăderea RFG. Diagnosticul de IAR ar trebui să se bazeze în principal pe indicatori ai leziunilor renale și nu pe scăderea funcției. În cursul evoluției IAR apar complicații care se soldează uneori cu deces, alteori IAR se vindecă, de regulă fără *restitutio ad integrum*, iar riscul de evoluție spre BCR crește (Figura 1). Pe de altă parte, cumulul de factori de risc explică de ce tratamentul substitutiv renal care rezolvă numai unele dintre consecințele insuficienței de organ nu a modificat radical supraviețuirea, întrucât aceasta depinde în mare măsură de factorii favorizanți și declanșanți.

FIGURA 1. Patogenia generală a injuriei acute a rinichiului.

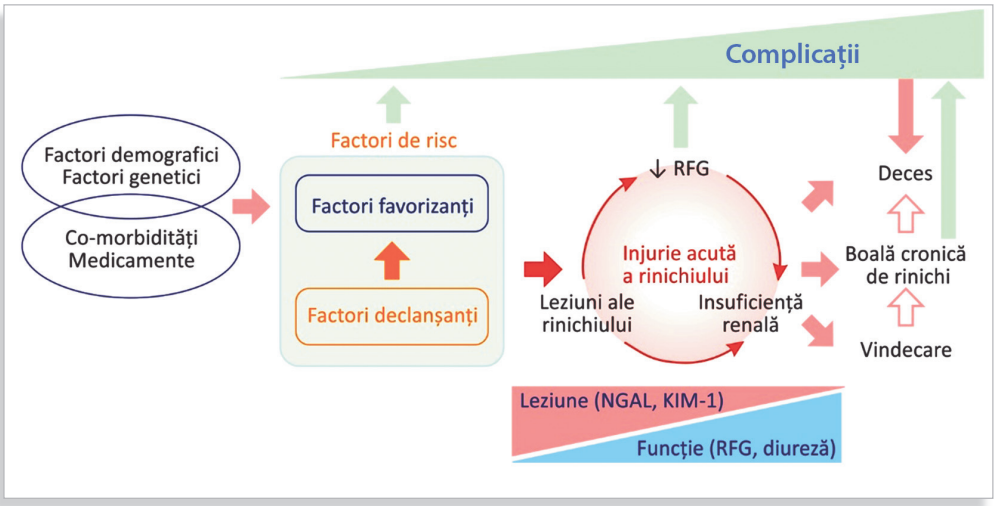

În general, IAR are o evoluție stadială. Inițierea IAR corespunde acțiunii factorilor declanșanți la pacienți cu factori favorizanți și are o durată de 1-2 zile. Urmează injuria rinichiului, iar leziunile inițiale se extind. La început oliguria se însoțește de variații minime ale creatininei ulterior, creatininemia crește rapid și durează 1-2 zile. Apoi se instalează progresiv manifestările *insuficienței acute a rinichiului*, adică *sindromul uremic „acut”*.

Pacientul devine oligo-anuric și creatinina se menține la valori mari. Aceast episod are o durată de o săptămână. Evoluția favorabilă a IAR este anunțată de *reluarea diurezei*, care crește progresiv și se dublează de la o zi la alta. Creatinina serică începe să scadă la câteva zile după reluarea diurezei și se apropie de normal după 1-2 săptămâni (Figura 2). Evoluția stadială a IAR descrisă anterior este tipică pentru IAR prin mecanism ischemic. O componentă ischemică există în toate formele etio-patogenice de IAR, dar durata acesteia variază în funcție de mecanismul patogenic.

IAR se instalează în urma intervenției unei asocieri de factori declanșanți. Aceștia acționează pe terenul pregătit de factorii favorizanți. Inițial, asocierea de factori favorizanți și de factori declanșanți, produce leziuni ale rinichiului iar ulterior funcția renală este redusă. Atât factorii de risc cât și IAR generează complicații care cresc riscul de deces. Când IAR evoluează către vindecare, aceasta nu este cu restitutio ad integrum, ceea ce crește riscul de BCR. În IAR reluarea diurezei apare în 7-14 zile. Etapele IAR sunt: de inițiere, de injurie, de insuficiență renală acută cu sindrom uremic „acut" și de reluare a diurezei. Durata acestor stadii depine de mecanismul patogenic.

FIGURA 2. **Fazele evolutive ale IAR.**

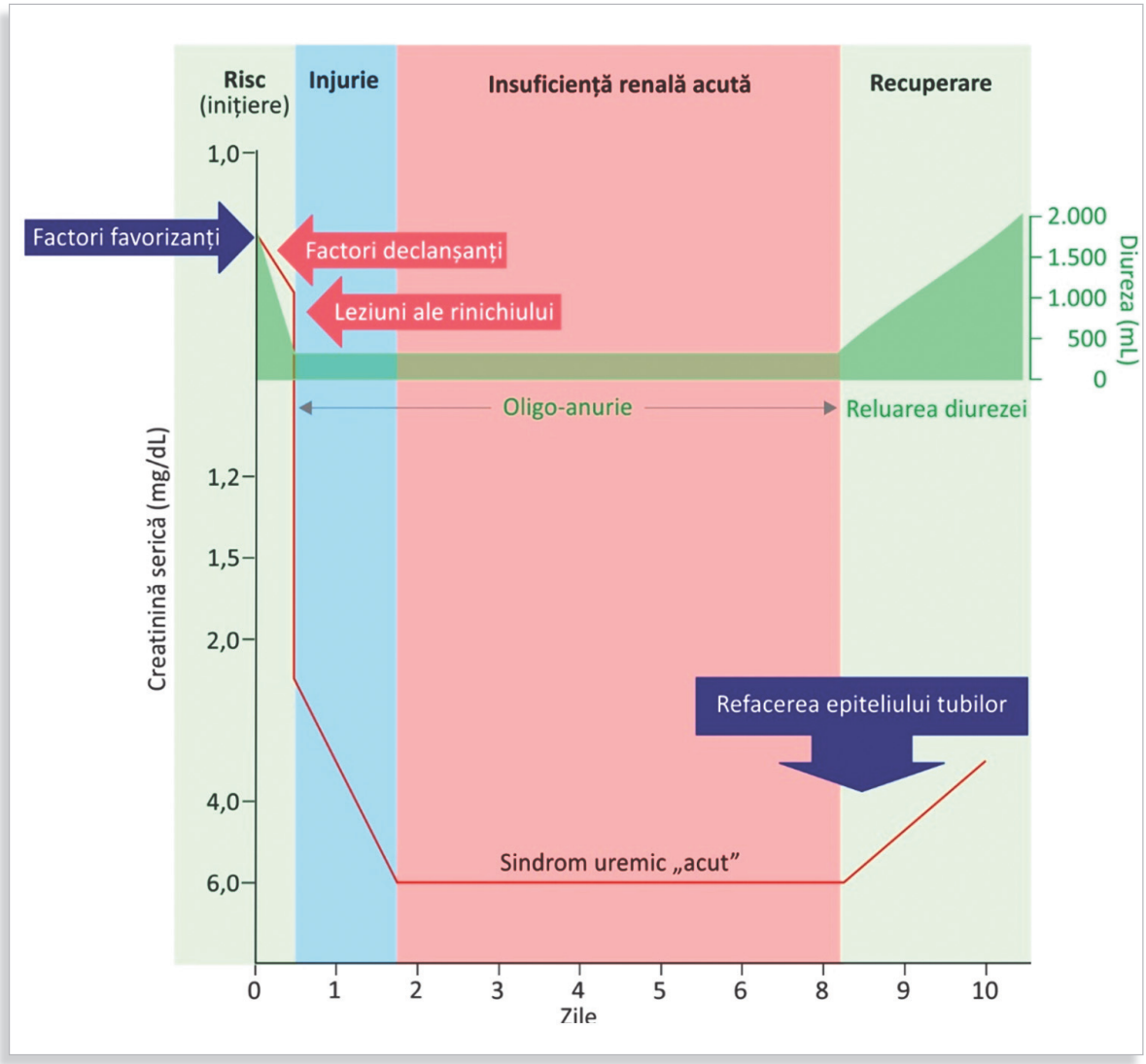

Clasificarea injuriei acute a rinichiului

Cea mai utilă clasificare a IAR este cea patogenică, care utilizează atât nivelul la care acționează factorii de risc principali, cât și tipul de leziune a rinichiului (Figura 3).

FIGURA 3. **Clasificarea etio-patogenică a IAR.**

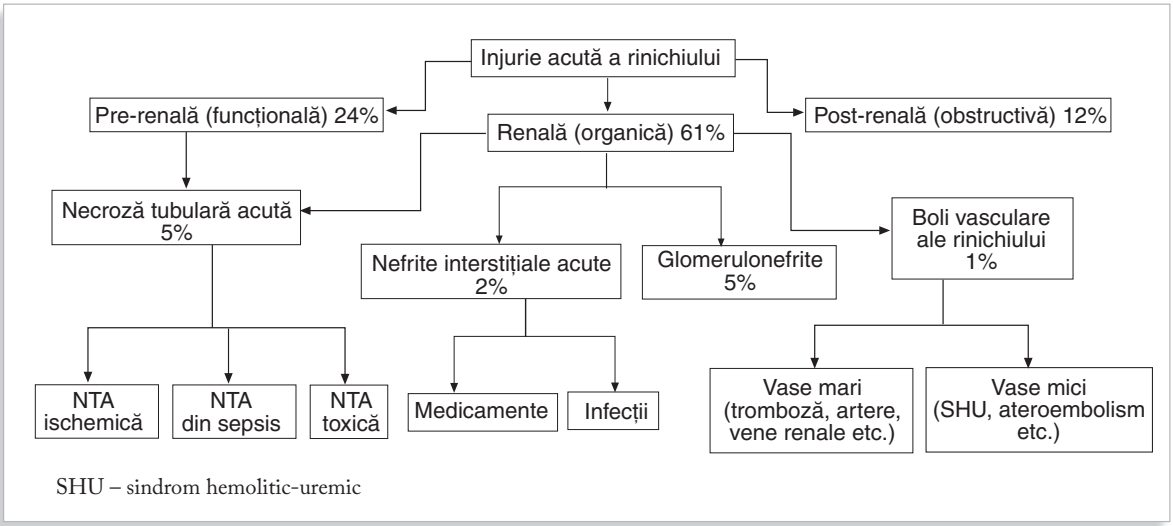

SHU – sindrom hemolitic-uremic

IAR pre-renală sau funcțională desemnează situațiile în care perfuzia rinichiului este redusă, dar nu există leziuni ale rinichiului. Corectarea situației care a generat-o permite evitarea leziunii renale, însă în lipsa corecției, duce la necroză tubulară acută. IAR prerenală reprezintă aproape un sfert din cazurile de IAR de aceea recunoașterea ei este deosebit de importantă.

IAR organică presupune existența unor leziuni constituite ale rinichiului. Cel mai adesea, leziunea este de necroză tubulară acută, prin sepsis, de cauză ischemică, care urmează IAR pre-renale sau nefrotoxice. Mai rar, nefritele interstițiale acute, de regulă cele medicamentoase prin antiinflamatoare non-steroide și inhibitori ai pompei de protoni, cele de cauză infecțioasă, glomerulonefritele proliferative sau bolile micro sau macrovasculare, reprezintă substratul IAR organice.

IAR obstructivă se produce prin obstrucția acută a ambelor uretere sau a căii urinare comune, vezică, prostată sau uretră, în condițiile în care ambii rinichi sunt funcționali sau numai a unui ureter atunci când numai unul dintre rinichi este funcțional. IRA obstructivă mai apare și prin obstrucție intra-renală a tubilor renali sau prin precipitarea intratubulară cu diferite substanțe.

IAR este clasificată din punct de vedere etio-patogenic în:

- **IAR pre-renală** determinată de reducerea perfuziei rinichiului. Deoarece inițial nu există leziuni ale rinichiului, este reversibilă, dacă perfuzia renală este restabilită la timp, iar dacă nu, evoluează spre IAR organică
- **IAR organică** care are ca substrat leziuni constituite ale rinichiului, cel mai frecvent de necroză tubulară acută
- **IAR obstructivă** produsă de ocluzia căilor urinare, intra sau extrarenale

Etapele diagnosticului injuriei acute a rinichiului

Întrucât nu există indicatori ai leziunilor renale, diagnosticul IAR se face tardiv, pe baza declinului funcțional acut. Primul pas în abordarea bolnavului cu IAR este reprezentat de *evaluarea riscului injuriei acute*, monitorizarea pacienţilor cu

risc crescut se face prin dozarea creatininei serice și prin măsurarea diurezei. Dacă modificarea acestor parametri confirmă *diagnosticul de IAR*, pacienții trebuie stratificați în funcție de risc, adică trebuie definit *stadiul IAR*. *Diagnosticul formei etio-patogenice* se face prin excludere: inițial a injuriei acute de cauză pre-renală, apoi de cauză obstructivă și în final injuria acută organică (**Figura 4**).

FIGURA 4. Etapele diagnosticului IAR.

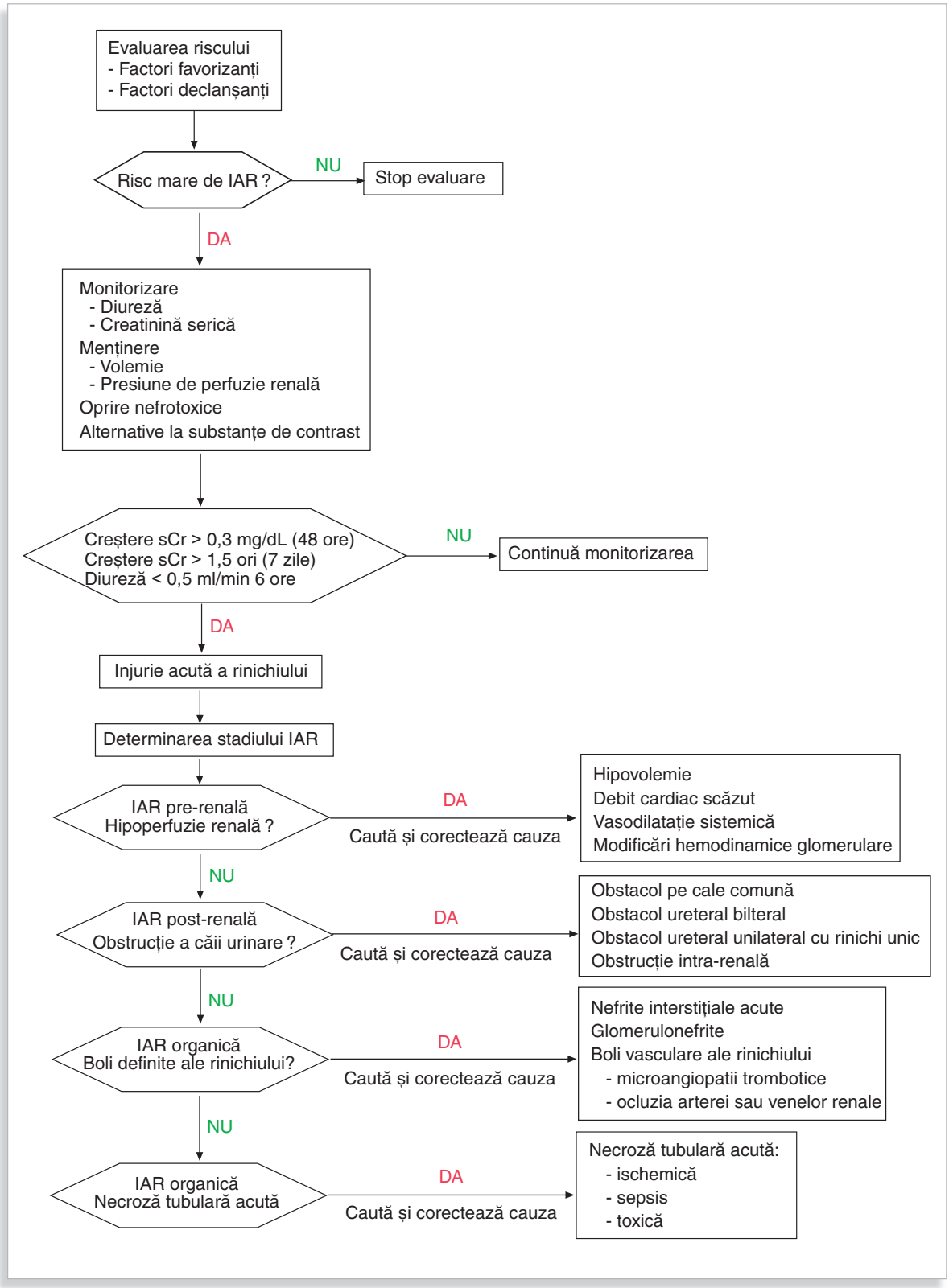

Evaluarea riscului de injurie acută a rinichiului

Diagnosticul pozitiv al IAR este retroactiv, acest lucru limitează intervenția terapeutică specifică. Evaluarea riscului de IAR trebuie efectuată la toți bolnavii care au această predispoziție, în special la cei vârstnici și la cei cu multiple comorbidități.

TABELUL 2. Factorii de risc ai IAR.

Factori favorizanți	Factori declanșanți
- Vârsta înaintată	- Sepsis
- Genul feminin	- Stări critice
- Etnie - africani	- Șoc
- Deshidratare sau depleție volemică	- Arsuri
- Boală cronică de rinichi	- Traume
- Afecţiuni cronice	- Chirurgie cardiacă - *by-pass* cardiac
→ **Cardiace**	- Intervenții chirurgicale majore
→ **Pulmonare**	- Medicamente nefrotoxice
→ **Hepatice**	- Substanțe de contrast
- Diabet zaharat	- Toxice
- Neoplazii	
- Medicamente - antagonişti SRAA, AINS	
- Anemie	

Anamneza, examenul clinic și unele date de laborator ajută la identificarea factorilor favorizanți și a celor declanșanți prezentaţi în Tabelul 2. Riscul de IAR în perioada de stare trebuie limitat cât mai mult prin menținerea volemiei și a presiunii arteriale, precum și prin limitarea expunerii la medicamente nefrotoxice sau la substanțe de contrast (Figura 3).

Deoarece diagnosticul pozitiv de IAR este retroactiv, evaluarea riscului rezultat din însumarea factorilor favorizanți cu cei declanșanți permite nu numai identificarea timpurie a IAR, dar și modularea riscului, mai ales la pacienții vârstnici, care necesită spitalizare.

Diagnosticul pozitiv și stadializarea injuriei acute a rinichiului

Diagnosticul pozitiv de IAR se stabilește pe baza variației creatininemiei și diurezei conform criteriilor prezentate anterior (Tabelul 1). Stratificarea riscului este necesară pentru stabilirea obiectivelor terapeutice prioritare, deoarece acesta depinde mai mult de gradul de afectare a funcției rinichiului decât de mecanismul care a produs-o.

Injuria acută pre-renală

IAR prerenală este determinată de reducerea volumului circulant, de scăderea acută a debitului cardiac, de vasodilatație sistemică sau de modificări hemodinamice glomerulare (Figura 5). Inițial nu există leziuni ale rinichiului, de unde denumirea de IAR funcțională, dar dacă condițiile inițiale persistă, apar leziuni tubulo-interstițiale de tip ischemic. Deoarece inițial IAR de cauză pre-renală este reversibilă și reprezintă aproape un sfert din cazurile de IAR, recunoașterea ei este deosebit de importantă.

FIGURA 5. **Cauzele IAR pre-renale.**

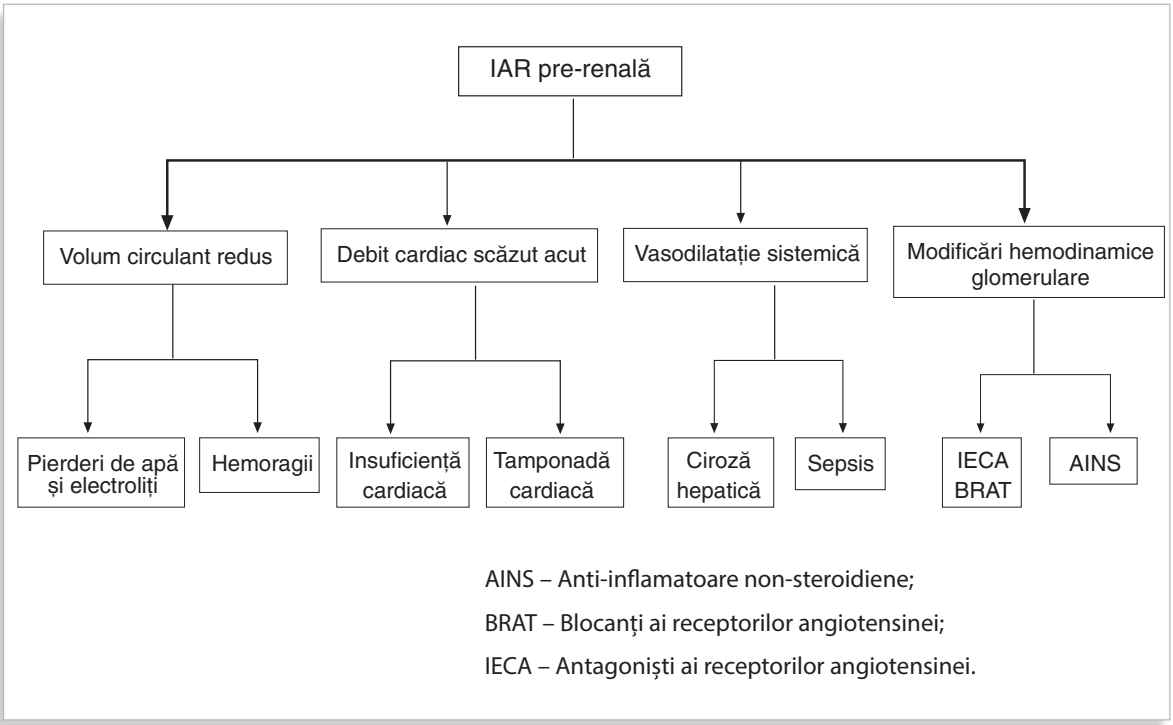

IAR pre-renală se manifestă prin oligurie, raport densitate/osmolaritate urinară crescut, proteinurie absentă sau minimă, sedimentul urinar normal și eventual prin cilindri hialini. Raportul seric uree/creatinină este mai mare de 100. Aceste manifestări sunt explicate de reducerea filtratului glomerular în condițiile în care tubii sunt normali. Deoarece filtratul glomerular este redus, dar nu există leziuni tubulare așa cum se întâmplă în necroza tubulară acută, reabsorbția apei, a sodiului și a ureei din urina primitivă crește, rezultând o densitate urinară mare, sodiul urinar și ureea sanguină cresc discrepant de mult față de creatininemie. Un alt element important de diagnostic este reversibilitatea deoarece manifestările se remit în 72 ore după corectarea cauzei.

a. IAR prin reducerea volumului circulant

Aprecierea volumului circulant se bazează pe elemente clinice și de laborator. În aceste circumstanţe există o scădere ponderală recentă, tegumentele și mucoasele sunt uscate, turgorul cutanat și ocular este redus, venele jugulare sunt colabate în decubit. Mai sunt întâlnite hipotensiunea și tahicardia, TA scade cu peste 20 mmHg și alura ventriculară crește cu peste 10 bătăi/min după 3-5 minute de ortostatism. Creșterea TA sistolice și a presiunii pulsului cu mai mult de 10% după ridicarea pasivă a membrelor inferioare la verticală, cu bolnavul plasat în decubit dorsal timp de peste 4 minute sunt alte elemente clinice ale IAR prin reducerea volumului circulant. Evaluarea prin bioimpedanță multifrecvență a stării de hidratare este uneori utilă, ca și evaluarea ecografică a venei cave inferioare (**Tabelul 3**).

TABELUL 3. Criteriile de evaluare a reducerii volumului circulat.

Tegumente și mucoase	→ Uscate → Turgor redus, inclusiv cel ocular
Cord și vase	→ Jugulare colabate în decubit → Hipotensiune ortostatică - Scăderea cu peste 20 mmHg a PAS și creșterea AV cu peste 0 bătăi/min după 3-5 minute de ortostatism → Creșterea PAS și a PP cu mai mult de 10% după ridicarea pasivă a membrelor inferioare la verticală timp de peste 4 minute → Diametrul redus al venei cave și colaps inspirator observate ecografic
Bioimpedanță multifrecvență	→ Deshidratare

Reducerea volumului intravascular este produsă prin pierderi de apă și electroliți, redistribuția apei între compartimentele lichidiene sau prin hemoragii acute. Cauzele sunt identificate cu ușurință prin anamneză și examen clinic (Tabelul 4).

TABELUL 4. Cauzele reducerii volumului circulant.

Pierderi de apă și de electroliți	Urină	- Exces de diuretice - Insuficiență corticosuprarenală - Diureză osmotică - Diabet zaharat decompensat
	Secreții digestive	- Vărsături - Aspirație nazo-gastrică - Diaree
	Transpirație	- Hipertermie - Arsuri
Redistribuția apei		- Hipoalbuminemie severă - Sindrom nefrotic sever - Ileus - Pancreatită - Peritonită
Sânge		- Hemoragii acute

b. IAR prin debit cardiac redus acut

Scăderea acută a debitului cardiac este încadrată ca *sindrom cardio-renal tip 1*, acesta determină IRA prin reducerea perfuziei renale. Situația clinică cea mai frecventă este decompensarea acută a insuficienței cardiace. Diagnosticul este fundamentat de asocierea IRA de tip pre-renal cu manifestările insuficienței cardiace: istoric, cardiomegalie, edeme, hepatomegalie congestivă, dispnee, edem pulmonar acut, fracție de ejecție mică sau sindrom coronarian acut cu clasă Killip înaltă. Acest tip de IRA pre-renală este mai frecvent la pacienții care au afectare renală anterioară. IAR prin reducerea acută a debitului cardiac mai este întâlnită în tamponada cardiacă și în tahiaritmii.

c. IAR prin vasodilatație sistemică

Cea mai frecventă situație de acest tip este cea din sindromul hepato-renal. În ciroza hepatică, asocierea dintre reducerea volumului circulant prin imobilizarea lichidului în teritoriul splanhnic din cauza hipertensiunii portale,

cu vasodilatația sistemică produsă de NO în exces datorită inactivării hepatice, reduce perfuzia renală. Diagnosticul intră în discuție la bolnavii cu ciroză hepatică și ficat mic, dur, neregulat, cu splenomegalie și ascită. Aceștia, dezvoltă IAR de tip pre-renal, care este secundară tratamentului excesiv cu diuretice, paracentezelor voluminoase și episoadelor de peritonită bacteriană spontană sau după tratament cu AINS. Situația este definită ca *sindrom hepato-renal tip 1*, numai după excluderea altor cauze de IAR. IAR din sepsis are inițial caracter pre-renal, deoarece sepsisul induce și vasodilatație sistemică, însă de obicei, reducerea perfuziei renale este succedată unor leziuni ale nefrocitelor care se instalează rapid (vezi *Necroza tubulară acută).*

d. IAR prin modificări hemodinamice glomerulare

În condiții de hipovolemie sau de hipoperfuzie renală, filtratul glomerular este menținut prin combinația dintre dilatația prostaglandin-dependentă a arteriolei aferente cu constricția angiotensin-dependentă a arteriolei eferente. Administrarea de IECA, inhibitori ai receptorilor angiotensinei II (BRAT) sau de AINS anulează aceste mecanisme compensatoare și determină reducerea acută a RFG. Acest efect este amplificat de asocierea celor două clase de medicamente (**Figura 6**) și este o cauză frecventă a azotemiei pre-renale.

FIGURA 5. Efectele inhibitorilor enzimei de conversie (IECA), blocanților receptorilor angiotensinei (BRAT) și ale anti-inflamatoarelor non-steroide (AINS) asupra hemodinamicii glomerulare în condiții de hipoperfuzie renală

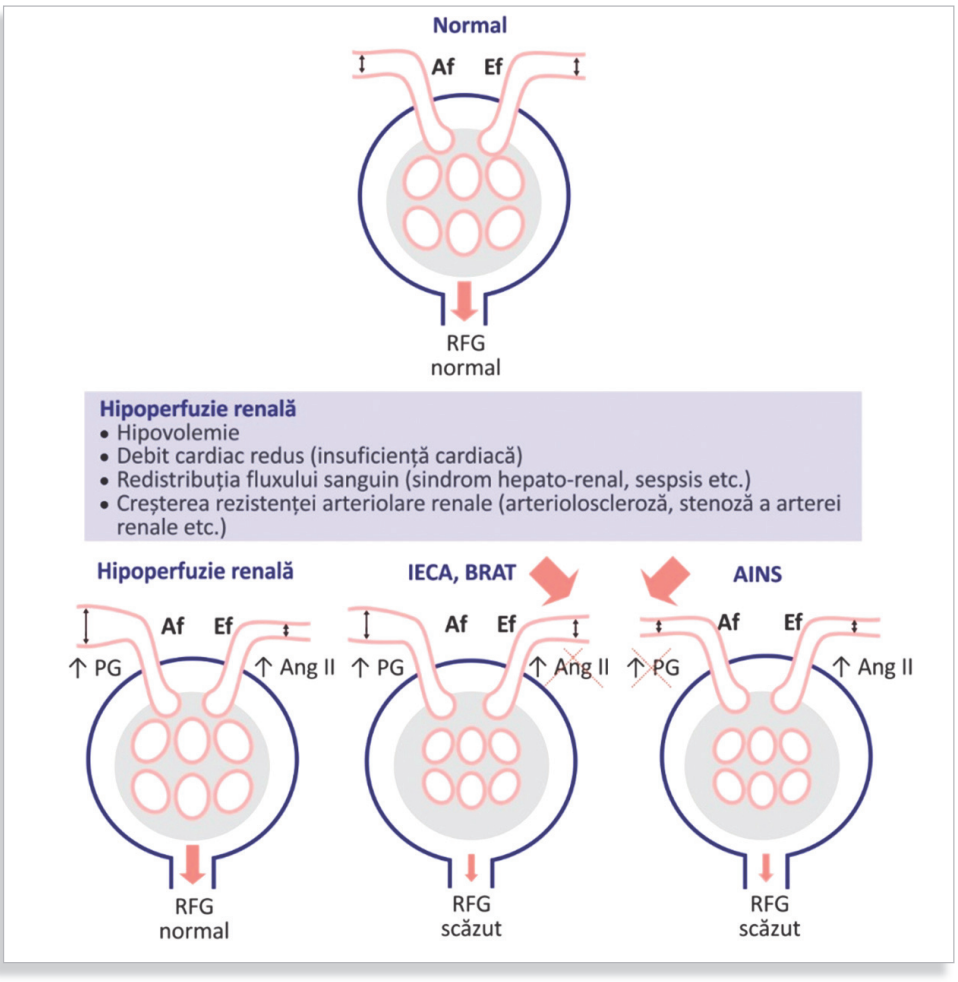

Af – arteriola aferentă.
Ef – arteriola eferent.

Elementele de diagnostic sunt: IAR pre-renală asociată cu demonstrarea anamnestică a tratamentului anterior cu IECA, sartani sau AINS, la un pacient cu hipoperfuzie renală indusă de diaree, vărsături, afecțiuni febrile, exces de diuretice, pregătire sau utilizare de purgative pentru examen endoscopic. Manifestările renale sunt de obicei regresive la întreruperea medicației care le-a provocat.

IAR pre-renală se manifestă prin: oligurie, raport densitate/osmolaritate urinară crescut, proteinurie absentă sau minimă, sedimentul urinar normal, eventual cilindri hialini și prin raportul uree/creatinină serică mai mare de 100. Este de obicei reversibilă la înlăturarea cauzei.

Elementele sugestive pentru mecanismul IAR pre-renală sunt:

- Pierderi de apă și electroliți pe cale digestivă, cutanată sau renală, respectiv sângerări acute pentru *IAR prin reducerea volumului sanguin;*
- Insuficiența cardiacă acută pentru IAR prin reducerea acută a debitului cardiac – sindrom cardio-renal tip 1;
- Ciroza hepatică cu ascită pentru IAR prin vasodilatație sistemică – sindrom hepato-renal tip 1;
- Tratamentul cu IECA, sartani sau AINS la pacienți cu hipoperfuzie renală indusă de diaree, vărsături, afecțiuni febrile, exces de diuretice, pregătire cu purgative pentru examene endoscopice, pentru *IAR prin modificări hemodinamice glomerulare*.

Injuria acută post-renală

Obstrucția acută a tractului urinar la diferite niveluri determină IAR (**Figura 7**). Manifestările clinice subiective depind de localizarea și de natura obstacolului, dar caracteristice sunt anuria „completă", alternanța anurie-poliurie asociate cu simptome ale tractului inferior, nefralgie sau colică nefretică. Examenul clinic, care cuprinde inclusiv tactul rectal și vaginal, este util și trebuie completat cu investigații imagistice în cazurile de hidronefroză și de retenție de urină. IAR de cauză postrenală este reversibilă după înlăturarea obstrucției.

FIGURA 5. Cauzele și manifestările IAR obstructive.

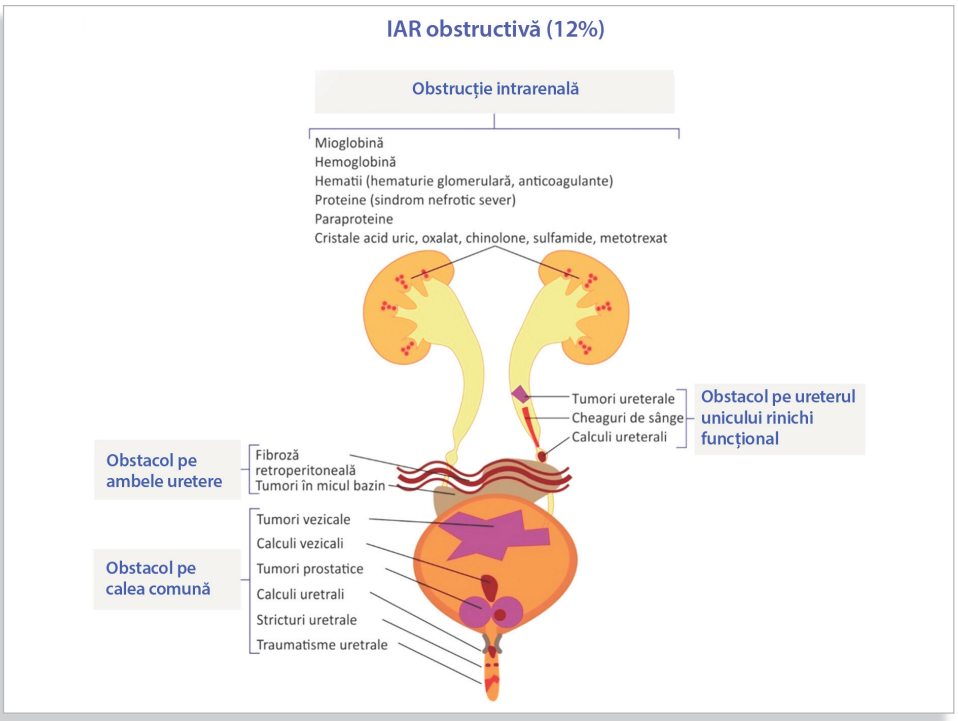

STUI – simptome de suferință a tractului urinar inferior.
TC – tomografie computerizată.

Obstrucția intra-renală constă în ocluzia tubilor cu mioglobină în rabdomioliză sau cu hemoglobină în hemoliză, cu hematii în număr mare în hematuriile glomerulare, inclusiv în cele determinate de anticoagulante. Alte obstacole tubulare sunt reprezentate de: proteine în sindroamele nefrotice severe, lanțuri ușoare ale imunoglobulinelor în mielom multiplu și în alte paraproteinemii sau de cristalele de acid uric în sindromul de liză tumorală, de oxalat în intoxicația cu etilen glicol și de medicamente, cum sunt chinolonele, sulfamidele și metotrexatul.

În obstrucţia intrarenală uneori anuria este completă, există nefralgie și sedimentul urinar este important pentru diagnostic deoarece evidențiază cilindrii pigmentari, hialini sau cristale, în raport cu etiologia. Ecografia și tomografia computerizată permit excluderea hidronefrozei și a retenției de urină. Mai sunt necesare și alte explorări pentru precizarea cauzei: CPK, LDH, haptoglobina, bilirubina, INR, imunofixare, acid uric, oxalemie (**Tabelul 5**).

Obstrucția ureterului unicului rinichi funcțional este provocată de calculi, cheaguri sau tumori uroteliale. În istoric sunt prezente nefrectomia, agenezia sau leziunile distructive ale rinichiului contralateral. Acestea sugerează cauza obstrucției: litiază în antecedente, intervenții chirurgicale recente, tratament necontrolat cu anticoagulante. Pacientul se prezintă de regulă cu colică nefretică și anurie. Este caracteristică și alternanța anurie-poliurie prin mecanism de supapă. Sedimentul urinar se caracterizează prin hematurie izomorfă. Tomografia computerizată și ecografia, evidențiază uretero-hidronefroză și oferă informații despre natura obstacolului. Mai este necesară pentru diagnostic și explorarea endoscopică, inclusiv pentru dezobstrucția căii urinare.

Obstrucția ureterală bilaterală se întâlnește în fibroza retroperitoneală idiopatică sau în cea secundară radioterapiei. Mai este întâlnită și în ligatura incidentală a ureterelor din chirurgia pelvină. Clinic sunt prezente nefralgia și alternanță de anurie cu poliurie. Examenul de urină este necaracteristic, uneori este prezentă hematuria microscopică. Ecografia și tomografia computerizată sunt utile pentru diagnostic, ele pun în evidenţă uretero-hidronefroza bilaterală și stopul ureteral bilateral. Obstrucția căii comune este produsă de calculi, tumori, stricturi sau de traumatisme. Elementul caracteristic este asocierea simptomelor de tract urinar inferior cu retenția acută de urină. La examenul obiectiv este prezent globul vezical. Uneori tactul rectal sau vaginal aduce informații utile. Sedimentul este necaracteristic, însă explorările imagistice evidențiază retenția de urină, eventual hidronefroza. Pentru diagnostic este utilă și explorarea endoscopică.

IAR post-renală este determinată de obstrucția acută a tractului urinar la diferite niveluri.

Manifestările clinice subiective depind de localizarea și de natura obstacolului, dar caracteristice sunt anuria „completă" şi alternanța anurie–poliurie asociate cu simptome ale tractului inferior, nefralgie sau colică nefretică. Examenul clinic, inclusiv tactul rectal sau vaginal, este indispensabil, dar trebuie completat cu investigații imagistice eventual endoscopice, diagnostice şi terapeutice. IRA post-renală este reversibilă la înlăturarea obstrucției.

Injuria acută „organică" a rinichiului

Desemnează situațiile în care poate fi demonstrat un substrat lezional renal specific al IAR.

a. IAR din glomerulonefrite, nefrite interstițiale și bolile vasculare ale rinichiului

Tabloul clinic al IAR organice depinde de etiologie. Ecografia este utilă dar ponderea examenului de urină este mai mare. În unele situații, investigațiile imunologice, biopsia renală și angiografia sunt esenţiale pentru diagnostic (**Tabelul 6**).

TABELUL 5. **Elemente de diagnostic ale IAR obstructive.**

	Sediul obstrucției			
	Calea comună	**Ambele uretere**	**Ureter al unui rinichi unic funcțional**	**Intra-renal**[3]
Anamneză Istoric	Litiază Cancer Traumatisme Intervenții chirurgicale	Frecvent negativ în: -Fibroză retroperitoneală idiopatică -Cancer -Radioterapie -Litiază -Intervenții chirurgicale	Nefrectomie Rinichi unic funcțional Litiază Anticoagulante Cancer Intervenții chirurgicale	Rabdomioliză Hemoliză Hematii Anticoagulante Liză tumorală Sindrom nefrotic Mielom multiplu Chinolone Etilenglicol
STUI	+	+	-	-
Colică nefretică	-	-	+	-
Nefralgie	±	±	+	+
Diureză	Anurie „completă”	Anurie „completă” Anurie - poliurie	Anurie „completă” Anurie - poliurie	Anurie Oligurie
Examen obiectiv				
Rinichi	-	-	-	-
Glob vezical	+	-	-	-
Tact rectal/vaginal	Poate sugera natura obstacolului		-	-
Sediment urinar Hematurie izomorfă Altele	± -	± -	+ -	± Cilindri pigmentari Cristale
Ecografie, TC Retenție de urină	+	-	-	-
Hidronefroză	±	+	+	-
Natura obstacolului	±	±	±	-
Endoscopie	Uneori necesară (poate preciza natura obstacolului și poate rezolva obstrucția acută)			-

[3] Pentru precizarea cauzei sunt necesare investigații specifice, CK, LDH, bilirubină, haptoglobină, INR, imunofixare, oxalemie etc.

TABELUL 6. Elementele de diagnostic al IAR din glomerulonefrite, nefrite interstițiale și din bolile vasculare ale rinichiului

	Elemente clinice	Examen de urină	Alte investigații
Glomerulonefrite	Sindrom nefritic acut Manifestări sistemice - Cutanate - Articulare - DigestiveN - Neurologice - Febră Sindrom pneumo-renal	Proteinurie < 3g/zi Hematurie cu hematii dismorfe Cilindri hematici	Investigații imunologice Biopsie renală
Nefrite interstițiale acute	Medicamente - AINS - Inhibitori ai pompei de protoni - Antibiotice - Alopurinol Manifestări sistemice - Cutanate - Articulare - Febră	Proteinurie nefrotică în cazul AINS Leucociturie Cilindri leucocitari Hematurie Cilindri hematici rar	Eozinofilie ± Biopsie renală
	Infecții - Streptococ - CMV - Virus EB	Proteinurie <3 g/zi Leucociturie Cilindri leucocitari Hematurie	Serologie pozitivă ± Biopsie renală
Boli ale vaselor mari ale rinichiului (tromboză sau embolie arteră renală, tromboză bilaterală a venelor renale)	Colică nefretică Factori predispozanți - Fibrilație atrială - Ateroscleroză - Sindrom anti-fosfolipide - Sindrom nefrotic sever	Hematurie	Ecografie Doppler Angiografie
Boli ale vaselor mici ale rinichiului	Atero-embolism - Ateroscleroză - Proceduri endovasculare Arteriografie Revascul¬a¬rizare Chirurgie vasculară Tromboliză - Livedo reticularis - Haluce „albastru” - Necroze cutanate mici	Proteinurie <1g/zi Hematurie - inconstant	Eozinofilie ± Biopsie renală
	Microangiopatii trombotice - Sindrom hemolitic-uremic Manifestări cerebrale - comă Anemie hemolitică Trombocitopenie	Proteinurie <1 g/zi Hematurie dismorfă	↓ Hb, schizocite ↑ LDH ↓ Trombocite
	- HTA malignă ↑ PA Manifestări cerebrale Confuzie Tulburări de vedere Edem papilar	Proteinurie <1g/zi Hematurie dismorfă Cilindri hematici	Examen FO
	- Criza sclerodermică Leziuni cutanate Sindrom Raynaud Disfagie HTA	Proteinurie < 1g/zi Sediment urinar nemodificat	Capilaroscopie Investigații imunologice
	- HELLP Anemie hemolitică Citoliză hepatică Trombocitopenie Sarcină HTA Edeme	Proteinurie <1g/zi Sediment urinar nemodificat	↓ Hb, schizocite ↓ Trombocite ↑ TGO, TGP
	- IAR post-partum Naștere recentă HTA Anemie hemolitică Trombocitopenie	Proteinurie < 1g/zi Sediment urinar nemodificat	↓ Hb, schizocite ↓ Trombocite

b. Necroza tubulară acută

Necroza tubulară acută[4] reprezintă substratul morfologic cel mai frecvent al IAR. Deși apare prin mecanisme diferite, ischemie, toxicitate directă sau sepsis, leziunile rinichiului și manifestările clinice sunt asemănătoare indiferent de mecanism. Necroza tubulară acută este diagnosticată după excluderea celorlalte forme de IAR. Manifestările specifice ale necrozei tubulare acute sunt: oliguria, raportul densitate/osmolaritate urinară scăzut, proteinuria redusă și sedimentul urinar cu numeroase celule epiteliale tubulare, leucocite, hematii, cilindri epiteliali și pigmentari. Ureea și creatinina au o creștere serică progresivă și concordanţă de la o zi alta. Formele etio-patogenice sunt diferențiate prin circumstanțele în care apar și prin unele particularități clinice (**Tabelul 7**). În cazul necrozei tubulare acute toxice anamneza are rolul central în stabilirea etiologiei.

IAR „organică" apare în:

- Nefropatii - glomerulonefrite, nefrite interstițiale acute, boli macro sau microvasculare renale. Manifestările clinice sunt specifice fiecărei afecțiuni. Ecografia și examenul urinei au ponderea diagnostică cea mai mare. În unele situații, investigațiile imunologice, biopsia renală şi angiografia sunt indispensabile diagnosticului.
- Necroza tubulară acută este de cauză ischemică, toxică sau septică. Este diagnosticată după excluderea celorlalte forme de IAR. Raportul densitate/osmolaritate urinară este scăzut, proteinuria este redusă, în sedimentul urinar sunt prezente numeroase celule epiteliale tubulare, leucocite, hematii, cilindri epiteliali și pigmentari. Ureea și creatinina cresc în ser progresiv şi concordant.

Complicațiile injuriei acute a rinichiului – Sindromul uremic „acut"

Complicațiile IAR se datorează reducerii funcțiilor renale și realizează sindromul uremic „acut" (**Tabelul 8**).

Hiperhidratarea se datorează oliguriei. Pacientul prezintă creștere în greutate, edeme până la anasarcă, zgomot de galop, jugulare turgescente, raluri subcrepitante, hipertensiune arterială. Evaluarea mai precisă a hiperhidratării se face prin utilizarea unor indicatori ecografici cum sunt creșterea diametrului venei cave inferioare și absența colapsului inspirator al acesteia, prezența „cometelor" pulmonare, indicator al excesului de apă în interstițiul pulmonar și în alveole și prin bioimpedanța multifrecvență.

Hiperpotasemia, potasiul crește cu 0,5 mEq/l pe zi la pacienții oligo-anurici, dar în unele circumstanțe cum sunt rabdomioliza, sindromul de liză tumorală, hematoamele mari, sângerările digestive, hemoliza, hipercatabolismul și sepsisul creșterea poate fi de 1-2 mEq/l în câteva ore. Consecințele electro-fiziologice ale hiperkalemiei sunt reprezentate de modificări ale ECG, tulburări de conducere și de ritm cardiac, parestezii și paralizii periferice. Acestea apar la valori care depășesc 6,5-7 mEq/l, în funcție de ritmul de creștere a potasiului seric.

[4] Termenul de „necroză tubulară acută" este folosit pentru descrierea tipului de leziune cel mai frecvent asociat IAR. Dar, leziunile sunt mai curând ale capilarelor, distrofice tubulare, iar necroza tubulocitelor este inconstantă și discrepantă față de severitatea alterării funcționale renale. În plus, leziunile sunt tubulo-interstițiale co-există cu edem și infiltrat inflamator interstițial în vecinătate, iar lumenul tubilor contorți distali sunt obstruate cu cilindri epiteliali. De aceea, denumirea de „nefrită tubulo-interstițială acută" pare mai adecvat

Hipopotasemia este neobișnuită în perioada oligo-anurică când indică o leziune tubulară prin aminoglicozide sau prin cisplatin de exemplu, dar este mai des întâlnită în contextul poliuriei din faza de reluare a diurezei.

Acidoza metabolică este determinată de reducerea excreției valențelor acide și a regenerării bicarbonatului. Aceasta este accentuată de producția endogenă crescută de lactat și de ceto-acizi, creștere întâlnită mai ales în unele forme de IAR: sepsis, traume majore, șoc și disfuncții multiple de organ (*multiple organ dysfunction syndrome* - MODS).

Hiperfosfatemia este de obicei moderată, cea severă este prezentă în contextul hipercatabolismului din sindromul de liză tumorală, hemoliză, rabdomioliză, sângerări digestive și din arsuri severe.

Hipocalcemia apare datorită hiperfosfatemiei, hipoalbuminemiei, rezistenței scheletului osos la acțiunea PTH, scăderii $1,25(OH)_2$ vitaminei D și a sechestrării calciului în țesuturile lezate. Uzual e asimptomatică, dar poate avea și manifestări clinice: parestezii peri-orale, crampe, semne Chvostek și Trousseau pozitive, chiar convulsii, confuzie și halucinații.

Hipermagnezemia reflectă incapacitatea de a excreta magneziul provenit din dietă și din medicamente: laxative, antiacide, chelatori digestivi ai fosfaților sau sulfat de magneziu administrat pentru tratamentul pre-eclampsiei asociate cu IAR.

Malnutriția protein-calorică, aproximativ 40% dintre pacienții cu IAR au malnutriție protein-calorică la prezentare, aceasta este întâlnită mai frecvent la cei cu sepsis și la cei cu disfuncții multiple de organ.

Complicațiile cardio-vasculare sunt favorizate de co-morbiditățile preexistente și sunt asociate cu anomaliile din „uremia acută": hiperhidratare, hipertensiune arterială, insuficiență cardiacă, edem pulmonar acut, dezechilibre hidro-electrolitice și acido-bazice, tulburări de ritm și de conducere, hipotensiune sau pericardită, însoțită sau nu de hemopericard și de tamponadă. Acestea sunt mai rare în comparaţie cu cele din uremia cronică.

Complicațiile gastro-intestinale sunt similare celor din BCR: greață, vărsături, anorexie, dureri abdominale, ileus paralitic și pseudo-abdomen acut. Sunt frecvente de asemnea și hemoragiile digestive superioare.

Anemia se instalează rapid, în mod obișnuit este moderată și apare în absența hemoragiilor.

Tendința la sângerare în IAR este crescută datorită disfuncției plachetare și explică frecvența mare a sângerărilor.

Infecțiile pulmonare, septicemiile „de cateter" și cele urinare prin „sondă" sunt cele mai frecvente și cele mai redutabile complicații ale IAR.

Sindromul uremic „acut" este datorat instalării acute a insuficienței renale. Aceasta reuneşte:

- Dezechilibre hidro-electrolitice cu hiperhidratare, hiperkalemie sau hipokalemie în faza de reluare a diurezei, acidoză metabolică, alterarea metabolismului mineral cu hiperfosfatemie, hipocalcemie, hipermagnezemie;
- Complicații cardio-vasculare, manifestate prin hipotensiune, insuficiență cardiacă, edem pulmonar acut, tulburări de ritm și de conducere, pericardită;
- Complicații gastro-intestinale cu greață, vărsături, anorexie, dureri abdominale, ileus paralitic, pseudo-abdomen acut și hemoragii digestive superioare;
- Anemie moderată în absența hemoragiilor;
- Sângerări diverse;
- Infecții.

TABELUL 7. Caracteristicile celor mai frecvente forme etio-patogenice de necroză tubulară acută.

	Condiții asociate	Particularități
NTA ischemică	→ Succedă IAR pre-renală	-
NTA din sepsis	→ Sepsis sever sau șoc septic	-
NTA prin nefrotoxice		
• Substanțe de contrast iodate[5]	→ BCR → Vârstnici → Bolnavi deshidratati → Bolnavi cu multiple co-morbidități	→ Creșterea moderată a cretininei → Diureza păstrată
• Aminoglicozide	→ Sepsis → BCR	→ Oto-toxicitate → Tulburari vestibulare → Hipokalemie prin pierdere urinară → Diureza conservată
• Cis-platin	→ Cancer tratat cu cis-platin	→ Diureză conservată → Hipokalemie prin pierdere urinară
• Rabdomioliză	→ Rabdomioliză - Durere - Edem al mușchilor → CPK crescut - După efort excesiv - Zdrobire - Ocluzie arterială acută - Comă - mai ales etilică - Tratament cu statine	→ Oligurie cu urini brune → Test pozitiv pentru hemoglobină → Sediment urinar fără hematii → Cilindri pigmentari
• Sindrom de liză tumorală	→ Chimioterape → Radioterapie - Hiperuricemie marcată - LDH crescue - Hiperkalemie - Hiperfosfatemie - Acidoză	→ Oligurie → Sedimentul urinar cu depozite de cristale de acid uric
• Intoxicație cu etilen-glicol	→ Intoxicație cu antigel → Acidoză severă	→ Oligurie → Sedimentul urinar cu depozite de cristale de oxalat
• Intoxicație cu ciuperci	→ Manifestări digestive - Vărsături - Diaree - Icter - Hepatită toxică - Insuficiență hepatică → Tulburări neurologice - Sindrom muscarinic - Sindrom anti-colinergic	→ Oligurie → Cilindri pigmentari
• Tetraclorură de carbon	→ Tulburări neurologice - Tulburări de vedere - Ataxie - Convulsii - Comă → Hepatită toxică cu insuficiență hepatică	→ HTA → Oligurie

[5] Administrare de substanțe de contrast iodate pacienților cu BCR, vârstnici, deshidratați cu co-morbidități multiple determină apariția necrozei tubulare acute.

TABELUL 8. Sindromul uremic „acut”.

Complicații	Manifestări
Hiperhidratare	▪ Edeme ▪ HTA ▪ Dispnee ▪ Edem pulmonar ▪ Insuficiență cardiacă ▪ Revărsate pleurale
Hiperpotasemie	▪ Parestezii ▪ Paralizii ▪ ECG-unde T înalte
Acidoză metabolică	▪ Dispnee Küssmaul
Malnutriție protein-calorică	▪ Reducerea maselor musculare
Serozită	▪ Pericardită ▪ Pleurezie
Gastro-intestinale	▪ Greață ▪ Vărsături ▪ Diaree ▪ Ileus ▪ Pseudo-abdomen acut ▪ Sângerări digestive
Anemie	▪ Paloare ▪ Scăderea hemoglobinei
Disfuncție trombocitară	▪ Sângerări cutaneo-mucoase și parenchimatoase ▪ Timp sângerare alungit
Disfuncție imunitară	-
Encefalopatie	▪ Somnolență ▪ Confuzie ▪ Asterixis ▪ Comă

Gabriel MIRCESU

V/15

Noțiuni introductive - Generalități

Definiția și cadrul nosologic al insuficienței renale cronice

Insuficiența renală cronică (IRC) este un sindrom determinat de incapacitatea rinichilor de a-și asigura funcțiile, definit de reducerea persistentă, mai mult de 3 luni consecutive, a ratei filtrării glomerulare sub 60 ml/min.

Funcțiile rinichiului (Tabelul 1) sunt realizate prin cooperarea dintre glomerul, responsabil de filtrarea glomerulară și tubi, responsabili de reabsorbție și secreție.

TABELUL 1. Funcțiile rinichiului.

Funcția excretorie elimină substanțele hidrosolubile:
- produșii de catabolism, ureea este cel mai utilizat indicator clinic
- substanțele exogene, inclusiv medicamentele și metaboliții lor

Funcția homeostazică asigură menținerea constantă în limite normale a concentrațiilor:
- electroliților
- hidrogen-ionilor

Funcția metabolică intervine în metabolismul intermediar al
- glucidelor
- proteinelor

Funcția endocrină produce:
- hormoni: 1,25(OH)2, vitamina D, eritropoietină
- autacoizi: renină, prostaglandine etc.

Reabsorbția tubulară depinde de rata filtrării glomerulare (RFG), iar afectarea izolată a funcțiilor tubulare, deși posibilă, este rară în practică. De aceea, funcționalitatea globală a rinichiului este evaluată curent prin RFG. Consecutiv, IRC trebuie definită prin reducerea RFG sub un anumit nivel prag. Nivelul pragului acceptat universal a fost stabilit pe baza datelor epidemiologice: scăderea RFG sub 60 ml/min a fost asociată cu creșterea graduală a mortalității și a morbidității generale sau de cauză cardio-vasculară și cu frecvență mai mare de apariție a manifestărilor insuficienței renale cronice (Figura 1).

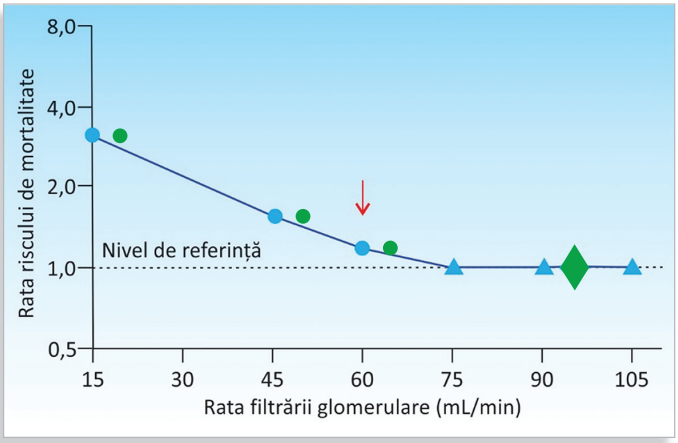

FIGURA 1.

Relația dintre rata filtrării glomerulare și mortalitatea generală.

Rombul desemnează nivelul de referință, triunghiurile, diferențele nesemnificative față de valoarea de referință, iar bulinele diferențe semnificative.

Criteriul de cronicitate presupune menținerea RFG sub 60 ml/min timp de cel puțin 3 luni și permite diferențierea de injuria acută a rinichiului, insuficiența renală acută, în care scăderea RFG este rapidă în ore sau zile.

Odată instalată, IRC are o evoluție gradată, stadială, riscul de morbiditate și de mortalitate crește de la un stadiu la altul, ca și acela de inițiere a tratamentului de substituție a funcțiilor renale (TSFR) prin hemodializă, dializă peritoneală sau transplant renal. Însă, datorită eficienței mecanismelor de compensare, manifestările evidente clinic apar târziu în evoluție, atunci când echilibrul hidro-electrolitic și cel acido-bazic nu mai pot fi menținute. Se instalează astfel *stadiul de insuficiență renală cronică „decompensată"* și apar unele manifestări cum sunt gastro-enterocolita, sângerările, pericardita, encefalopatia și malnutriția datorate IRC, caracteristice în general *stadiului uremic al insuficienței renale cronice, sindromul uremic.* Deci, termenul de „uremie", etimologic „urină în sânge", desemnează un stadiu al IRC și nu concentrația mare a ureei în sânge. Termenul de „azotemie" ar fi o descriere mai potrivită a creșterii concentrației sanguine a ureei, dar ca și termenul de „retenție azotată", este imprecis, deoarece concentrația azotului non-proteic în sânge poate reflecta concentrația mare a oricăruia dintre componenții azotați non-proteici: uree, acid uric și creatinină. De aceea, acești termeni, deși utilizați curent, trebuie evitați. Majoritatea bolilor rinichiului pot determina, la un moment dat, insuficiență renală cronică, adică semnele și simptomele bolii renale primare preced reducerea RFG. Deoarece semnele și simptomele bolii renale primare preced reducerea RFG, iar manifestările clinice ale insuficienței renale cronice apar târziu, când intervenția terapeutică are o eficiență mai mică, a fost introdus un concept mai larg și anume *boală cronică de rinichi (BCR)* care reunește sub aceeași titulatură indicatorii de leziune a rinichiului cu IRC (Tabelul 2, Figura 2). Avantajul major al conceptului de BCR este că permite diagnosticul, deci și o intervenție terapeutică, mai precoce.

Boala cronică de rinichi este un sindrom definit prin prezența indicatorilor de leziune a rinichiului sau de reducere a funcției rinichiului, care au o durată mai mare de 3 luni și influențează starea de sănătate (Tabelul 2, Figura 2).

TABELUL 2. Criteriile de diagnostic al BCR (oricare cu o durată mai mare de 3 luni).

a) **Indicatorii de leziune a rinichiului**
   - Albuminurie > 30 mg/zi, proteinurie >150 mg/zi
   - Anomalii ale sedimentului urinar: hematurie, cilindri hematici etc.
   - Anomalii electrolitice, acido-bazice sau metabolice datorate disfuncțiilor tubilor renali
   - Leziuni histologice ale rinichiului prin biopsie renală
   - Leziuni structurale ale rinichiului diagnosticate prin examene imagistice, de exemplu: polichistoză renală
   - Transplant renal

b) **Insuficiență renală cronică**, rata filtrării glomerulare mai mică de 60 ml / min / 1,73m^2

FIGURA 2. **Boala cronică de rinichi**

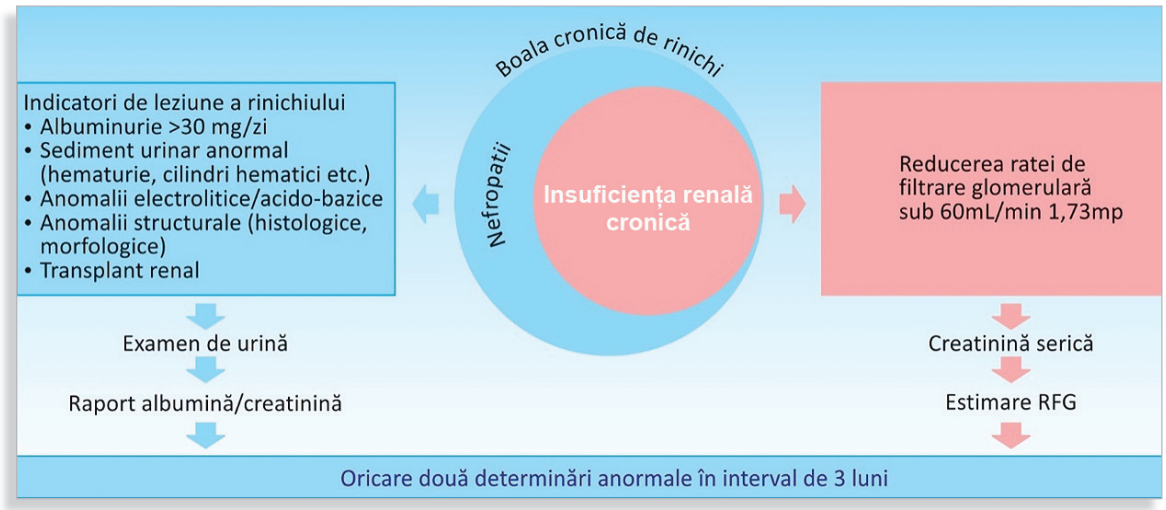

Diagnostic

Rata filtrării glomerulare este indicatorul global al funcției renale, ea poate fi măsurată sau estimată.

a. *Măsurarea ratei filtrării glomerulare*

Rata filtrării glomerulare este măsurată prin clearance-ul substanțelor exogene sau endogene, conform unui principiu general introdus de *van Slyke*. Cantitatea de substanță (*x*) aflată în concentrația Cs(*x*) în volumul de sânge (Vs) depurată în timpul *t* prin rinichi este egală cu cantitatea din acea substanță regăsită în concentrația Cu(*x*) în volumul de urină (Vu), format în același interval de timp. Clearance-ul substanței *(x)* [*Cl(x)*], adică cantitatea de sânge depurată de substanță *(x)* prin rinichi în timpul *t*, este ușor de determinat, prin măsurarea concentrației sanguine, a concentrației urinare și a volumului urinar:

$$Vs \times Cs_{(x)} \times t = Vu \times Cu_{(x)} \times t \quad Cl_{(x)} = V_{s/t} \times \frac{Cu_{(x)}}{Cs_{(x)}} / t$$

Măsurarea clearance-ului are ca premise: (*i*) absența metabolizării substanței *(x)*, (*ii*) eliminarea exclusiv prin filtrarea glomerulară a substanței *(x)* și (*iii*) valoarea constantă a concentrațiilor sanguine și urinare ale substanței (x) în tot timpul *t* al explorării.

Cea mai precisă metodă de determinare a clearance-ului se realizează cu ajutorul inulinei, oligozaharidă care nu este metabolizată și este eliminată exclusiv prin filtrare glomerulară. Clearance-ul inulinei este „etalonul de aur" al metodelor de determinare a ratei filtrării glomerulare, dar este prea laborios pentru a fi utilizat în clinică. Mai puțin laborioase, dar și mai puțin precise, sunt *clearance*-urile izotopice. Deoarece necesită aparatură specială sunt utilizate mai ales în scop de cercetare. Utilizat în clinică este *clearance*-ul creatininei (ClCr). Creatinina este produsă prin transformarea non-enzimatică relativ constantă a creatinei, proporțional cu masa musculară. Bărbații au producție mai mare decât femeile, iar copiii și bătrânii, mai mică. Eliminarea pe cale renală se realizează predominant, dar nu exclusiv, prin filtrare glomerulară. Pe măsură ce RFG se reduce, secreția tubulară crește până la 20-40%, astfel încât în IRC eliminarea urinară a creatininei subestimează

semnificativ RFG. Mai mult, precizia analitică variază în raport cu metoda colorimetrică sau enzimatică folosită pentru determinare, ceea ce a impus exclusiv utilizarea valorilor standardizate. De aceea, determinarea RFG prin clearance-ul creatininei, chiar după normalizare la suprafața corporală standard de 1,73 m^2, nu este foarte precisă. Limitele normale variază între 90–120 ml/min/1,73 m^2. Trebuie subliniat că măsurarea ClCr nu este validă atunci când producția sau excreția creatininei nu sunt constante, în injuria acută a rinichiului sau în hipercatabolismul muscular și nici atunci când volumul de urină format în timpul explorării nu poate fi estimat corect la bolnavii cu retenție incompletă de urină, hidronefroză sau chisturi parapielice.

b. Estimarea ratei de filtrare glomerulară

În mod curent, este utilizată estimarea RFG (eRFG) prin ecuații care descriu relația dintre creatinina serică, sexul, vârsta, etnia și masa corporală și RFG măsurat prin clearance-ul inulinei.

Prima ecuație pentru estimarea ClCr a fost descrisă de *Cockroft* și *Gault* (1978):

$$ClCr = \frac{[140 - \text{vârsta (ani)}] \times \text{Masa corporală (kg)}}{72 \times sCr\ (mg/dl)} \times 0{,}85\ (\text{femei})$$

Are avantajul că poate fi calculată ușor, însă supraestimează ClCr. Ecuațiile MDRD și CKD EPI sunt bazate pe valori standardizate ale creatininei și provin din studii care au inclus un număr mare de participanți, cu vârste diferite, de ambele sexe, de mai multe etnii și aproximează mai bine RFG. Însă, deoarece sunt ecuații exponențiale cu exponenți fracționari, nu pot fi calculate manual. Sunt modalitatea recomandată în prezent pentru estimarea RFG. Deoarece exprimă în procente numărul de nefroni funcționali, eRFG este fundamentală în nefrologie. Ca și în cazul ClCr, estimările eRFG sunt valide numai dacă creatinina serică este stabilă. Variațiile mari ale creatininei de la o zi la alta indică de obicei insuficiența renală acută iar eRFG în această situație este invalidă. Cistatina C este un polipeptid cu masă moleculară mică de aproximativ 13 kDa, produs de toate celulele nucleate și eliminat aproape exclusiv prin filtrare glomerulară. Nivelurile ei serice par mai puțin dependente de vârstă, sex și etnie decât cele ale creatininei, dar depind mai mult de masa adipoasă. Estimarea RFG bazată pe cistatina C serică sau pe combinația cistatină C – creatinină este indicată atunci când filtrarea glomerulară are valori de graniță la estimarea bazată pe creatinina serică și nu există indicatori de leziune a rinichiului, dar utilizarea ei nu s-a generalizat încă.

Rata de filtrare glomerulară estimată prin ecuațiile MDRD sau CKD EPI este metoda recomandată pentru evaluarea funcției renale și are ca punct de plecare creatinina serică, vârsta, sexul și etnia. Indică câte procente din nefroni sunt funcționali.

Dacă eRFG este sub 60 ml/min la o determinare, există și posibilitatea ca insuficiența renală să fie acută. De aceea, pentru excludere este recomandată o a doua determinare după două săptămâni. Dacă a doua valoare a eRFG este cu 20% mai mare decât prima, injuria acută a rinichiului este probabilă și este indicat consult nefrologic.

Demonstrarea caracterului cronic al insuficienței renale presupune două determinări ale eRFG la două săptămâni distanță. Dacă funcția renală este stabilă la o variație mai mică de 20%, insuficiența renală este cronică.

Etiologie

Identificarea cauzei IRC este importantă, deoarece, cel puțin în stadiile incipiente, recunoașterea cauzei permite, prin tratament specific, ameliorarea evoluției.

Există puține date în populația generală referitoare la cauzele IRC. De obicei, sunt utilizate rapoartele centrelor de TSFR, care pierd însă informația referitoare la persoanele care decedează înainte de inițierea TSFR. Cu această rezervă, cele mai frecvente cauze ale IRC în Europa sunt nefropatia diabetică și nefropatiile vasculare secundare aterosclerozei arterelor renale și arteriosclerozei arteriolelor renale sau nefroangioscleroza, consecințe ale hipertensiunii arteriale. Afecțiunile nefrologice propriu-zise, glomerulopatiile, nefropatiile tubulo-interstițiale, nefropatiile ereditare și altele, sunt mai rare.

În stadiile inițiale ale IRC, diagnosticul nefropatiei cauzale, adică boala renală primară, este bazat pe anamneză, care include istoricul familial, istoricul de diabet zaharat, relația temporală dintre diagnosticul nefropatiei și al HTA, pe unele elemente ale examenului clinic precum edemele, nefromegalia, manifestările bolilor sistemice, pe dimensiunile, aspectul rinichilor și al căilor urinare la examenul ecografic, pe măsurarea proteinuriei și pe examenul sedimentului urinar. Însă, în stadii avansate, diagnosticul bolii renale primitive este dificil, chiar imposibil, fapt care explică proporția mare a pacienților care nu au o cauză identificată a IRC. Acest lucru reflectă trimiterea tardivă a bolnavilor la nefrologi. De aceea, recunoașterea IRC este de egal interes pentru nefrologi și pentru medicii cu alte specialități (**Tabelul 3**).

Identificarea cauzei insuficienței renale este importantă, deoarece boala renală primară influențează atât simptomatologia, cât și evoluția.

Insuficiența renală cronică are ca substrat, cel mai frecvent, nefropatia diabetică și bolile vasculare ale rinichiului cum ar fi ateroscleroza arterelor renale şi arterioscleroza arteriolelor renale, mai rar glomerulopatiile, nefropatiile tubulo-interstițiale sau ereditare.

Boala renală primară poate fi identificată prin analiza anamnezei, examen clinic complet, ecografie renală, măsurarea proteinuriei şi examenul microscopic al sedimentului urinar. În stadii avansate, identificarea cauzei IRC este dificilă sau imposibilă.

Evoluție

Odată instalată, IRC are o evoluție progresivă stadială cronică, în ani, către distrugerea completă a rinichiului care necesită TSFR sau către deces, chiar dacă boala renală primară nu mai este activă.

TABELUL 3. **Cauzele insuficienței renale cronice în Europa (EDTA-ERA Registry report 2015).**

Boala renală primară	%	Indicii diagnostice
Nefropatia diabetică • Diabet zaharat tip 1 (2%) • Diabet zaharat tip 2 (21%)	23%	- Istoric de diabet zaharat peste 10 ani - Microangiopatie - retinopatie - Inițial albuminurie 30-300mg/g creatinină - Ulterior albuminurie >300mg/g creatinină - sindrom nefrotic - HTA - IRC N.B. Sedimentul urinar modificat sugerează o altă nefropatie
Boli vasculare ale rinichiului	17%	
• Nefroangioscleroza	15%	- Istoric familial de HTA - HTA precede instalarea IRC cu 10-15 ani - Retinopatie hipertensivă - Hipertrofie ventriculară stângă - Rinichi cu dimensiuni reduse simetric, contur fin neregulat, hiperecogeni - IRC - Proteinurie redusă - Sediment urinar „sărac” N.B. Sedimentul urinar modificat sugerează o altă nefropatie
• Ateroscleroza vaselor renale	2%	- HTA recent instalată sau agravată, valori mari, rezistentă la tratament - Ateroscleroză în alte teritorii: carotidian, coronar, membre inferioare etc. - Edeme pulmonare acute repetitive - Rinichi asimetrici, hiperecogeni, contur fin neregulat - Proteinurie de obicei redusă <1g/g creatinină - Sediment urinar „sărac” - Rar, atero-embolism - injurie acută a rinichiului, peteșii, hematurie, VSH mare
Glomerulopatii	12%	- Sindrom nefrotic - Sindrom nefritic acut/cronic - Sindrom nefritic-nefrotic - HTA descoperită simultan sau succesiv cu nefropatia - Semne și simptome ale bolii sistemice: LES, mielom multiplu, amiloidoză - Biopsia renală este adesea necesară
Nefropatii tubulo-interstițiale	5%	- Obstrucții ale căilor urinare prin litiază, malformații sau vezică neurologică - Anomalii metabolice:hiperuricemie, hipercalcemie - Expunere cronică la medicamente/toxice: AINS, inhibitori ai pompei de protoni, cisplatin, aflatoxine, cadmiu, mercur etc. - Rinichi eventual asimetrici, contur neregulat, hiperecogeni, eventual hidronefroză - Poliurie fixă - Hipostenurie persistentă - Proteinurie redusă <1g/g creatinină, tubulară - β2 microglobulină - Eventual, sărac, eventual leucociturie
Nefropatii ereditare (polichistoza renală)	5%	- Istoric familial - Poliurie - Colici nefretice cu sau fără hematurie prin ruptură sau infecție chisturilor, litiază) - HTA - Nefromegalie bilaterală - Ecografia la pacienți cu: - istoric familial, - nefromegalie bilaterală - cel puțin două chisturi într-un rinichii sau cel puțin un chist în fiecare rinichi - sub 30 ani - cel puțin două chisturi în fiecare rinichi - 30-59 ani - cel puțin patru chisturi în fiecare rinichi - peste 60 ani
Altele	17%	-
Necunoscute/neraportate	21%	-

Evoluția stadială este explicată prin caracterul maladaptativ al mecanismelor de compensare. După ce boala renală primară a distrus un număr de nefroni, funcțiile rinichiului sunt menținute prin intrarea în funcție a „nefronilor de rezervă". Apoi, intervine hipertrofia nefronilor încă funcționali. Scăderea numărului nefronilor încă funcționali și mai mult, apariția hiperperfuziei și a hipertensiunii intra-glomerulare, determină hiperfiltrare în nefronii restanți. Deși funcțiile renale sunt menținute, hipertensiunea intra-glomerulară și hiperfiltrarea cresc proteinuria, toate determinând distrugerea de noi nefroni prin *glomeruloscleroza secundară și fibroza interstițială*. Singurul mediator identificat al mecanismelor de compensare pentru care există terapie specifică eficientă este sistemul renină-angiotensină-aldosteron (**Figura 3**).

FIGURA 3. **Mecanismele progresiei Bolii cronice de rinichi.**

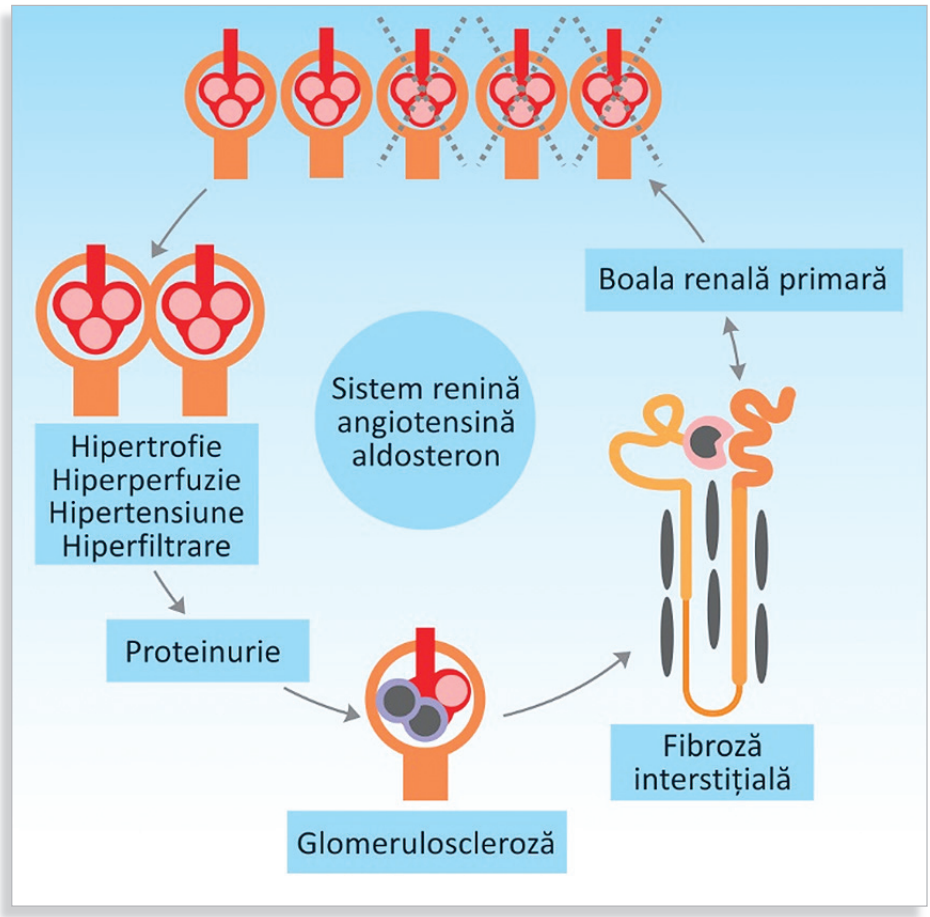

Odată instalată, insuficiența renală cronică are o evoluție progresivă stadială, datorită mecanismelor de compensare care, deși mențin eRFG, determină prin hiperfiltrare, hipertensiune intra-glomerulară și proteinurie, distrugerea progresivă de noi nefroni, proces iterativ în care sistemul *renină-angiotensină-aldosteron* are un rol important.

Stadializare

În funcție de relația strânsă dintre scăderea eRFG și creșterea riscului renal și în general de morbiditate și de mortalitate, care există chiar atunci când eRFG este în domeniul de „normalitate", au fost definite șase stadii ale eRFG, notate G1-G5. Însă, conform definiției, insuficiența renală cronică se încadrează în stadiile G3a-G5 adică pentru eRFG mai mic de 60 ml/min (**Tabelul 4**, **Figura 4**).

Insuficiența renală cronică compensată

Insuficiența renală cronică compensată corespunde stadiilor G3a-G3b pentru eRFG 59-30 ml/min. Este denumită „compensată", deoarece homeostazia nu este modificată.

În faza poliurică, mecanismul principal de compensare este creșterea diurezei, care este explicată prin depășirea capacității de reabsorbție a tubilor de către volumul mare și de încărcătura osmolară mare ale filtratului glomerular, ca și de scăderea răspunsului tubular la ADH. Din aceste motive, poliuria este fixă, puțin influențată de aportul de lichide și determină nicturie. Deci, poliuria este primul indiciu al IRC, dar este rareori observată de pacient, însă anamneza poate identifica aspectul hidruric al urinei sau momentul apariției nicturiei, care însoțește poliuria. În faza „de retenție azotată fixă", ureea serică crește și se stabilizează la valori cuprinse între 80 – 100 mg/dl, care persistă 1 - 2 ani. Creșterea ureei serice poate fi privită ca un mecanism compensator, deoarece contribuie la menținerea poliuriei, datorită efectului osmotic al ureei. Spre sfârșitul acestei faze, pot apărea și modificări ale examenelor paraclinice care anunță decompensarea: anemia, hiperfosfatemia, creșterea PTH și a FGF-23.

TABELUL 4. Stadiile insuficienței renale cronice.

Stadiul	eGFR*	Descrierea	Descrierea clinică		Manifestările clinice
G1	>90	eRFG normal crescut	-		- Ale bolii renale primare - HTA
G2	60-89	eRFG puțin scăzut	-		- Ale bolii renale primare - HTA - HVS (±)
G3a	45-59	eRFG puțin până la moderat scăzut	IRC compensată	Faza poliurică	- Ale bolii renale primare - HTA (++) - HVS - Poliurie „fixă", nicturie
G3b	30-44	eRFG moderat până la sever scăzut		Faza de retenție azotată fixă	- Ale bolii renale primare (±) - HTA (+++) - HVS (+) - Creșterea ureei serice - HTA (++++) - HVS (+++)
G4	15-29	eRFG sever scăzut	IRC decompensată		- Creșterea ureei serice - Retenție sare și apă - Hiperpotasemie - Acidoză - Alterări ale metabolismului mineral - Anemie (+)
G5	<15	Decompensat	Sindrom uremic		- Leziuni viscerale uremice: gastro-entero-colită, sângerări, pericardită, plămân uremic, polineuropatie, encefalopatie, malnutriție

* ml/min/1,73m^2;
HVS – hipertrofie ventriculară stângă.

Frecvența hipertensiunii arteriale este mai mare decât în populația generală, ca și cea a hipertrofiei ventriculare stângi (HVS) (**Figura 4**). Manifestările bolii renale primare, în principal proteinuria, modificările sedimentului urinar sau modificările ecografice ale rinichilor și căilor urinare, sunt încă evidente în stadiul compensat al IRC, dar se atenuează pe măsura progresiei în stadiul decompensat, cu excepția proteinuriei care poate crește, astfel că identificarea bolii renale primare este aproape imposibilă în acest stadiu (vezi *Cauzele IRC*, **Tabelul 3**).

În stadiul de insuficiență renală cronică compensată, homeostazia nu este modificată, deoarece este menținută prin creșterea diurezei, poliurie fixă și ulterior retenția azotată.

Hipertensiunea arterială și hipertrofia ventriculară stângă sunt mai frecvente decât în populația generală.

Manifestările bolii renale primare sunt încă evidente și completează simptomatologia.

FIGURA 4. Stadiile insuficienței renale cronice.

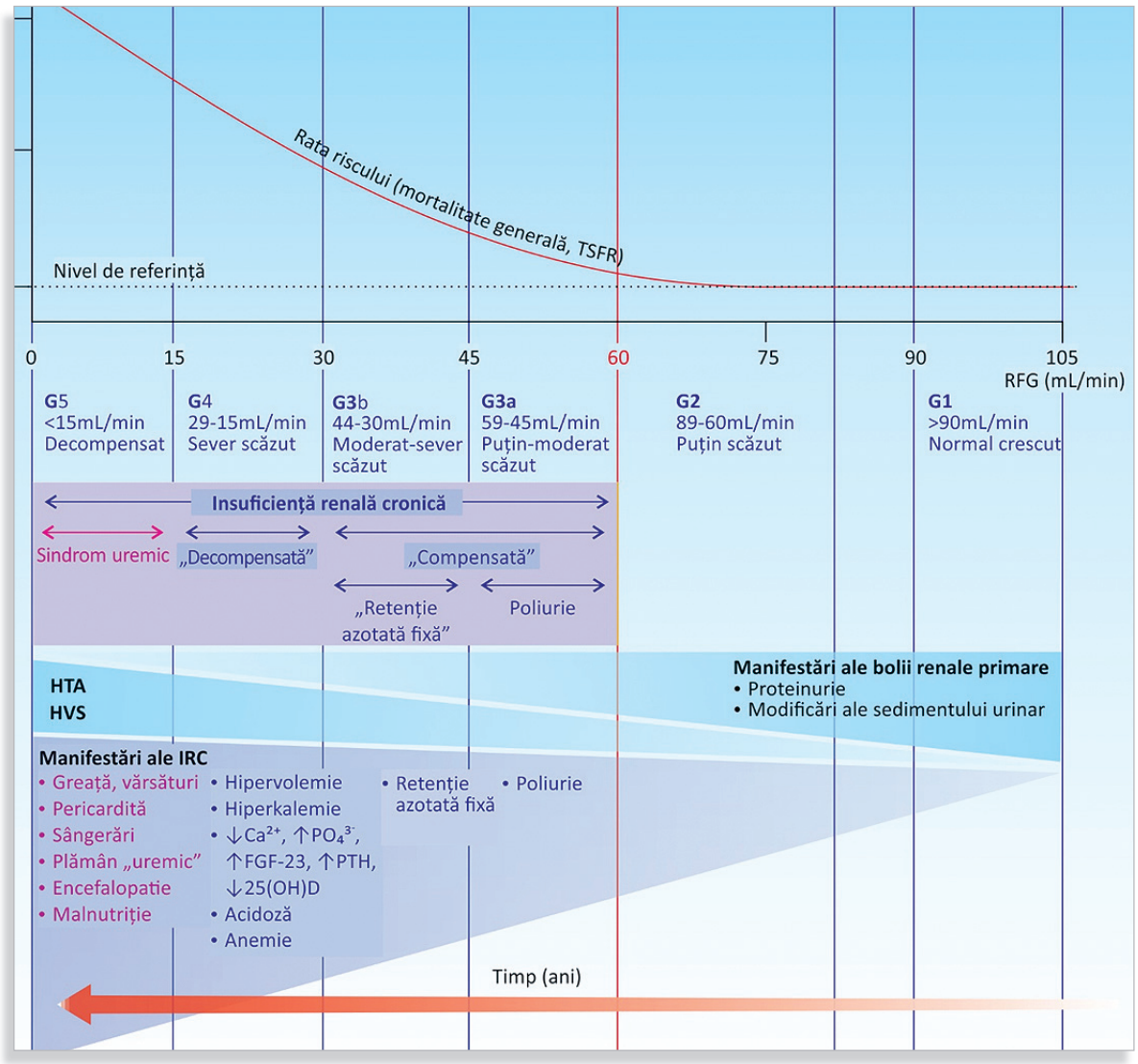

Insuficiența renală cronică decompensată

Insuficiența renală cronică decompensată este astfel denumită deoarece mecanismele compensatorii sunt depășite și consecutiv se instalează dezechilibrele hidro-electrolitice și acido-bazice. Corespunde stadiilor G4-G5. Mai ales atunci când eRFG scade sub 15 ml/min, stadiul G5, devin evidente consecințele acumulării de toxine uremice, determinate de alterarea funcțiilor excretorie, metabolică și endocrină, care contribuie la apariția sindromului uremic. Acesta este caracterizat de apariția leziunilor viscerale specifice insuficienței renale cronice: gastro-enterocolită, sângerări, pericardită, plămân uremic, polineuropatie, encefalopatie și malnutriție.

Alterarea funcției homeostazice

Scăderea eliminării renale de sodiu poate pozitiva bilanțul sodiului. Creșterea osmolarității mediului intern din cauza excesului de sodiu determină sete și creșterea ingestiei de apă, ceea ce conduce la apariția hiperhidratării. Presiunea arterială crește și este mai greu de controlat, hipertrofia ventriculară stângă este mai frecventă, pot apărea dispneea, ralurile subcrepitante la baze, edemele și hepatomegalia dureroasă, modificări care induc decompensarea cardiacă ventriculară stângă sau globală. Însă, hiperhidratarea poate fi puțin evidentă clinic deoarece edemele sunt rare. Retenția de apă și sodiu poate genera în stadiul G5 și plămânul uremic, manifestat prin dispnee discrepant de intensă în raport cu numărul redus al ralurilor subcrepitante. Hiperkalemia nu este frecventă și rar este simptomatică prin parestezii, pareze, tulburări de conducere sau de ritm. Acidoza metabolică decompensată, caracterizată prin pH mai mic de 7,2 și bicarbonat seric sub 15 mEq/l, este frecventă și poate deveni simptomatică în stadiul G5 cu apariția dispneei cu polipnee și amplitudine mare a respirației denumită dispnee Küssmaul. Este produsă de scăderea amoniogenezei tubulare, care reduce regenerarea bicarbonaților. Accentuează multe dintre manifestările IRC și anume osteodistrofia, malnutriția, hiperpotasemia (Figura 5).

Alterarea funcției metabolice

Rinichiul este al doilea sediu al gluconeogenezei după ficat. Reducerea funcției neoglucogenetice contribuie la instalarea hipoglicemiei și a malnutriției proteino-calorice în stadiul G5. Mare parte a polipeptidelor, inclusiv hormonii polipeptidici, sunt îndepărtate din circulație de rinichi. De exemplu, deoarece 20% din insulina circulantă este metabolizată de rinichi, în IRC avansată cantitatea de insulină necesară pentru echilibrarea glicemiei la diabetici scade. Pe de altă parte, fragmentele polipeptidice ale unor hormoni proteici cum ar fi PTH-ul și gastrina nu mai sunt eficient epurate de rinichiul insuficient, se acumulează și pot modifica acțiunea hormonilor, comportându-se ca agoniști sau antagoniști funcționali. Mai mult, unele polipeptide se comportă ca toxine uremice.

Alterarea funcției endocrine

Producția renală de eritropoietină scade începând din stadiul G3b la o eRFG 45-30 ml/min și este alături de deficitul de fier, reducerea duratei de viață a hematiilor și de toxicitatea uremică unul dintre mecanismele de apariție a anemiei renale.

Rinichiul este singurul sediu al 1α hidroxilazei care convertește calcidiolul în calcitriol, forma activă endocrină a vitaminei D. Deficitul de calcitriol are consecințe importante atât asupra metabolismului mineral și osos prin scăderea absorbției intestinale a calciului, anularea efectului supresor asupra sintezei de PTH și a hiperplaziei paratiroidelor, reducerea mineralizării osteoidului cât și asupra efectelor pleiotrope ale calcitriolului prin modularea sistemului renină-angiotensină-aldosteron și a răspunsului imun.

De aceea, deficitul de 1α hidroxilază este alături de hiperfosfatemie, cu hipersecreția FGF-23, a PTH-ului și de acidoză una dintre cauzele osteodistrofiei renale și ale calcificărilor extrascheletice ale arterelor sau ale țesuturilor moi. Deși anomaliile biochimice ale metabolismului mineral și osos manifestate prin hiperfosfatemie, hipocalcemie, creșterea PTH și a FGF-23, scăderea 25(OH)D apar încă din stadiul compensat al IRC și devin mai pronunțate în cel decompensat, ele sunt de obicei asimptomatice până târziu, după inițierea TSFR. Rinichiul este și una dintre sursele principale de componente ale sistemului renină-angiotensină-aldosteron. Producția de angiotensină și de aldosteron crește în IRC și a fost pusă în legătură, nu numai cu HTA, ci și cu remodelarea arterială și ventriculară stângă, și cu progresia fibrozei interstițiului renal.

FIGURA 5. Manifestările proprii insuficienței renale cronice.

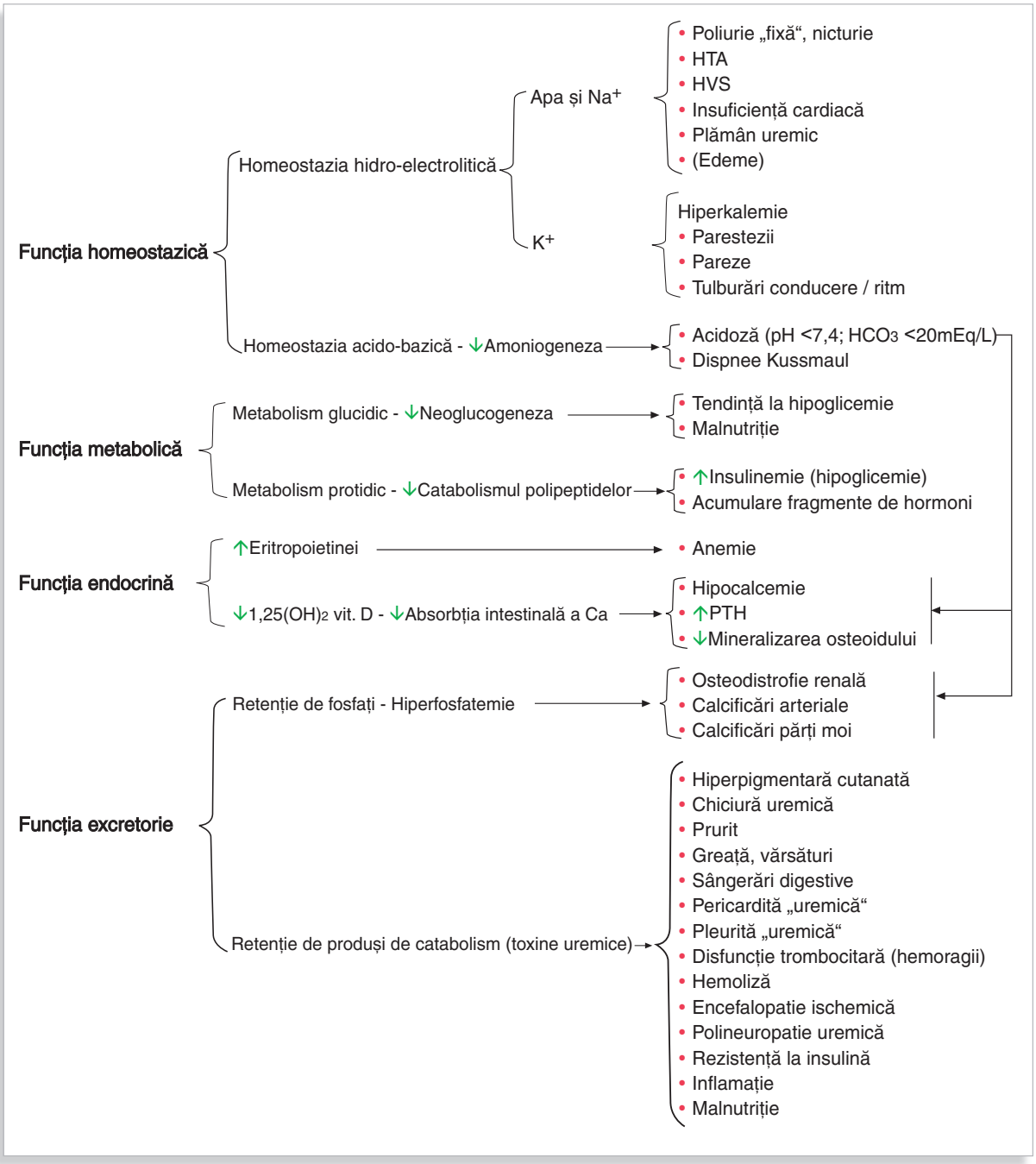

Alterarea funcției excretorii – Sindromul uremic

Creșterea ureei serice este una dintre primele manifestări paraclinice ale alterării funcției excretorii. În stadiul compensat, creșterea ureei contribuie la menținerea poliuriei compensatorii. În general, ureea are o toxicitate mică, până la valori foarte mari de 250-300 mg/dl. Întrucât ureea este ușor difuzibilă, se regăsește și în secreții, unde, sub acțiunea ureazelor bacteriene, este scindată, iar compușii amoniului rezultați pot determina leziuni ale mucoaselor. Pe de altă parte, ureea poate realiza produși de carbamilare a proteinelor care contribuie la toxicitatea uremică. Scăderea excreției renale a fosfaților apare din primele stadii ale IRC, iar hiperfosfatemia consecutivă declanșează mai multe mecanisme de control și anume secreție crescută de factor de creștere fibroblastic 23 și de parathormon, scade formarea de 1,25 $(OH)_2D$ prin inhibiția 1α hidroxilazei renale mecanisme care mențin multă vreme fosfatemia normală. Însă, mecanismele de control devin în timp maladaptative și contribuie la instalarea osteodistrofiei renale, a calcificărilor arteriale și ale țesuturilor moi. Incapacitatea rinichilor de a elimina produșii de catabolism hidrosolubili rezultă în retenția a peste 400 de „toxine uremice" incomplet caracterizate în prezent, care determină împreună cu consecințele alterării celorlalte funcții ale rinichiului diferite leziuni ale organelor, realizând în stadiul G5 la un nivel al eRFG mai mic de 15 ml/min *sindromul uremic*. Oricare dintre elementele sindromului uremic constituie indicație de inițiere de urgență a dializei, deoarece limitează șansele de supraviețuire a bolnavului la 2-4 săptămâni.

Tegumentul este hiperpigmentat cu paloare „teroasă" uremică datorită retenției de cromogeni și anemiei, ureea aflată în concentrație mare în secreția sudoripară poate forma cristalele și duce la apariția „chiciurei" uremice, iar pruritul poate determina leziuni de grataj. Pruritul este determinat de combinația dintre scăderea secreției sebacee, depunere de calciu în tegument prin hiperparatiroidism secundar și leziunile terminațiilor nervoase dermice ca urmare a toxicitatății uremice. Poate exista și hiperpigmentarea arciformă a porțiunii distale a unghiilor denumită semnul *Terry*. Tulburările digestive sunt greața și vărsăturile, diareea și sângerările, mai frecvent hemoragiile digestive superioare. Au ca substrat concentrația crescută a ureei în secrețiile digestive, din care sub acțiunea florei intestinale se formează amoniu și alți compuși azotați, cu acțiune toxică asupra mucoaselor. Sângerările pot avea ca substrat și angiodisplazia, care este mai frecventă în IRC decât în populația generală. Frecătura pericardică indică o pericardită uremică, de obicei sero-fibrinoasă, puțin exsudativă. Mai rar, pot exista și frecături pleurale in pleurita uremică. Sângerările „uremice" cutaneo-mucoase, manifestate prin peteșii, sângerări la locurile de puncție venoasă, epistaxis, și mai rar cele viscerale sunt produse de relația deficitară factor VIIl – factor von Willebrand și de eliberarea scăzută de adenozin difosfat și de tromboxan A2 de către trombocite. Toxinele uremice au acțiune hemolitică, contribuind la accentuarea anemiei prin reducerea duratei de viață a hematiilor. De asemenea, scade răspunsul celulelor eritroformatoare la stimularea cu eritropoietină. Encefalopatia uremică se manifestă prin apatie, tulburări de concentrare, inversarea ritmului somnului, confuzie, delir și comă, asociate cu tulburări motorii, asterixis, mioclonii, rar convulsii tonico-clonice. Polineuropatia uremică este senzitivo-motorie, simetrică și evoluează centripet. Manifestările sistemului nervos sunt amplificate de diselectrolitemii, de acidoză și de unele medicamente. Rezistența la insulină, hipertrigliceridemia și malnutriția protein-calorică sunt alte componente ale sindromului uremic. Au o patogenie complexă care include acidoza, inflamația cronică, deficitul de vitamină D, în care toxinele uremice au un rol central.

În *stadiul decompensat al IRC* (G4-G5), mecanismele compensatorii sunt depășite, apar dezechilibre hidro-electrolitice și acido-bazice, iar compromiterea funcțiilor excretorie, metabolică și endocrină a rinichiul are consecințe clinice evidente, mergând până la leziunile viscerale manifestate prin gastro-enterocolită, sângerări, pericardită, plămân uremic, polineuropatie, encefalopatie, malnutriție acestea caracterizează sindromul uremic.

BIBLIOGRAFIE ȘI LECTURI RECOMANDATE

Capitolul 1
ANAMNEZA SPECIFICĂ ȘI SIMPTOMELE APARATULUIRENO-URINAR

1. Karl Skorecki, Glenn M. Chertow, Philip A. Marsden, Maarten W. Taal, Alan S.L. Yu (sub redacția). *Brenner&Rector's the Kidney*, 10th edition. 2016, Elsevier, Philadelphia, USA;
2. Kasper DL, Fauci AS, Hauser SL, Longo DL, Jameson JL, Loscalzo J (sub redacția). *Harrison'sPrinciples of Internal Medicine* 19th Ed., The McGraw-Hill Companies, 2015;
3. Mihail A, Ion IC, Popescu P, Alexandru I, Georgescu DE. *Curs de Semiologie medicală*, vol. II, Institutul de Medincăși Farmacie, Facultatea de Medicină Generală, Catedra de Semiologie, București, 1986.

Pentru capitolele:
2 - EXAMENUL OBIECTIV AL APARATULUI RENO-URINAR
3 - EXAMENUL URINEI
4 - EXPLORAREA FUNCȚIONALĂ A APARTULUI RENO-URINAR
5 - EXPLORAREA IMAGISTICĂ A APARATULUI RENO-URINAR
6 - SEMNELE NEFROLOGICE
titlurile recomandate sunt:

1. Karl Skorecki, Glenn M. Chertow, Philip A. Marsden, Maarten W. Taal, Alan S.L. Yu (sub redacția). *Brenner&Rector's the Kidney*, 10th edition. 2016, Elsevier, Philadelphia, USA;
2. Kasper DL, Fauci AS, Hauser SL, Longo DL, Jameson JL, Loscalzo J (sub redacția). *Harrison'sPrinciples of Internal Medicine* 19th Ed., The McGraw-Hill Companies, 2015;
3. Mihail A, Ion IC, Popescu P, Alexandru I, Georgescu DE (sub redacția). *Curs de Semiologie medicală*, vol. II, Institutul de medincă şi farmacie, Facultatea de medicină generală, Catedra de semiologie, Bucureşti, 1986;
4. Ursea N (sub redacția). *Esențialul în nefrologie*. Editura Fundației Române a Rinichiului, București, 2000.

Capitolul 7
EDEMUL RENAL

1. Ellis D. *Pathophysiology, Evaluation, and Management of Edema in Childhood Nephrotic Syndrome*. Front. Pediatr., 11 January 2016;
2. Trayes KP, Studdiford JS, Pickle S et al. *Edema: Diagnosis and Treatment*. American Family Physician. July 15, 2013 Volume 88, Number 2, 102-110;
3. Ely JW, Osheroff JA, Chambliss ML et al. *Approach to Leg Edema of Unclear Etiology*. JABFM March–April 2006 Vol. 19 No. 2: 148-160;
4. Bobkova I, Chebotareva N, Kozlovskaya L et al. *Nephrology @ Point of care* 2016; 2(1):e47-e55.

Capitolul 8
HIPERTENSIUNEA ARTERIALĂ NEFROGENĂ

1. Baumgartner I, Lerman LO. *Renovascular hypertension: screening and modern management*. European Heart Journal (2011) 32, 1590–1598;
2. Textor SC. *Current Approaches to Renovascular Hypertension*. Med Clin North Am. 2009 May; 93(3): 717-732;
3. Kjell Tullus K, Roebuck DJ,McLaren CA et al. *Imaging in the evaluation of renovascular disease*. Pediatr. Nephrol. 2010 Jun; 25(6): 1049–1056;
4. Vagaonescu T, Dangas G. *Renal Artery Stenosis: Diagnosis and Management*. The Journal of Clinical Hypertension. 2002 vol IV (5): 363-370;
5. [Guideline] Rooke, Thom W., et al. "*2011 ACCF/AHA Focused update of the guideline for the management of patients with peripheral artery disease (updating the 2005 guideline): A Report of the American College of Cardiology Foundation/American Heart Association Task Force on Practice Guidelines Developed in Collaboration With the Society for Cardiovascular Angiography and Interventions, Society of Interventional Radiology, Society for Vascular Medicine, and Society for Vascular Surgery.*". Journal of vascular surgery. (2011). 54.5:e463-654;
6. [Guideline] European Stroke Organisation, Tendera M, Aboyans V, et al. ESC *Guidelines on the diagnosis and treatment of peripheral artery diseases: Document covering atherosclerotic disease of extracranial carotid and vertebral, mesenteric, renal, upper and lower extremity arteries: the Task Force on the Diagnosis and Treatment of Peripheral Artery Diseases of the European Society of Cardiology (ESC)*. Eur Heart J. 2011 Nov. 32 (22):2851-906;
7. [Guideline] Parikh SA, Shishehbor MH, Gray BH, White CJ, Jaff MR. *SCAI expert consensus statement for renal artery stenting appropriate use*. Catheter Cardiovasc Interv. 2014 Dec 1. 84 (7):1163-71.

Capitolul 9
SINDROMUL NEFRITIC ACUT

1. Radhakrishnan J. *Glomerular disease*: *Evaluation and differential diagnosis in adults*. In UpToDate RJ Glassock, Fervenza FC (eds);
2. G Mircescu (sub red). *Glomerulopatiile*. (2016) Editura Medicală, Bucureşti.

Capitolul 10
SINDROMUL NEFRITIC CRONIC

1. Radhakrishnan J. *Glomerular disease: Evaluation and differential diagnosis in adults*. In UpToDate RJ Glassock, Fervenza FC (eds);
2. Kashtan CE. *Isolated and persistent glomerular hematuria: IgA; Alport; thin basement membrane nephropathy* In UpToDate, RJ Glassock, Fervenza FC (eds);
3. G Mircescu (sub red.). *Glomerulopatiile*. (2016) Editura Medicală, Bucureşti.

Pentru capitolele:

11 - SINDROMUL NEFROTIC

12 - SINDROMUL NEFRITIC–NEFROTIC

titlurile recomandate sunt:

1. Radhakrishnan J. *Glomerular disease: Evaluation and differentialdiagnosis in adults*. In UpToDate RJ Glassock, Fervenza FC (eds);
2. Radhakrishnan J. *Pathophysiology and treatment of edema in patients with the nephroticsyndrome*. In UpToDate RJ Glassock, Fervenza FC (eds);
3. Kelepouris E, Rovin BH. *Overview of heavy proteinuria and the nephroticsyndrome*. In UpToDateGlassock RJ, (ed);
4. G Mircescu (sub red.). *Glomerulopatiile*. (2016) Editura Medicală, Bucureşti.

Capitolul 13
NEFROPATIILE TUBULO-INTERSTIŢIALE

1. N. Ursea, M Penescu. *Nefropatiile interstiţiale* În Tratat de Nefrologie, vol. II, N Ursea, Editura Artprint, Bucureşti, 1994, ISBN 973-95 808-9-0, (883-948);
2. Carolyn J Kelly, Eric G Neilson. *Tubulointerstitial Diseases.* In The Kidney (Barry M Brenner 7th edition) Ed. Sounders Phyladelphia), 2004;
3. Walter E. Stamm. *Cystitis and urethritits in Diseases of the Kidney and Urinary tract*, (7 th Ed.) Robert W. Schrier (Ed). Lippincott Williams and Wikings, Phyladelphia 2001;
4. Allan Rolland Lindsay E. Nicollé. *Infectitions of the upper urinary tract*. In Diseases of the Kidney and Urinary tract;
5. Nina E Tolkof – Rubin, Ramzi S Cotran, Robert H Rubin. *Urinary trac infections, Pyelonephritis and Reflux Nephropathy*. In The Kidney (7th edition) Barry M Brenner (Ed. Sounders Phyladelphia) 2004.

Capitolul 14
INJURIA ACUTĂ A RINICHIULUI

1. Kidney Disease: Improving Globa Outcomes (KDIGO) Acute Kidney Injury Work Group. *KDIGO Clinical Practice Guideline for Acute Kidney Injury*. Kidney inter., Suppl. 2012; 2: 1–138;
2. Kasper DL, Fauci AS, Hauser SL, Longo DL, Jameson JL, Loscalzo J. *Harrison's Principles of Internal Medicine* 19th Ed., The McGraw-Hill Companies, 2015.

Capitolul 15
INSUFICIENȚA RENALĂ CRONICĂ

1. Kidney Disease: Improving Global Outcomes (KDIGO), 2012, Clinical *Practice Guideline for the Evaluation and Management of Chronic Kidney Disease*. Kidney inter, Suppl 2013:1-150;
2. Mircescu G. „*Boala cronică de rinichi*". În Compendiu de specialităţi medico-chirurgicale, sub redacţia Stoica V, Scripcariu V, Editura Medicală, Bucureşti, 2016, 473-514.

SEMIOLOGIA SÂNGELUI ŞI A SISTEMULUI HEMATOFORMATOR

VI

Elena Laura ILIESCU, Simona IOANIȚESCU

VI/1

Noțiuni introductive - Generalități

DEFINIŢIE

Eritropoieza este un proces complex, prin care precursorii eritrocitari se diferențiază până la stadiul de eritrocite mature funcționale. În paralel, are loc și procesul de sinteză a hemoglobinei.

Maturația seriei eritroide se caracterizează printr-o serie de evenimente care conduc la scăderea dimensiunilor celulare, la micșorarea nucleului, la creșterea cantităţii de citoplasmă și la încărcarea progresivă a acesteia cu hemoglobină. La microscop, aceste modificări celulare se reflectă în schimbarea culorii eritrocitului din albastru în roz-portocaliu, datorită transformării eritroblastului bazofil în eritroblast oxifil (**Figura 1**).

FIGURA 1. **Cascada eritropoiezei.**

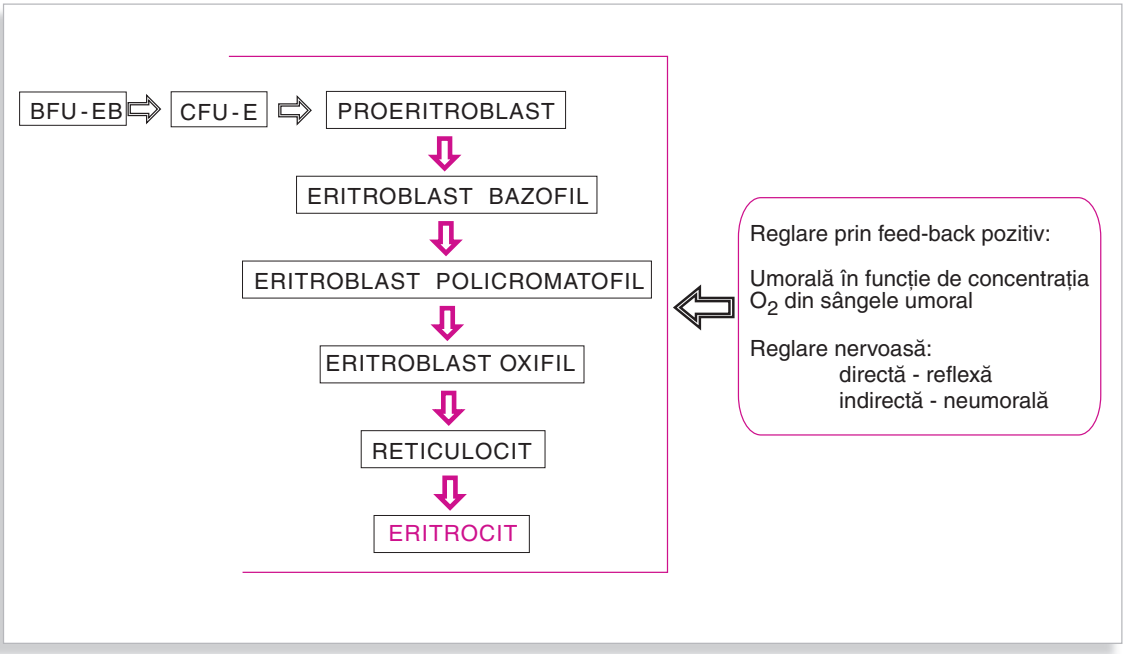

[1] BFU-EB: *Burst Forming Unit Erytroid.*
[2] CFU-E: *Colony Forming Unit Hematopoietic.*

Reglarea eritropoiezei

Reglarea eritropoiezei printr-un mecanism de feed-back pozitiv se referă la stimularea producerii și dezvoltării precursorilor nediferențiați ai eritrocitelor prin semnalele care pornesc de la nivelul țesuturilor, ca urmare a variațiilor de concentrație a oxigenului. În adaptarea eritropoiezei la necesarul tisular de oxigen sunt implicate mai multe procese umorale și nervoase complexe.

Reglarea umorală

Scăderea concentrației de oxigen este factorul principal de stimulare a producției medulare de eritrocite. Acest mecanism este întâlnit la indivizii care trăiesc la altitudine, la bolnavii cu insuficiență cardiacă care au un nivel redus al oxigenării tisulare datorită debitului cardiac scăzut, în hemoragii și în intoxicația cu monoxid de carbon. Stimulii umorali ai eritropoiezei sunt reprezentați de eritropoietină, IL-3, IL-4 și IL-9. Mai intervin hormonii androgeni, insulina, hormonii tiroidieni și adrenalina care au rol stimulator, hormonii estrogeni și cortizolul care au rol inhibitor.

Reglarea nervoasă

Reglarea nervoasă a eritropoiezei are două componente: una directă, reflexă și alta indirectă, neuro-hormonală. Reglarea directă este strâns legată de chemoreceptorii sinocarotidieni. Aceștia răspund la scăderea presiunii parțiale a oxigenului prin impulsuri, care sunt transmise către substanța reticulată bulbară și către hipotalamusul posterior. De aici, pleacă eferențe care ajung prin intermediul nervilor splahnici în măduva osoasă hematogenă. În acest fel are loc o activare a sistemului simpato-adrenergic care stimulează mobilizarea sângelui din depozite printr-un proces de citodiabază[3] prin care numărul de eritrocite crește. Mecanismul indirect, neuroumoral acționează prin intermediul eritropoietinei care în condiții de hipoxie este secretată la nivelul rinichilor.

Eritrocitul

Eritrocitele sau hematiile reprezintă produșii finali ai eritropoiezei, ele sunt celulele responsabile de transportul oxigenului de la plămâni la țesuturi și de preluarea de la țesuturi a unei părți a dioxidului de carbon. Acesta este transportat la plămâni unde este eliminat. Rolul de transportor pentru gazele sanguine este îndeplinit de hemoglobină. Eritrocitul mai intervine printr-un sistem tampon și în menținerea echilibrului acido-bazic. Echipamentul enzimatic al eritrocitelor în comparație cu alte celule este redus, iar înlocuirea enzimelor și a componentelor structurale deteriorate sau îmbătrânite nu se realizează, ceea ce duce la scurtarea duratei de viață a eritrocitelor la 120 zile.

Constantele eritrocitare directe

Constantele eritrocitare directe se referă la caracteristicile fizice ale eritrocitelor care pot fi determinate în mod direct, acestea sunt: forma, culoarea, diametrul, numărul, cantitatea de hemoglobină (Hb) și hematocritul (Ht).

Forma eritrocitului este de disc biconcav, cu margini rotunjite. Colorația este mai intensă la periferie și mai palidă către centru. Imaginea pe secțiune este aceea a unei „haltere", cu extremitățile mai late și centrul îngust. Forma de disc biconcav asigură maximum de suprafață de schimb la un volum dat. Spre exemplu, o formă sferică de același volum prezintă o suprafață de schimb cu 20% mai mică. Forma eritrocitului este una din trăsăturile particulare de adapatare la funcția de transport a oxigenului.

Culoarea neomogenă a eritrocitelor pe frotiu, observată la colorația May-Grünwald Giemsa este datorată grosimii diferite a celulelor. Astfel, celulele sunt mai subțiri în centru, conțin mai puțin pigment și vor fi mai palide, în timp ce la periferie, grosimea este mai mare iar culoarea este roz intensă (**Figura 2**).

[3] Citodiabaza este un termen care se referă la eliberarea celulelor din măduva osoasă.

FIGURA 2. **Aspectul eritrocitelor pe frotiul de sânge periferic.**

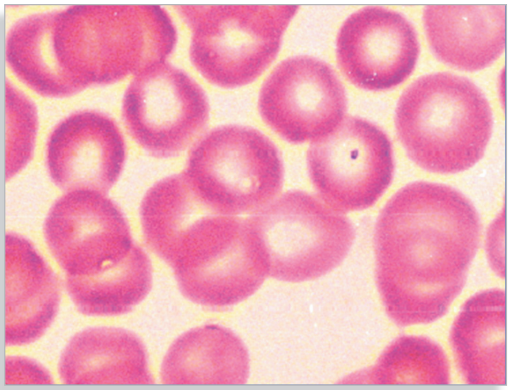

Diametrul mediu al eritrocitului este de 7,2 µm, cu variații fiziologice între 6,68 și 7,72 µm. La nou-născut eritrocitele au diametrul de 8-9 µm și poartă numele de macrocitoză fiziologică. Odată cu înaintarea în vârstă, are loc scăderea diametrului celular și a numărului de eritrocite, iar hemoblogina fetală este înlocuită de hemoglobina adultă de tip A.

Cantitatea de hemoglobină din sânge prezintă variații fiziologice între 12,5 – 16 g/dl, în funcție de vârstă și de sex. Scăderea sub 11 g/dl este întâlnită în anemii.

Numărul mediu de eritrocite variază între 4,5 și 5 milioane/mmc. Există diferențe semnificative între sexe și pe grupe de vârstă. Hormonii androgeni stimulează eritropoieza iar hormonii estrogeni au efect invers, așa că bărbații vor avea un număr mai mare de eritrocite de aproximativ 4,9 ± 0,7 milioane/mmc față de femei care au un număr de 4,3 ± 0,6 milioane/mmc.

Poliglobulia și *anemia* sunt cele două tipuri de variații patologice care se referă la numărul de eritrocite. Poliglobulia sau policitemia se caracterizează prin creșterea numărului de eritrocite peste 6 – 6,5 milioane/mmc. Aceasta este întalnită în hipoxie și la bolnavii cu cord pulmonar cronic sau este primară așa cum se întâmplă în policitemia vera. În anemii eritrocitele scad sub 3,5 - 4 milioane/mmc.

Hematocritul sau volumul globular reprezintă procentul de elemente figurate raportat la cantitatea totală de sânge. Are o valoare normală de 40 – 45% ± 5%. Alături de hemoglobină, determinarea hematocritului este cea mai utilizată și cea mai specifică investigație de laborator pentru caracterizarea sindroamelor anemice și a poliglobuliei. Variațiile fiziologice ale hematocritului sunt prezentate în Tabelul 1.

TABELUL 1. **Variațiile fiziologice ale hematocritului.**

În funcție de sex	La bărbați 46 ± 5% La femei 40 ± 5%
În funcție de vârstă	La nou născut 56% La 6 luni 36% La un an 32% La 4 ani 37% La 12 ani 40%
La efort fizic	Ht creşte prin splenocontracţie şi prin hemoconcentraţie
La altitudini mari	Ht este crescut prin poliglobulie secundară hipoxiei tisulare
În sarcină	Ht este scăzut prin hemodiluție[4]
În funcție de teritoriul vascular	În sângele arterial 45% În sângele venos 47% În sângele splenic 70-80%

[4] Creşte volumul plasmatic ca urmare a retenției de Na^+ şi apă, datorate excesului de estrogeni şi progesteron.

Constantele eritrocitare indirecte

Constantele eritrocitare indirecte se calculează în funcţie de valoarea celor directe, cu ajutorul unor formule matematice și depind de valorile constantelor directe (Tabelul 2).

TABELUL 2. Constantele eritrocitare indirecte.

Denumire	Valori normale	Valori crescute	Valori scăzute
VEM Volum eritrocitar mediu MCV= mean volume of one RBC – Red Blood Cell	80–94 µmc	Peste 94 µmc: anemii macrocitare Peste 120 µmc: anemii megalocitare	Scăderea sub 80 µmc: anemii microcitare
HEM Cantitatea de Hb eritrocitară medie MCH = mean Hb mass/RBC	25–32 µµg (pg)	Creşterea peste 32 pg: anemie Biermer, unde cantitatea absolută de Hb în eritrocit este mai mare datorită VEM crescut	Scăderea sub 25 pg: anemii hipocrome, microcitare, unde cantitatea absolută de Hb este scăzută datorită volumului scăzut şi slabei încărcări cu Hb a microcitelor
CHEM[5] concentrația de Hb eritrocitară medie din 100 ml de masă eritrocitară MCHC = mean Hb conc. in RBCs	32–36 gHb/100 ml masă eritrocitară	Scăderea sub 32%: anemie hipocromă microcitară	Creşterea peste 36% nu este posibilă

[5] CHEM este cea mai precisă constantă, deoarece metodele de determinare a Hb şi Ht au erori minime. Creşterea CHEM peste 36% nu este posibilă întrucât creşterea volumului eritrocitar determină creşterea hematocritului, ceea ce menține raportul la o valoare constantă. În anemiile macrocitare şi megaloblastice CHEM este normală și astfel apare o falsă hipercromie.

Proprietățile particulare ale eritrocitelor se referă la elasticitate, dispunerea în fișicuri, stabilitatea în suspensie, viteza de sedimentare, scintilația și rezistența globulară.

Elasticitatea sau deformabilitatea constă în capacitatea eritrocitelor de a-și adapta forma la forțele permanente de forfecare care se exercită din interiorul și din exteriorul lor. Această particularitate permite trecerea eritrocitelor prin microcirculație, favorizând transportul gazelor sanguine și trecerea apei în sânge, din spațiile interstițiale. Deformabilitatea este determinată de forma specifică de disc biconcav, de fluiditatea conținutului eritrocitar, de vâscozitatea internă, de compoziția fosfolipidică a membranei și de arhitectura citoscheletului eritrocitar, la care contribuie o gamă extinsă de proteine, cum ar fi spectrina, actina, proteina benzii 4, ankirina, proteina benzii 3 și glicoforinele.

Dispunerea în fișicuri reprezintă capacitatea eritrocitelor de a adera între ele formând fișicuri. Aceasta se întâlnește în capilarele care au diametrul mare și este mai intensă în sindroamele de hipervâscozitate din gamapatiile monoclonale.

Stabilitatea în suspensie este determinată de proprietatea eritrocitelor de a nu sedimenta sub acțiunea gravitației. Această stabilitate în suspensie este determinată de diferența de vâscozitate dintre celule și plasmă. Dispersia uniformă a eritrocitelor în plasmă este menținută de fluxul sanguin și de factorii plasmatici care creează forțe de respingere electrostatică între celulele încărcate negativ. Încărcătura membranară negativă este conferită de acidul sialic.

Alți factori implicați în stabilitatea hematiilor sunt factorii eritrocitari. Aceștia sunt reprezentați de numărul, de morfologia și de conținutul în Hb al eritrocitelor şi influențează mărimea și densitatea agregatelor eritrocitare.

Viteza de sedimentare a hematiilor (VSH) este o constantă a eritrocitelor. Aceasta este invers proporțională cu hematocritul. Astfel, în poliglobulii, creșterea numărului de hematii generează un surplus de sarcini electrice negative prin care forțele de respingere sunt mai mari, cresc stabilitatea în suspensie și scad VSH. În situația inversă, scăderea numărului de hematii, duce la un deficit de sarcini negative, scade vâscozitatea sângelui și astfel stabilitatea în suspensie este diminuată, favorizează sedimentarea iar VSH crește. De asemenea, anizocitoza sau variația de mărime a eritrocitului, favorizează formarea de rulouri neuniforme și sedimentarea. Pe de altă parte, există modificări de formă ce nu se asociază cu formarea de agregate celulare și în care VSH este scăzută. Această situație este întâlnită în cazul platicitelor, în sferocitoză, în acantocitoză și în deficitul de Hb.

Scintilația este o proprietate a eritrocitelor integre morfo-funcțional de a scânteia vizibil la examinarea la microscop. Această proprietate se datorează modificării indicilor de refracție în timpul mișcărilor vibratorii ale celulelor. Eritrocitele rigide precum și cele examinate prin fixare pe lamă își pierd această proprietate.

Rezistența globulară este capacitatea hematiilor normale de a rezista lizei celulare induse de factori fizici, chimici sau biologici. În mod normal, plasma și eritrocitele formează un echilibru osmotic, în care presiunile osmotice a lichidelor separate de membrana eritrocitară sunt egale. În cazul în care are loc scăderea presiunii osmotice plasmatice, prin reducerea concentrației substanțelor cristaline, va apărea un gradient presional între eritrocite și plasmă, care va determina trecerea apei din sânge în interiorul eritrocitului prin osmoză. Eritrocitul astfel umflat se va rupe și va elibera în plasmă hemoglobina. În sens invers, prezența unui mediu extracelular hiperton va determina ieșirea apei din eritrocit și ratatinarea acestuia. Acest fenomen explică de ce majoritatea anemiilor hemolitice se însoțesc de scăderea rezistenței osmotice.

Anomaliile morfologice ale eritrocitelor

a. Variațiile de mărime

Microcitele sunt eritrocite mature care au diametrul scăzut, de 5-6 μm și o grosime medie de 1,5 μm. Rezultă un volum și o suprafață mai mică în raport cu eritrocitele normale. În acest caz vor fi scăzute și constantele eritrocitare indirecte: VEM, CHEM și HEM. Microcitele sunt întâlnite în mod normal la copii cu vârste de 2-5 luni și scad ca număr odată cu înaintarea în vârstă, ajungând ca la adult să reprezinte 20% din totalul eritrocitelor. La microscop, microcitele au o zonă palidă centrală mai întinsă, datorită volumului mic și concentrației scăzute de hemoglobină. Eritrocitele cu zona clară foarte extinsă au aspect de inel și poartă numele de *anulocite.* Microcitele se întâlnesc în anemiile hipocrome, feriprive, în talasemii și în anemiile hemolitice.

La polul opus al microcitelor se situează *macrocitele*. Acestea sunt eritrocite mature cu dimensiuni crescute de 8-10 μm în diametru și cu un volum de peste 100 μmc. Se caracterizează prin VEM și HEM crescute dar CHEM este în limite normale. În macrocitoză, redistribuirea hemoglobinei în interiorul hematiilor face ca acestea să apară intens colorate pe frotiu. În mod normal, 20% din totalul eritrocitelor adultului pot fi macrocite. Patologic, macrocitoza este întâlnită în cazurile care se însoțesc de reticulocitoză, în insuficiența hepatică, în intoxicațiile cu metale grele și în neoplazii.

Megalocitele reprezintă varianta extremă a macrocitozei. Ele au diametrul de 12-15 μm și un volum de 120-140 μmc. Ca și în cazul macrocitelor, VEM și HEM sunt crescute iar CHEM este normală. Pe frotiu, megalocitele au o formă eliptică iar culoarea are o intensitate crescută. Megalocitele sunt prezente în deficitul de vitamină B_{12} sau de acid folic, care provoacă alterarea severă a proliferării eritrocitare. Exemplul tipic este anemia Biermer.

Schizocitele reprezintă fragmente de mici dimensiuni ale eritrocitelor patologice sau ale eritrocitelor normale. Ele apar prin fragmentarea mecanică a eritrocitelor la trecerea prin capilare. Au diametrul de 2-4 μm, forme neregulate sau rotunde, iar pe frotiu sunt hipocrome. Schizocitele au o durată scurtă de viață și sunt prezente în anemiile hemolitice macroangiopatice la bolnavii cu proteze valvulare sau vasculare. Mai apar și în anemiile hemolitice microangiopatice. Uneori se mai observă în anemia feriprivă, în anemiile megaloblastice și în anemiile după chimioterapie.

Anizocitoza se referă la prezența concomitentă a hematiilor de mărimi diferite. Există anizocitoza cu predominanță macrocitară sau microcitară.

b. Variațiile de formă

Modificările de formă ale hematiilor apar în afecțiunile eritrocitare membranare, în hemoglobinopatii sau sub acțiunea unor factori interni.

Eliptocitele sau ovalocitele se caracterizează prin forma ovală, care permite măsurarea a două diametre, diferența între ele fiind de 1 - 1,5 μm. Caracteristica principală a ovalocitelor este rezistența osmotică crescută.

Platicitele sau leptocitele sunt hematii subțiri, cu diametrul longitudinal crescut.

Eritrocitele în „semn de tras la țintă" sau în formă de *„pălărie de mexican"* se caracterizează printr-o membrană ondulată care determină o distribuție inversă a hemoglobinei intracelulare. Hemoglobina are o concentrație mai mică la periferie și mai mare în centru. Acest lucru se datorează agregării hemoglobinei și formării de cristale de hemoglobină care conferă o rigiditate membranei eritrocitare. În clinică, hematiile în „semn de tras la țintă" sunt întâlnite în talasemia majoră și în hemoglobinopatia C.

Sferocitele sunt eritrocite care au volum normal dar care au pierdut forma de disc biconcav. Diametrul longitudinal este scăzut iar cel transversal crescut, ceea ce le conferă un aspect tipic de sfere. Substratul fiziopatologic este reprezentat de pierderea de substanță din membrană. În practică sunt întâlnite în sferocitoza ereditară.

Acantocitele sau eritrocitele cu aspect de *„arici de mare"* prezintă numeroase creneluri. Acestea sunt niste excrescențe care se termină prin spiculi. Apariția lor se datorează lipsei unei β-lipoproteine din membrană sau existenței unor tulburări ale glicolizei. Mai pot fi întâlnite în uremie, ciroză, alcoolism cronic și malnutriție severă.

Drepanocitele sunt hematiile cu aspect de seceră. Acestea apar prin polimerizarea unei Hb patologice denumită hemoglobină S care se agregă, capătă o formă de bastonașe helicoidale și rigidizează membrana. Datorită rigidității, eritrocitele nu pot traversa capilarele înguste pe care le obstruează. Apar infarcte microvasculare și hemoliză. Anemia drepanocitară se mai numește siclemie.

Knitocitele sau *eritrocitele ciupite* sunt eritrocitele care au pierdut un fragment, căpătând aspect de semilună sau de coajă de ou. Apar datorită unei combinații între fragilitatea intrinsecă eritrocitară și traumatismele datorate trecerii eritrocitelor prin protezele valvulare.

Poikilocitoza se referă la prezența concomitentă de eritrocite cu forme negeometrice, neclasificabile. Aspectele care pot fi întâlnite la microscop sunt: de pară, corn, picătură, virgulă, lacrimă, rachetă etc. Poikilocitoza reprezintă un semn sugestiv pentru eritropoieza patologică. În practică este întâlnită în anemiile hemolitice grave, anemiile carențiale, eritropoieza extramedulară, mielosclerozã, leucemii și în unele neoplasme.

c. Variațiile de culoare

Astfel de variații apar în persistența unor organite celulare, colorația albăstruie asociată prezenței ribozomilor, în deficitul de hemoglobinizare sau prin creșterea grosimii eritrocitului. Eritrocitele hipercrome sunt întâlnite în anemia Biermer. Hipercromia este aparentă întrucât concentrația de hemoglobină nu poate depăși 36%. *Eritrocitele hipocrome* sunt mai palide decât eritrocitele normale și sunt întâlnite în anemia hipocromă feriprivă. *Anulocitele* au o intensitate a culorii mult redusă, prin concentrarea hemoglobinei la periferie. Hipocromia se întâlnește în talasemii, în anemiile grave din cancere și din leucemii. *Eritrocitele bazofile* au ca precursori eritroblaștii enucleați, înainte de încărcarea cu Hb. Au o tentă albăstruie, datorată conținutului crescut în ARN. *Eritrocitele policromatofile* sunt eritrocite care prezintă colorații diverse, acestea variază de la roz-cenușiu la albastru cenușiu și violet. Acest aspect se datorează încărcării variabile cu hemoglobină care determină culoarea roz și prezenței variabile a organitelor celulare care determină bazofilia. Policromatofilia are semnificația unei regenerări medulare intense. Este întâlnită în anemii sau în tulburările eritrodiabazei. Acestea sunt prezente în metaplazia mieloidă cu mielosclerozã. *Anizocromia* se referă la prezența concomitentă, pe același frotiu, a eritrocitelor hipocrome și normocrome, ceea ce sugerează o încărcare inegală cu Hb.

Incluziile eritrocitare

Incluziile eritrocitare reprezintă formațiuni intraeritrocitare de forme și origini diferite, care au semnificație fiziopatologică particulară. Condensarea cromatinei nucleare sau a fragmentelor de cromozomi intraeritrocitari poartă denumirea de c*orpusculi Howell-Jolly*. La microscop acestea sunt granulații dense de dimensiuni mici, cu formă rotundă, de culoare albastru-violet, reduse ca număr. Sunt întâlnite în anemiile severe, megaloblastice, în eritropoieza intensă și după splenectomie. *Granulațiile bazofile* au dimensiuni reduse, culoare albastră sau albastru-violaceu. Se observă pe toată suprafața eritrocitului. Sunt formate din agregate ribozomale, ARN, mitocondrii și fier neheminic. Clinic se întâlnesc în intoxicațiile cu metale grele, în talasemii și în unele hemoglobinopatii. *Inelele Cabot* reprezintă proteine filiforme cu originea în fusul mitotic, care persistă în celulă. Sunt de culoare roșie și au forme diverse: linii, cercuri și altele. Apar în tulburările mitotice din intoxicațiile cu Pb și în anemiile paraneoplazice. *Corpii Heinz* se formează prin agregarea hemoglobinei degradate datorită oxidarii. Pe frotiul preparat prin colorații supravitale cu crezil violet sau cu albastru de Nil, apar ca particule colțuroase, de dimensiuni mari. Clinic apar în hemoglobinopatiile cu Hb instabilă, în enzimopatii și după splenectomie. Alte granulații sunt cele de fier nehemoglobinic, care poartă denumirea de s*iderozomi*.

Hemoliza fiziologică

Solicitările fizice și chimice la care sunt supuse eritrocitele circulante în cele 4 luni de viață duc la degradarea progresivă din punct de vedere biochimic, aceste modificări caracterizează procesul de îmbătrânire. În total, pe durata lor de viață, eritrocitele parcurg un circuit complet în organismul uman de aproximativ 500.000 de ori, pe o distanță de 150-200 km. Din aceștia, 50% sunt reprezentate de vase care au diametrul mai mic decât cel al eritrocitelor, așa cum sunt vasele sinusoidale splenice. La acest nivel, deformările eritrocitare sunt mai greu tolerate de elementele îmbătrânite. Eritrocitele tinere parcug circuitul intrasplenic în 30 de secunde, în timp ce eritrocitele îmbătrânite sau cu defecte stagnează la nivelul splinei mai multe ore și în final sunt lizate.

Sediile hemolizei

Captarea și fagocitarea eritrocitelor senescente este realizată de către macrofagele tisulare și circulante, de monocite, de polimorfonuclearele neutrofile și de eozinofile. Fagocitarea eritrocitelor se desfășoară practic cu intensitate diferită, în orice țesut, în funcție de numărul de macrofage disponibile local. Eritrofagocitoza este mai activă în zonele în care există stază, la nivelul sinusoidelor splenice, hepatice și medulare. Indiferent de localizare, 90% dintre eritrocite sunt lizate și fagocitate de către macrofage extravascular și doar 10% intravascular.

Eritroliza extravasculară intratisulară

Dezvoltarea tehnicilor de microscopie electronică, în contrast de fază și microcinematografie, a permis descrierea celor 3 etape ale eritrolizei intratisulare: *etapa de aderență* sau *de acolare* care constă în aderarea celulei fagocitante la eritrocit, *etapa de înglobare* sau *endocitară* în care fagocitul captează eritrocitul în citoplasmă cu ajutorul unor pseudopode și *etapa de digestie*, care constă în liza membranei eritrocitare de către enzimele lizozomale cu eliberarea hemoglobinei.

Eritoliza intravasculară

Atunci când liza hematiilor se produce intravascular ca urmare a circulației rapide sau a traumatismelor, se formează dimeri ai hemoglobinei care sunt eliberați în sânge. Aceștia sunt legați de o globulină plasmatică denumită *haptoglobulină*. Complexul format Hb – Hp are o greutate moleculară mare și nu traversează filtrul renal. Acest complex este transformat de către celulele sistemului monocit–macrofag, care finalizează procesul de degradare fiziologică a hemoglobinei.

Eritroliza patologică

Eritroliza patologică reprezintă procesul de distrugere precoce a hematiilor care prezintă defecte de membrană sau de conținut, dar și a eritrocitelor normale care au fost supuse unor agresiuni extrinseci. Acest proces este caracteristic anemiilor hemolitice.

Elena Laura ILIESCU, Simona IOANIȚESCU

VI/2

Noțiuni introductive - Generalități

DEFINIȚIE

Anemiile sunt afecțiuni caracterizate prin scăderea hemoglobinei circulante totale, sub *13 g/dl* la bărbați și sub *12 g/dl* la femei sau prin reducerea numărului de hematii sub valorile normale de 4,5 milioane eritrocite la bărbaţi, 90% hemoglobină şi sub 4 milioane eritrocite cu 80% hemoglobină la femei. În consecință apare o incapacitate a sângelui de a furniza un nivel adecvat de oxigen țesuturilor pentru realizarea unui metabolism normal.

Clasificarea sindroamelor anemice

Există mai multe clasificări ale anemiilor: etiologică, morfologică, patogenică sau fiziopatologică (Tabelul 1). Unele dintre aceste clasificări iau în considerare și mecanismele implicate în apariția sindromului anemic (Figura 1).

TABELUL 1. Clasificarea sindroamelor anemice.

Morfologică[1]	VEM	Normocitare Microcitare Macrocitare	
	CHEM	Normocrome Hipocrome Hipercrome	
Patogenică	Scăderea producției de eritrocite și Hb	Deficit de sinteză a Hb	Anemia feriprivă Anemia sideroblastică-hipersideremică
		Deficit de maturație a eritrocitelor	Anemia Biermer Anemiile megaloblastice parabiermeriene
		Deficit al eritropoiezei	Anemia aplastică
	Anemia prin pierdere sau distrucție crescută	Anemia posthemoragică acută	
		Anemiile hemolitice	Congenitale - intracorpusculare, endogene Câștigate - extracorpusculare, exogene
Etiologică	Anemii prin deficite nutriționale - Megaloblastice - Feriprive		
	Anemii prin infecții cronice		
	Anemii imune și autoimune - Hipocrome - Hemolitice - Hipoplazice		
	Anemii prin intoxicații - Saturnism - Hipoplazice - Hemolitice		
	Anemii paraneoplazice		
	Anemii endocrine - Mixedem - Insuficiența suprarenală - Insuficiența gonadică - Insuficiența hipofizară		
	Anemia în insuficiența renală cronică		
	Anemia din sarcină - Hipocromă - Macromegaloblastică		
	Anemia din ciroza hepatică		

[1] Clasificarea morfologică ia în calcul unele constante eritrocitare.

Elemente de gravitate

Elementele de gravitate în sindroamele anemice sunt determinate de impactul lor asupra celorlalte organe și sisteme și se datorează în principal ischemiei. Astfel apar manifestări cardiace cu durere toracică și dispnee, manifestări cerebrale în care sunt prezente deficite neurologice, alterarea stării de conștiență uneori cu encefalopatie hipoxică și manifestări renale cum este, de exemplu, sindromul de retenție azotată.

FIGURA 1. Mecanismele implicate în apariția anemiei.

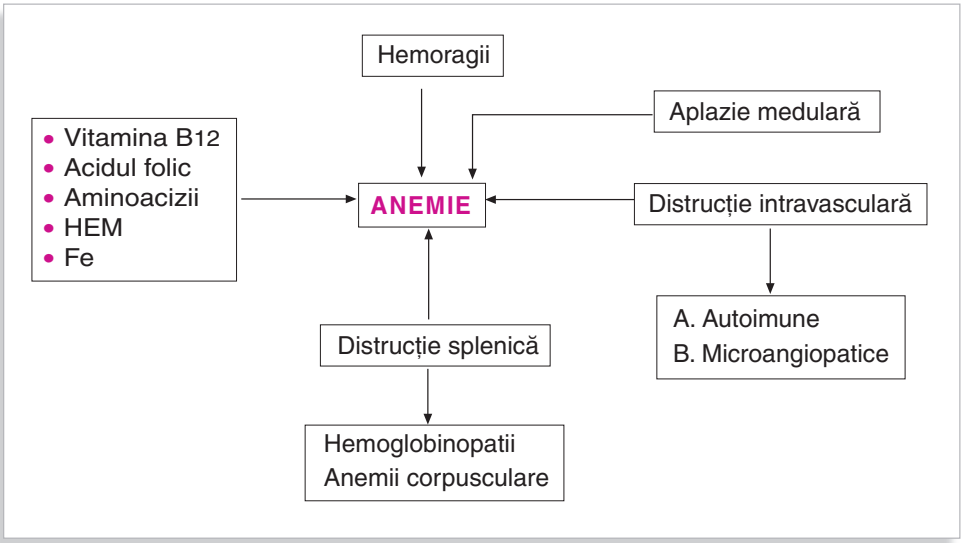

Manifestările clinice

Unele manifestări clinice generale ale sindroamelor anemice sunt de fapt *tulburări funcționale,* cum este astenia fizică și psihică. Celelalte simptome și semne clinice sunt:

Cutanate - paloarea galben „pai" în anemia din cancerul gastric, ca „ceara" în anemia Biermer, prin paloare cu subicter, ca „hârtia" în anemia post-hemoragică, cloroza în anemia feriprivă.

Cardiovasculare – palpitații, dispnee de efort, dureri anginoase, uneori la bolnavii cu afecțiuni cardiace preexistente poate să apară decompensarea cardiacă.

Neuropsihice - cefalee, tulburări de vedere, insomnie, vertij.

Digestive - glosodinie[2], disfagie[3].

Alte manifestări întâlnite la examenul obiectiv pot să aparțină afecțiunilor de bază ale anemiei: modificări scheletice, splenomegalie, hepatomegalie etc.

[2] *Glosodinia* și glosita însoțită de limba roșie depapilată poartă numele de glosită Hunter și este întâlnită în anemia Biermer.

[3] *Disfagia* este o formă particulară și rară de tulburare a deglutiției întâlnită în anemia sideropenică și este datorată unui inel mucos situat în treimea superioară a esofagului, această asociere este cunoscută ca sindromul Plummer-Vinson.

Investigațiile de laborator

Pentru diagnosticul pozitiv și pentru aprecierea severității unui sindrom anemic investigațiile de laborator sunt esențiale, iar frotiul din sângele periferic și valorile constantelor eritrocitare sunt elementele importante în abordarea bolnavului anemic (Tabelul 2).

TABELUL 2. Valorile normale ale indicilor eritrocitari.

Hemoglobina	bărbat 14 - 17 g% (15 g%) femeie 12,3 - 15,3 g% (13,5 g%)
Hematocrit	bărbat 42 - 50 % (46%) femeie 36 - 45 % (40%)
Număr eritrocite	bărbat 4,5 - 6 mil/mm^3 (5,21 mil/mm^3) femeie 4 - 5 mil/mm^3 (4,6 mil/mm^3)
VEM	77 - 93 fl (Ht x 10 / Nr. hematii)
HEM	30 - 32 pg (Hb x 10 / Nr. hematii)
CHEM	32 - 34 g% (Hb x 10 / Ht)

Pornind de la frotiul din sângele periferic ne putem orienta către trei tipuri de anemie: *microcitară hipocromă, normocitară normocromă* sau *megalocitară megaloblastică.* Determinarea numărului absolut de reticulocite ale căror valori normale sunt cuprinse între 25000-75000/µl, iar în procente de 1,5 +/- 0,5%, este utilă pentru încadrarea anemiilor în regenerative și aregenerative și oferă informații despre funcția medulară. Un număr crescut de reticulocite este întâlnit în anemia hiperregenerativă: hemoragie recentă, hemoliză sau criză reticulocitară. Dacă numărul de reticulocite este normal, anemia este normoregenerativă. Un număr de reticulocite scăzut este întâlnit în anemia hipo sau aregenerativă care este în general de tip central: aplazie medulară, infiltrație medulară neoplazică etc.

Explorările paraclinice specifice sunt: sideremia (normal 80-120 µg/dl), capacitatea totală de legare a fierului (normal 300-360 µg/dl), transferina și feritina serică. Acestea sunt utile în anemia feriprivă. În sferocitoză este utilizată determinarea rezistenței osmotice globulare în soluții hipotone de NaCl (normal Rmax = 0,45g%, Rmin = 0,35g%). Testul de autohemoliză a sângelui defibrinat incubat 24-48 ore la 37°C are valori crescute în sferocitoza ereditară și este corectabil prin adaos de glucoză. Electroforeza hemoglobinei este testul diagnostic pentru talasemii. Alte investigații sunt reprezentate de testele enzimatice în deficitul de glucozo-6-fosfat dehidrogenază, testul HAM în hemoglobinuria paroxistică nocturnă și testul Coombs în anemia hemolitică autoimună.

Anemiile prin mecanisme de tip central

Anemiile prin tulburări în metabolismul fierului

Anemia feriprivă este o anemie hipocromă caracterizată printr-o sinteză deficitară a hemoglobinei datorată scăderii totale a cantității de fier din organism. Cauzele deficitului de fier sunt: aportul insuficient la vegetarieni, aportul redus față de necesități în prematuritate și în sarcină, pierderi în malabsorbția globală sau selectivă. Cele mai frecvente cauze de pierdere a fierului sunt cauzele digestive, la bărbați ulcerul gastric şi duodenal, varicele esofagiene și cancerul de colon iar la femei sunt cauzele genitale: menoragii, menometroragii în tumorile uterine etc.

Tabloul clinic

Sunt prezente manifestările generale ale oricărei anemii și unele simptome și semne specifice ale carenței de fier: piele palidă, uscată, păr friabil care încărunțește repede. Unghiile sunt friabile, se rup ușor, au striuri longitudinale, se aplatizează şi se deprimă ca o linguriță, koilonichie. Uneori este întâlnit sindromul Plummer-Vinson. Mai poate fi prezentă gastrita atrofică și hiposecreția gastrică.

Laborator

Diagnosticul de laborator se bazează pe examenul sângelui periferic, frotiu, reticulocite și pe sideremie. Este o formă de anemie hipocromă microcitară (**Figura 2**) și cu reticulocite normale sau scăzute. Criza reticulocitară apare de regulă după tratamentul cu fier.

FIGURA 2. **Microcitoza – Frotiu de sânge periferic.**

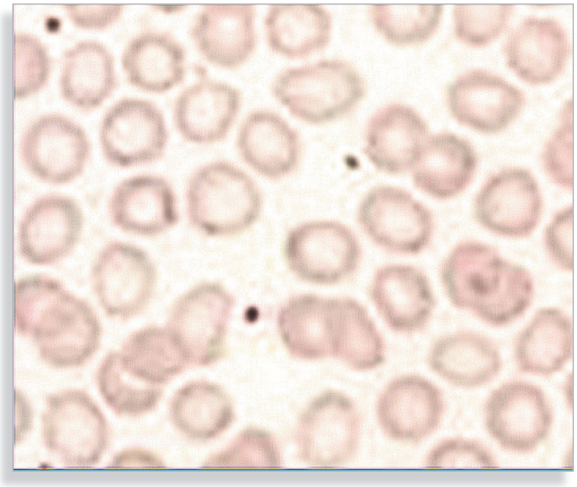

Măduva osoasă este normo sau hiperplazică pe seria eritroidă cu elemente sărace în hemoglobină și eritroblaști feriprivi iar rezervele de fier medulare sunt scăzute. Semnele directe ale deficitului de fier sunt: sideremia care este scăzută, CTLF şi siderofilina care sunt crescute și feritina care este de asemenea scăzută. Pentru stabilirea diagnosticului etiologic sunt folosite endoscopia digestivă superioară, endoscopia digestivă inferioară și examenul ginecologic.

Anemiile sideroblastice sunt un grup de afecțiuni caracterizate prin supraîncărcarea cu fier a organismului, care apar după încorporarea defectuoasă în hemoglobină a precursorilor eritropoetici, datorită unor deficiențe enzimatice. Tabloul periferic este de anemie hipocromă microcitară, dar cantitatea de fier din organism este crescută, atât la nivelul măduvei, cât şi la nivel seric. Anemiile sideroblastice sunt congenitale cu transmitere X- linkată sau dobândite aşa cum se întâlnesc în bolile cronice, colagenoze, neoplazii, intoxicații cu alcool și plumb, după chimioterapie.

Anemiile megaloblastice

Megaloblastoza se referă la o hematopoieză anormală în care apar celule de talie mare cu asincronism de maturație nucleo-citoplasmatic, adică nuclei tineri şi citoplasmă matură, modificări determinate de deficitul de acid folic şi vitamina B12 (**Tabelul 3**).

TABELUL 3. **Cauzele anemiilor megaloblastice.**

Deficitul de vitamină B12	Deficitul de acid folic
Aport deficitar - Malnutriție - Vegetarieni	Aport deficitar - Alcoolici - Sugari - Prematuri
Malabsorbție	Necesități crescute - Sarcină - Boli maligne - Hemoliză
Scăderea factorului intrinsec - Anemie Biermer - Gastrectomie - Defect congenital	Malabsorbție - Boală celiacă - Sprue tropical
Boli ale ileonului terminal - Rezecții ileale - Boala Crohn	Metabolism deficitar - Alcolism - Metotrexat - Deficite enzimatice
Consumul intestinal de vit. B12 - Botriocefaloză	-
Medicamente care interferă cu absorbția vit. B12 - Colchicină - Neomicină	-
Deficitul congenital de transcobalamină 1 şi 2	-

Anemia pernicioasă

Anemia pernicioasă sau anemia Biermer este o anemie cu etiopatogenie autoimună datorată prezenței în 70% din cazuri a anticorpilor anti factor intrinsec sau anticelule parietale gastrice. Debutul bolii este după vârsta de 40 de ani și este mai frecventă la nordici și la femei. Anemia este bine tolerată iar paloarea se însoțește de subicter, colarație ca „ceara" a tegumentelor.

Clinic

În afara semnelor generale ale anemiei mai apare glosita Hunter și manifestările neurologice. Acestea din urmă pot fi severe, uneori sunt afectate cordoanele posterioare ale maduvei și se poate ajunge la un sindrom de secțiune medulară cu mers ataxic și spastic. Pot să mai apară parestezii, fenomene extrapiramidale și tulburări neuropsihice. Tulburările dispeptice gastrice pot fi determinate de atrofia gastrică care se însoțește de anaciditate histamino-rezistentă.

FIGURA 3. **Macrocitoza în anemia Biermer.**

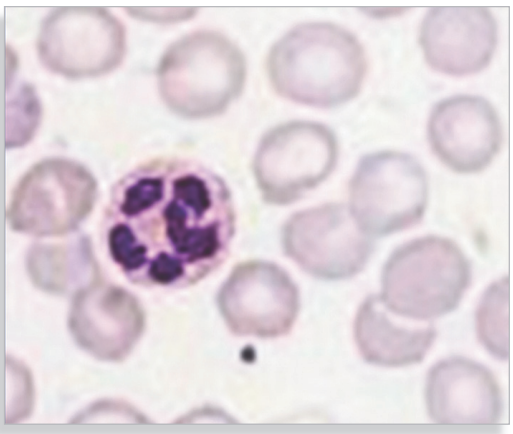

Laborator

Examenul sângelui periferic evidențiază o anemie severă macrocitară cu reticulocite scăzute (Figura 3), leucopenie și trombocitopenie moderată.

Măduva osoasă

Pune în evidență o măduvă hiperplazică pe linia eritrocitară, asincronism de maturație și un nucleu tânăr cu citoplasmă matură. Măduva are o colorație albastră pe lamă datorită bazofiliei.

Alte explorări

Alte explorări utile sunt endoscopia digestivă superioară care pune în evidență gastrita atrofică, examenul secreției gastrice cu anaciditate histaminorefractară, dozarea nivelului seric al anticorpilor anti factor intrinsec şi anti celule parietale gastrice care au un titru crescut.

Anemia megaloblastică prin deficit de acid folic

Acest tip de anemie are un tablou clinic asemănător cu cel al anemiei Biermer dar în anemia prin deficit de acid folic fenomenele neurologice lipsesc. Sunt prezente semnele afecțiunii de bază (**Tabelul 3**). Tabloul hematologic este identic cu al anemiei Biermer iar biologic se constată un nivel scăzut al acidului folic sub 3 ng/ml, în timp ce vitamina B12 este în limite normale iar testul Schilling este negativ.

Anemiile aplastice

Anemiile aplastice se referă la anemia din aplazia medulară care se datorează dispariției celulelor hematopoietice din măduva osoasă și înlocuirea acestora cu țesut grăsos.

Etiologia anemiei aplastice este variată, ea apare după expunerea la unele substanțe toxice cum sunt hidrocarburile aromatice, benzen, după expunerea la radiații ionizante în intoxicații cu insecticide, după unele medicamente cum sunt citostaticele sau prin factori imunologici și congenitali.

Clinic

Manifestările sistemice sunt comune anemiilor, în timp ce manifestările specifice sunt determinate de scăderea trombocitelor și a leucocitelor, care determină tulburări de hemostază și infecții.

Laborator

Examenul măduvei osoase este obligatoriu, frecvent puncția este albă iar pe frotiul efectuat din biopsia osoasă se observă un aspect hipocelular cu celule hematopoietice reduse şi țesut gras în exces.

Anemiile prin mecanism periferic

Anemia posthemoragică acută

Anemia posthemoragică acută are cauze externe ușor identificabile și cauze interne (**Figura 6**).

Clinic

Tabloul clinic este dominat inițial de simptome determinate de hipovolemie și se manifestă în primele ore prin: hipotensiune, tahicardie sau șoc hipovolemic. În șoc se pot pierde mai mult de 2 l de sânge, adică aproximativ 40% din volumul sanguin total. La o sângerare de peste 2500 ml sânge, riscul vital este ridicat. La 3-4 zile după episodul acut se constituie tabloul anemiei posthemoragice acute cu astenie fizică şi psihică, paloare tegumentară, suflu sistolic la apex și tensiune arterială stabilă.

Laborator

Inițial în primele ore apare o trombocitoză moderată și leucocitoză la 2-6 ore, datorate mobilizării elementelor figurate din țesuturi. Hematocritul scade treptat prin hemodiluție. Faza tardivă apare după 3-4 zile și se caracterizează printr-o anemie normocitară normocromă, iar ulterior anemia devine hipocromă microcitară. Criza reticulocitară se instalează la 4-5 zile, este maximă la 6-10 zile şi dispare la 10-14 zile. Examenul MO nu este necesar, dacă se efectuează se constată prezența unei hiperplazii eritroblastice.

Anemiile hemolitice

Anemiile hemolitice apar în urma unei distrugeri exagerate a hematiilor la nivelul sistemului reticuloendotelial.

Etiologie

Din punct de vedere etiologic, anemiile hemolitice sunt congenitale și dobândite. Cele congenitale sunt cel mai adesea intracorpusculare și apar prin deficit membranar, prin deficite enzimatice și în hemoglobinopatii. Anemiile hemolitice extracorpusculare sunt de regulă dobândite, apar în hemoliza autoimună și după unii agenți infecțioşi, toxici sau fizici.

Tipurile de hemoliză

Există mai multe tipuri de hemoliză: acută și cronică, intra și extravasculară.

Hemoliza acută intravasculară reprezină o urgență medicală. Liza hematiilor are loc brutal şi în circulație apare o cantitate mare de hemoglobină care se elimină prin urină. Aceasta are un aspect roșu închis. Clinic, hemoliza acută intravasculară se manifestă prin dureri lombare intense, febră, frison, insuficienţă renală acută, stare de șoc şi risc crescut de deces. Paraclinic apare: hemoglobinemie, hemoglobinurie, hemosiderinurie iar haptoglobina din plasmă este scăzută.

Hemoliza cronică extravasculară constă în distrugerea lentă a hematiilor la nivelul sistemului reticuloendotelial din splină, ficat și din măduva osoasă. Clinic este prezentă splenomegalia iar biologic apare creșterea bilirubinei indirecte, urobilinogenul crescut în urină, reticulocitoză și hiperplazia medulară a seriei roşii.

Diagnosticul

Elementele clinice și de laborator (**Figura 4**) ale anemiilor hemolitice iau în calcul următoarele elemente pentru stabilirea diagnosticului:

- Splenomegalia[3]
- Poichilocitoza[4]
- Reticulocitoza
- Icterul prin creșterea bilirubinei indirecte
- Hipersideremia
- Creșterea LDH
- Scăderea haptoglobinei plasmatice
- Scăderea duratei de viață a hematiilor marcate cu ^{51}Crom.

[3] Splenomegalia este mai frecventa în hemoliză cronică.

[4] Se observă pe frotiul din sângele periferic.

FIGURA 4. **Poichilocitoza - deformarea globulelor roşii cu aspect de virgulă.**

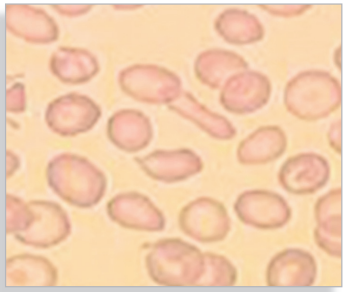

Pasul următor îl reprezintă stablirea tipului şi a formei de anemie hemolitică. Pentru aceasta sunt utile următoarele teste: testul Coombs în anemiile imune, frotiul cu aspect în seceră al hematiilor și testul de siclizare pozitiv în siclemie, electroforeza hemoglobinei în talasemie.

TABELUL 4. **Anemiile hemolitice intracorpusculare.**

Tipul etiopatogenic	Entitate		Caracteristici
Defect de membrană	Microsferocitoza ereditară		Hemoliză compensată fără anemie 25% Sindrom hemolitic cronic 75% - Anemie moderată - Icter - Splenomegalie - Litiază biliară - Ulcerații cronice ale gambelor - Microsferocite cu VEM scăzut pe frotiu
	Eliptocitoza ereditară		Asimptomatice - Hemoliză severă Frotiu sugestiv
Defect enzimatic	Hemoglobinuria paroxistică nocturnă (HPN)		Hemoliză cronică cu anemie şi icter Pusee severe de hemoliză acută intravasculară Hemoliză precipitată de frig Tromboze venoase-Sd Budd-Chiari Hemoragii cutaneomucoase prin trombopenie Infecţii repetate prin leucopenie Pancitopenie - Anemie hipocromă în deficitul de fier - Trombocitopenie - Leucopenie - Testul HAM - testul hemolizei cu ser acidifiat
	Deficitul de Piruvat-kinaza		Clinic: - Hemoliză cronică - anemie şi icter variabil - Splenomegalie Paraclinic: - Hematii de aspect normal sau cu țepi - acantocite - Sindrom hemolitic cronic
Hemoglobinopatii	Calitative	Siclemia drepanocitoza	Hemoglobină de tip S Tromboze - Infarct pulmonar - Infarct enteromezenteric - Priapism - Infarct cerebral Hemoliză extravasculară cronică - Litiază biliară Celule în seceră pe frotiu Celule „în semn de tras la țintă” Corpi Howell-Jolly Electroforeza Hb specifică
		Methemo-globinemiile[5]	Cianoză Cefalee Tulburări de conştienţă până la comă Methemoglobinemie crescută
	Cantitative	Talasemiile[6]	Asimptomatică sau anemie severă Hemoliză cronică Electroforeză specifică a Hb

[5] Methemoglobinemia apare când în mai mult de 1% din eritrocite fierul se găsește în forma sa oxidată sub forma Fe^{3+}.
[6] În talasemie apar mutații la nivelul genelor care codifică sinteza globinei şi rezultă lanțuri globinice anormale.

FIGURA 5. **Eliptocite pe frotiul periferic în siclemie.**

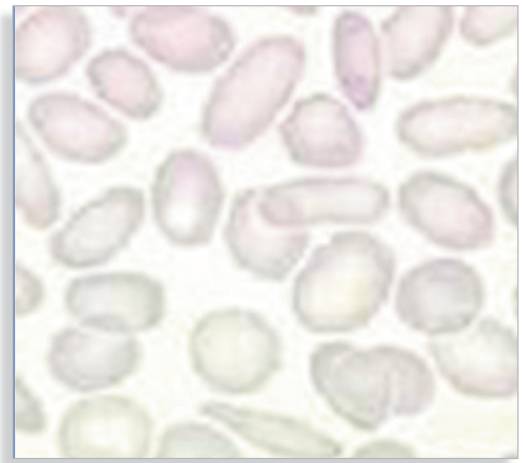

Anemiile hemolitice extracorpusculare

Anemiile hemolitice induse prin mecanisme imune

Aceste anemii apar după unele medicamente, după transfuziii incompatibile sau prin autoanticorpi direcționați împotriva unor antigene eritrocitare de suprafață. Se produce astfel o hemoliză acută intravasculară sau o hemoliză cronică extravasculară când distrucția eritrocitară are loc în sistemul reticuloendotelial. Testul Coombs este metoda de diagnostic specifică. Testul Coombs direct evidențiază anticorpii şi fracțiunile complementului fixate pe eritrocitele bolnavului in vivo, pe când cel indirect pune în evidență anticorpii liberi.

Anemiile hemolitice induse de alloanticorpi

Hemoliza posttransfuzională

a. Incompatibilitatea de grup sanguin AB0 este o reacție posttransfuzională imediată mediată de izoanticorpi naturali de tip IgM care sunt fixatori de complement. Apare o hemoliză brutală intravasculară la prima transfuzie, cu stare de șoc, coagulare intravasculară diseminată și insuficență renală acută datorată precipitării cilindrilor hemoglobinici în tubii renali.

b. Incompatibilitatea de tip Rh

La subiecții cu Rh negativ, prima administrare de sânge Rh pozitiv determină o reacție de sensibilizare cu formarea de anticorpi anti Rh de tip IgG, care la a doua administrare de sânge Rh pozitiv sau la gravidele sensibilizate cu făt Rh pozitiv determină o hemoliză acută intravasculară severă. Administrarea de gamaglobulină imediat după naștere are rolul de a impiedica formarea anticorpilor.

c. Boala hemolitică a nou născutului este determinată de incompatibilitatea feto-maternă în care eritrocitele fătului moștenesc antigene de la tată, care lipsesc la mamă. Pasajul eritrocitelor fetale la mamă provoacă imunizarea acesteia cu producerea de anticopri de tip IgG care vor străbate placenta şi vor produce hemoliza la făt.

Anemiile hemolitice autoimune

Aceste anemii sunt determinate de scăderea duratei de viață a eritrocitelor. Hemoliza este mediată imun prin autoanticorpi de tip IgG, IgM și mai rar IgA care sunt direcționați împotriva unor antigene de suprafață.

Anemiile autoimune cu anticorpi la cald apar în 70% din cazuri. Temperatura optimă la care are loc hemoliza este de 37°C. Aceste anemii sunt idiopatice în 55-60% dintre cazuri, iar în 40-45% sunt întâlnite în colagenoze, în hepatitele autoimune și în unele sindroame limfo şi mieloproliferative. În acest tip de hemoliză autoimună se produc anticorpi de tip IgG, IgA și mai rar IgM care de obicei nu fixează complementul. *Clinic* apare o hemoliză cronică extravasculară cu paloare, icter, splenomegalie și unele semne ale bolii de bază. *Paraclinic* anemia este normocromă, normocitară, cu reticulocite crescute și test Coombs direct pozitiv.

Anemiile autoimune cu anticorpi la rece apar în 20-30% din cazuri iar hemoliza este precipitată de expunerea la frig. Acestea sunt idiopatice sau secundare, aşa cum se întâmplă în infecțiile cu micoplasme, în mononucleoza infecțioasă și în bolile limfoproliferative. În AHAI cu anticorpi la rece apar anticorpi IgM care fixează complementul. *Tabloul clinic* cuprinde manifestările sindromului de hemoliză cronică și semnele bolii de bază. *Diagnosticul de laborator* se bazează pe testul Coombs direct cu ser anticomplement care este pozitiv.

Alte tipuri de anemii hemolitice extracorpusculare sunt: anemiile hemolitice determinate de agenți imunologici, anemiile hemolitice determinate de medicamente apărute prin mecanism haptenic, la agenți chimici, fizici etc. La bolnavii cu CID și la cei protezați valvular sunt întâlnite anemii hemolitice micro și macroangiopatice. Pe frotiu se vizualizează unele eritrocite modificate numite schizocite.

Porfiriile

Porfiriile sunt tulburări metabolice ereditare ale biosintezei hemului. Există mai multe tipuri de porfirii: *porfiria eritropoetică congenitală* sau boala Gunter, caracterizată prin tulburări de fotosensibilitate, splenomegalie și afectare oculară, *porfiria hepatică* manifestată prin dureri abdominale ce pot mima abdomenul acut, *porfiria cutanată tardivă* și *porfiria acută intermitentă.*

În intoxicația cu plumb, se instalează un tablou clinic asemănator cu cel din porfirie. În plus mai apar: colica saturnină, anemia sideroblastică și unele tulburări neuropsihice.

Abordarea bolnavului cu sindrom anemic

Abordarea bolnavului cu sindrom anemic în vederea stabilirii diagnosticului presupune mai mulți pași (**Figura 6**). Esențiale sunt datele clinice cu ajutorul cărora se realizează o orientare generală și frotiul din sângele periferic cu ajutorul căruia ne canalizăm pe trei grupe mari de anemii: hipocromă microcitară în carența de fier, normocromă normocitară în cazul anemiei cronice simple și macrocitară hipercromă în carența de vitamină B12 și acid folic. Pașii următori sunt reprezentați de investigațiile specifice care au fost prezentate anterior.

FIGURA 6. **Abordarea practică a bolnavului cu anemie.**

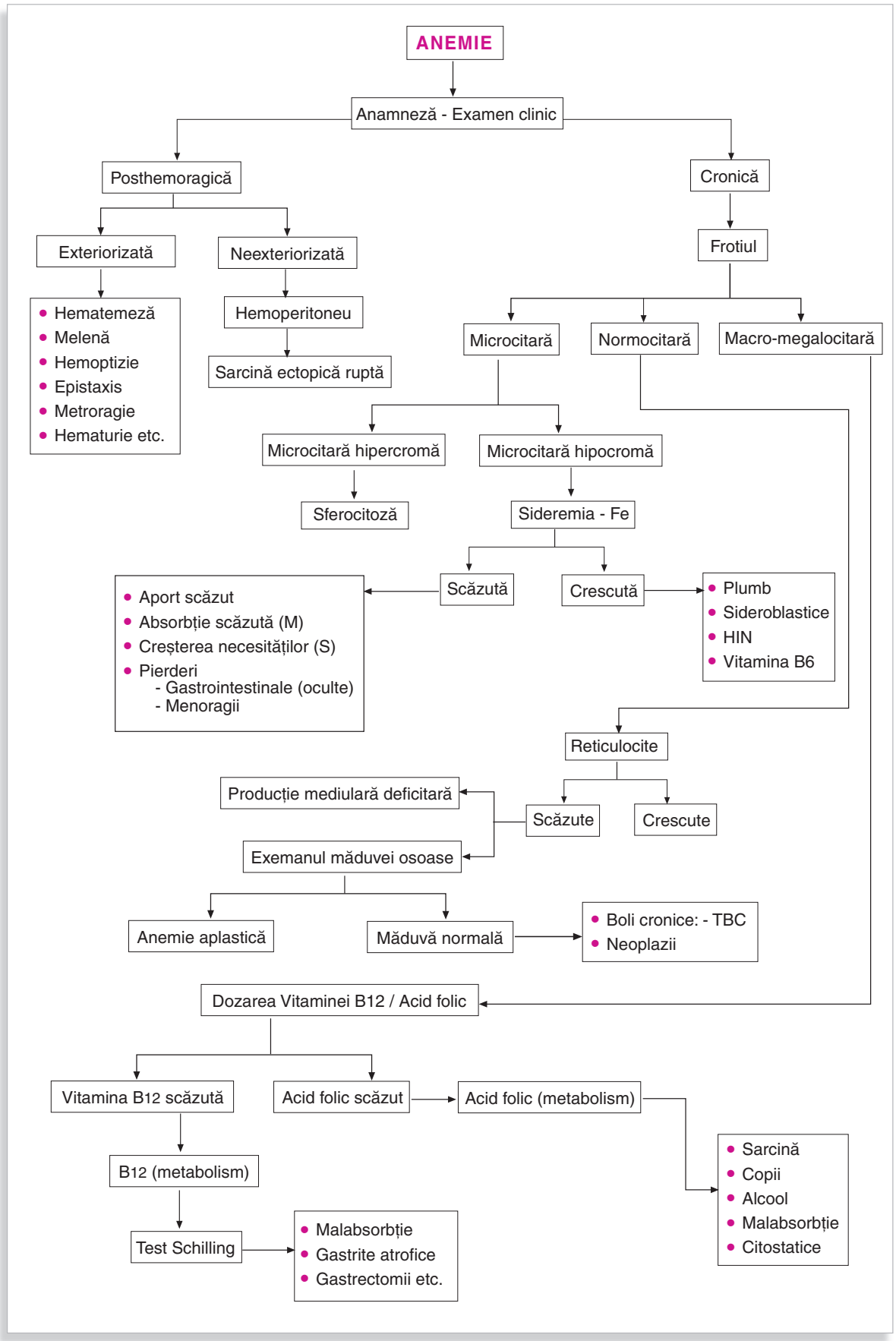

VI/3

Adriana Luminița GURGHEAN, Raluca Mihaela CIOMAG, Ion DINA

Noțiuni introductive - Generalități

Procesul de formare a celulelor sanguine[1] poartă numele de **hematopoieză** (**Figura 1**). După naştere, măduva osoasă reprezintă organul principal al hematopoiezei la indivizii sănătoși. În condiții patologice, celulele suşe din splină sau din ficat devin active și apare fenomenul de hematopoieză extramedulară.

[1] La adult, există un echilibru între rata de pierdere a celulelor sanguine mature: eritrocit, granulocit, monocit, limfocit sau trombocit şi ritmul de eliberare în circulaţie a celulelor nou formate.

FIGURA 1. **Hematopoieza.**

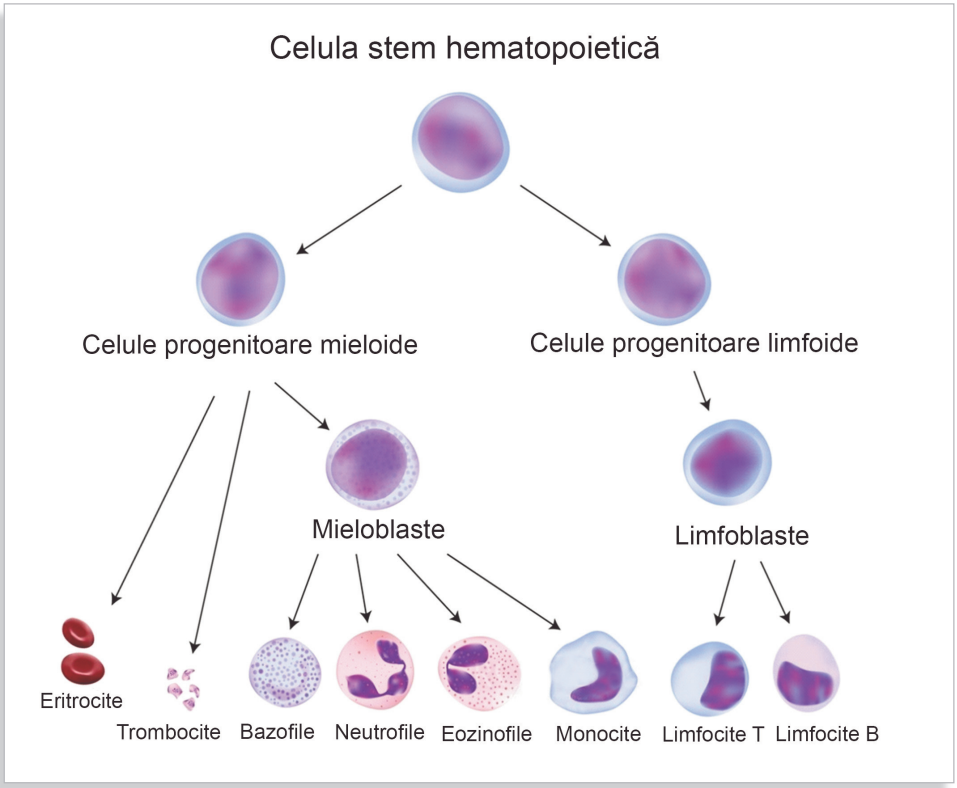

Referitor la *sistemul limforeticulocitar* acesta cuprinde atât măduva hematogenă cât şi ţesuturile limfoide din ganglioni, timus și splină. Celulele specifice acestui sistem sunt granulocitele neutrofile, bazofile și eozinofile, limfocitele T și B, plasmocitele, celulele *natural-killer* și *non-killer*, histiocitele, monocitele circulante și macrofagele.

Anamneza specifică

Deși explorările paraclinice complementare sunt esențiale pentru diagnosticul și evaluarea bolnavilor cu afecțiuni hematologice, anamneza și examenul clinic rămân etape esențiale în abordarea acestor pacienți.

Antecedentele personale patologice

Trebuie avute în vedere:

- Alergiile în hipereozinfilie
- Tratamentul cu citostatice în discraziile sanguine din aplaziile medulare și leucemii
- Evenimentele transfuzionale în legătură cu purpura post-transfuzională sau în cazurile de infecții cu virusurile hepatitice sau virusul HIV
- Intervenţiile chirurgicale relevante la bolnavii splenectomizați etc.

Condițiile de viață și expunerea la noxe în raport cu:

- Expunerea la iradiere în minele de uraniu
- Manevrarea de substanţe toxice insectofungicide, detergenţi sau benzen
- Consumul de etanol sau fumatul care se asociază cu numeroase comorbidităţi în sfera hematologică

Manifestările clinice

În afecțiunile sistemului limforeticular, simptomatologia este polimorfă. Ea este secundară atât afecţiunii de bază, cât şi insuficienţei medulare care însoțește formele severe de boală în care sunt înlocuite cu celule anormale, structurile medulare fiziologice. Ca o consecință a infiltrării medulare anormale apare anemia, leucopenia și trombocitopenia. Alte manifestări sunt datorate compresiei exercitate asupra structurilor anatomice prin adenopatii.

Sunt întâlnite *simptome nespecifice* cum sunt: fatigabilitatea, febra, scăderea ponderală și transpiraţiile nocturne. În boala Hodgkin este descrisă febra ondulantă Pel-Ebstein, iar în leucemia acută este întâlnită febra de tip septic datorată neutropeniei.

Durerea osoasă este prezentă la bolnavii cu mielom multiplu și este exacerbată la percuţia oaselor late: calotă craniană, bazin, coaste sau coloană vertebrală. Uneori durerea are un caracter nevralgic și este determinată de compresia medulară și a filetelor nervoase de către adenopatii: în limfoame, în leucemie limfatică cronică și la bolnavii cu plasmocitom.

Pruritul, cel mai adesea nocturn, este o altă manifestare întâlnită în afecțiunile limfoproliferative și este prezent în peste 25% din cazurile de boală Hodgkin. Manifestările clinice secundare *anemiei* sunt reprezentate de tulburările neurosenzoriale: cefalee, ameţeli, astenie, scăderea capacităţii de concentrare, irascibilitate, somnolenţă, scăderea acuităţii vizuale, tinitus, lipotimie și de simptomele cardiovasculare: dispnee, palpitaţii sau durerea anginoasă.

Manifestările secundare *imunosupresiei* sunt infecţiile orofaringiene recurente, infecțiile tegumentare și sepsisul, care apar datorită neutropeniei.

Manifestările secundare *trombocitopeniei* sunt gingivoragiile, epistaxisul și hemoragiile digestive superioare.

Manifestările secundare *compresiei* structurilor anatomice de vecinătate și cele secundare amiloidozei sunt: sindromul mediastinal[2], pericardita lichidiană, tulburările de ritm sau de conducere și insuficiența cardiacă hipodiastolică în limfoame, mielom multiplu etc.

[2] Sindromul mediastinal se caracterizează prin disfonie, disfagie, dispnee și prin sindromul de venă cavă superioară; este întâlnit în limfoame.

Examenul obiectiv general

Este necesară efectuarea unui examen clinic complet, întrucât în afecţiunile hematologice modificările patologice se regăsesc la mai multe nivele: tegumente, ganglioni, splină, sistem nervos central etc.

Modificările tegumentare sunt: paloarea tegumentară datorată anemiei, pletora și manifestările hemoragipare.

Paloarea apare când valoarea hemoglobinei scade sub 8 g/dl. Pletora este prezentă la nivelul extremităţii cefalice, la nivelul toracelui superior și este asociată cu hiperemie conjunctivală şi cu dilataţii venoase, localizate chiar și la nivelul mucoasei sublinguale așa cum se întâlnește în sindromul de venă cavă superioară.

Peteşiile şi purpura se întâlnesc la pacienţii cu trombocitopenie moderată sau severă atunci când trombocitele ajung la valori mai mici de 50.000/dl. Mai apar echimoze spontane în coagulopatii, prototipul fiind *coagularea intravasculară diseminată* din unele forme de leucemii acute.

Infecţiile cutaneo-mucoase se regăsesc adesea la pacienţii imunocompromişi. Pot să apară infecții diverse, angine ulcero-necrotice severe așa cum se întâmplă în leucemia acută.

Hipertrofia gingivală este întâlnită în leucemia acută mielocitară. Alte manifestări sunt reprezentate de prezența eritrodermiei, a maculelor, a nodulilor nepruriginoși, a leziunilor de tipul pemphigusului bulos etc. Sindromul Sezary sau „omul roșu" este o formă particulară și agresivă de limfom cutanat cu celule T în care apare o erupţie eczematoidă dispusă sub forma unor plăci generalizate, eritematoase, extrem de pruriginoase. În Mycosis fungoides care este o altă formă de limfom cutanat cu celulă T, apar inițial niște pete pe tegument urmate de apariţia unor plăci intens pruriginoase şi a unor noduli care au tendinţa la ulcerare. În leucemia limfatică cronică este întâlnită infiltraţia simetrică a glandelor salivare şi lacrimale.

Manifestările afectării sistemului nervos central

Afecţiunile sistemului nervos central pot reprezenta prima manifestare într-o mare varietate de afecţiuni ale seriei albe şi ale sistemului limforeticular: limfoame, leucemii, neutropenii, mielom, macroglobulinemii și mielodisplazii.

Sunt întâlnite:

- Deficite neurologice în leucemia limfoblastică și în paraproteinemii
- Paralizia de nervi cranieni și convulsii în limfoamele non-Hodgkin cu localizare centrală
- Neuropatia periferică în sindromul *POEMS*[3]
- Sindromul de tunel carpian întâlnit în amiloidoza secundară din gamapatiile monoclonale

[3] POEMS este acronimul sindromului în care sunt prezente: Polineuropatia, Organomegalia, Endocrinopatia, Mielomul și modificările tegumentare-Skin; acest sindrom caracterizează unele forme de mielom multiplu.

Adenopatiile

În limfoame, adenopatiile pot reprezenta adesea primul semn. Ele pot fi unice sau multiple, generalizate, de consistență și mărimi diferite, sunt mobile și nedureroase.

Adenopatiile laterocervicale din limfoame sunt uneori gigante iar gâtul capătă un aspect proconsular. În leucemia limfatică cronică ganglionii sunt de mărimi diferite, mobili și nedureroşi, în leucemia acută limfoblastică adenopatiile sunt moi, elastice, mobile, nedureroase și generalizate.

Splenomegalia

În metaplazia mieloidă și în leucemia mieloidă cronică splenomegalia este gigantă și este însoțită de hepatomegalie ușoară. În leucemia limfatică cronică, în limfoame și în leucemiile acute, splenomegalia este moderată și se acompaniază de hepatomegalie.

Examenul altor aparate şi sisteme

Alte modificări clinice sunt determinate de afectarea patologică a altor aparate şi sisteme. **Tabelul 1**.

Explorările complementare

Hemograma completă și frotiul de sânge periferic sunt utile în:
- Cuantificarea gradului de anemie
- Determinarea indicilor eritrocitari
- Evaluarea morfologică a leucocitelor
  - Umbrele nucleare Gumprecht în LLC
  - Prezența de granulocite imature în LGC
  - Bazofilia în LGC
  - Elemente intermediare din seria granulocitară în metaplazia mieloidă
- Hematiile „în lacrimă" sau picătură în MMM[4]
- *VSH* mult crescută[5] în gamapatiile monoclonale.

Examenul măduvei osoase

Examinarea măduvei osoase sau medulograma se realizează prin aspirarea măduvei osoase cu ajutorul punctiei sternale sau din creasta iliacă și colorarea May-Grünwald Giemsa a frotiului. Este utilă în diagnosticul leucemiilor, în determinările medulare din limfoame, mielom etc. Valorile normale ale medulogramei sunt redate în **Tabelul 2**.

[4] Metaplazia mieloidă cu mielosclerozăsau sindromul MMM se caracterizează prin prezența pe frotiul din sângele periferic a unor eritrocite cu aspect de lacrimă sau dacriocite.

[5] Gamapatiile monoclonale se referă la un grup de afecțiuni în care se produce o proliferare clonală a plasmocitelor. În acest grup sunt incluse mielomul multiplu, macroglobulinemia Waldenström, boala lanțurilor grele etc. În aceste boli sunt secretate în exces paraproteine care cresc vâscozitatea sanguină, iar valorile VSH sunt foarte mult crescute.

TABELUL 1. Modificările sistemului limforeticular şi ale seriei albe la nivelul altor aparate şi sisteme.

Organul afectat	Leziunile
Tegumentele	Macule Papule Vezicule Piodermite Dermatită neutrofilică Eritem nodos sau multiform Echimoze Hematoame Urme de grataj Leucemide Sarcom granulocitic-clorom[6]
Organele de simţ	Retinita – Coroidita - Nevrita optică Paralizia facială - Proces infiltrativ
Aparatul digestiv	Gingivita hipertrofică - Leucemii Hipertrofii amigdaliene - Limfoame - LLC Ulceraţii amigdaliene - Agranulocitoze Hemoragii digestive superioare şi inferioare Sindrom diareic trenant - Limfoame Splenomegalie - Leucemii - Limfoame - Anemii hemolitice Mase adenopatice abdominale - Limfoame - Leucemii
Aparatul cardiovascular	Sindroame coronariene acute - Anemie - Hhipervâscozitate[7] Sindrom de venă cavă superioară - Limfoame mediastinale Sindrom pericardic - Leucemii
Aparatul genito-urinar	Infiltrare renală, a vezicii urinare, prostată, testicule, cu hematurie secundară sau tulburări micţionale Priapism - LGC Determinări testiculare - Leucemii
Aparatul osteo-articular	Dureri osoase prin infiltraţie medulară[8] Tumori osoase - Mielom
Sistemul nervos	Paralizii de nervi cranieni - Leucemii, limfoame Iritaţie meningeană - Meningită blastică
Aparatul respirator	Lărgirea matităţii mediastinale - Limfoame Sindrom lichidian pleural - Leucemii Dispnee - Adenopatii mediastinale

[6] Apare în leucemia acută mieloblastică şi monoblastică.
[7] Hipervâscozitatea apare în gamapatiile monoclonale maligne: mielom multiplu, Boala Waldenström.
[8] Este întâlnită în leucemii, limfoame şi în mielom.

TABELUL 2. Valorile normale ale constantelor medulare.

Mieloblaşti		0,3 – 5 %
Promielocite		1 – 8 %
Mielocite	Neutrofile	5 – 19 %
	Eozinofile	0,5 – 3 %
	Bazofile	0 – 0,5 %
Metamielocite		13 – 32 %
Polinucleare	Neutrofile	7 – 30 %
	Eozinofile	0,5 – 4 %
	Bazofile	0 - 0,7 %
Proeritroblaşti		1 – 8 %
Eritroblaşti	Bazofili	7 – 32 %
	Policromatofili	
	Acidofili	
Limfocite		3 – 17 %
Plasmocite		0 – 2 %
Monocite		0,5 – 5 %
Celule reticulare		0,1 – 2 %
Megacariocite		0,03– 3 %

Biopsia osteomedulară

Biopsia osteomedulară constă în prelevarea cu un ac special a unui fragment de os spongios din creasta iliacă și oferă informaţii superioare referitoare la morfologia celulară.

Biopsia ganglionară

Biopsia ganglionară este obligatorie pentru diagnosticul histopatologic, în special în limfoame. Examinarea histopatologică standard trebuie completată și cu explorarea imunohistochimică.

Microscopia electronică și *ultramicroscopia în „baleiaj”* care oferă o imagine tridimensională, are indicații speciale, de exemplu în diagnosticul leucemiei cu celule „păroase”.

Imunofenotiparea și *cariotiparea citogenetică* sunt folosite în identificarea cromozomului Philadelphia în leucemia mielocitară cronică.

Explorările citochimice cu determinarea fosfatazei alcaline leucocitare sunt folosite de asemenea în diagnosticul leucemiei mielocitare cronice.

Examinările imagistice

Radiografia osoasă este utilă în identificarea leziunilor osteolitice din mielom. Alte examinări radiologice standard sunt folosite în explorarea de bilanț a toracelui și a tractului digestiv.

Ecografia abdominală este folosită pentru evaluarea maselor adenopatice periferice sau viscerale în cazul limfoamelor.

Tomografia computerizată, PET CT-ul toracic și abdominal sunt explorări imagistice esențiale în diagnosticul adenopatiilor și a determinărilor secundare pulmonare, splenice, hepatice etc.

Endoscopia constituie examinarea de elecție în evaluarea și diagnosticul limfoamelor primitiv digestive și a determinărilor secundare din cadrul hemopatiilor maligne.

Uneori sunt necesare explorări chirurgicale cu ajutorul cărora se realizează stadializarea în limfoamele hodgkiniene sau non-hodgkiniene: laparotomia exploratorie şi splenectomia diagnostică.

Examinările imunologice folosite în explorarea afecțiunilor patologice limforeticulare sunt: *electroforeza proteinelor serice şi urinare, imunoelectroforeza*, determinările de *lanţuri uşoare*, identificarea proteinei *Bence-Jones* și a *lanţurilor uşoare* urinare.

Determinarea subpopulaţiilor limfocitare și analiza fenotipului celular cu anticorpi monoclonali prin flow-citometrie sunt alte explorări utile în diagnosticul leucemiilor acute și a limfoamelor.

Examinările genetice

Se referă la efectuarea cariotipului cu valoare diagnostică și prognostică în LGC, în limfoame și în sindroamele mielodisplazice.

Anomaliile seriei albe

Leucocitoza este definită prin creşterea numărului absolut al leucocitelor peste valorile normale de 4000-11.000/mmc. Depistarea leucocitozei trebuie să fie urmată obligatoriu de efectuarea formulei leucocitare. Aproximativ 60-70% din totalitatea leucocitelor este reprezentată de neutrofilele mature, asfel încât valoarea normală a acestora este de 7700/mmc. Neutrofilia este cea mai frecventă cauză a leucocitozei, dar aceasta din urmă poate fi determinată şi de creşteri ale monocitelor, eozinofilelor, bazofilelor sau limfocitelor.

Neutrofilia

Neutrofilia trebuie interpretată în cadrul contextului clinic alături de hemogramă, de formula leucocitară şi de frotiul de sânge periferic.

Elemente de alarmă

- Leucocitoză – Febră – Adenopatii - Splenomegalie în *afecțiuni sistemice*.
- Lecocitoză peste 30.000/mmc cu neutrofilie în *sepsis*
- Leucocitoză - deviere la stânga cu metamielocite în *sepsis*
- Leucocitoză peste 50.000/mmc cu deviere la stânga apare în *neoplazii* și în *asplenie*. Ea poartă numele de reacție *leucemoidă* și trebuie diferențiată de LGC în care cromozomul Philadelphia este prezent. Cele mai frecvente cauze de leucocitoză sunt: stresul, sarcina, postprandial, infecțiile bacteriene acute nespecifice, leucemiile acute, leucemia granulocitară cronică, hemoragiile, acidoza diabetică, după splenectomie, infarctul acut de miocard etc.

Monocitoza

Monocitul îşi are originea în măduva osoasă dintr-o celulă precursoare mieloidă comună cu seria granulocitară, el circulă în sângele periferic şi se diferenţiază funcţional în ţesuturi unde devine macrofag. Sistemul *monocit-macrofag* este parte componentă a sistemului reticuloendotelial și are denumiri diferite în funcţie de sediu. În alveolele pulmonare aceste celule se numesc pneumocite de tip I, în ficat celule Kupffer, histiocite la nivel splenic și celule mezangiale în rinichi.

Aceste celule mai sunt localizate în ganglionii limfoizi și în măduva osoasă. Prin monocitoză se înțelege creşterea numărului absolut de monocite circulante peste 800/dl. Cele mai frecvente cauze de monocitoză sunt redate în Tabelul 3.

TABELUL 3. Cauzele monocitozei.

Etiologia	
Infecţii	Tuberculoză Bruceloză Sifilis Endocardită infecțioasă Tripanosomiază
Hemopatii	Limfoame Leucemie mielomonocitară cronică Leucemie acută mieloidă
Boli inflamatorii	Sarcoidoză Boli inflamatorii intestinale Poliartrită reumatoidă LED
Tumori solide	Ovar Stomac Sân Melanom
Medicamente și toxice	Corticosteroizi Factori de creştere granulocitari Intoxicaţie cu tetracloretan

Eozinofilia

Eozinofilia reprezintă creşterea numărului absolut de eozinofile în sângele periferic peste valoarea de 500/mmc. Eozinofilele sunt implicate în reacţia de hipersensibilitate imediată şi în apărarea antiparazitară (Tabelul 4).

TABELUL 4. Cauzele eozinofiliei.

Etiologia	
Infecţii parazitare	Ascaridioza Filarioza Trichineloza Toxoplasmoza Echinococoza Toxocariaza Botriocefaloza Malaria Scabia
Boli alergice	Astmul bronşic Antibioticele Antiinflamatoarele Citostaticele
Boli autoimune	Periarterita nodoasă Sindromul Churg Strauss[9]
Boli inflamatorii	Sarcoidoza Bolile inflamatorii intestinale
Hemopatii	Limfoamele Leucemiile
Tumori solide	Renale Suprarenale Tiroidă Ficat Pancreas

[9] Sindromul Churg Strauss este o vasculită însoțită de astm bronșic.

Sindromul hipereozinofilic numit şi sindromul Löffler se caracterizează prin eozinofile peste 1500/mmc şi are o etiologie neprecizată. Simptomele şi semnele sunt polimorfe: rash cutanat, edem angioneurotic, diaree cronică, scădere ponderală, febră, insuficienţă cardiacă (endocardita Löffler), infiltrate pulmonare, hepatosplenomegalie. În hemogramă se observă leucocitoză moderată cu hipereozinofilie. Pe frotiul de sânge periferic eozinofilele sunt mari, uneori se observă prezența de eritroblaşti şi devierea la stânga a formulei leucocitare. În măduvă eozinofilele se găsesc într-un procent de 60% în diverse stadii de maturaţie.

Bazofilia

Bazofilia se referă la creşterea bazofilelor circulante peste 0,1/mmc.

TABELUL 5. Cauzele bazofiliei.

Etiologie	
Boli mieloproliferative	Leucemia granulocitară cronică Policitemia vera Mielofibroza Trombocitemia esenţială Leucemia cu bazofile
Afecțiuni endocrine	Hipotiroidismul
Afecțiuni reumatismale	Poliartrita reumatoidă
Medicamente	Estrogeni
Altele infecţii virale	Infecții virale Reacții de hipersensibilitate Iradiere

Limfocitoza este caracterizată prin creşterea numărului absolut de limfocite circulante peste 3,5/mmc și peste 35% din totalul leucocitelor din formula leucocitară. Din punct de vedere funcţional, limfocitele se împart în trei tipuri: limfocitele T efectoare, limfocitele B care se diferenţiază în plasmocite care produc anticorpi şi limfocitele natural-killer care distrug celulele tumorale şi celulele infectate cu viruşi. Grupul celulelor T efectoare cuprinde limfocitele T helper (CD4) care induc activarea limfocitului B şi maturarea altor tipuri de limfocite T, limfocitele T supresoare-citotoxice (CD8) care deprimă activitatea limfocitelor B şi exercită un efect citotoxic asupra celulelor străine şi a celor infectate cu virus. Celulele T sunt responsabile de imunitatea mediată celular împotriva virusurilor, fungilor şi a germenilor intracelulari, bacterii atipice, participă la reacţii de hipersensibilitate întârziată, de respingere a tumorilor şi grefelor, cooperează cu celula B împotriva antigenelor specifice.

În prezența unei limfocitoze, pentru orientarea diagnostică este importantă identificarea semnelor şi simptomelor care sugerează o infecţie recentă, unele boli de sistem, prezența adenopatiilor, a splenomegaliei, hepatomegaliei sau asocieri ale acestora. *Explorarea paraclinică include următoarele determinări:*

- Hemograma şi formula leucocitară pentru evaluarea și a altor anomalii;
- Frotiul de sânge periferic pentru morfologia limfocitară;
- Flowcitometria şi imunofenotiparea pentru diagnosticul diferenţial cu proliferările monoclonale;
- Examinarea măduvei osoase utilă în neoplazii şi la toţi pacienţii cu neutropenie, cu anemie și cu trombocitopenie, mai ales dacă aceştia prezintă scădere ponderală şi transpiraţii - limfoame, leucemii;

- Analiza citogenetică și moleculară precum și cariotiparea sunt utile în diagnosticul diferenţial din diversele subtipuri de limfoame şi leucemii;
- Biopsia ganglionară și examenul imunohistochimic sunt esenţiale în diagnosticul histopatologic al limfoproliferărilor.

TABELUL 6. Principalele cauze ale limfocitozei.

Etiologie	
Boli infecţioase	Virale - Epstein-Barr - HIV - CMV - Rubeola - HTLV-1 Bacteriene - Bordetella - Mycobacterium tuberculosis - Treponema pallidum - Boala ghearelor de pisică
Boli hematologice	Leucemie limfatică cronică Limfom Hodgkin Limfoame non-Hodgkin Leucemii acute limfoblastice Macroglobulinemia Waldenström
Stres	IMA Traumatisme Exerciţii fizice intense Postsplenectomie

Leucopenia se referă la scăderea numărului absolut de celule albe sub nivelul de 4000/mmc. Se datorează producţiei deficitare a oricărei linii celulare.

TABELUL 7. Cauzele leucopeniei.

Etiologie	
Infecţii virale	Gripă Hepatită Varicelă Rubeolă Mononucleoză infecţioasă SIDA Sepsis sever
Medicamente şi toxice	Chimioterapice AINS Antibiotice Alcool Benzen Radiaţii ionizante
Deficite nutriţionale	Vitamina B12 Acid folic Fier Cupru
Afecţiuni endocrine	Hiper şi hipotiroidism Boală Adisson
Boli autoimune	Lupus eritematos sistemic Poliartrită reumatoidă - Sindrom Felty
Congenitale	Neutropenie congenitală sau ereditară
Mielodisplazii şi hemopatii maligne	Limfoame Leucemie limfatică cronică Mielom multiplu

Neutropenia reprezintă scăderea numărului absolut al neutrofilelor sub 1800/mmc. Mecanismele neutrofiliei sunt: producţia insuficientă, blocarea eliberării neutrofilelor din măduvă, aderarea excesivă la peretele venulelor și distrucţia de către anticorpi.

Limfopenia reprezintă scăderea numărului absolut al limfocitelor circulante sub 1000-1500/mmc la adult.

TABELUL 8. Cauzele limfopeniei.

Etiologie	
Infecţii	Tuberculoza HIV
Insuficienţe de organ	Insuficienţă hepatică Insuficienţă renală
Sindroame mielodisplazice	-
Deficite nutriţionale	Deficit de fier Denutriţie protein-calorică
Boli neoplazice	Carcinoame Limfoame Hodgkin Limfoame non-Hodgkin
Medicamente	Chimioterapie Cortizon Terapie anti-limfocitară
Boli inflamatorii	Sarcoidoză Lupus eritematos sistemic
Post-chirurgical	-
Arsuri	-
Boli congenitale	Agamaglobulinemie Aplazie timică

Cea mai frecventă cauză de limfopenie cronică severă este infecţia cu virusul imunodeficienţei umane – HIV. Infecția cu HIV are risc crescut de infecţii oportuniste: pneumocistoza pulmonară, meningita criptococică și toxoplasmoza cerebrală. Există de asemenea un risc ridicat de apariție a unor afecțiuni maligne: sarcom Kaposi, limfoame non-Hodgkin sau melanom malign. În infecția cu HIV sunt utile: hemograma şi formula leucocitară, testul de screening ELISA însoțit de testul de confirmare Western Blot.

Cristian BĂICUȘ

VI/4

Noțiuni introductive - Generalități

DEFINIȚIE

Leucemiile sunt afecțiuni hematologice caracterizate prin proliferarea anormală a celulelor hematopoietice și infiltrarea diferitelor țesuturi ale organismului.

În leucemii, proliferarea începe în organele hematopoietice, măduvă și ganglioni, de la un singur tip de celulă. Expansiunea clonei leucemice, cu dislocarea măduvei hematogene normale continuă prin descărcarea în sânge a celululelor leucemice și prin invazia altor organe: ganglioni, splină, ficat și altele. Cauza exactă a leucemiei nu este cunoscută, însă pentru unele subtipuri au fost identificați unii factori de risc, genetici sau de mediu cum sunt, de exemplu, expunerea la radiații și la unii compuși benzolici.

Clasificare

Leucemiile sunt acute și cronice. În formele acute predomină proliferarea elementelor blastice iar în cele cronice proliferează atât elementele tinere, intermediare cât și cele mature.

Leucemiile acute

Leucemiile acute se împart în două categorii în funcție de tipul de celulă care proliferează:

a. *Leucemii acute mieloblastice;*
b. *Leucemii acute limfoblastice.*

Leucemia acută mieloblastică

Manifestările clinice

Leucemia acută, la debut, se caracterizează prin prezența *sindromului infecțios*, a *sindromului anemic* și a *sindromului hemoragipar*. Aceste manifestări se datorează înlocuirii elementelor celulare normale, reprezentate de eritrocite, de leucocite și de trombocite, din măduva osoasă cu celule leucemice. Prezența celulelor leucemice în alte organe este responsabilă de apariția:

- Adenopatiilor;
- Hepatomegaliei;
- Splenomegaliei;
- Leziunilor osteolitice;
- Hemoragiei cerebrale;
- Gingivitei hipertrofice etc.

Celulele leucemice circulante se fixează în țesuturi, pe care ulterior le infiltrează. Bolnavul prezintă dureri osoase, din cauza invaziei medulare, adenopatii, splenomegalie și hepatomegalie ușoară sau moderată. Mai sunt întâlnite amigdalitele ulcero-necrotice, gingivita hipertrofică, revărsatele pleurale, paraliziile de nervi cranieni și afectarea meningeană. Dacă numărul de celule leucemice din sânge este foarte mare, peste 100.000/mmc, este posibilă apariția sindromului de leucostază și hipervâscozitate. Acesta se manifestă prin somnolență până la comă, edem papilar și fund de ochi caracteristic, insuficiență respiratorie, uneori prin ischemie datorită colmatării arterelor mici. Una din formele cele mai grave de leucemie acută este leucemia acută promielocitară care se însoțește de coagulare intravasculară diseminată și determină apariția hemoragiilor intracraniene severe. Netratate, leucemiile acute duc rapid la deces.

Investigațiile de laborator

Există leucemii acute aleucemice, subleucemice și leucemice. Clasificarea în aceste trei forme se bazează pe examenul frotiului de sânge. Diagnosticul de laborator complet al leucemiilor acute este reprezentat de prezența următoarelor modificări:

- Leucocitoză;
- Hiatus leucemic[1];
- Mieloblești;
- Corpi Auer - granulații acidofile;
- Anemie normocromă;
- Trombopenie;
- Blești medulari leucemici.

În funcție de tipul celulei leucemice există următoarele forme de leucemie mieloidă:

- Leucemie acută mieloblastică cu diferențiere minimă (LAM M0);
- Leucemie acută mieloblastică fără maturație (LAM M1);
- Leucemie acută mieloblastică cu maturație (LAM M2);
- Leucemie acută promielocitară (LAM M3);
- Leucemie acută mielomonocitară (LAM M4);
- Leucemie acută monocitară (LAM M5);
- Eritroleucemia (LAM M6);
- Leucemie acută megakarioblastică (LAM M7).

Leucemia acută limfoblastică

Leucemia acută limfoblastică sau mieloidă, după tipul de leucocit care proliferează se prezintă în ultimă instanță ca un sindrom de insuficiență medulară deoarece măduva este invadată și „sufocată" de celule tinere, nediferențiate, numite blești, care se multiplică rapid. Diagnosticul se face prin puncție medulară. Blești sunt prezenți și în sângele periferic și pot fi vizualizați pe frotiu. (**Figura 1**).

[1] Hiatusul leucemic se referă la prezența în formula leucocitară a elementelor tinere și a celor mature. Lipsesc elementele intermediare: promielocitele, mielocitele și metamielocitele.

FIGURA 1. **Frotiu de sânge periferic într-un caz de leucemie monocitară acută.**

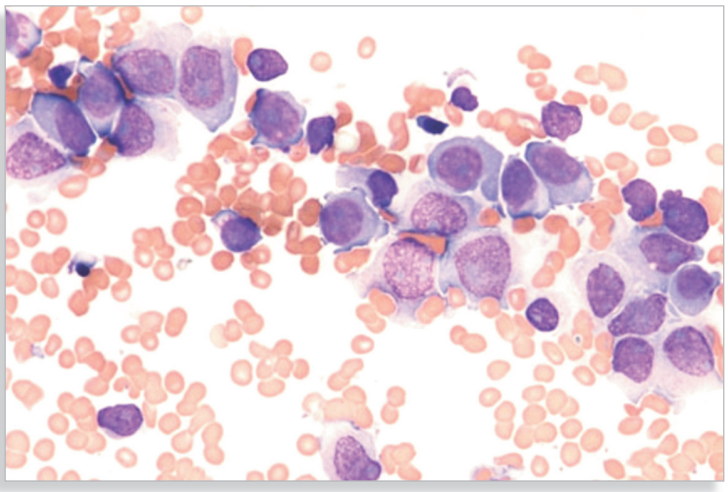

Pe frotiu se văd celule imature numite blaști cu citoplasmă bazofilă, celulele albastre. Prezența blaștilor peste 20% în frotiul de sânge periferic sau în măduva hematogenă satabilește diagnosticul de leucemie acută.

Leucemia mieloidă apare la adulți într-un procent de peste 80%, iar la copii, în special la cei din grupa de vârstă 2-5 ani, se întâlnește leucemia acută limfoblastică. Tabloul clinic al leucemiei acute limfoblastice este asemănător cu cel al leucemiei acute mieloide, sunt prezente sindromul infecțios, sindromul anemic, sindromul hemoragipar și adenopatiile. În funcție de tipul de celulă, leucemia acută limfoblastică este de trei tipuri: L1, L2 și leucemia acută limfoblastică cu celule L3 sau cu celule Burkitt. Aceasta din urmă este forma cea mai severă de leucemia acută limfoblastică. Diferențierea în mai multe tipuri a leucemiilor acute se face în general pe baza morfologiei celulelor blastice, a caracteristicilor citochimice și prin marcarea celulelor leucemice cu anticorpi monoclonali.

Leucemiile cronice

Leucemiile cronice se caracterizează de asemenea prin acumularea de celule albe în măduva osoasă,însoțită de distrucția și de infiltrarea acesteia dar și de afectarea altor țesuturi și organe. Spre deosebire de leucemiile acute, acest proces este mai lung în cazul leucemiilor cronice iar debutul este insidios. De asemenea viteza proliferării clonale este mai mică iar celulele sunt mult mai mature. De aceea sunt mai greu de diferențiat de alte boli în care este întâlnită creșterea numărului de leucocite (**Figura 2**). Pentru diferențierea celulară sunt necesare unele teste speciale genetice sau citometria de flux.

a. *Leucemia granulocitară cronică*

Leucemia granulocitară cronică reprezintă aproximativ 15% din cazurile de leucemie și este întâlnită mai frecvent în jurul vârstei de 45 de ani.

Manifestările clinice

Manifestările clinice ale leucemiei granulocitare cronice sunt redate în **Tabelul 1**.

FIGURA 2. **Abordarea diagnostică în cazurile de leucocitoză.**

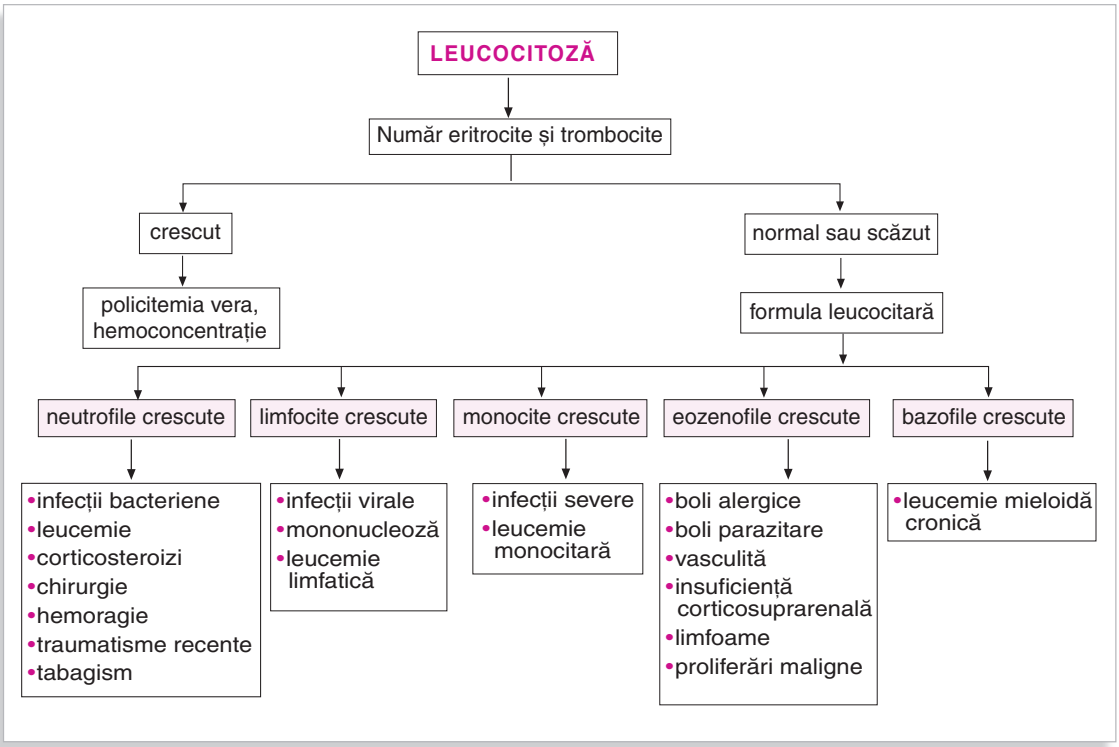

TABELUL 1. **Manifestările clinice în leucemia granulocitară cronică.**

→ Anemia
→ Transpirațiile
→ Subfebrilitatea
→ Scăderea ponderală
→ Inapetența
→ Distensia abdominală prin splenomegalie
→ Afectarea osoasă prin periostită
→ Manifestările hemoragipare secundare trombocitemiei
→ Artropatia gutoasă prin hiperuricemie
→ Manifestările hipervâscozității cu afectare retiniană

Splenomegalia în leucemia granulocitară cronică este masivă și ajunge uneori până la creasta iliacă. De fapt, cele mai mari splenomegalii din patologie întâlnite la adult apar în: leucemia granulocitară cronică, policitemia vera și în metaplazia mieloidă cu mielosclerozo sau sindromul MMM.

Diagnosticul de laborator

Diagnosticul de laborator se bazează pe următoarele elemente:
- Leucocitoză între 100.000 și 300.000/mmc.;
- Anemie normocromă;
- Trombocitoză peste 500.000/mmc.;
- Prezența în măduvă a elementelor granulocitare;
- Cromozomul Philadelphia *(Cromozomul 21);*
- Fosfataza alcalină leucocitară este absentă.

În afară de cromozomul Philadelphia care este prezent în 95% din cazuri, diagnosticul mai este confirmat și de mutația genetică BCR-ABL. După mai mulți ani de evoluție poate să apară o "criză blastică" și boala se transformă într-o leucemie acută.

b. Leucemia limfatică cronică

Leucemia limfatică cronică este responsabilă de 30% din decesele prin leucemie. Aceasta apare la persoanele vârstnice și constă într-o proliferare anormală a limfocitelor mature. Proliferarea are loc în măduvă, în sânge dar și în ganglioni, splină și ficat. Transformarea monoclonală cu limfocitele B este mai frecventă, întâlnită în 95% din cazuri spre deosebire de numai de 5% în cazul limfocitelor T.

Manifestările clinice

Manifestările clinice în leucemia limfatică cronică sunt sistematizate în Tabelul 2.

TABELUL 2 Manifestările clinice ale leucemiei limfatice cronice.

- Astenia
- Poliadenopatia generalizată
- Spenomegalia moderată
- Hepatomegalia moderată
- Hipertrofia glandelor lacrimale și salivare[2]
- Infiltrația cutanată[3]

[2] Infiltrația glandelor salivare și lacrimale însoțită de tumefacție și de scăderea secreției acestora poartă numele de sindromul Mikulicz.

[3] Modificările cutanate de acest tip se datorează infiltrației tegumentelor cu limfocite T. Această manifestare poartă numele de Mycosis Fungoides și se întâlnește în leucemia cu limfocite T sau sindromul Sezary.

Diagnosticul de laborator

Pentru diagnosticul de laborator se iau în calcul următoarele elemente:
- Leucocitoza cu limfocitoză între 15.000 – 150.000/mmc;
- Umbrele nucleare Gumbrecht pe frotiul de sânge periferic;
- Anemia normocromă;
- Trombopenia;
- Infiltrația medulară cu limfocite;
- Fosfataza alcalină leucocitară normală.

Elementele de prognostic rezervat pentru leucemia limfatică cronică sunt considerate următoarele:
- Numărul de limfocite mai mare decât $50x10^9$/l;
- Timpul de dublare a masei limfocitare sub 1 an;
- Numărul de prolimfocite mai mare decât $15x10^9$/l;
- Afectarea ganglionară extinsă;
- Splenomagalia peste 10 cm;
- Infiltrat medular difuz;
- Lipsa de răspuns la tratament.

VI/5

Ion DINA

Sindromul mielodisplazic

Sindromul mielodisplazic se referă la un grup heterogen de afecțiuni care se pot transforma în leucemie acută mieloidă. Scăderea numărului de celule sanguine în prezența unei măduve osoase hipercelulare este o altă caracteristică a sindromului mielodisplazic. Afecțiunile incluse în sindromul mielodisplazic în concordanță cu clasificarea concepută de grupul de lucru francez, american și britanic (FAB) sunt:

- Anemia refractară
- Anemia refractară cu sideroblaști inelari
- Anemia refractară cu exces de blaști
- Anemia refractară cu exces de blaști în tranziție
- Leucemia mielomonocitară cronică

Sindromul mielodisplazic apare în general la vârstnici și se caracterizează prin splenomegalie și prin manifestările datorate reducerii celor trei linii sanguine: eritocitară, granulocitară și trombocitară. Astfel pot să apară infecții, sângerări și anemie. Prognosticul sindromului mielodisplazic este rezervat.

Sindromul mieloproliferativ

În cadrul sindromului mieloproliferativ sunt incluse următoarele afecțiuni: policitemia vera, mielofibroza și trombocitemia esențială.

a. Policitemia vera

Policitemia rubra vera sau boala Vaques este o afecțiune asemănătoare cu mielofibroza și cu trombocitemia esențială care face parte din grupul bolilor mieloproliferative. În această afecțiune are loc o proliferare anormală a seriei eritrocitare care are drept consecință creșterea masei eritrocitare sanguine. Diagnosticul de policitemia vera, cel mai adesea este pus întâmplător în urma unei examinări de rutină, prin efectuarea unei hemograme complete. Uneori diagnosticul de policitemia vera este suspectat la examenul clinic în prezența unei splenomegalii importante sau după un eveniment trombotic acut. Alte manifestări clinice ale policitemiei vera sunt redate în Tabelul 1.

TABELUL 1. Manifestările clinice în policitemia vera.

- Pletora
- Subfuziunile conjunctivale
- Splenomegalia[1] în peste 70% din cazuri
- Acneea rozacee
- Urticaria
- Ulcerele gambiere
- Hemoragiile retiniene
- Hepatomegalia
- Ulcerul peptic
- Guta

[1] Cele mai mari splenomegalii din patologia adultului sunt întâlnite în: policitemia vera, în metaplazia mieloidă și în leucemia granulocitară cronică.

În afara elementelor clinice, diagnosticul de policitemia vera este stabilit în principal prin măsurarea masei de eritrocite. Alte elemente de diagnostic sunt:

- Hemoglobina ↑↑
- Hematocritul ↑↑
- Leucocitoza
- Creșterea fosfatazei alcaline leucocitare[2]
- Trombocitoza
- Hiperplazia eritroidă normoblastică medulară

[2] În leucemia granulocitară cronică fosfataza alcalină leucocitară este absentă.

La modul general, prin policitemie se înțelege creșterea cantității de hemoglobină și a hematocritului pe seama masei eritrocitare. În policitemia vera, masa absolută de eritrocite este crescută în comparație cu alte cauze secundare de policitemie când creșterea este aparentă și se datorează reducerii cantității de plasmă (Tabelul 2).

TABELUL 2. Cauzele policitemiei.

Policitemie	Cauze
Adevarată	• Policitemia vera
Secundară	
a. Hipoxică	• Altitudinea • BPOC • Afecțiunile congenitale cianogene • Fumatul
b. Exces de eritropoietină	• Boala polichistică renală • Carcinomul renal • Chistele solitare renale • Carcinomul hepatocelular[3] • Cancerul bronșic[3]
Aparentă	• Deshidratarea • Sindromul Gaisbock[4]

[3] Manifestare paraneoplazică prin secreție ectopică de eritropoietină.

[4] Acest sindrom este întâlnit la bărbații hipertensivi, fără splenomegalie. Aceștia sunt anxioși, au tegumente hiperemice și sunt obezi.

b. Mielofibroza

Mielofibroza sau metaplazia mieloidă cu mielosclerozăă (sindromul MMM), este o afecțiune mieloproliferativă caracterizată prin creșterea gradului de fibroză medulară, însoțită de perturbarea hematopoiezei normale și prin instalarea unei hematopoieze extramedulare în splină și în ficat.

Manifestările clinice

În cele mai multe cazuri mielofibroza este asimptomatică și diagnosticul este pus întâmplător pe baza hepatosplenomegaliei depistate la examenul fizic și prin prezența în tabloul sanguin a unei anemii inexplicabile. Cele mai frecvente manifestări ale sindromului MMM sunt redate în Tabelul 3.

TABELUL 3. Manifestările clinice ale mielofibrozei.

- Pierderea în greutate
- Anemia
- Distensia abdominală prin hepatosplenomegalie
- Infarctele splenice
- Hipertensiunea portală
- Ascita
- Hemoragiile prin efracție variceală
- Purpura secundară trombocitopeniei
- Guta simptomatică prin hiperuricemie
- Adenopatiile moderarte (rar)

Investigațiile de laborator

Modificările de laborator nu sunt foarte specifice. Ele reflectă o disfuncție medulară importantă. Modificările cele mai frecvente sunt reprezentate în Tabelul 4.

TABELUL 4. Modificările de laborator în mielofibroză.

- Anemia
- Elementele normoblastice pe frotiu
- Statusul leucoeritroblastic în sângele periferic cu celule albe imature și cu eritrocite nucleate
- Hematiile în "picătură"
- Trombocitopenia
- Leucopenia
- Creșterea fosfatazei alcaline leucocitare

Mielofibroza medulară din cadrul sindromului de metaplazie mieloidă, care este o afecțiune mieloproliferativă, se mai întâlnește în următoarele circumstanțe:

- În intoxicația cu benzen;
- În cancerul de prostată și în cancerul de sân;
- În tuberculoză și în osteomielite;
- În boala Paget[5].

[5] Boala Paget sau osteita deformantă este o afecțiune care se caracterizează prin apariția unui proces de remodelare osoasă. În această afecțiune apare o activitate osteoclastică crescută, urmată de o funcționalitate excesivă osteoblasică cu formare excesivă de țesut osos. În consecință, oasele, în special cele ale bazinului, coloanei vertebrale și ale calotei craniene, au un aspect mozaicat și dezorganizat cu rezistență mecanică scăzută (Figurile 1 și 2).

FIGURA 1.
Boală Paget - Radiografie de bazin.

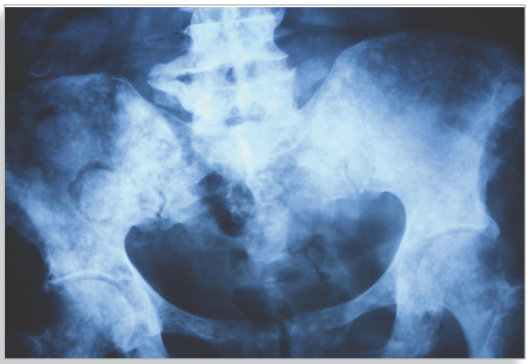

FIGURA 2.
Același caz- TC pelvis - Aspect tomografic.

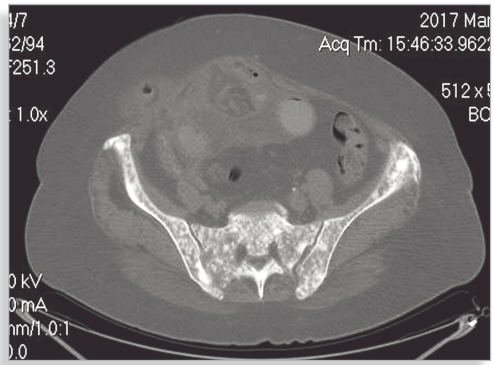

În mielofibroză puncția medulară este de regulă "albă," din această cauză este necesară pentru diagnostic, efectuarea biopsiei medulare. Identificarea focarelor de hematopoieză extramedulară se ralizează printr-o tehnică izotopică care utilizează izotopul de ^{52}Fe.

c. Trombocitemia esențială

Trombocitemia esențială împreună cu leucemia mieloidă cronică, policitemia vera și cu mielofibroza, fac parte din grupul afecțiunilor mieloproliferative. În trombocitemia esențială are loc o proliferare a seriei megacariocitare însoțită de o producție excesivă de trombocite care au însă o funcționaliate afectată. Manifestările clinice și biologice ale trombocitemiei esențiale se suprapun peste cele ale policitemiei vera, ale mielofibrozei și ale leucemiei mieloide cronice. Sunt prezente pe de o parte echimozele, epistaxisul, hemoptizia, sângerările genitale și pe de altă parte manifestările trombotice însoțite de infarct miocardic, infarct mezenetric, accidente vasculare cerebrale sau de ocluzii arteriale periferice însoțite de gangrenă. În sânge sunt prezente un număr de 1.000.000/mmc până la 2.000.000/mmc de trombocite. Timpul de sângerare și unele teste funcționale specifice ale trombocitelor sunt modificate. În stadiile avansate, splina devine atrofică și prezintă calcificări.

Gamapatiile monoclonale

Gamapatiile monoclonale sau paraproteinemiile includ un grup de afecțiuni caracterizate prin proliferarea monoclonală a limfocitelor B, fapt care conduce la o hiperproducție de imunoglobuline.

Mielomul multiplu

Mielomul multiplu reprezintă cea mai cunoscută gamapatie monoclonală malignă. Această afecțiune este întâlnită în general la vârstnici. Cea mai frecventă proliferare monoclonală plasmocitară determină o hiperproducție de IgG. Uneori este întâlnită secreția anormală a IgA și mai rar a IgD.

Manifestările clinice și de laborator

Manifestările clinice și paraclinice ale mielomului multiplu (MM) sunt sistematizate în Tabelul 5.

TABELUL 5. Manifestările mielomului multiplu.

- Leziuni osteolitice
- Fracturi pe os patologic
- Hipercalcemie
- Anemie
- Prezența de rulouri eritrocitare
- Trombocitopenie
- Leucopenie
- Infecții prin supresia sintezei de imunoglobuline normale
- Hipervâscozitate și VSH accelerat[6]
- Ischemie arterială
- Tromboze venoase
- Sindrom nefrotic secundar[7]
- Manifestări neurologice prin hipervâscozitate și prin depunerea de amiloid

[6] Hipervâscozitatea sanguină determină prezența unor valori crescute ale vitezei de sedimentare a hematiilor (VSH), de regulă peste 100 mm/h.

[7] Afectarea renală se manifestă prin prezența unui sindrom nefrotic impur caracterizat prin proteinurie neselectivă și hematurie. Afectarea renală se produce pe mai multe planuri: prin depunerea de amiloid, prin hipercalcemie, prin hiperuricemie și prin depunerea de lanțuri ușoare la nivelul tubului proximal.

În mielomul multiplu paraproteinele sunt prezente în ser sau în urină sub forma proteinuriei Bence-Jones. Puncția medulară pune în evidență prezența plasmocitozei medulare iar imunoelctroforeza este sugestivă pentru hiperproducția unui anumit tip de imunoglobulină. Bolnavii cu mielom multiplu au un risc crescut de infecții, de manifestări hemoragice și de insuficiență renală care influențează prognosticul.

Macroglobulinemia Waldenström

Macroglobulinemia Waldenström este o afecțiune monoclonală care se caracterizează printr-o secreție crescută de imunoglobulină M. Boala Waldenström afectează mai ales persoanele în vârstă, de sex masculin. Cele mai frecvente manifestări clinice sunt reprezentate de: febră, anemie, pierdere ponderală și fatigabilitate. Mai sunt prezente și unele tulburări hemoragipare: epistaxis, peteșii sau sângerări gastrointestinale. Biologic există un sindrom de hipervâscozitate care este responsabil de instalarea unor accidente vasculare cerebrale, infarcte miocardice, tulburări de vedere prin afectare retiniană și de prezența sindromului Raynaud. Infiltrarea limfocitică poate detrmina prezența hepatomegaliei și a splenomegaliei. Investigațiile de laborator pun în evidență un *VSH mult accelerat*, o anemie normocromă normocitară și o imunogramă specifică la care se constată creșterea nivelului plasmatic al *IgM*. În măduva osoasă se constată un număr excesiv de limfocite cu diferențiere plasmocitoidă și prezența de eozinofile în exces.

Crioglobulinemia

Paraproteinemiile se pot asocia cu prezența în ser a crioglobulinelor. Crioglobulinele sunt globuline care precipită la rece. În afara sindroamelor paraproteinemice, crioglobulinele mai sunt prezente în următoarele afecțiuni:

- Poliartrita reumatoidă
- Lupusul eritematos diseminat
- Mononucleoză
- Limfoame
- Ciroza biliară primitivă
- Hepatita cronică cu VHC

Depunerea crioglobulinelor la nivelul pereților vaselor sanguine de mici dimensiuni este responsabilă de apariția unor vasculite generalizate. Cele mai frecvente leziuni vasculitice sunt cele cutanate (**Figura 3**). În cazurile severe, apar infarcte localizate la nivelul organelor interne, în special la rinichi.

FIGURA 3. Capilarită purpurică crioglobulinemică localizată la membrele inferioare și la nivelul abdomenului (A și B).

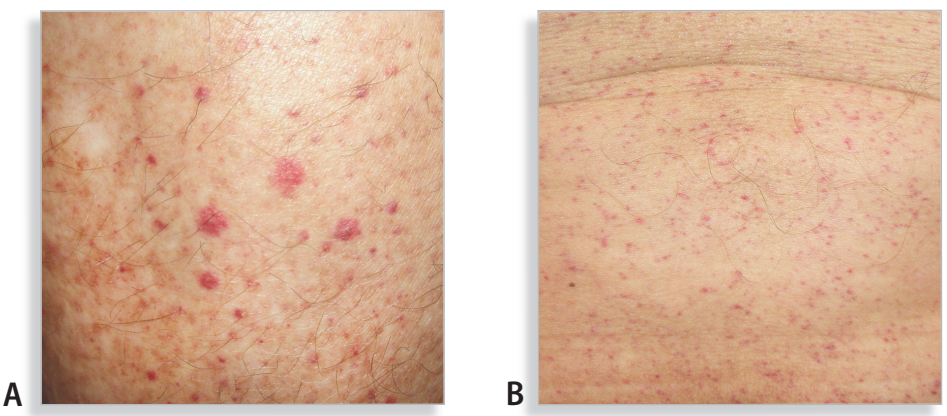

Ion DINA, Cornelia VOICULEȚ

VI/6

Noțiuni introductive - Generalități

DEFINIȚIE

Limfoamele sunt un grup de afecțiuni maligne care își au originea într-una din grupele ganglionare sau în alte structuri ale țesutului limfatic și care dezorganizează arhitectonica acestora. Limfoamele includ două categorii de boli: *limfomul Hodgkin*, care se caracterizează prin prezența celulelor specifice Reed-Sternberg, și *limfoamele non-hodgkiniene*, care apar prin proliferarea clonală malignă a celulelor B sau T.

Boala Hodgkin

Boala Hodgkin sau limfogranulomatoza malignă apare mai frecvent la bărbați, în jurul vârstelor de 20 și 60 de ani, cu o frecvență în populația generală de 3-4/100.000 de locuitori. În peste 70% din cazuri, boala debutează prin prezența unor adenopatii localizate în special la nivelul regiunii cervicale, mai exact prin adenopatie laterocervicală înaltă. Nu sunt ocolite nici alte zone ganglionare periferice cum ar fi axila sau regiunea inghinală. În formele avansate sunt afactate și alte grupe ganglionare din abdomen și mediastin, splina și ficatul. Alte *manifestări clinice generale* întâlnite în boala Hodgkin sunt:

- Febra ondulantă Pel-Ebstein;
- Transpirațiile;
- Astenia;
- Scăderea ponderală;
- Pruritul;
- Ichtioza;
- Tusea persistentă prin compresia maselor adenopatice mediastinale;
- Unele manifestări neurologice.

Investigațiile de laborator

Investigațiile de laborator folosite în diagnosticul bolii Hodgkin sunt prezentate în Tabelul 1.

TABELUL 1. Investigațiile de laborator în boala Hodgkin.

- VSH accelerat
- Anemie normocromă normocitară
- Fibrinogen crescut
- Neutrofilie
- Eozinofilie
- Monocitoză
- Trombocitopenie
- Anemie hemolitică uneori
- Hipergamaglobulinemie
- Celule Reed-Sternberg la examinarea histopatologică a ganglionilor

Pentru diagnosticul și stadializarea[1] bolii Hodgkin sunt necesare și alte explorări paraclinice (Tabelul 2).

TABELUL 2. Explorările de laborator și paraclinice necesare stadializării și supravegherii în cazurile de boală Hodgkin.

- Biopsie ganglionară chirurgicală
- Radiografie cardio-pulmonară
- Limfangiogramă bilaterală a extremităților
- Tomografie abdominală și toracică
- Scintigrafie osoasă
- PET
- Scintigrafie cu Galliu[2] - uneori
- Biopsie și puncție medulară

[1] Uneori pentru stadializare este necesară laparotomia chirurgicală sau laparoscopică însoțită de splenectomie.

[2] Scintigrafia cu Galiu este o explorare izotopică mai specială folosită în diagnosticul unor procese localizate, inflamatorii.

În boala Hodgkin se folosește stadializarea ANN-ARBOR. Aceasta este valabilă și în cazul limfoamelor non-hodgkiniene și ia în calcul unele manifestări generale cum sunt febra, transpirațiile și scăderea ponderală. Prezența acestora încadrează boala în forma B, care reprezintă un element de gravitate.

TABELUL 3. Stadializarea ANN-ARBOR.

Stadiul I	➢ Afectarea unei singure stații ganglionare sau infiltrarea unică extralimfatică
Stadiul II	➢ Afectarea a două stații ganglionare de aceeași parte a diafragmului ori afectarea splinei IIs sau IIsE a ambelor
Stadiul III	➢ Afectarea stațiilor ganglionare de ambele părți ale diafragmului, a splinei sau a ambelor
Stadiul IV	➢ Afectarea diseminată inclusiv extralimfatică: măduva osoasă, ficatul și plămânul

Absența manifestărilor generale: febră, transpirații și scădere ponderală, plasează bolnavul în forma A, în timp ce prezența acestor simptome îl încadrează în forma B.

Aprecierea gravității bolii Hodgkin este stabilită și în raport cu clasificarea histopatologică (Tabelul 4). Prognosticul cel mai bun îl are boala Hodgkin cu scleroză nodulară în timp ce forma cu depleție limfocitară este cea mai gravă.

TABELUL 4. Clasificarea histopatologică a bolii Hodgkin.

Boala Hodgkin cu scleroză nodulară	▪ Este cea mai frecventă ▪ Apare la tineri ▪ Are prognostic bun
Boala Hodgkin cu celularitate mixtă	▪ Afectează mai ales ganglionii abdominali și splina ▪ Este mai frecventă la bolnavii HIV pozitivi
Boala Hodgkin cu depleție limfocitară	▪ Este mai frecventă la vârstnici și la persoanele HIV pozitive ▪ Au o dezvoltare sarcomatoasă (Figura 1)
Boala Hodgkin cu predominanță limfocitară	▪ Această formă are o abordare și un tratament separat

FIGURA 1. **Adenopatie cervicală gigantă într-un caz de boală Hodgkin transformată sarcomatos.**

Limfoamale non-hodgkin

Limfoamele non-hodgkiniene sunt un grup de afecțiuni ale sistemului imun, care se dezvoltă prin proliferarea clonală malignă a limfocitelor B sau T și care sunt diferite de boala Hodgkin atât în ceea ce privește precursorii celulari cât și în raport cu istoria naturală și cu evoluția bolii. Încadrarea limfoamelor non-hodgkiniene se face tot cu ajutorul stadializării ANN-ARBBOR (Tabelul 3) iar clasificarea histopatologică se face prin imunofenotipare. Prin fenotipare sunt stabilite tipurile de limfocite implicate, limfocitele B sau T (Figura 2).

FIGURA 2. **Limfom non-hodgkinian – Aspect histologic de limfocit B (col.HEx40).**

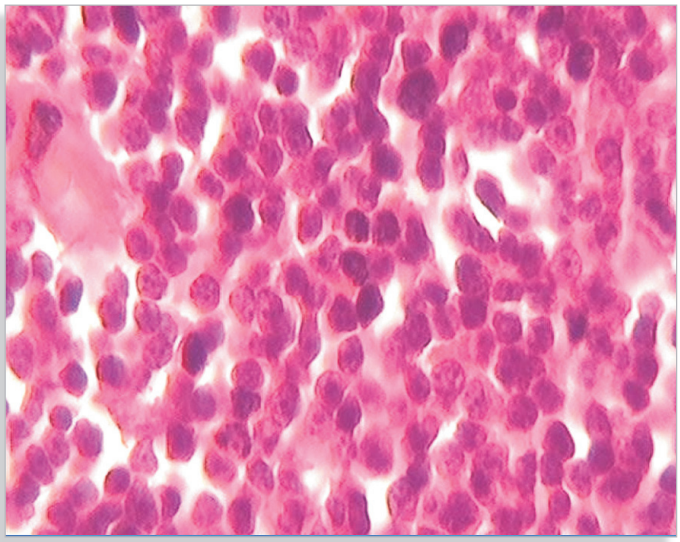

VI/7

Andreea Simona HODOROGEA, Adriana Mihaela ILIEȘIU

Noțiuni introductive - Generalități

DEFINIȚIE

Hemostaza reprezintă o succesiune de reacții declanșate de lezarea peretelui vascular pentru a limita extravazarea sângelui și a reface integritatea vasului.

Fiziopatologie

Hemostaza primară reprezintă răspunsul temporar imediat la leziunea vasculară. Acesta implică pe de o parte vasul, care participă prin vasoconstricție la scăderea fluxului sanguin și pe de altă parte interacțiunea dintre trombocite și factorul von Willebrand (FvW) la nivel subendotelial, ceea ce conduce la formarea trombusului plachetar. *Hemostaza secundară* (Figura 1) implică activarea în cascadă a factorilor de coagulare prin două căi, calea extrinsecă și calea intrinsecă. Acestea au ca rezultat formarea cheagului rezistent de fibrină. Leziunea vasculară determină expunerea factorului tisular, responsabilă de activarea factorului VII, *calea extrinsecă*, iar ulterior a factorilor XI, IX, VIII, *calea intrinsecă*. Factorul VII activat și factorul VIII activat determină activarea în cascadă a factorilor X, V și II. Factorul II activat reprezentat de trombină este responsabil de conversia fibrinogenului în fibrină. Procesul de coagulare este reglat prin interacțiuni complexe între factorii de coagulare și proteinele anticoagulante: proteina C, proteina S și antitrombina III. Etapa finală în cascada coagulării este *fibrinoliza*, prin care se realizează procesul fiziologic de distrucție a cheagului de fibrină.

FIGURA 1. Hemostaza secundară.

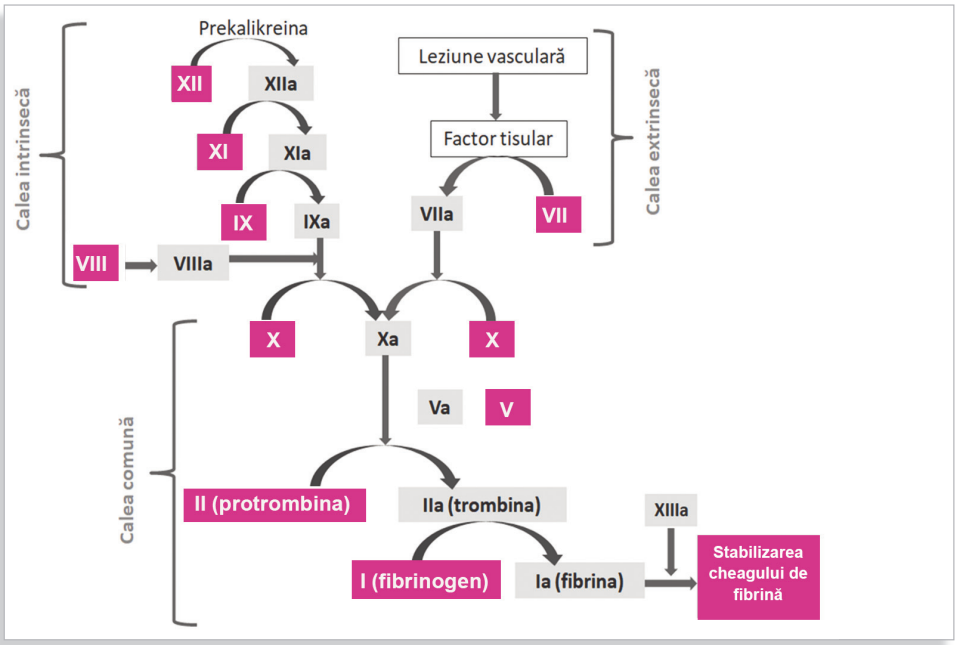

Integritatea principalelor mecanisme implicate în procesul hemostazei și al fibrinolizei este esențială pentru desfășurarea normală a acestuia. Anomaliile hemostazei se manifestă prin creșterea, în diferite circumstanțe, a riscului de sângerare sau prin creșterea riscului de tromboze. Tuburările hemostazei întâlnite în sindroamele hemoragipare și în tromboze sunt congenitale sau dobândite (Tabelele 1 și 2).

TABELUL 1. Cauzele sindromului hemoragipar.

Afectarea	Cauze
Vaselor	Congenitală ■ Telangiectazia hemoragică ereditară[1] ■ Boli ereditare de țesut conjunctiv[2] Dobândită ■ Fragilitate endotelială – Imună – purpura Henoch-Schönlein ■ Disproteinemie[3] ■ Carență de vitamina C ■ Senilă
Trombocitelor **a. Cantitativă*** * Trombocitopenie.	Congenitală ■ Scădere a producției medulare Dobândită ■ Scădere a producției medulare – Insuficiență medulară[4] – Infiltrare medulară – Deficite nutriționale[5] – Lezare fizică a măduvei[6] ■ Sechestrare splenică – Hipertensiune portală – Infiltrare a splinei[7] ■ Distrugere sau utilizare excesive – Distrucție imună ● Autoanticorpi[8] ● Alloanticorpi[9] ● Medicamente[10] ● Infecții[11] – Distrucție nonimună sau pierdere ● Infecții: bacteriene, virale, malaria ● Purpura trombotică trombocitopenică sau sindromul hemolitic uremic ● Coagularea intravasculară diseminată – Pierdere: hemoragii masive
b. Calitativă	Congenitală ■ Sd. Bernard Soulier[12] ■ Trombastenia Glanzmann[13] ■ Boala von Willebrand[14] Dobândită ■ Boli metabolice – Uremie – Insuficiență hepatică ■ Sindroame mielo- și limfoproliferative ■ Medicamente[15] ■ Suplimente alimentare sau extracte vegetale[16]
Factorilor de coagulare	Congenitală Hemofilii A[17] sau B[18] Dobândită ■ Deficit de vitamina K[19] ■ Afecțiuni hepatice[20] ■ Coagularea intravasculară diseminată

[3] Boala Rendu-Osler-Weber; [2]Sindrom Marfan, sindrom Ehlers-Danlos, pseudoxanthoma elasticum, osteogensesis imperfecta; [3]hipergamaglobulinemie, crioglobulinemie, amiloidoză; [4]anemia aplastică, sindroame mieloproliferative, sindroame limfoproliferative, mielofibroza; [5]vitamina B12, acid folic; [6] iradiere, alcool, chimioterapie; [7]limfom, boala Gaucher; [8]colagenoze, afecțiuni limfoproliferative, purpura trombocitopenică imună; [9]post-transfuzional, neonatal; [10]chinidina, chinina, sulfonamida, săruri de aur, heparina; [11]HIV, hepatita, citomegalovirus, Epstein-Barr; [12]absența factorului von Willebrand; [13]absența receptorului pentru fibrinogen; [14]absența receptorului GPIbIX; [15]antiagregante, penicilina, antiinflamatoare nesteroidiene, etanol; [16]acizi grași omega, ceapă, usturoi, ghimbir, ginko, ginseng; [17]deficitul factorului VIII; [18]deficitul factorului IX; [19]malabsorbție, aport insuficient, tratament antibiotic (scade colonizarea bacteriană a intestinului); [20]deficit sinteză factori I, II, VII, IX, X.

TABELUL 2. Factorii de risc în tromboze.

Trombozele venoase	Trombozele venoase și arteriale
Moșteniți	Moșteniți
▪ Factorul V Leiden ▪ Protrombina G20210A ▪ Deficitul de antitrombină ▪ Deficitul de proteină C ▪ Deficitul de proteină S	▪ Homocistinuria ▪ Disfibrinogenemia ▪ Hiperhomocisteinemia
Dobândiți	Dobândiți
▪ Vârsta ▪ Istoricul de tromboză ▪ Imobilizarea ▪ Intervențiile chirurgicale majore ▪ Sarcina și lăuzia ▪ Obezitatea ▪ Infecțiile ▪ Rezistența dobândită la proteina C	▪ Malignitatea ▪ Sindromul anticorpilor antifosfolipidici ▪ Terapia hormonală ▪ Policitemia vera ▪ Trombocitemia esențială ▪ Hemoglobinuria paroxistică nocturnă ▪ Purpura trombotică trombocitopenică ▪ Trombocitopenia indusă de heparină ▪ Coagularea intravasculară diseminată

Anamneza specifică

Prin anamneză se poate preciza tipul de afectare a hemostazei, prin identificarea predispoziției la sângerare sau la tromboză, care poate să fie ereditară sau dobândită. Prezența unei afecțiuni ereditare este sugerată de istoricul personal de simptome apărute în copilărie și de antecedentele heredocolaterale. Absența acestora sugerează existența mai degrabă a unor afecţiuni dobândite.

Predispoziția la sângerare

Bolnavul trebuie întrebat despre existența episoadelor de sângerare spontană și despre răspunsul hemostatic în situații specifice. Sângerarea excesivă apărută în timpul menstruației, după traumatisme, puncții venoase sau după intervențiile chirurgicale, chiar și minore cum sunt intervenţiile stomatologice sau amigdalectomia, trebuie notată. Apariția manifestărilor hemoragice de la naștere sau de la vârste tinere sugerează existența unor afecțiuni ereditare, mai ales dacă acestea fac parte din antecedente heredocolaterale.

Afectarea exclusivă a bărbaților din familie sugerează o hemofilie, iar afectarea ambelor sexe sugerează o afecțiune ereditară cu transmitere autosomală.

La pacienții cu istoric de manifestări hemoragice recent instalate, anamneza trebuie să fie axată pe identificarea unor tulburări dobândite ale hemostazei: după unele medicamente, suplimente alimentare sau în cadrul unor afecțiuni sistemice (Tabelul 1).

Predispoziția la tromboză

Bolnavii din această categorie au simptome sugestive de tromboză arterială sau venoasă iar unii relatează aceste episoade în antecedente. Dacă pacientul nu are antecedente personale patologice sugestive, trebuie întrebat dacă a primit tratament anticoagulant. În cele mai multe cazuri trombozele sunt determinate de o combinație între factorii de risc congenitali și cei dobândiți. Istoricul personal, mai ales dacă este asociat cu un istoric familial de tromboembolism venos recurent, apărut la vârstă tânără sau în copilărie, sugerează existența unei trombofilii ereditare. Întrucât trombozele arteriale sunt rare la pacienții cu trombofilii

ereditare, istoricul de tromboze arteriale premature sugerează mai degrabă existenţa unei patologii dobândite (Tabelul 2).

Simptomele determinate de tromboze sunt variabile în funcție de teritoriul vascular afectat, de localizarea și de dimensiunile vasului. Manifestările cele mai frecvente sunt tromboza venoasă profundă a membrelor inferioare și embolia pulmonară. În mod excepțional apar tromboze venoase cu localizări aparte: mezenterice sau cerebrale. În tromboza venoasă profundă pacienții prezintă durere, impotență funcțională și mărirea de volum a membrului inferior respectiv. În embolia pulmonară simptomul cel mai frecvent este dispneea, frecvent însoțită de durere toracică, hemoptizii sau sincopă. Trombozele arteriale se însoțesc de manifestări de ischemie acută în teritoriul respectiv. Există tromboze arteriale periferice, coronariene, cerebrale și mezenterice.

Examenul obiectiv

Predispoziția la sângerare

Localizarea manifestărilor hemoragice este sugestivă pentru identificarea mecanismelor de afectare a hemostazei. De regulă afectarea *hemostazei primare* determină manifestări hemoragice *superficiale*, cutanate sau mucoase, în timp ce afectarea *hemostazei secundare* determină apariţia hemoragiilor localizate la nivelul structurilor *profunde* (Tabelul 3).

TABELUL 3. Caracteristicile hemoragiilor în afecțiunile hemostazei.

Tipul de afectare	Localizarea hemoragiei			Debutul hemoragiei	
	General	Tegumente	Mucoase	Altele	
Hemostaza primară[21]	Superficiale	Peteşii Echimoze	Gingivală Nazală Conjunctivală Gastrointestinală Genitourinară	Rar	Spontan Posttraumatic imediat
Hemostaza[22] secundară	Ţesuturi profunde	Hematoame	Rar	Frecvent Articulaţii Muşchi Retroperitoneal	Posttraumatic la distanţă

[21] Se referă la trombocite, la factorul von Willebrand şi la vase.

[22] Se referă la factorii de coagulare.

Purpura

Este o leziune elementară care constă în extravazarea spontană a hematiilor de la nivelul vaselor de calibru mic din tegumente, din mucoase și din seroase. Sunt descrise trei tipuri de leziuni purpurice: peteșiile, echimozele și vibicele.

Peteșiile au diametrul cuprins între 1 și 3 mm și nu dispar la vitropresiune. Inițial au culoare roșie dar își pot schimba succesiv culoarea odată cu metabolizarea hemoglobinei și lăsa în urmă pete pigmentare datorită unor depozite mici de hemosiderină. Peteșiile în relief sau *purpura palpabilă* sugerează existenţa unei vasculite sistemice. În unele cazuri leziunile de acest fel sunt dureroase.

Echimozele sunt leziuni de dimensiuni mai mari, cu aceleași caracteristici și semnificaţie ca peteșiile.

Vibicele sunt leziuni purpurice lineare, localizate la nivelul pliurilor de flexie.

La nivelul mucoaselor leziunile purpurice determină uneori decolarea epiteliului, cu formarea de vezicule hemoragice. Acestea produc ulceraţii superficiale care sângerează ușor. Sângerarea este discretă sau abundentă și se manifestă prin: epistaxis, gingivoragii, menoragii, meno-metroragii etc. Uneori sângerările prin acest mecanism de la nivelul seroaselor pleurale sau peritoneale sunt severe. Purpura, principala manifestare a afectării hemostazei primare, apare spontan, spre deosebire de manifestările hemoragice determinate de deficitele factorilor de coagulare care afectează hemostaza secundară. În aceste cazuri sunt mai frecvente: hemartrozele, hematoamele și hemoragiile intraparenchimatoase. Acestea apar în urma traumatismelor minore, cele mai întâlnite sunt hematoamele musculare.

Tromboza

În *tromboza venoasă profundă* a membrelor inferioare examenul clinic evidențiază edemul unilateral al membrului afectat, care este cald și dureros. Durerea este accentuată prin manevra Homans care constă în dorsoflexia piciorului. Bolnavii cu tromboze venoase profunde recurente prezintă semne ale sindromului posttrombotic, care este însoțit de modificări trofice: edem dur, dermatită ocră și ulcer varicos. În unele cazuri apar forme mai particulare de tromboză, cum este cazul tromboflebitei superficiale migratorie din sindromul Trousseau care indică un proces malign ocult.

În *embolia pulmonară* pacientul este anxios, dispneic, polipneic, cianotic, tahicardic și în unele cazuri prezintă semnele șocului cardiogen sau semnele insuficienței cardiace acute drepte.

Tromboza arterială se caracterizează prin semnele ischemiei acute. Se manifestă prin: paloare, temperatură locală scăzută, lipsa pulsului, tulburări de sensibilitate și impotență funcțională.

Investigațiile paraclinice

În tulburările hemostazei însoţite de manifestări hemoragipare este necesară *evaluarea hemostazei primare.*

Hemograma completă pune în evidenţă prezenţa *trombocitopeniei.* Aceasta se caracterizează prin scăderea numărului de trombocite sub 150.000/mmc. Riscul de sângerare este ridicat atunci când numărul de trombocite scade sub 50.000/mmc. Sub 10.000/mmc există riscul de hemoragii fatale. Dacă se identifică un număr scăzut de trombocite în hemogramă, este necesar să se analizeze *frotiul de sânge periferic* pentru a exclude erorile de citire automată.

Testarea funcției trombocitare se efectuează atunci când se suspectează existenţa de anomalii calitative ereditare sau dobândite, se evaluează activarea plachetară dependentă de FvW și agregarea plachetară in vitro, ca răspuns la diferiți agoniști plachetari: tromboxan, epinefrină, adenozin difosfat.

*Diagnosticul bolii von Willebrand s*e bazează pe dozarea antigenului FvW, completată cu cel puțin un test de evaluare a funcției acestui factor. Se măsoară fie aglutinarea mediată de FvW a trombocitelor de control în prezența ristocetinei, fie afinitatea FvW pentru colagen.

Evaluarea hemostazei secundare cuprinde timpul de protrombină, timpul parțial de tromboplastină activată, timpul de trombină, dozarea fibrinogenului, activității plasmatice a factorului VIII și a factorului IX.

Timpul de protrombină (PT) măsoară timpul necesar formării cheagului de fibrină după adăugarea tromboplastinei și calciului în plasmă. PT este prelungit în deficite ale factorilor căii extrinseci, factorul VII și a căii comune: factorii X, V, II și I. Raportarea PT al pacientului la un standard, INR (*international normalized ratio*) reduce variațiile dintre laboratoare.

Timpul parțial de tromboplastină activată (aPTT) măsoară timpul necesar formării cheagului de fibrină după activarea plasmei cu fosfolipide, cu calciu și cu particule electronegative. Acesta este prelungit în deficite ale factorilor căii intrinseci, prekalikreina, factorul XII, XI, IX sau VIII și ale căii comune, factorii X, V, II și I.

Timpul de trombină (TT) măsoară timpul necesar formării cheagului de fibrină după adăugarea trombinei în plasmă. TT este prelungit în deficite ale fibrinogenului sau în prezența inhibitorilor trombinei.

Fibrinogenul se dozează prin măsurarea timpului de coagulare după adăugarea trombinei în plasmă.

Dozarea activității plasmatice a factorului VIII și a factorului IX se folosește pentru identificarea hemofiliilor.

Dozarea D-dimerilor rezultați în urma degradării fibrinei prin activitatea plasminei este utilă în afecțiunile trombotice. Nivelul D-dimerilor este crescut în afecțiunile asociate trombozei acute.

Dozarea nivelului sau activității proteinei C, proteinei S, antitrombinei III, identificarea mutațiilor genetice specifice sunt utile pentru diagnosticul trombofiliilor ereditare.

Identificarea anticorpilor antifosfolipidici și dozarea homocisteinei sunt utile pentru identificarea factorilor de risc trombotici dobândiți. În unele cazuri contextul clinic impune necesitatea identificării unui eventual proces malign care favorizează evenimentele trombotice.

SINDROMUL HEMORAGIPAR

VI/8

Andreea Simona HODOROGEA, Camelia NICOLAE, Adriana Mihaela ILIEȘIU

Noțiuni introductive - Generalități

DEFINIȚIE

Sindromul hemoragipar cuprinde un grup de boli de etiologii diferite, caracterizate clinic prin sângerări spontane sau după traumatisme minime, secundare tulburărilor hemostazei.

Sindromul hemoragipar este consecința afectării hemostazei primare sau a coagulării și fibrinolizei.

Sindroame hemoragipare prin afectarea hemostazei primare

Afectarea hemostazei primare determină hemoragii superficiale localizate cutanat sau la nivelul mucoaselor care apar de cele mai multe ori spontan. Extravazarea sângelui la nivelul pielii determină *purpura. Petețiile* sunt leziuni purpurice de dimensiuni mici, asemănătoare vârfului de ac. *Echimozele* sunt hemoragii cutanate de dimensiuni mai mari. Hemoragiile de la nivelul mucoaselor se numesc, în funcție de localizare, *epistaxis, gingivoragii, menoragii* sau *meno-metroragii*. Cauzele care determină purpura sunt afectarea vasculară sau a trombocitelor, prin scăderea numărului de trombocite sau prin disfuncția trombocitară (**Tabel 1**).

Sindroamele hemoragipare prin afectarea coagulării și fibrinolizei

Deficitul factorilor de coagulare determină de cele mai multe ori hemoragii profunde. Hemoragiile pot fi intraarticulare, numite hemartroze, sau intraparenchimatoase, numite hematoame, care sunt localizate de cele mai multe ori la nivel muscular. La nivelul tegumentului apar echimozele. Cele mai frecvente cauze de echimoze sunt enumerate în **Tabelul 2**. Sângerările de la nivelul orofaringelui, arborelui bronșic, a sistemului nervos central sau retroperitoneal sunt mai rare. Hemoragiile apar după traumatisme minore, spre deosebire de bolile hemostazei primare, în care hemoragiile apar de cele mai multe ori spontan.

Fibrinoliza accelerată se manifestă prin hemoragii severe cu potențial letal. Are drept cauză eliberarea în exces a activatorilor plasminogenului sau scăderea inhibitorilor fibrinolizei. Cea mai frecventă cauză de fibrinoliză accelerată este coagularea intravasculară diseminată.

Afecțiuni specifice în bolile hemostazei

Purpura Henoch-Schönlein

Purpura Henoch-Schönlein sau purpura anafilactoidă este o vasculită autolimitată de tip imun cu anticorpi IgA. Boala apare mai ales la copii și la tineri. Este frecvent precedată de o infecție acută de căi respiratorii superioare. Leziunile purpurice sunt localizate la nivelul membrelor inferioare și feselor, sunt palpabile și se asociază cu febră, artralgii sau artrite și cu dureri abdominale difuze, colicative, însoțite uneori de melenă. Hematuria este manifestarea clinică a afectării renale prin glomerulonefrită focală. Paraclinic, numărul de trombocite este în limite normale, iar testele de coagulare sunt normale.

TABELUL 1. Cauze de purpură.

- **Trombocitopenia**
  - → Distrucție crescută
    - ✓Imunologică
      - Purpura imună trombocitopenică
      - Medicamente[1]
    - ✓Non-imunologică
      - Leziuni fizice[2] – valve metalice cardiace
      - Consum[3] – coagularea intravasculară diseminată
      - Pierdere[4] – hemoragii
  - → Scăderea producției
    - ✓Aplazie medulară[5] – medicamente, toxice, iradiere
    - ✓Invazie medulară[6] – carcinom, mielom, leucemie, fibroză
  - → Sechestrare
    - ✓Hipersplenism
- **Disfuncția trombocitelor**
  - → Congenitală
  - → Dobândită
    - ✓Sindroame mieloproliferative
    - ✓Boală renală cronică
    - ✓Boli hepatice cronice
    - ✓Medicamente[7]
- **Afectarea vaselor mici**
  - → Infecții
    - Endocardita infecțioasă
    - Septicemie[8]
    - Exantem viral[9]
  - → Medicamente[10]
  - → Scorbut[11]
  - → Sindrom Cushing
  - → Vasculită[12]
    - Poliarterita nodoasă
    - Purpura Henoch-Schönlein[13]

[1]chinidină, sulfonamide, metildopa; [2]valve metalice cardiace; [3]coagularea intravasculară diseminată; [4]hemoragii; [5]medicamente, toxice, iradiere; [6]carcinom, mielom, leucemie, fibroză; [7]aspirina; [8]meningococemie; [9]rujeolă; [10]steroizi; [11]deficit de vitamină C, purpură perifoliculară la nivelul membrelor inferioare; [12]asociază purpură palpabilă; [13]vasculită mediată imun, care afectează vasele mici cutanate de la nivelul tractului gastrointestinal și al rinichilor. Apare după o infecție de tract respirator, cel mai frecvent streptococică. Triada tipică include purpură palpabilă la nivelul membrelor inferioare, dureri articulare și dureri abdominale.

TABELUL 2. Cauzele echimozelor.

- Traumatisme
- Trombocitopenie sau disfuncție plachetară
- Anomalii ale factorilor de coagulare
  - → Dobândite
    - ✓Deficit de vitamina K[14]
    - ✓Afecțiuni hepatice[15]
    - ✓Tratament anticoagulant
    - ✓Coagularea intravasculară diseminată
  - → Congenitale[16]
    - ✓Hemofilia A[17]
    - ✓Hemofilia B[18]
    - ✓Boala von Willebrand[19]

[14]determină deficitul factorilor II, VII, IX și X; [15]afectarea sintezei factorilor de coagulare; [16]determină mai rar echimoze, mai frecvent hemoragii profunde; [17]deficitul de factor VIII; [18]deficitul de factor IX; [19]anomalii ereditare ale factorului von Willebrand, care este parte din complexul factorului VIII și determină afectarea adeziunii plachetare.

Purpura trombocitopenică idiopatică

Purpura trombocitopenică idiopatică sau boala Werlhof este o boală autoimună cauzată de prezența autoanticorpilor antitrombocitari. La adulți boala este cronică, recurentă, spre deosebire de copii, la care apare forma acută, autolimitată, în urma unor infecţii virale.

Clinic apar sângerări cutaneo-mucoase manifestate prin peteșii, purpură, sângerări gingivale, hematurie, melenă, hematochezie și sângerări vaginale la femei. Paraclinic, hemograma este normală, cu excepția trombocitopeniei. Timpul de sângerare este prelungit iar timpii de coagulare sunt normali. Medulograma evidențiază creșterea numărului de megacariocite, fără alte modificări patologice.

Boala von Willebrand

Boala von Willebrand (bvW) este cea mai frecventă cauză ereditară de sindrom hemoragipar și se datorează scăderii nivelului plasmatic al factorului von Willebrand (vW). Factorul vW este o glicoproteină cu rol în adeziunea trombocitelor la regiunea subendotelială vasculară, dar și cu rol de transport al factorului VIII în plasmă. Manifestările clinice se datorează în principal scăderii aderării plachetare și, mai rar, scăderii nivelului plasmatic al factorului VIII.

BvW este transmisă autozomal iar manifestările hemoragice apar din copilărie. În formele ușoare de bvW, bolnavii au sângerări prelungite postoperator. În formele mai severe, hemoragiile apar spontan și sunt localizate la nivelul mucoaselor nazale, ale cavității orale, gastrointestinale sau genitourinare.

Paraclinic, datorită heterogenității bvW, testele de laborator sunt normale sau patologice, cu prelungirea timpului de sângerare și scăderea concentrației plasmatice a factorului vW și uneori a activității factorului VIII.

Hemofiliile

Hemofiliile sunt boli hemoragice ereditare determinate de scăderea factorilor de coagulare VIII și IX. În hemofilia A, care este forma cea mai frecventă, scade factorul VIII iar în hemofilia B scade factorul IX.

Hemofiliile apar prin mutații ale genelor factorilor VIII și IX care sunt situate pe cromozomul X. Boala este transmisă de femei și se manifestă aproape exclusiv la bărbați. Manifestările hemoragice sunt similare în cele două tipuri de hemofilie și depind de nivelul de scădere a activității factorilor VIII sau IX.

În formele severe, definite de o activitate a factorilor VIII sau IX sub 1%, hemoragiile apar spontan sau după traumatisme minore, sunt grave, se manifestă din copilărie și continuă pe tot parcursul vieții. Hemoragiile intraarticulare sau hemartrozele sunt cele mai frecvente manifestări hemoragice. Sunt artrite acute, dureroase și sunt localizate la nivelul articulațiilor mari, genunchi, coate, umeri și șolduri. Hemartrozele recurente determină cu timpul deformări osteoarticulare mutilante cu anchiloze. Alte hemoragii care apar în formele severe de hemofilii sunt hematoamele musculare, care determină uneori sindrom de compartiment prin compresia structurilor vasculo-nervoase, hemoragiile retroperitoneale sau intracerebrale. În formele ușoare de hemofilii, definite de o activitate a factorilor VIII sau IX peste 6%, hemoragiile apar după traumatisme. Aceste forme de hemofilie sunt descoperite întâmplător la testele de coagulare efectuate preoperator.

Paraclinic, timpul de tromboplastină parțial activată este prelungit, iar timpul de sângerare și numărul de trombocite sunt normale. Diagnosticul se stabilește prin determinarea activității factorilor de coagulare VIII sau IX.

Coagularea intravasculară diseminată

Coagularea intravasculară diseminată (CID) sau coagulopatia de consum este un sindrom care apare prin pătrunderea în circulație a factorului tisular care inițiază cascada coagulării cu formare de trombi la nivelul microcirculației.

Depunerea intravasculară de fibrină determină distrugerea mecanică a hematiilor și anemie hemolitică. Faza de coagulare generalizată este urmată de activarea marcată a fazei de fibrinoliză cu apariția în circulație a produșilor de degradare a fibrinei. Din punct de vede clinic sunt prezente la același bolnav cele două aspecte opuse ale hemostazei: tromboza și sângerarea. CID poate fi acută, subacută sau cronică. Cele mai frecvente cauze de CID sunt complicațiile obstetricale, infecțiile severe, neoplaziile, șocurile de diverse cauze sau politraumatismele.

Forma acută, uneori masivă, determină o diateză hemoragică severă agravată de fibrinoliza secundară. Se manifestă prin hemoragii persistente la locurile de puncție vasculară, echimoze, hemoragii gastrointestinale sau necroze tisulare hemoragice cu insuficiențe acute de organe, dintre care insuficiența renală acută este frecvent întâlnită.

În *forma subacută* predomină manifestările clinice de hipercoagulabilitate. Sângerările sunt mai puțin frecvente în această formă. Apar tromboze venoase sau vegetații trombotice pe valva aortică cu embolii arteriale sistemice.

Paraclinic, în forma acută de CID, hemograma evidențiază trombocitopenie și anemie hemolitică microangiopatică, cu fragmente de hematii numite schizocite pe frotiul de sânge periferic. Fibrinogenul plasmatic este mult scăzut iar produșii de degradare ai fibrinei sunt excesiv crescuți ca expresie a fibrinolizei secundare. La testele de coagulare timpul de trombină, timpul de protrombină și timpul de tromboplastină parțial activată sunt marcat crescuți.

SINDROMUL DE INSUFICIENȚĂ MEDULARĂ

VI/9

Elena Laura ILIESCU, Simona IOANIȚESCU

Noțiuni introductive - Generalități

DEFINIȚIE

Sindromul de insuficienţă medulară se referă la un grup de *afecțiuni moștenite sau dobândite în care sunt afectate celulele stem hematopoietice. Poate fi* afectată o singură linie sau toate liniile celulare: eritroidă, mieloidă și megakariocitară. În general seria limfocitară nu este afectată în sindromul de insuficiență medulară.

Etiopatogenie

Din punct de vedere patogenic insuficiența medulară apare prin trei mecanisme. Primul se referă la *reducerea numărului de celule* datorită distrucției celulelor stem și a micromediului celular. În consecință măduva hematogenă devine hipoplazică. În acest mecanism sunt implicate o serie de virusuri, bacterii și substanțe chimice.

În cel de-al doilea mecanism apare un control anormal al hematopoiezei și un *defect de maturare* printr-un deficit de vitamină B12 sau de folați.

Ultimul mecanism este reprezentat de *supresia imunologică a hematopoiezei*. Acest mecanism este caracteristic sindroamelor mielodisplazice.

Insuficența medulară de cauză genetică, este întâlnită în următoarele sindroame: *anemia Fanconi*[1], *neutropenia congenitală*, *sindromul Shwachman-Diamond*[2] etc. Cea mai comună manifestare a insuficienței medulare o reprezintă pancitopenia. Uneori se constată scăderea unei singure linii celulare, cum este cazul *aplaziei eritroide* întâlnită în timoame, după unele infecții virale, în colagenoze, limfoame și în leucemiile limfatice. Alteori în afecțiunile enumerate anterior se constată scăderea numărului de trombocite cu apariția *purpurei trombocitopenice megakariocitare*.

Manifestări clinice

Anamneza bolnavilor cu insuficiență medulară trebuie axată pe identificarea manifestărilor hemoragipare și a infecțiilor. Acestea sunt secundare trombocitopeniei și neutropeniei. Uneori în istoricul bolnavilor pot fi stabiliți și factorii favorizanți implicați în patogenie.

Semnele funcționale cum ar fi fatigabilitatea și astenia, instalate insidios, chiar dacă sunt prezente, în general sunt nespecifice.

Examenul obiectiv

Modificările examenului obiectiv sunt o consecință a scăderii numărului de elemente figurate. Pot fi întâlnite: paloarea sclero-tegumentară secundară anemiei, dispneea de efort și durerile precordiale, apărute prin agravarea fenomenelor de insuficiență cardiacă și a ischemiei coronariene, echimoze, peteșii, epistaxis prin trombocitopenie și infecții, de regulă severe prin neutropenie.

---

1 *Anemia Fanconi* este o afecțiune genetică cu transmitere autosomal recesivă și manifestări polimorfe. Bolnavii prezintă microcefalie, afectare renală, manifestări hematologice etc.

2 *Sindromul Shwachman-Diamond* este un sindrom genetic cu transmitere autosomal recesivă, care se caracterizează prin: insuficiență pancreatică exocrină datorată fibrozei chistice, disfuncție medulară și hipostaturalitate.

Investigațiile paraclinice sunt reprezentate de hemograma completă și de biopsia medulară. *Hemoleucograma completă* este esențială pentru diagnostic. Se constată prezența unei anemii aregenerative însoțită de macrocitoză și trombocitopenie. Un alt element îl constituie prezența *agranulocitozei* cu scăderea numărului de neutrofile, eozinofile, bazofile și monocite.

Biopsia medulară

Se constată o măduvă săracă în elemente precursoare ale hematopoiezei și înlocuirea acesteia cu țesut grăsos. Celulele eritroide restante prezintă semne de displazie și au caracteristici megaloblastice.

În insuficiența medulară prin cauze congenitale sunt necesare pentru diagnostic testele genetice.

Afecțiunile specifice insuficienței medulare

Anemia aplastică

Anemia aplastică este o boală caracterizată prin scăderea numărului tuturor liniilor celulare din sângele periferic. Insuficienţa medulară este cantitativă fără proliferare celulară anormală. Este o boală rară care afectează în mod egal ambele sexe şi de obicei apare până la 20 de ani sau după vârsta de 60 de ani. Anemia aplastică este congenitală și dobândită. Anemia aplastică dobândită apare în:

- Expunerea la radiații ionizante
- Expunerea la: - Benzen
  - Tetraclorură de carbon
  - Solvenți organici
- După unele medicamente: - Cloramfenicol
  - Rivotril
- După unele infecții virale
- Sarcină
- Anorexia nervoasă

Manifestările clinice

Debutul anemiei aplastice este adesea insidios iar simptomele și semnele depind de severitatea scăderii numărului de globule roşii, trombocite și granulocite. În afara sindromului hemoragipar mai apar: stomatita, gingivita și infecțiile amigdaliene. Splenomegalia, hepatomegalia și adenopatiile sunt determinate de patologiile asociate.

Investigațiile de laborator

Examenul sângelui periferic evidențiază o anemie aregenerativă însoțită de trombocitopenie şi leucopenie, scăderea fierului seric şi modificarea timpului de sângerare. Pentru confirmarea diagnosticului de anemie aplastică este necesară examinarea măduvei osoase, la care se constată un aspect hipocelular iar celulele tumorale sunt absente (Figura 1).

FIGURA 1. Biopsie medulară într-un caz de anemie aplastică - se observă înlocuirea țesutului normal cu țesut grăsos.

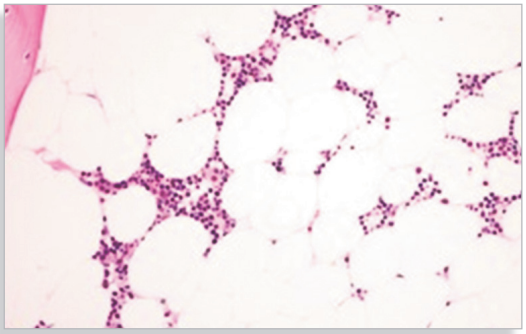

SEMIOLOGIA SPLINEI ȘI SINDROMUL SPLENOMEGALIC

VI/10

Dorin IONESCU, Diana LUPU, Iohann BACH

Noțiuni introductive - Generalități

Splina este un organ situat posterior la nivelul hipocondrului stâng, între coastele a IX-a și a XI-a, cu următoarele dimensiuni: 13-15 cm lungime, 8-10 cm lățime și 4 cm grosime. Loja splenică este localizată între diafragm, stomac, coada pancreasului, flexura colică stângă și rinichiul stâng. Splina are numeroase funcții care sunt derivate din structura sa complexă, aceea de organ limfoid, în care coexistă elemente ale sistemelor circulator, reticulo-endotelial și imunitar. În splină sunt distruse eritrocitele îmbătrânite sau anormale, sunt epurate prin fagocitoză particulele străine, bacteriile patogene, virusurile și fungii. Rolului de filtru al sângelui i se adaugă cel de coordonator al sistemului imun, de rezervor pentru celulele sanguine circulante, de hematopoieză fetală, de degradare a hemoglobinei și de recuperare a fierului.

Anamneza specifică

Vârsta

La copii, afecţiunile însoţite de splenomegalie apar în bolile infecțioase, în anemii hemolitice congenitale și în tezaurismoze. La adolescenți și adulti, afectarea splenică este întâlnită în: febra tifoidă, tuberculoză, mononucleoza infecțioasă, hepatitele acute virale, endocardita infecțioasă, septicemii, malarie, chistul hidatic, bolile limfoproliferative, în tumorile splenice și în hipertensiunea portală în special în cea din cirozele hepatice.

Antecedentele heredo-colaterale

Antecedentele heredo-colaterale sunt evidente în unele afecţiuni ereditare: sferocitoză, talasemie, boala Gaucher, boala Niemann-Pick etc.

Antecedentele personale patologice

Sunt importante la bolnavii care au avut: febră tifoidă, bruceloză, mononucleoză infecțioasă, hepatite acute virale, septicemii, tuberculoză, sifilis, afecţiuni parazitare, boli de sistem, afecţiuni mieloproliferative, leucemii şi limfoame.

Condițiile de viață și muncă

Consumul cronic de alcool este responsabil de apariția cirozei hepatice care se însoţeşte de hipertensiune portală şi splenomegalie. Chistele hidatice splenice şi bruceloza sunt mai frecvente la medicii veterinari şi la crescătorii de animale.

Manifestările clinice

Afecțiunile splenice se însoțesc de *manifestări generale* cum sunt astenia, transpirațiile, febra şi de *manifestări locale* precum durerea, senzația de apăsare, senzația de plenitudine gastrică prin compresia stomacului etc. Alte manifestări ţin de boala de fond: dispneea, ameţelile în anemii, manifestările hemoragipare, artralgiile și altele. Simptomul principal în afecţiunile splenice este durerea. Aceasta este localizată în hipocondrul stâng și iradiază în umărul stâng.

Examenul obiectiv

Afecțiunile splinei se însoțesc de semne vizibile la examenul obiectiv general:

- scăderea ponderală în neoplazii şi ciroze
- paloarea tegumentelor și a mucoaselor în leucemii, limfoame şi în cancere
- paloarea cu subicter în anemia Biermer
- eritrodermia generalizată cu tentă albăstruie în policitemia vera
- eritemul palmar în ciroze
- echimozele sau purpura peteșială în purpura trombocitopenică idiopatică
- erupțiile cutanate de tipul rozeolelor în febra tifoidă
- circulația colaterală pe flancurile abdomenului cu aspect de „cap de meduză" în ciroze
- adenopatiile latero-cervicale, axilare și inghinale în boala Hodgkin etc.

Examenul obiectiv al splinei constă în inspecție, palpare, percuție și auscultație.

Inspecția este utilă în cazul splenomegaliilor gigante. În aceste cazuri se poate observa bombarea asimetrică a hipocondrului şi flancului stâng.

Palparea

În mod normal, splina nu se palpează. Ea devine palpabilă în cazurile de splenomegalie și în cazul coborârii diafragmului: emfizem pulmonar, revărsat pleural stâng, pneumotorax stâng. Splina se palpează cu pacientul aflat în decubit dorsal, medicul stă în dreapta pacientului și aplică mâna dreaptă la nivelul hipocondrului stâng cu degetele orientate spre rebordul costal și cu vârfurile degetelor insinuate ușor sub acesta, în dreptul liniei axilare anterioare. Palparea se face cu blândețe, monomanual (**Figura 1**).

FIGURA 1. Palparea splinei.

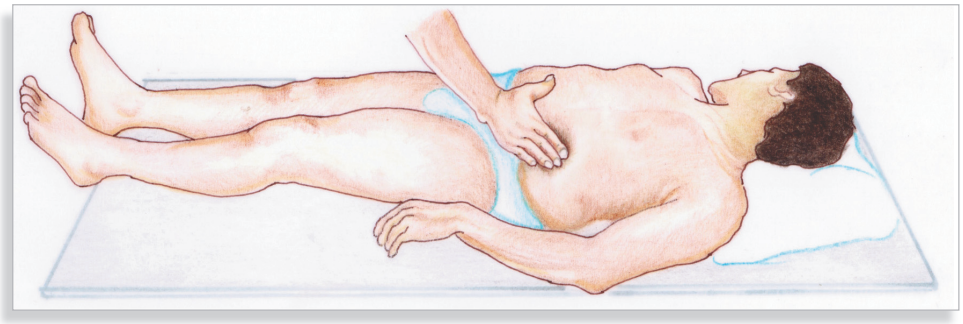

O altă metodă constă în plasarea bolnavului în decubit lateral drept, bolnavul are membrul inferior stâng flectat pe abdomen și membrul inferor drept în extensie. În acest caz, splina se palpează prin acroşaj mono- sau bimanual. Procedeul prin „acroșaj" presupune palparea splinei cu degetele examinatorului dispuse în formă de gheară, încercând să „agațe" marginea inferioară a splinei. Splina se palpează în cursul mișcărilor respiratorii.

Prin palparea splinei se apreciază dimensiunile, marginile, suprafața, mobilitatea, consistența și sensibilitatea acesteia.

Dimensiunile splinei pot fi doar ușor crescute în bolile infecțioase şi în anemiile hemolitice, în care se palpează polul inferior al splinei în inspirul profund. Splenomegaliile moderate sunt întalnite în ciroze, sifilis, sarcoidoză și în limfomul Hodgkin. Splenomegaliile gigante sunt întâlnite în sindroamele mieloproliferative şi în tezaurismoze. În aceste cazuri, pot ajunge până la creasta iliacă.

Splenomegalia este clasificată în 5 grade:

Gradul 0 - splină nepalpabilă
Gradul I - splină palpabilă în inspir profund la rebord
Gradul II - splină palpabilă până la jumatatea distanței dintre rebord și ombilic
Gradul III - splină palpabilă de la jumatatea distanței dintre rebord și ombilic, până la ombilic
Gradul IV - splină palpabilă dincolo de ombilic, dar până la jumatatea distanței de la ombilic la creasta iliacă
Gradul V - splină palpabilă de la jumatatea distanței dintre ombilic și creasta iliaca până la simfiza pubiană

Marginea anterioară a splinei își păstrează aspectul crenelat ca şi în cazul splinei normale.

Suprafața splinei este de obicei netedă și regulată. La bolnavii cu tumoră, chist hidatic, abces, tuberculoză sau leucemie, suprafața poate deveni neregulată şi boselată.

În ceea ce priveşte mobilitatea, splina este mobilă şi coboară în inspir forțat. La bolnavii cu insuficiență aortică este descris semnul lui Tulp care se referă la faptul că la acești pacienți splina este pulsatilă.

Consistența splinei este *moale* în bolile infecțioase acute, în stările septice și în endocardită, *crescută* în splenomegalia de stază și *dură* în malaria cronică, leucemii, sifilis, sarcomul splenic şi în amiloidoză. În cazul chistului hidatic splenic consistența este *elastică* iar în prezența unui abces splenic, poate deveni *fluctuentă*.

În cazurile de splenomegalie, splina este sensibilă la palpare. Este foarte sensibilă în cazurile care se însoţesc de perisplenită: abcese, infarcte sau rupturi splenice.

Percuția

Este utilă în aprecierea splenomegaliei, mai ales în cazurile în care splina nu este palpabilă. Bolnavul se poziționează în decubit lateral drept, cu mâna stângă pe ceafă. Examinatorul percută splina pe linia axilară medie, de sus în jos. La nivelul coastei a IX-a se face trecerea de la sonoritatea pulmonară la matitatea sau submatitatea splenică. Percuţia se continuă la nivelul coastei a XI-a, când matitatea sau submatitatea sunt înlocuite de timpanismul din spaţiul lui Traube. Limita anterioară se determină percutând dinspre spațiul lui Traube spre lateral. Matitatea splenică normală are o formă ovală, cu un ax lung vertical de 6-8 cm și un ax scurt de 5-6 cm, fiind delimitată anterior de linia axilară medie, superior de coasta a IX-a și inferior de coasta a XI-a. Se consideră că pacientul are splenomegalie dacă diametrul vertical al splinei este mai mare de 8 cm, iar splina depășește anterior linia axilară medie. Rezultatele obținute la percuție trebuie însă interpretate cu prudență, fiind adesea influențate de starea organelor de vecinătate. Astfel, revărsatele pleurale stângi, formațiunile tumorale pulmonare situate bazal stânga și formațiunile tumorale pancreatice pot crește eronat aria matității splenice, în timp ce afecțiunile pulmonare care se însoţesc de hiperinflație pulmonară precum emfizemul, BPOC-ul şi astmul bronșic pot determina scăderea matității splenice.

Auscultația

Auscultația splinei nu are o importanță practică deosebită. În perisplenită, se aud frecături datorită formării de aderențe între capsula splenică și peritoneu. În anevrismul de arteră splenică se poate ausculta uneori un suflu sistolic.

Investigaţiile paraclinice

Analizele de laborator

Anomaliile testelor de laborator întâlnite în splenomegalii se datorează afecţiunilor de bază:

- Hipersplenism în ciroze;
- Leucopenie în lupus și în sindromul Felty[1];
- Poliglobulie în policitemia vera;
- Modificări ale morfologiei eritrocitare în anemiile hemolitice.

Ecografia splenică

Este investigația cea mai utilizată pentru diagnosticul splenomegaliei. Ecografia mai este utilă și în diagnosticul formaţiunilor circumscrise splenice: tumori, hematoame, abcese, chisturi etc. Cu ajutorul examinării Doppler color poate fi apreciată şi vascularizaţia splenică de la nivelul hilului. Aceasta este utilă mai ales în cazurile de splenomegalie însoţite de hipertensiune portală (**Figura 2**). De multe ori, ecografia splenică reprezintă primul pas în diagnosticul imagistic în splenomegalie. Este urmată de examinarea tomografică, investigaţie mult mai sensibilă, mai ales în diagnosticul formaţiunilor circumscrise, în limfoame etc. Față de tomografia computerizată, ecografia este mai ieftină, durează mai puțin, poate fi repetată întrucât iradierea este absentă şi poate fi efectuată şi în sarcină.

[1] Sindromul Felty apare la pacienții cu poliartrită reumatoidă, are o evoluție lungă și se însoţeşte de splenomegalie și neutropenie.

FIGURA 2. Splina – Aspect ecografic cu flux Doppler.

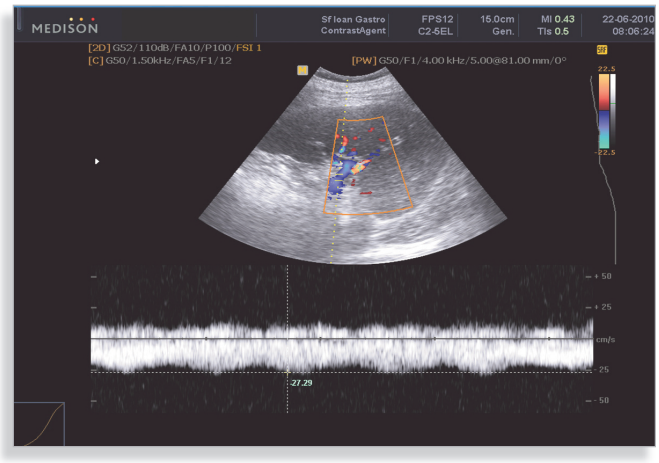

Arteriografia splenică

Arteriografia splenică a fost efectuată pentru aprecierea circulaţiei splenice. În prezent, această investigație a fost înlocuită de tomografia computerizată și de rezonanța magnetică nucleară. Mai este încă utilă în diagnosticul hipertensiunii portale prehepatice și în unele tehnici intervenţionale angiografice cum este embolizarea splenică parţială (**Figurile 3, 4**).

FIGURA 3.
Arteriografie splenică.

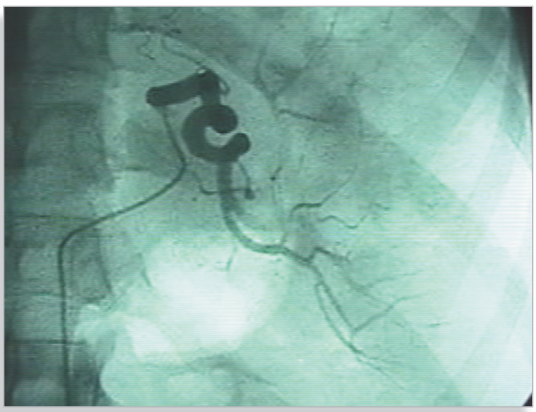

FIGURA 4.
Arteriografie splenică cu substracţie digitală.

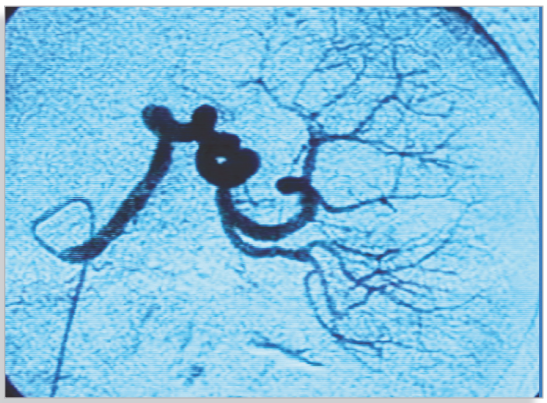

Tomografia computerizată

Este o tehnică valoroasă de explorare imagistică în splenomegalie, atât în afecţiunile difuze cât mai ales în cazul leziunilor focale cum sunt abcesele bacteriene, tuberculoza, histoplasmoza, leziunile fungice, chistele hidatice, hemangioamele, hematoamele, limfoamele, metastazele, tumorile şi granulomatozele (Figura 5).

FIGURA 5. **Splina - Aspect tomografic.**

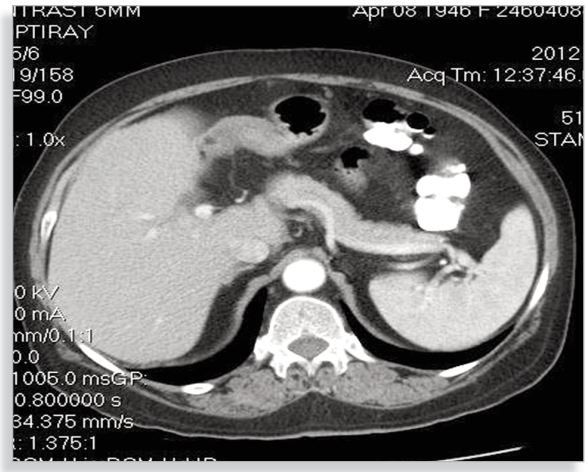

Rezonanţa magnetică nucleară

Această investigaţie are, ca şi tomografia, o mare acurateţe în diagnosticul splenomegaliei însă în patologia splenică RMN nu este superioară explorării tomografice (Figura 6).

FIGURA 6. **Splina - Aspect RMN.**

Scintigrafia splenică

În prezent, scintigrafia splenică este înlocuită de ecografie, de tomografie şi de RMN. Se utilizează rar în diagnosticul de splină accesorie şi în hemangioame.

Punctia biopsie splenică a fost utilizată pentru prima dată în 1916 pentru diagnosticul leishmaniozei. Ulterior, a fost folosită și în diagnosticul tuberculozei, în malarie şi în infecţiile fungice. Este o metodă invazivă riscantă întrucât există riscul de hemoragii. Uneori pentru diagnostic este preferată splenectomia laparoscopică sau clasică.

Sindromul splenomegalic

Patologia splenică pură este rară. Datorită conexiunilor splinei cu alte structuri morfofuncţionale ale sistemului limforeticular în practică se întâlnesc: *sindromul spleno-hepatic* (Figura 7), *sindromul spleno-adenomegalic, sindromul spleno-adeno-hepatic* şi în ultimă instanţă *sindromul splenic pur* (Figura 8). Cauzele acestor sindroame se regăsesc în Tabelul 1.

FIGURA 7. **Hepato-splenomegalie – Aspect tomografic.**

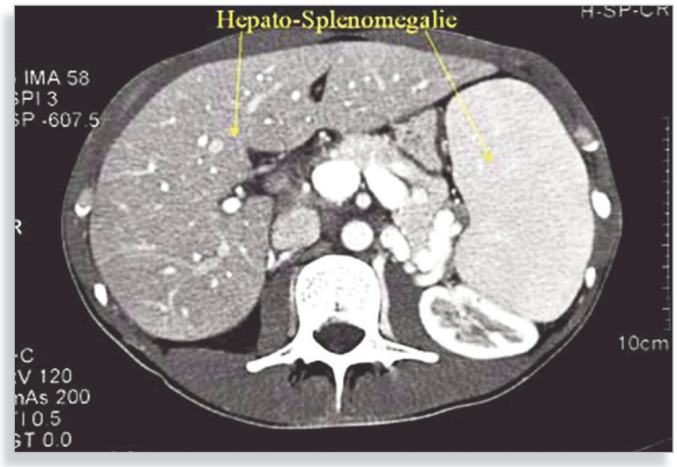

FIGURA 8. **Splenomegalie izolată – Aspect tomografic.**

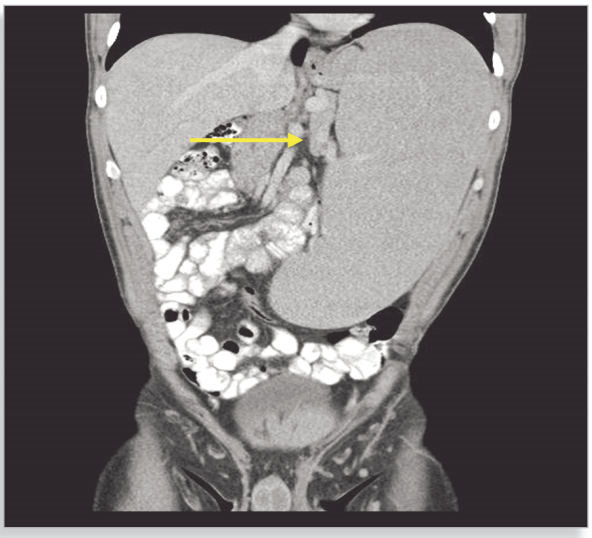

TABELUL 1. Clasificarea etiologică a splenomegaliilor.

Splenomegalii inflamatorii	• Infecţii virale: - Hepatita epidemică - Mononucleoza infecţioasă - Rubeola • Infecţii bacteriene: - Septicemia - Endocardita bacteriană - Febra tifoidă şi paratifoidă - Tuberculoza - Sifilisul congenital şi terţiar - Malaria • Boli reumatismale şi de colagen: - Lupusul eritematos - Sindromul Felty - Sindromul Still[2]
Splenomegalii congestive	• Ciroză hepatică • Tromboză de venă portă • Insuficienţă cardiacă • Pericardită constrictivă
Splenomegalii hiperplazice	• Sindroame hemolitice: - Anemiile hemolitice - Hemoglobinopatiile - Boala Minkowski-Chauffard[3] - Talasemia • Afecţiuni proliferative: - Leucemia mieloidă cronică - Leucemia limfatică cronică - Leucozele acute - Mielozele trombocitare - Mielomul multiplu - Limfomul gigantofolicular - Macroglobulinemia Waldeström[4]
Splenomegalii infiltrative	• Boala Gaucher • Boala Hand-Schuller-Christian • Amiloidoza • Boala Niemann-Pick
Tumori	• Benigne: - Chisturi - Limfangioame - Hemangioame • Maligne: - Limfosarcom - Reticulosarcom - Metastaze

[2] Sindromul Still este o afecţiune rară asemănătoare cu artrita reumatoidă, apare la adolescenţi şi prezintă manifestări inflamatorii sistemice zgomotoase.

[3] Boala Minkowski-Chauffard sau sferocitoza ereditară este o anemie hemolitică cu transmitere autozomal dominantă care se caracterizează prin prezenţa de sferocite de talie mică, microsferocite. Acestea au o permeabilitate membranară crescută pentru sodiu. Distrugerea hematiilor are loc la nivelul splinei, boala se ameliorează prin splenectomie.

[4] Macroglobulinemia Waldenström este o afecţiune limfoproliferativă plasmocitară încadrată în grupul gamapatiilor monoclonale, clona plasmocitară aberantă secretă în exces imunoglobulina M.

a. *Sindromul spleno-hepatic*

Sindromul spleno-hepatic este întâlnit în afecţiuni care afectează atât splina cât și ficatul: ciroze, tuberculoză, amiloidoză, sifilis etc.

b. *Sindromul spleno-adenomegalic*

Acest sindrom se caracterizează prin prezenţa poliadenopatiilor și a splenomegaliei. Această asociere este întâlnită în: limfoamele Hodgkin, limfoamele non-Hodgkin, leucemia limfatică cronică, tuberculoză, limfosarcoame etc.

c. *Sindromul spleno-adeno-hepatic*

Acest sindrom este în general caracteristic tezaurismozelor. Cele mai cunoscute sunt: boala Gaucher cunoscută prin depunerea de cerebrozide şi boala Niemann-Pick care constă în prezenţa depozitelor de sfingomielină.

d. *Sindromul splenic pur*

În sindromul splenic pur întâlnim splenomegalie izolată. Aceasta apare în: leucemia granulocitară cronică când se însoţește de leucocitoză, în policitemia vera și în tumorile splenice cum sunt limfangioamele, chistele hidatice, hemangioamele și metastazele[5]. De regulă în aceste afecţiuni tabloul hematologic este normal.

Splenomegalia inflamatorie constă în mărirea splinei prin hiperplazie imună secundară infecţiilor virale, bacteriene și parazitare. În aceste cazuri pot fi întâlnite următoarele asocieri:

- Angină – poliadenopatie – hepatomegalie – **Splenomegalie** în *Mononucleoza infecţioasă*;
- Febră – coloraţie „café au lait" – pacient valvular – hemoculturi pozitive – **Splenomegalie** în *Endocardita infecţioasă;*
- Febră – poliartralgii – erupţie malară – **Splenomegalie** – FAN nativ pozitivi în *Lupus eritematos diseminat;*
- Adenopatii intratoracice – angiotensin convertaza serică crescută – **Splenomegalie** – reacţia Kveim pozitivă în *Sarcoidoză*.

Splenomegaliile congestive sunt caracteristice sindromului de hipertensiune portală. Sunt întâlnite în special în ciroza hepatică dar şi în hipertensiunea portală prehepatică şi posthepatică. Există şi o splenomegalie primitivă, boala Banti, cauzată de tromboze sau de anomalii ale sistemului port. Aceasta are o evoluţie cirogenă şi se însoţește de fibroza splenică.

[5] Metastazele splenice și pancreatice sunt foarte rare. În aceste organe metastazarea nu este întâlnită în mod obișnuit.

BIBLIOGRAFIE ȘI LECTURI RECOMANDATE

Capitolul 1
SEMIOLOGIA SERIEI ERITROCITARE

1. David T. Scadden, Dan L. Longo. *Hematopoietic Stem Cells*. Harrison's Principles of Internal Medicine, Ediţia 19, 2015, Cap 89e, Editura McGraw Hill;
2. SN Wickramasinghe, WN Erbe. *Normal blood cells.* Blood and Bone Marrow Pathology, Ediţia 2, 2011, Cap.1 Pag. 3-18, ISBN: 978-0-7020-3147-2;
3. SM Buckley, C Verfaillie. *Regulation of hematopoiesis*. Blood and Bone Marrow Pathology, Ediţia 2, 2011, Cap.1 Pag. 3-18, ISBN: 978-0-7020-3147-2.

Capitolul 2
SINDROMUL ANEMIC

1. J.W.Adamson, D.L. Longo. *Anemia and polycytemia.* Harrison's Principles of Internal Medicine, Ediția 19, Editura McGraw Hill 2015, Cap 89e, pag 392-400;
2. John W. Adamson. *Iron Deficiency and Other Hypoproliferative Anemias.* Harrison's Principles of Internal Medicine, Ediția 19, Editura McGraw Hill 2015, pag 625-631;
3. Edward Benz Jr. *Disorders of Hemoglobin*. Harrison's Principles of Internal Medicine, Ediția 19, Editura McGraw Hill 2015, Pag 631-640;
4. A. Victor Hobrand. *Megaloblastic Anemias,* Harrison's Principles of Internal Medicine, Ediția 19, Editura McGraw Hill 2015, pag 640-649;
5. Lucio Luzzatto. *Hemolytic Anemias and Anemia Due to Acute Blood Loss.* Harrison's Principles of Internal Medicine, Editia 19, Editura McGraw Hill 2015, pag 649-662;
6. *Investigation and classification of anemia.* WN Erber Editia 2, 2011, Cap.6 Pp. 105-113, ISBN: 978-0-7020-3147-2;
7. J Delaunay. *Abnormalities of the red cell membrane.* Blood and Bone Marrow Pathology, Editia 2, 2011, Cap.7 Pp. 115-120, ISBN: 978-0-7020-3147-2;
8. DM Layton, DR Roper. *Erytroenzyme disorders*. Blood and Bone Marrow Pathology, Editia 2, 2011, Cap.1 Pp. 121-129, ISBN: 978-0-7020-3147-2;
9. MJ Pippard. *Iron deficiency anemia, anemia of chronic disorders and iron overload.* Blood and Bone Marrow Pathology Editia 2, 2011, Cap.11 Pag. 173-195, ISBN: 978-0-7020-3147-2;
10. R Green. *Macrocytic anemia*. Blood and Bone Marrow Pathology Editia 2, 2011, Cap.12 Pag. 197-212, ISBN: 978-0-7020-3147-2;
11. A May. *Sideroblastic anemia*. Blood and Bone Marrow Pathology, Editia 2, 2011, Cap.14 Pag. 225-233, ISBN: 978-0-7020-3147-2.

Capitolul 3
SEMIOLOGIA SISTEMULUI LIMFORETICULAR ŞI A SERIEI ALBE

1. Ljubomir P. Bojan A. Cucuianu A. Urian L, *Hematologie clinică*, Cluj-Napoca, Casa Cărții de Știință, 2009;
2. Provan D. Singer R.J.C. Baglin T. Dokal I., *Oxford Handbook of Clinical Haematology*, third edition, Oxford University Press, 2009;
3. Downey H, Mckinlay CA. *Acute lymphadenosis compared with acute lymphatic leukemia*. Arch Intern Med 1923; 32:82
4. Levene I, Wacogne I. *Question3. Is measurement of the lymphocyte count useful in the investigation of suspected pertussis in infants?* Arch Dis Child 2011; 96:1203;
5. Saadatnia G, Golkar M. *A review on human toxoplasmosis*. Scand J Infect Dis 2012; 44:805;
6. Lesesve JF, Troussard X. *Persistent polyclonal B-cell Lymphocytosis*. Blood 2011; 118:6485;
7. Dasau CA, Codreanu I. *Persistent polyclonal B-cell lymphocytosis in chronic smokers: more than meets the eye*. Conn Med 2012: 76:69;
8. Snow AL, Xiao W, Stinson JR, et al. *Congenital B cell lymphocytosis explained by novel germline CARD11 mutations*. J Exp Med 2012; 209:2247;
9. Matos DM, Fallcao RP. *Monoclonal B-cell lymphocytosis: a brief review for general clinicians*. Sao Paulo Med J 2011; 129:171;
10. Shanafelt TD, Ghia P, Lanasa MC, et al. *Monoclonal B-cell lymphocytosis (MBL): biology, natural history and clinical management*. Leukemia 2010; 24:512;
11. Kalpadakis C, Pangalis GA, Sachanas S, et al. *New insights into monoclonal B-cell lymfocytosis*. Biomed Res Int 2014; 2014:258917;
12. Crane, G. M., E. Jeffery, et al. (2017). *Adult haematopoietic stem cell niches*. Nat Rev Immunol17(9): 573-590;
13. Francis W. Ruscetti, J. R. K., Dan L. Longo (2003). *Tulburările Hematopoiezei*. HARRISON PRINCIPIILE MEDICINEI INTERNE. TEORA. Volumul 1: 693-698;

14. Imai, K., T. Aoi, et al. (2017). *A case of perirenal extramedullary hematopoiesis in a patient with primary myelofibrosis*. CEN Case Rep;
15. Jin,M., S.Xu, et al.(2017). *Pediatric haematopoiesis and related malignancies*. Oncol Lett14(1):10-14;
16. Kim, T. G., S. Kim, et al. (2017). *CCCTC-binding factor is essential to the maintenance and quiescence of hematopoietic stem cells in mice*. Exp Mol Med49(8): e371;
17. Littrell, L. A., J. M. Carter, et al. (2017). *Extra-adrenal myelolipoma and extramedullary hematopoiesis: Imaging features of two similar benign fat-containing presacral masses that may mimic liposarcoma*. Eur J Radiol93: 185-194;
18. Michael H. Ross, W. P. (2011). *Blood*. HISTOLOGY A Text and Atlas. W. P. Michael H. Ross. Baltimore, WOLTERS KLUWER/Lippincott Williams&Wilkins: 268-308;
19. Mohan, H. (2010). *Introduction to Haematopoietic System and Disorders of Erythroid Series*. TEXT BOOK OF PATHOLOGY. H. Mohan. New Delhi, Jaypee Brothers Medical Publishers: 284-326;
20. Neal S. Rote, K. L. M. (2014). *Structure and Function of the Hematologic System*. PATHOPHYSIOLOGY The biologic basis for disease in adults and children. S. E. H. KATHRYN L. McCANCE. St. Louis, Missouri, ELSEVIER: 945-975;
21. Panigrahi, A. K. and D. Pati (2012). *Higher-order orchestration of hematopoiesis: is cohesin a new player?* Exp Hematol 40(12): 967-973;
22. Shlush, L. I., S. Zandi, et al. (2015). *Aging, clonal hematopoiesis and preleukemia: not just bad luck?* Int J Hematol102(5): 513-522;
23. Turgeon, M. L. (2012). *Hematopoiesis*.CLINICAL HEMATOLOGY Theory & Preocedures. M. L. Turgeon. Florida, WOLTERS KLUWER/ Lippincott Williams & Wilkins;
24. Wakabayashi, A. and V. G. Sankaran (2016). *Society for Pediatric Research 2015 Young Investigator Award: genetics of human hematopoiesis-what patients can teach us about blood cell production*. Pediatr Res79(3): 366-370;
25. Zhao, J. L. and D. Baltimore (2015). *Regulation of stress-induced hematopoiesis*. Curr Opin Hematol22(4): 286-292.

Capitolul 4
SINDROMUL LEUCEMIILOR ACUTE ȘI CRONICE

1. Charles D Forbes, William F Jackson. *Color atlas and text of clinical medicine*. Mosby, 2003;
2. Estey E, Döhner H. *Acute myeloid leukaemia*. Lancet, 2006; 368(9550):1894–907;
3. Liesveld JL, Lichtman MA. *Acute myelogenous leukemia*. In: Kaushansky K, Lichtman MA, Prchal JT, et al., editors. Williams Hematology. 9th ed. United States of America: McGraw-Hill Education; 2016;
4. Hallek M. *Chronic lymphocytic leukemia: 2015 update on diagnosis, risk stratification, and treatment*. Am J Hematol 2015; 90: 446–460;
5. Hernández JA, Land KJ, McKenna RW. *Leukemias, myeloma, and other lymphoreticular neoplasms*. Cancer, 1995 Jan 01;75(1 Suppl):381-94.

Capitolul 5
SINDROMUL MIELODISPLAZIC, MIELOPROLIFERATIV ȘI GAMAPATIILE MONOCLONALE

1. Charles D Forbes, William F Jackson. *Color atlas and text of clinical medicine*. Mosby, 2003;
2. Liesveld JL, Lichtman MA. *Acute myelogenous leukemia*. In: Kaushansky K, Lichtman MA, Prchal JT, et al., editors. Williams Hematology. 9th ed. United States of America: McGraw-Hill Education; 2016;
3. Swerdlow SH, Campo E, Harris NL, Jaffe ES, Pileri SA, Stein H, et al. *WHO Classification of Tumours of Haematopoietic and Lymphoid Tissues*. 4th ed Lyon: IARC, 2008;
4. Orazi A, Czader MB. *Myelodysplastic syndromes*. Am J Clin Pathol, 2009; 132(2):290–305;
5. Zhou J, Orazi A, Czader MB. *Myelodysplastic syndromes*. Semin Diagn Pathol, 2011; 28(4):258–72;
6. Vardiman J. *The classification of MDS: from FAB to WHO and beyond*. Leuk Res, 2012; 36(12):1453–8.

Capitolul 6
BOALA HODGKIN ȘI LIMFOAMELE NON-HODGKINIENE

1. Charles D Forbes, William F Jackson. *Color atlas and text of clinical medicine*. Mosby, 2003;
2. Shankland KR, Armitage JO, Hancock BW. *Non-Hodgkin lymphoma*. Lancet, 2012; 380 (9844): 848-57;
3. Küppers R. *The biology of Hodgkin's lymphoma*. Nat Rev Cancer, 2009; 9(1):15-27;
4. Jaffe ES, Harris NL, Stein H, Vardiman JW. *WHO Classification of Tumors: Pathology and Genetics of Tumors of Haematopoietic and Lymphoid Tissues*. IARC Press, Lyon, 2001;
5. Diehl V, Thomas RK, Re D. *Part II: Hodgkin's lymphoma - diagnosis and treatment*. Lancet Oncol, 2004; 5, 19–26;
6. Hansmann ML, Weiss LM, Stein H, Harris NL, Jaffe ES. In *Hodgkin's Disease*, eds Mauch PM, Armitage JO, Diehl V, Hoppe RT, Weiss LM, 169–180, Lippencott Williams & Wilkins, Philadelphia, 1999;
7. Küppers R, Rajewsky K. *The origin of Hodgkin and Reed/Sternberg cells in Hodgkin's disease*. Annu. Rev. Immunol, 1998; 16, 471–493.

Capitolul 7
SEMIOLOGIA HEMOSTAZEI

1. Schafer AI. *Approach to the patient with bleeding and thrombosis*. In Goldman, Ausiello, editors. Cecil Medicine, 23rd ed. Philadelphia 2007;
2. Fauci AS. *Approach to the Patient: Bleeding and Thrombosis*. In Fauci, Kasper, Longo, Braunwald, Hauser, Jameson, Loscalzo, editors. Harrison's Principles Of Internal Medicine, 17th Edition. The McGraw-Hill Companies, Inc 2008;
3. Yusen R, Eby C, Sanfilippo K, Gage BF. *Disorders of hemostasis and thrombosis*. In Godara, Hirbe, Nassif, Otepka, Rosenstock, editors. The Washington Manual of Medical Therapeuics. 34th edition. Washington 2014;
4. Hayward CPM, Webert KE. *Expert Approaches to Common Bleeding and Thrombotic Problems*. Semin Thromb Hemost 2013; 39(02): 113-116.

Capitolul 8
SINDROMUL HEMORAGIPAR

1. Schafer AI. *Approach to the patient with bleeding and thrombosis*. In Goldman, Ausiello, editors. Cecil Medicine, 23rd ed. Philadelphia 2007;
2. Chapter 21. *The haematological examination*. In Talley, O'Connor, editors. Clinical examination: a systematic guide to physical diagnosis, 7th edition. Elsevier Australia 2014.

Capitolul 9
SINDROMUL DE INSUFICIENŢĂ MEDULARĂ

1. Neal S. Young. *Bone Marrow Failure Syndromes Including Aplastic Anemia and Myelodysplasia*. *Harrison's Principles of Internal Medicine*, Ediţia 19, 2015, Cap 130, pag 662-672, Editura McGraw Hill;
2. Dokal I, Vulliamy T. *Inherited bone marrow failure syndromes*. Haematologica. 2010;95(8):1236-1240. doi:10.3324/haematol.2010.025619.

Capitolul 10
SEMIOLOGIA SPLINEI ȘI SINDROMUL SPLENOMEGALIC

1. Bolоșiu HD. *Semiologie medicală*. Editura Medex Cluj Napoca 1994;
2. Bruckner I.I. *Semiologie Medicală*. Editura Medicală București 2008;
3. Gligore V. *Semiologie Medicală*, Editura Didactică și Pedagogică București 1977;
4. Hackett Lw. *Spleen measurement in malaria*. J Nat Mal Soc 1944; 3: 11-13;
5. Henry PH, Longo DL. *Enlargement of Lymph Nodes and Spleen*. Harrison's Principles of Internal Medicine. Mc Graw-Hill Education 2015;
6. Mebius RE, Kraal G. *Structure and function of the spleen*. Nat Rev Immunol 2005;5(8):606-616;
7. Porembka MR, Doyle M, Chapman WC. *Disorders of the spleen*. Wintrobe's Clinical Hematology. Lippincott Williams and Wilkins 2013;
8. Pozzo AL, Godfrey EM, Bowles KM. *Splenomegaly: Investigation, diagnosis and management*. Blood Reviews 23 (2009):105-111;
9. Sammon J, Twomey M, Crush L, et al. *Semin Intervent Radiol*. 2012 Dec; 29 (4): 301-310;
10. Tam A, Krishnamuthy S, Pillsbury EP, et al. *Percutaneous image-guided splenic biopsy in the oncology patient: an audit of 156 consecutive cases*. J Vasc Interv Radiol 2008; 19: 80-8;
11. Zeppa P, Vetrani A, Luciano L, et al. *Fine needle aspiration biopsy of the spleen. A useful procedure in the diagnosis of splenomegaly*. Acta Cytol 1994; 38: 299-309;
12. *Harrison „Principles of Internal Medicine"* ed. 17;
13. Tiberiu Moldovan. *Semiologie Clinică Medicală*, ed. Medicală 1993;
14. Ion I. Bruckner. *Semiologie Medicală*, ed. Medicală 2007;
15. Institutul de Medicină şi Farmacie Bucureşti, Facultatea de Medicină Generală, Catedra de Semiologie „*Curs Litografiat*" 1979.

ASPECTE SEMIOLOGICE PARTICULARE VII

Noțiuni introductive - Generalități

În practica medicală curentă întâlnim pacienți aflați în stadii avansate de boală. În cazul acestora, beneficiul terapeutic mai ales cel curativ al unui diagnostic exact este redus. Din această cauză, stabilirea unui diagnostic precoce ar trebui să constituie dezideratul principal al activității medicale. Acest lucru este valabil atât în cazul afecțiunilor acute dar mai ales în ceea ce privește bolile cronice degenerative și cancerele. Una dintre metodele de depistare precoce la nivel populațional o reprezintă *screeningul*. Prin screening, se înțelege efectuarea unor teste sau explorări la o populație neselectată în scopul depistării unor afecțiuni sau a unor condiții patologice particulare. Dacă în populația generală screeningul are un rol bine stabilit în depistarea precoce a unor boli cum sunt cancerele, în practica medicală clinică depistarea în fazele incipiente a unor neoplazii se realizează cu ajutorul *sindroamelor paraneoplazice*.

Termeni înrudiți

- *Cancerul* reprezintă un grup de afecțiuni caracterizate prin creșterea anormală și necoordonată a unui țesut;
- *Neoplazia* provine din limba greacă, „neo"și „plasma" care se referă la creșterea anormală a unui țesut, ale cărui celule nu se mai supun controlului fiziologic;
- *Metastazare* este un termen prin care se înțelege diseminarea la distanță în alte țesuturi și organe a procesului neoplazic;
- *Benign*[1] - țesutul nu are tendință de invazie a altor structuri;
- *Malign*[1] - se referă la tumorile care invadează țesuturile din jur și au potențial de metastazare;
- *Aplazia* se referă la lipsa unor celule dintr-un țesut, de exemplu aplazia medulară;
- *Displazia* este dezvoltarea anormală a celulelor. Nu înseamnă cancer din punct de vedere oncologic;
- *Hiperplazia* reprezintă proliferarea de celule necanceroase, de exemplu hiperplazia prostatică;
- *Metaplazia* se referă la transformarea unui tip de țesut în alt țesut, de exemplu metaplazia din esofagul Barrett;
- *Carcinoamele,* cancerele de acest tip își au originea în celulele epiteliale[2]: adenocarcinoame gastrice, pancreatice, esofagiene, pulmonare;
- *Sarcoamele* sunt cancerele care își au originea în țesutul conjunctiv: osteosarcomul, fibrosarcomul, condrosarcomul și altele.

---

[1] Benign și malign, malign se referă la cancer, diferența dintre benignitate și malignitate este dată de: gradul de diferențiere, de rata de creștere, de invazivitate sau de încapsulare și de capacitatea de metastazare. Cancerele se caracterizează printr-un grad mai mare sau mai mic de diferențiere, încapsulare de regulă absentă, invazivitate crescută și capacitate de metastazare prezentă. Aceste elemente nu se întâlnesc în cazul tumorilor benigne.

[2] Denumirile similare pentru tumorile benigne sunt: adenomul, osteomul, fibromul, condromul etc.

Diseminarea cancerului se realizează pe următoarele căi: prin însămânțare endocavitară, prin transplantare, prin diseminare limfatică și prin embolizare vasculară. Efectele asupra gazdei sunt sistemice și locale (Tabelul 1).

TABELUL 1. Efectele sistemice și locale ale cancerului asupra organismului.

Efectele sistemice	• Febra • Caşexia • Imune - Depresia imună • Hematologice - Anemia • Paraneoplazice
Efectele locale	• Mecanice - Compresie • Distrucție • Hemoragii • Infecții

Sindroamele paraneoplazice

DEFINIŢIE

Termenul de paraneoplazie se referă la manifestările clinice sau bioumorale care apar în unele cancere cu localizări diverse și care se atenuează sau dispar după eradicarea procesului tumoral.

Etimologic, paraneoplazia înseamnă „pe lângă cancer" şi denotă efectele îndepărtate de locul apariţiei tumorii primare, efecte care nu pot fi atribuite nici invaziei directe și nici metastazelor la distanţă. Aceste sindroame pot fi primul semn de malignitate și afectează până la 15% din bolnavii cu cancer.

Mecanismele de producere a manifestărilor paraneoplazice sunt următoarele:

a. *Secreţia de proteine care nu se asociază cu proteinele tisulare specifice cancerului primar;*
b. *Prezența de anticorpi îndreptaţi împotriva unor antigene aberante de pe suprafața celulelor tumorale, care reacționează încrucișat cu antigene ale unor țesuturi normale. Acest mecanism este întâlnit mai ales în cadrul sindroamelor neurologice;*
c. *Efectele produse prin mecanisme necunoscute, cum ar fi produșii tumorali neidentificați sau complexele imune circulante, sunt stimulate de tumora primară. Acest mecanism este întâlnit în osteoartropatia asociată carcinomului bronhogen.*

Clasificare

În funcție de caracteristicile manifestărilor, sindroamele paraneoplazice se clasifică în: dermatologice, endocrine, neurologice și hematologice. Manifestările și cauzele sindroamelor paraneoplazice sunt sistematizate în Tabelul 2.

TABELUL 2. Manifestările şi cauzele sindoamelor paraneoplazice.

	Manifestări paraneoplazice	Cauze
DERMATOLOGICE	– Acantosis nigricans	- Cancer gastric
	– Ichtioza	- Boala Hodgkin
	– Acrokeratoza	- Carcinoame (tract digestiv superior, plămân, laringe)
	– Keratoza palmoplantară	- Cancer gastric - Leucemii - Limfoame
	– Dermatomiozita	- Cancer ovarian - Cancer de colon
	– Osteoartropatia hipertrofică	- Cancer pulmonar - Mezoteliom pleural
	– Reticulohistiocitoza („omul roşu”)	- Cancere hematologice - Sân - Plămân
	– Eritemul necrotic migrator	- Tumoră de pancreas (Glucagonom)
	– Dermatoza neutrofilică (Sindrom Sweet)	- Febră - Neutrofilie - Erupţie eritemato - papuloasă - Leucemie mieloidă (hemopatii)
	– Pemfigus (stomatită erupţie dureroasă polimorfă)	- Boli limfoproliferative (non-Hodgkin)
	– Carcinoid (bronhospasm, diaree, eritem pelagroid)	- Plămân
	– Hipertricoza lanuginosa	- Cancer pulmonar - Cancer de colon
	– Tromboflebita migratorie (Trousseau)	- Neoplasm de pancreas (coadă şi corp)
	– Urticaria	- Neoplasm rectal
NEUROLOGICE	– Polinevrita periferică	- Neoplasme pulmonare - Neoplasme digestive
	– Miastenie	- Timom - Neoplasm pulmonar - Neoplasme digestive
	– Ataxie	- Pulmonar - Digestiv
ENDOCRINE	– Acromegalie	- Pulmonar
	– Cushing (ACTH ectopic)	- Pulmonar
	– Ginecomastie – Prolactina	- Pulmonar
	– ADH (secreţie inadecvată)	- Pulmonar
HEMATOLOGICE	– Anemie normocromă normocitară	- Sindrom mielodisplazic[3)]
	– Trombocitoză	- Peste 1/3 din cancere
	– Eozinofilie	- Cancere avansate
	– Poligobulie	- Cancer renal - Cancer hepatic - Feocromocitom

3) Sindromul mielodisplazic este o afecţiune clonală a celulelor stem caracterizată printr-o hematopoieză ineficientă (citopenii diverse).

Acantosis nigricans

Se caracterizează printr-un aspect murdar și o colorație brună a tegmentelor din regiunea axilară și din zona anterioară și posterioară a gâtului. Este întâlnită ca manifestare paraneoplazică în cancerul gastric (Figura 1) dar, mai apare și în: diabet zaharat, obezitate, boală Cushing, polichistoză ovariană, acromegalie și după unele medicamente precum prednisonul și acidul nicotinic.

FIGURA 1. **Acantosis nigricans.**

Eritemul necrolitic migrator

Este întâlnit în 70% din cazurile cu glucagonom. Se caracterizează prin prezența la nivelul tegumentelor a unor zone de eritem, eroziuni și cruste. Alte modificări asociate sunt: glosita, cheilita angulară, stomatita, pierderea în greutate, diareea și hiperglicemia.

Dermatoza neutrofilică acută febrilă

Dermatoza neutrofilică acută febrilă sau sindromul Sweet, este un sindrom paraneoplazic întâlnit în *leucemia acută mieloblastică*. Mai există de asemenea și o formă idiopatică. Se caracterizează prin infiltrarea dermului cu leucocite, proteinurie, artralgii și febră.

Urticaria pigmentosa

Această manifestare este întâlnită în mastocitoza sistemică. Alte afecțiuni hematologice în care mai este prezentă sunt: limfoamele, afecțiunile mieloproliferative și leucemia cu mastocite. Datorită degranulării mastocitare urticaria pigmentosa este însoțită de diaree, tahicardie și flush cutanat.

Dermatomiozita

Polimiozita și dermatomiozita sunt afecțiuni care fac parte din grupul colagenozelor majore. Ca manifestare paraneoplazică, dermatomiozita este întâlnită în cancerul de colon (Figura 2, Figura 3) și în cancerele ovariene. În dermatomiozita paraneoplazică tabloul biologic este similar celui din dermatomiozita primară și se caracterizează prin creșterea enzimelor de citoliză musculară.

FIGURA 2. **Erupție tegumentară frontală eritematoasă cu aspect edematos.**

FIGURA 3. **Proces proliferativ stenozant la joncțiunea sigmoidian - Adenocarcinom sigmoidiană.**

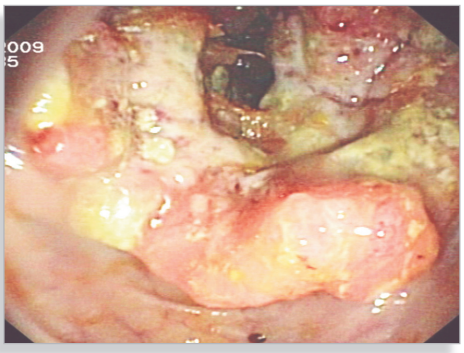

Ion DINA, Cornelia VOICULEȚ, Magda Ruxandra ZAHARIA

Noțiuni introductive - Generalități

Abordarea pacientului vârstnic are mai multe particularități întrucât această categorie de bolnavi necesită, de obicei, o evaluare multidisciplinară care să cuprindă examinarea clinică, aprecierea stării psiho-sociale şi identificarea strategiilor adecvate pentru prevenţie, tratament şi reabilitare. Evaluarea geriatrică include unele scale de evaluare specifice, standardizate. Acestea sunt utile pentru obţinerea informaţiilor necesare diagnosticului în care există o patologie neurocognitivă, secundară procesului de îmbătrânire.

Anamneza specifică

La bolnavul vârstnic, anamneza este de multe ori dificilă. Dificultățile în luarea anamnezei se datorează cel mai adesea tulburărilor neuropsihice și senzoriale. Din această cauză, pentru o orientare corectă se folosesc și datele obținute de la aparținători.

Examenul obiectiv

Particularitățile examenului clinic la bolnavul vârstnic sunt date de etiologia multiplă a patologiei asociate, manifestările clinice atipice, comorbidități, complicaţiile frecvente, convalescenţa prelungită, metabolizarea şi excreţia modificată a medicamentelor, deteriorarea rapidă în lipsa tratamentului adecvat și de prognosticul nefavorabil. Procesul de îmbătrânire este multifactorial. El se însoţeste de diminuarea capacităţii funcţionale a organismului. Schimbările fiziologice involutive variază de la o persoană la alta iar funcţiile motorii şi senzitive centrale sunt afectate prin procesul de îmbătrânire cerebrală. Se constată o reducere a timpilor de reacţie şi a performanţelor mnestice. Apar totodată modificări somatice ale celorlalte aparate și sisteme. Performanţa *sistemului cardiovascular* la vârstnici este redusă datorită scăderii debitului cardiac, alterării funcţiei diastolice de relaxare ventriculară şi diminuării complianţei arteriale care determină creşterea presiunii arteriale sistolice. În ceea ce priveşte *sistemul respirator* se constată o majorare a volumului respirator total pe seama volumului rezidual şi o reducere a calibrului bronhiilor distale, care conduce la diminuarea debitelor expiratorii. Capacitatea de difuzie a oxigenului şi presiunea parţială a oxigenului sângelui arterial scad de asemenea progresiv, în raport cu vârsta. Dereglările *secreţiei* şi diminuarea *motilităţii intestinale*, precum şi afectarea *morfo-funcţională hepatică* sunt modificări observate în cadrul aparatului digestiv. Tulburările *metabolice* şi *hormonale* secundare procesului de îmbătrânire au ca rezultat apariţia osteoporozei şi a hipotrofiei musculare. Acestea, sunt însoţite de afectarea sistemului articular. Din această cauză boala artrozică reprezintă o caracteristică a vârstei înaintate. *Sistemul urinar* suferă modificări ale funcţiei tubulare însoţită de dereglări de concentrare și de diluție a urinii. Concomitent cu dereglările sistemului imun, sensibilitatea la infecţii şi inducerea proceselor autoimune, schimbările fiziologice involutive din partea tuturor sistemelor şi organelor predispun vârstnicul la apariţia unor probleme geriatrice complexe.

Multe dintre acestea sunt reprezentate de unele sindroame geriatrice care includ: imobilizarea prelungită, incontinenţa urinară, instabilitatea posturală şi tulburările cognitive. Caracterizarea corectă a acestor sindroame presupune şi o evaluare geriatrică specifică, complexă. Aceasta este un instrument multidimensional si pluridisciplinar destinat colectării datelor medicale, psihosociale şi funcţionale ale pacientului vârstnic. Cele mai frecvente afecţiuni întâlnite odată cu înaintarea în vârstă sunt sistematizate în Tabelul 1.

TABELUL 2. Afecţiunile determinate de înaintarea în vârstă.

Afecţiuni metabolice	➢ Dislipidemia ➢ Ateroscleroza ➢ Diabetul zaharat
Afecţiuni cardiace	➢ Cardiopatia ischemică ➢ Cardiopatia valvulară ➢ Tulburările de ritm ➢ Hipertensiunea arterială
Afecţiuni pulmonare	➢ Bronhopneumopatia obstructivă cronică
Afecţiuni digestive	➢ Gastrita atrofică
Afecţiuni neuropsihice	➢ Tulburările cognitive ➢ Demenţa ➢ Sindromul anxios-depresiv
Afecţini osteoarticulare	➢ Osteoporoza ➢ Artroza
Afecţiuni uro-genitale	➢ Incontinenţa urinară ➢ Infecţiile urinare ➢ Tumorile uterine ➢ Adenomul de prostată
Afecţiuni endocrinologice	➢ Hipotiroidismul
Afecţiuni oftalmologice	➢ Presbiopia ➢ Glaucomul ➢ Cataracta
Afecţiuni ORL	➢ Hipoacuzia
Afecţiuni tegumentare	➢ Verucile seboreice

Frecvenţa acestor afectiuni creşte odată cu vârsta şi se constată prezenţa unei incidenţe mai mari a bolilor degenerative cardiovasculare, locomotorii şi neuropsihice. Pe lângă aspectele patologice la persoanele vârstnice trebuie luate în calcul şi condiţiile socio-economice care agravează şi mai mult problemele vârstnicului. Pentru examinarea clinică a bolnavului sunt utile unele protocoale standard. Acestea sunt specifice în raport cu grupele de vârstă. În majoritatea specialităților medicale sunt prezente seturi de întrebări structurate sub forma unor chestionare. În geriatrie, acestea sunt proiectate în așa fel încât să pună în evidență problemele care interferă cu capacitatea bolnavilor de a funcționa independent (Tabelul 2).

TABELUL 2. Chestionarul de evaluare a bolnavului vârstnic[1]

Datele demografice

Vârsta:

- ☐ între 60 – 65 de ani
- ☐ între 66 – 70 de ani
- ☐ între 71 – 75 de ani
- ☐ între 76 – 80 de ani
- ☐ între 81 – 85 de ani
- ☐ peste 85 de ani

Sexul:

- ☐ Feminin
- ☐ Masculin

Starea civilă:

- ☐ Necăsătorit/ă
- ☐ Căsătorit/ă
- ☐ Divorţat/ă
- ☐ Văduv/ă

Nivelul de instruire

- ☐ Fără studii
- ☐ Ciclu primar
- ☐ Ciclu gimnazial
- ☐ Şcoală profesională
- ☐ Liceu
- ☐ Şcoală post-liceală
- ☐ Studii superioare

Locul de muncă

- ☐ Fără ocupaţie
- ☐ Salariat
- ☐ Lucrător pe cont propriu
- ☐ Patron
- ☐ Agricultor
- ☐ Elev/Student
- ☐ Şomer
- ☐ Pensionar
- ☐ Voluntar

Locul actual de muncă .....

Locul naşterii: .....

Reşedinţa în mediul:

- ☐ 1.Urban
- ☐ 2.Rural

[1] Adaptat după GeriROS (Geriatric Review of Systems).

Istoricul medical

Diagnosticul: .....

Data ultimei evaluări medicale: .....

Utilizarea seviciilor medicale

- ☐ Serviciile de sănătate la domiciliu
- ☐ Transportul pentru persoanele în vârstă
- ☐ Centrul de îngrijire a bătrânilor
- ☐ Consilierea privind procesul de îmbătrânire
- ☐ Altele :

Examenul clinic

„Cum ați descrie starea dumneavoastră de sănătate?"

- ☐ Foarte bună
- ☐ Bună
- ☐ Nu prea bună
- ☐ Proastă
- ☐ Foarte proastă

„Descrieți problemele de sănătate pe care le aveți acum și cum sunt gestionate."

„Spuneți toate medicamentele incluse în schema dumneavoastră de tratament și pentru ce v-au fost recomandate."

„Aveţi tulburări de vedere?"

Se utilizează o agendă telefonică pentru a găsi un număr pe care bolnavul trebuie să il formeze ulterior.

„Aveţi tulburări de auz?"

Se adresează întrebări declarative cu volum variabil.

„Aveți probleme dentare?"

Se notează orice problemă observată în cursul interviului.

„Ați căzut în ultimul an? Dacă da, descrieți când, cât de des și circumstanţele."

Este posibil ca pacientul să aibă nevoie de explicaţii suplimentare pentru a obţine aceste informaţii. Va fi întrebat dacă s-a împiedicat sau dacă îşi aminteşte factorii care au condus la pierderea stării de conştienţă.

„Ce schimbări sau evenimente au avut loc în viața dumneavoastră în ultimul an?"

Este posibil ca pacientul să aibă nevoie de asistenţă pentru descrierea evenimentelor plăcute şi neplăcute, cum sunt decesele rudelor, vecinilor, schimbările condiţiilor de viaţă şi a locului de muncă, pensionarea, schimbarea orientării religioase sau a activităţii sociale.

Statusul mental

„Descrieți o zi obișnuită pentru dumneavoastră."

Se urmăresc activitatea fizică, perioadele de somn şi odihnă, nivelul de activitate socială şi obiceiurile alimentare.

Se aplică testul FROMAJE[2] pentru evaluarea statusului mental.

---

[2] Acronimul testului FROMAJE provine de la F – Function,
R – Reasoning,
O – Orientation,
M – Memory,
A – Arithmetic,
J – Judgment,
E – Emotional state

Funcţie

Se urmărește dacă:

1. Funcția mentală este adecvată, astfel încât să nu fie nevoie de sprijin la domiciliu;
2. Din cauza deficiențelor mentale, bolnavul are nevoie de sprijin la domiciliu, cel puțin o parte din zi sau din săptămână, din partea familiei, prietenilor, serviciilor de asistență socială etc.
3. Din cauza deficiențelor mentale, bolnavul are nevoie de sprijin permanent.

Raţionament

Se expun proverbe, de exemplu "Cine se scoală de dimineaţă departe ajunge" și se urmărește dacă:

1. Bolnavul explică bine proverbul, oferă conotații generale despre proverb;
2. Bolnavul redă un înțeles apropiat al proverbului, dar cu unele lipsuri sau nu reușește să generalizeze;
3. Bolnavul explică incorect proverbul.

Orientare

Se întreabă numele bolnavului, ziua săptămânii, luna, data, anotimpul, anul și locul în care se află pacientul la momentul consultului: acasă, la hotel, într-un cabinet medical, la spital sau altă variantă. Se urmărește dacă:

1. Bolnavul răspunde în general corect și face doar erori minore;
2. Bolnavul oferă informații eronate în ceea ce privește timpul, locul sau propria persoană;
3. Bolnavul oferă înformații complet eronate despre două sau trei elemente de timp, loc sau de sine.

Memorie

Se adresează întrebări pentru evaluarea memoriei

a. îndepărtate:
   „Cine a fost ultimul rege al României?”
   „Unde v-ați născut?”
   „În ce an v-ați născut?”
b. recente:
   „Ce ați mâncat astăzi la micul dejun?”
   „Unde erați ieri pe vremea aceasta?”
c. imediate:
   „Ce v-am întrebat despre regele României?”

Rugați bolnavul să țină minte numerele 4, 12 și 18. Ulterior cereți să le repete.

Se urmărește dacă:

1. Bolnavul răspunde în general corect și face doar erori minore;
2. Bolnavul răspunde greșit la întrebările care verifică una dintre cele trei tipuri de memorie;
3. Bolnavul răspunde complet eronat la întrebările care verifică 2 sau 3 tipuri de memorie.

Calcul aritmetic

Rugați pacientul să numere înapoi de la 100 la 90, sa facă un calcul aritmetic, de exemplu să scadă 70 din 100 și să numere de la 1 la 20. Se urmărește dacă:

1. Bolnavul răspunde în general corect sau face doar grșeli minore;
2. Bolnavul face o singură eroare semnificativă;
3 Bolnavul face două sau mai multe erori semnificative.

Gândire

Se adresează întrebări care să evidențieze modul de gândire al bolnavului.

„Dacă aveți nevoie de ajutor noaptea, cum procedați?"

„Dacă aveți probleme cu un vecin, ce puteți face pentru a aplana conflictul?"

„Dacă vedeți fum în coșul de gunoi din casă, ce faceți?"

Se urmărește dacă:

1. Bolnavul reușește să facă față provocării;
2. Bolnavul reușește parțial să rezolve situația dată;
3. Bolnavul reacționează complet eronat.

Stare emoțională

Se observă comportamentul bolnavului în timpul interviului și se adresează întrebări despre starea de spirit adoptată de pacient în diferite situații. Se urmărește dacă:

1. Starea emoțională a pacientului este adecvată pentru situația expusă.
2. Bolnavul are depresie sau o grandomanie exagerată.
3. Bolnavul are idei delirante, halucinații, ideație suicidară.

Punctajul obținut prin adunarea punctelor primite de bolnav la fiecare element investigat este utilizat pentru următoarea interpretare a testului FROMAJE:

- 7-8 puncte - comportamentul sau mentalitatea sunt ușor afectate
- 9-10 puncte - demență sau depresie ușoară
- 11-12 puncte - demență sau depresie moderată
- mai mult de 13 puncte - demență sau depresie severă

Activitatea zilnică

Se urmăresc tulburările de mobilitate ale bolnavului în ceea ce privește:

a. Deplasarea

   Se roagă bolnavul să se ridice de pe scaun.

   Se examinează mersul bolnavului.

   Se roagă bolnavul să urce câteva trepte.

b. Îmbrăcarea sau dezbrăcarea

c. Alimentarea

   Se roagă bolnavul să facă o ceașcă de ceai sau de cafea.

   „Aveţi dificultăţi în alimentare?"

d. Igiena personală

   „Aveți dificultăți în utilizarea toaletelor, căzilor sau a dușurilor?"

e. Continenţa

   „Aveţi dificultăţi când urinaţi?"

   „De câte ori urinaţi noaptea?"

f. Odihna

„Câte ore dormiţi?”

„Cum este somnul dumneavoastră?”

„Adormiţi uşor?”

Asistența socială

Se evaluează capacitatea bolnavului de a fi independent și nevoia de asistență socială.

„Când plouă torențial la cine apelați pentru a vă ajută să vă deplasați?”

„Dacă ați fi imobilizat la pat la cine ați apela pentru ajutor?”

Se pune accent pe vârsta și capacitatea fizică a persoanei descrise de bolnav.

Perspectivele

Se evaluează statusul psihologic.

„Vă faceți griji în privința problemelor de sănătate sau de altă natură care pot să apară în viitor pentru a încerca să le preveniți de acum? Ce probleme anticipați?”

„Ați schimba ceva din viața dumneavoastră dacă ați putea? Ce anume?”

Relațiile familiale

Acest aspect se evaluează datorită faptului că rudele sunt persoanele care validează sau infirmă informațiile obținute din anamneza bolnavului.

„Cât de importante sunt relațiile familiale pentru calitatea vieții dumneavoastră?”

- ☐ Foarte importante
- ☐ Destul de importante
- ☐ Oarecum importante
- ☐ Puţin importante
- ☐ Neimportante

„Vă îngrijorează ceva în legătura cu rudele dumneavoastră? Ce anume?”

VII/3

Ion DINA, Magda Ruxandra ZAHARIA, Cornelia VOICULEȚ

Noțiuni introductive - Generalități

În cazurile de urgență, abordarea pacientului are anumite particularități, întrucât bolnavii critici au un risc crescut de complicaţii severe. În aceste cazuri, este necesară identificarea imediată a elementelor de gravitate iar deciziile trebuie luate cu rapiditate. Anamneza trebuie să fie adaptată stării de sănătate a bolnavului, nivelului cultural și pregătirii, iar întrebările trebuie să folosească o terminologie adaptată la caz.

Anamneza

Vârsta

Un bolnav vârstnic cu durere precordială are o probabilitate mai mare de *boală coronariană* faţă de un tânăr. Un tânăr cu dispnee și junghi toracic submamelonar, fără febră, ridica mai degrabă suspiciunea unui *pneumotorax spontan.*

Sexul

Anevrismul de aortă este mai frecvent la bărbaţi pe când la femei predomină astmul bronșic si afecţiunile autoimune, lupusul eritematos sistemic sau purpura trombocitopenică. La femei, trebuie avută în vedere și patologia ginecologică sau cea legată de sarcină.

Motivele internării

Motivele internării sau motivele prezentării la medic trebuie completate cu date privind debutul manifestărilor. Acesta este brusc sau insidios. Alte elemente se referă la simptomele asociate, recurenţele, factorii de agravare sau factorii paliativi. Trebuie să se țină cont totodată dacă aceste manifestări sunt de fapt exacerbări ale unor afecţiuni cronice.

Antecedentele personale patologice medicale

Anamneza bolnavului trebuie să se axeze în principal pe stabilirea fondului patologic:

- Hipertensiunea arterială;
- Accidentele vasculare cerebrale;
- Diabetul zaharat;
- Insuficienţa cardiacă;
- Angina pectorală;
- Alte afecţiuni minore, sunt reprezentate de *afecțiunile respiratorii intercurente recente*.
- Datele despre aceste afecţiuni care ar trebui notate sunt:
  - Debutul;
  - Medicamentele folosite;
  - Evaluările medicale anterioare, teste de efort, cateterism;
  - Consulturile de specialitate efectuate anterior.

Antecedentele personale patologice chirurgicale

Antecedentele chirugicale includ:
- Intervenţiile chirurgicale clasice sau laparoscopice;
- Unde au fost efectuate?
- Care au fost complicațiile chirurgicale postoperatorii?
- Care au fost complicațiile anestezice și dificultățile de intubație?

Reacțiile alergice

Trebuie consemnate reacțiile imediate, sau tardive la medicamente precum și durata acestora. Reacțiile alergice la medicamente sunt diferite de reacţiile adverse ale acestora.

Medicamentele

Trebuie identificată lista medicamentelor folosite de bolnav, dozele, durata tratamentului și dacă au existat modificări ale schemelor terapeutice.

Condiţiile de viaţă și de muncă

Condiţiile de viaţă și de muncă sau "social history" includ:
- Statusul marital;
- Ocupaţia;
- Suportul familial;
- Tendinţa la anxietate sau la depresie;
- Fumatul;
- Consumul de alcool, de substanţe interzise cum sunt drogurile.

Toate acestea trebuie înregistrate.

Antecedentele heredocolaterale

Antecedentele heredocolaterale sau antecedentele familiale se referă pe de-o parte la afecţiunile cu determinism genetic clar cum sunt hemofilia și unele anemii hemolitice și pe de altă parte la unele boli care constituie, prin încărcătura familială, factori de risc: hipertensiunea arterială esenţială, cardiopatia ischemică, diabetul zaharat si accidentele vasculare.

Examenul obiectiv

Examenul obiectiv sau examenul fizic al aparatelor și sistemelor trebuie să se axeze pe cauzele amenințătoare de viaţă. De exemplu, la un tânăr sunt importante: traumatismele, infecțiile, limfomul Hodgkin si seminomul. La vârstnici sunt importante afecțiunile cardiovasculare însoțite de insuficienţă cardiacă. Aceasta se manifestă de regulă prin fatigablitate, dispnee si prin palpitaţii.

a. *Aspectul general* al bolnavului în urgenţă trebuie să ţină cont de acronimul ABC, acesta vine de la denumirile în engleză pentru: căile respiratorii, respiraţie și circulaţie[1]. Cu alte, cuvinte trebuie notat dacă există sau nu obstrucţie a căilor aeriene superioare, dacă bolnavul are dispnee și care este starea sistemului circulator: puls, alură ventriculară (AV), tensiune arterială si starea extremităţilor.

[1] Airway, Breathing, Circulation.

b. Semnele vitale

Semnele vitale se referă la:

- Temperatură;
- Tensiunea arterială;
- Alura ventriculară;
- Numărul de respiraţii pe minut;
- Saturaţia în oxigen determinată prin pulsoximetrie.

c. Examinarea capului și gatului

Este urmărită prezența următoarelor modificări:

- Traumatisme craniofaciale;
- Tumori;
- Edem faciotroncular;
- Echimoze periorbitare - Fractură de bază de craniu;
- Gușă și noduli tiroidieni;
- Dilataţii anevrismale carotidiene sau sufluri;
- Modificări pupilare, mioză, midriază fixă, sau simetrică, reactivitate pupilară;
- Adenopatii cervicale;
- Paloare sau icter scleroconjunctival;
- Mucoasă bucală deshidratată.

d. Examinarea sânilor și a regiunii axilare

Examinarea sânului trebuie completată cu examinarea regiunii axilare pentru detectarea adenopatiilor. Inspecţia mamelonului și prezenţa secreţiilor suspecte ar trebui să ne atragă atenţia. Aceste modificări sunt întalnite in neoplasmul mamar.

e. Examinarea cardiacă

Examinarea cardiacă trebuie să includă:

- Șocul apexian;
- Zgomotele cardiace (Z3-Z4);
- Clicuri și dedublări;
- Sufluri[2] sistolice, diastolice sau frecături pericardice;
- Examinarea ritmului cardiac și a frecvenței.

f. Examinarea pulmonară

Trebuie urmărite următoarele aspecte:

- Existența obstrucţiei de căi aeriene superioare cu stridor, tiraj costal, cornaj ?
- Existența retracţiilor costale sau a respiraţiei de tip abdominal?
- Folosirea musculaturii accesorii în respirație?
- Prezența ralurilor, a suflului amforic[3] sau a egofoniei?
- Existența timpanismului, a hipersonorității sau a matității la percuţie ?

---

[2] Suflurile sistolice sunt uneori fiziologice,de exemplu în sarcină, iar cele diastolice sunt întodeauna patologice.

[3] Suflul amforic este întâlnit în Pneumotorax.

g. Examinarea abdomenului

Examinarea abdominală trebuie să ţină cont de următoarele:

- Dacă există cicatrici, hernii sau eventraţii ?
- Dacă există echimoze Grey-Turner[4] ?
- Dacă este prezentă distensia abdominală sau există mase abdominale palpabile?
- Dacă există sufluri vasculare, zgomote sau tăcere abdominală la auscultație?

Aceste elemente sunt utile în diagnosticul anevrismului de aortă și a ocluziilor intestinale. Mai trebuie identificate elementele de diagnostic ale abdomenului acut:

- Apărarea musculară localizată sau generalizată ?
- Respiraţia de tip abdominal, sau participarea abdomenului la mișcările respiratorii?

h. Examinarea coloanei vertebrale și a regiunii posterioare

Este utilă în diagnosticul patologiei osteoarticulare discopatice, a afecțiunilor renale obstructive din litiaza renală sau a celor care se însoțesc de distensia capsulei renale, în aceste situaţii manevra Giordano este pozitivă.

i. Examinarea genitală

La femei, examinarea genitală se însoțește de efectuarea tușeului vaginal. Prin această manevră se examinează anexele, uterul și fundul de sac Douglas. Tușeul vaginal mai este util și în palparea maselor anexiale, în diagnosticul sarcinii normale, al sarcinii ectopice și al pelviperitonitelor.

La bărbat, în afară de caracterizarea morfologică a aparatului genital extern este necesară palparea testiculelor pentru depistarea maselor testiculare care uneori sunt maligne. Cea mai frecventă tumoră malignă testiculară la tineri este seminomul.

Tușeul rectal

Se efectuează atât la bărbaţi cât și la femei pentru depistarea tumorilor anorectale și în cazul hemoragiilor digestive superioare și inferioare.

j. Examinarea tegumentelor și a extremităților

La nivelul tegumentelor trebuie notate prezența sau absența: leziunilor purpurice, rash-ului, cianozei, edemelor, umplerea patului capilar și pulsul periferic.

k. Examinarea neurologică

Examinarea neurologică este esenţială în cazul bolnavilor cu traumatisme cranio-cerebrale, accidente vasculare cerebrale, meningoencefalite sau în cazul bolnavilor cu hipertensiune intracraniană. Această examinare include statusul mental, nervii cranieni, tulburările de sensibilitate. Pentru stratificarea pacienților cu afecțiuni neurologice este utilă scala Glasgow (**Tabelul 1**).

[4] Echimozele Grey Turner localizate pe flancuri şi periombilicale Cullen sunt întâlnite în pancreatitele acute dar şi în hemoragiile retroperitoneale.

Examenul de laborator

Investigaţiile de laborator trebuie adaptate contextului clinic. În practică, cele mai utile investigaţii sunt reprezentate de:

1. *Hemograma completă*

   Informaţiile obţinute prin acest examen sunt utile în prezența leucocitozei, a hemoglobinei scăzute și a trombocitopeniei.

2. *Investigaţiile metabolice*

   Se referă la electroliţi, la echilibrul acido-bazic, la uree și la creatinină care explorează funcţia renală.

3. *Analiza de urină* este necesară pentru depistarea proteinuriei, a infecţiei urinare, a hematuriei microscopice și a sarcinii.

4. *Transaminazele, fosfataza alcalină și bilirubina* sunt utile în stabilirea statusului biologic hepatic *iar amilaza și lipaza serică* în diagnosticul pancreatitelor acute.

5. *Markerii cardiaci*

   În sindromul coronarian acut este necesară determinarea CK-MB, a troponinei și a mioglobinei.

6. *Investigaţiile toxicologice* sunt necesare în condiţii speciale, cum sunt cele suicidale, la toxicomani sau în supradozajul de acetaminofen (paracetamol)[5].

7. *Măsurarea arterială a gazelor sanguine* și a PH-ului aduce informaţii preţioase cu privire la concentrația oxigenului, a dioxidului de carbon și a bicarbonatului în cazul urgențelor de orice fel.

Investigaţiile paraclinice adjuvante

Investigaţiile paraclinice folosite în urgențe sunt: electrocardiograma, ecografia, tomografia computerizată, RMN-ul și în cazurile mai speciale angiografia[6] diagnostică și terapeutică.

a. *Electrocardiograma* este utilă în diagnosticul sindroamelor coronariene acute, în tulburările de conducere atrio-ventriculare și în aritmii

b. *Ultrasonografia* este necesară pentru evaluarea maselor abdominale, a colecțiilor intraabdominale, a traumatismelor abdominale precum și în diagnosticul de colecistită acută. Ultrasonografia Doppler color este utilă printre altele în torsiunea și în traumatismele testiculare

c. *Tomografia computerizată*

- Tomografia cerebrală este necesară în diagnosticul: traumatismelor cranio-cerebrale, accidentelor vasculare, tumorilor și fracturilor.
- Tomografia toracică este utilă diagnosticului de: pleurezii, tumori, anevrisme de aortă și embolie pulmonară.

---

[5] Intoxicaţia cu paracetamol, mai ales în combinaţie cu consumul de alcool, se soldează cu apariţia unor forme severe de hepatită acută prin mecanism toxic.

[6] Explorarea angiografica este utilă pentru diagnosticul și tratamentul hemoragiilor digestive, mai ales al celor inferioare, în diagnosticul anevrismelor și a disecției de aortă, a ocluziei arteriale acute periferice etc.

- Tomografia abdominală este utilă în diagnosticul colecţiilor intraabdominale, în ruptura de ficat și de splină, în diagnosticul tumorilor, al anevrismelor de aortă și în unele afecţiuni renale litiazice și nelitiazice.

d. Rezonanța magnetică nucleară (RMN)

Rezonanţa magnetică nucleară are o utilitate redusă în urgenţe, este necesară în special în diagnosticul afecțiunilor coloanei vertebrale și a măduvei spinării: discopatii, hematoame si traumatisme medulare.

După evaluarea clinică și paraclinică inițială, pasul următor este reprezentat de stabilirea diagnosticului și a severităţii acestuia. În cazul urgențelor, evaluarea inițială a bolnavului, stabilirea diagnosticului și efectuarea investigaţiilor paraclinice sunt de multe ori simultane. Stabilirea severității și a nivelului de urgenţă este necesară în decizia de internare a bolnavului sau de tratament în ambulator. De exemplu, în cazul unui bolnav cu o colică renală fără semne de sepsis și fără o dilataţie pieloureterală importantă se va încerca rezolvarea acestuia la unitatea de primiri urgenţe, dacă însă obstrucţia este severă și bolnavul prezintă semne de sepsis va fi internat. Un bolnav care are un puseu hipertensiv și nu are semne de encefalopatie hipertensivă sau de accident vascular cerebral la care examenul tomografic cerebral este normal va fi tratat ambulator.

Elemente de gravitate în urgenţe - Asocieri clinice

Hipertensiune arterială, puseu hipertensiv - Cefalee - Redoare de ceafă - Fotofobie
→ **Hemoragie meningee.**

Hipertensiune arterială majoră – Comă – Inegalitate pupilară
→ **Hemoragie cerebrală cu inundare ventriculară.**

Cefalee - Fotofobie - Vărsături fără greaţă – Febră - Redoare de ceafă
→ **Meningită.**

Dispnee „sine materia" - Tahicardie - Semne de insuficienţă cardiacă dreaptă acută
→ **Tromboembolism pulmonar masiv.**

Durere toracică instalată brusc - Dispnee cu polipnee – Timpanism - Suflu amforic
→ **Pneumotorax spontan.**

Dureri abdominale difuze – Icter – Paloare - Urină hipercromă – Splenomegalie
→ **Anemie hemolitică**[7].

Abordarea bolnavului în urgenţă este tot mai mult standardizată în practica medicală modernă prin folosirea scorurilor diagnostice, prognostice și terapeutice. Unele dintre aceste scoruri sunt prezentate în **Tabelele 1-7**.

[7] Durerile abdominale difuze sunt întâlnite în crizele de deglobulinizare din anemiile hemolitice (Siclemia).

TABELUL 1. **Scala Glasgow.**

Criteriu	Evaluare	Scor*
Deschiderea ochilor	Spontană	4
	La comandă verbală	3
	La stimuli dureroşi	2
	Absentă	1
Răspunsul verbal	Prompt, orientat	5
	Confuz, dezorientat	4
	Inadecvat	3
	Neinteligibil	2
	Absent	1
Răspunsul motor	La comandă verbală	6
	Ţintit, la stimuli dureroşi	5
	Fără ţintă, la stimuli dureroşi	4
	Decorticare, sinergism în flexie	3
	Decerebrare, sinergism în extensie	2
	Absent	1

* Scorul total mai mic sau egal cu 8 stabileşte diagnosticul de comă.

TABELUL 2. **Scor Wells - predicţie clinică pentru TEP.**

Variabilă	Puncte
Antecedente de TEP sau TVP	1,5
Frecvenţă cardiacă ≥ 100 bătăi/min	1,5
Intervenţii chirurgicale sau imobilizare în ultimele 4 săptămâni	1,5
Hemoptizii	1
Neoplazii active	1
Semne clinice de TVP	3
Diagnostic alternativ mai puţin probabil decât TEP	3
Probabilitate clinică	
3 grade	Joasă 0-1
	Intermediară 2-6
	Înaltă ≥ 7
2 grade	TEP improbabil 0-4
	TEP probabil ≥ 5

TABELUL 3. **Algoritm de predicție a etiologiei ischemice coronariene.**

Caracteristică	Punctaj
Bărbat ≥ 55 ani, femeie ≥ 65 ani	1
Afectare vasculară cunoscută: coronariană, carotidiană sau periferică, cerebrovasculară	1
Durerea se agravează la efort	1
Durerea nu este declanșată de palparea toracelui	1
Pacientul consideră că durerea are etiologie cardiacă	1

Interpretare: un scor de 4-5 sugerează o probabilitate crescută a etiologiei ischemice coronariene pe când un scor de 0-1 sugerează o probabilitate scăzută.

TABELUL 4. **Diagnosticul apendicitei acute – scorul Alvarado.**

Simptome	Scor
Migrarea durerii	1
Anorexie	1
Greață	1
Durere la palpare în fosa iliacă dreaptă	2
Sensibilitate la decompresia peretelui abdominal	1
Febră	1
Leucocitoză	2
Deviere la stânga a formulei leucocitare	1

Interpretare: Un scor de peste 5-6 sugerează o probabilitate crescută de apendicită acută.

TABELUL 5. **Scorul CURB 65 pentru decizia de a interna pacientul cu pneumonie comunitară.**

C	Confuzie	1
U	Uree > 7 mmol/l	1
R	Frecvență respiratorie ≥ 30/min	1
B	Tensiune arterială sistemică sistolică ≤ 90 mm Hg sau diastolică ≤ 60 mm Hg	1
65	Vârstă > 65 ani	1

Interpretare: Un scor 0-1 permite managementul pacientului la domiciliu; un scor de 2 necesită probabil internarea pacientului pe o secție medicală; un scor de 3-5 impune internarea pacientului în secția de terapie intensivă, pneumonie cu severitate înaltă.

TABELUL 6. **Scorul Ranson în stabilirea prognosticului pancreatitei acute.**

Parametri	Scor
La internare	
1. Vârsta > 55 ani	1
2. Leucocitoza > 16.000/mmc	1
3. Glicemie > 200 mg/dl în absența diabetului (>11mmol/l)	1
4. LDH > 1,5 x N (>350 UI/L)	1
5. ASAT > 6 x N (> 250 USF)	1
După 48 de ore	
6. Scăderea Ht > 10%	1
7. Creșterea ureei serice > 1,8 mmol/l	1
8. Calcemia < 2 mmol/l (< 8 mg/dl)	1
9. PaO2< 60 mm Hg (la un moment dat)	1
10. Scăderea HCO3 > 4 mEq/l (deficit de baze)	1
11. Sechestrare lichidiană > 6 l	1

Interpretare: Scor Ranson 0-11.

Un scor sub 3 semnifică o PA benignă;

un scor de 3-5 semnifică o PA severă cu risc de complicații;

un scor de peste 5 semnifică o PA gravă;

un scor de peste 7 semnifică o mortalitate de 100%.

TABELUL 7. **Scorul Glasgow-Blatchford pentru hemoragia digestivă superioară.**

Gradul de risc la admitere	Valoarea scorului
Ureea din sânge (mmol/dL)	
6,5-8,0	2
8,0-10,0	3
10,0-25	4
>25	6
Hemoglobina (g/dl) la bărbați	
12,0-12,9	1
10,0-11,9	3
<10,0	6
Hemoglobina (g/dl) la femei	
10,0-11,9	1
<10,0	6
Tensiunea arterială sistolică (mmHg)	
100-109	1
90-99	2
<90	3
Alți markeri	
Puls ≥100/minut	1
Melenă la prezentare	1
Sincopă la prezentare	2
Boală hepatică	2
Insuficiență cardiacă	2

Scorul de sângerare Glasgow-Blatchford evaluează probabilitatea ca un pacient cu hemoragie digestivă superioară să aibă nevoie de intervenție medicală, cum ar fi transfuzia de sânge sau intervenția endoscopică.

Interpretare: Un scor ≥ 6 a fost asociat cu un risc de peste 50% de necesitate a unei intervenții.

BIBLIOGRAFIE ȘI LECTURI RECOMANDATE

Capitolul 1
SINDROAMELE PARANEOPLAZICE

1. Luigi Santacroce, MD; Chief Editor: Jules E Harris, MD. *Paraneoplastic Syndromes* Updated: Aug 13, 2014-Medscape;
2. Lorraine C. Pelosof, MD, PhD and David E. Gerber, MD. *Paraneoplastic Syndromes: An Approach to Diagnosis and Treatment Mayo Clin* Proc. Sep 2010; 85(9): 838–854;
3. Didelot A, Honnorat J. *Update on paraneoplastic neurological syndromes*. Curr Opin Oncol. 2009; 21(6):566-572;
4. Graus F, Delattre JY, Antoine JC, et al. *Recommended diagnostic criteria for paraneoplastic neurological syndromes*. J Neurol Neurosurg Psychiatry. 2004;75:1135-1140;
5. Thiers BH, Sahn RE, Callen JP. *Cutaneous manifestations of internal malignancy*. CA Cancer J Clin. 2009; 59: 73-98;
6. Dalakas MC, Hohlfeld R. *Polymyositis and dermatomyositis*. Lancet. 2003;362:971-982;
7. Solans-Laque R, Bosch-Gil JA, Perez-Bocanegra C, Selva-O'Callaghan A, Simeon-Aznar CP, Vilardell-Tarres *M. Paraneoplastic vasculitis in patients with solid tumors: report of 15 cases*. J Rheumatol. 2008;35:294-304;
8. Charles S. Fuchs, and Robert J. Mayer. *Gastric Carcinoma* N Engl J Med 1995; 333:32-41July 6, 1995;
9. Powell, J, McConkey, CC. *Increasing incidence of adenocarcinoma of the gastric cardia and adjacent sites*. Br J Cancer 1990;62:440-443;
10. Schwartz RA. *Acanthosis nigricans*. J Am Acad Dermatol, 1994; 31: 1-14.

Capitolul 2
PARTICULARITĂŢILE DE ABORDARE CLINICĂ A BOLNAVULUI VÂRSTNIC

1. Alexopoulus GS. *Depression in the elderly*. Lancet, 2005; 5(9475):1961-70;
2. Aliabadi M., Kimiagar M., et al. *Prevalence of Malnutrition in free living elderly people: a cross sectional study*. AsiaPacJClinNutr, 2008; 17(2), 285-9;
3. Capisizu Ana. *Polipatologie și principia terapeutice în geriatrie*, Ed.Medicală, 2014, 261-270;
4. Helme RD, Gibron S. *The epidemiology of pain in elderly people*. ClinGeriatrMed, 2001; 17(3), 417-31;
5. Hoeymans Nancy, Anneke van den Berg Jeths. *Health status of the elderly in the future, Morbidity, performance and quality in primary care*. Dutch general practice on stage, Chapter 27, pp. 239 – 246;
6. Jeffrey B. Halter, Jozeph G. Ouslander, Marz E. Tinetti, Stephanie Studenski, et al. *Hazzard's Geriatric Medicine and Gerontology*, 6th edition;
7. Laurence Z. Rubenstein. *Falls in older people: epidemiology, risk factors and strategies for prevention*. Age and Ageing, 2006; 35-S2: ii37-ii4I;
8. *Report of a WHO Study Group. Epidemiology and prevention of Cardiovascular diseases in Elderly People*, 2010;
9. Roger J, Cadieux. *Elderly patients are especially vulnerable to insomnia*. Journal of Family Practice, 2011;
10. Snowdon John. *How high is the prevalence of depression in old age*. Rev Bras Psiquiatr, 2002; 24 (Supl I):42-7;
11. Wieland Darryl, Hirth Victor. *Comprehensive Geriatric Assessment*. Cancer Control, 2003, Vol 10, Nr. 6;
12. Libow L . *A rapidly administered, easily remembered mental statusevaluation: FROMAJE*. In : Libow L, Sherman F, eds . The core of geriatric medicine. St. Louis: CV Mosby, 1981; 85-91;
13. Reft ME, Schneider EL. *Biological markers of aging . Proceedings of Conference on Nonlethal Biological Markers of Physiological Aging*. NIH Publication No. 82-2221, 1982;
14. Rowe JW, Besdine RW, eds. *Health and disease in old age* . Boston: Little, Brown, 1982.

Capitolul 3
PARTICULARITĂŢI DE ABORDARE CLINICĂ A BOLNAVULUI ÎN URGENŢĂ

1. Stuart Bloom, George Webster. *Oxford Handbook of gastroenterology and hepatology*. Oxford university press;
2. Schwartz A , Elstein AS. *Clinical reasoning in medicine*. In: Clinical reasoning in the health professions. Edinburgh: Elsevier, 2008;
3. Leape LL , Brennan TA , Laird N , et al. *The nature of adverse events in hospitalized patients*. N Engl J Med Overseas Ed, 1991;
4. Lu TC, Tsai CL, Lee CC , et al. *Preventable deaths in patients admitted from emergency department.* Emerg Med J, 2006;
5. Balogh EP , Miller BT , Ball JR. In: Balogh EP , Miller BT , Ball JR , eds. *Improving diagnosis in health care*. Washington, DC: National Academies Press, 2015;
6. Exadaktylos A , Hautz WE. *Emergency medicine in Switzerland*. ICU Manag Pract 2015;
7. Blatchford O, Murray WR, Blatchford M. *A risk score to predict need for treatment for upper-gastrointestinal haemorrhage*. Lancet. 2000 Oct 14; 356(9238):1318-21;
8. Wolf SJ, McCubbin TR, Feldhaus KM, Faragher JP, Adcock DM. *Prospective validation of Wells Criteria in the evaluation of patients with suspected pulmonary embolism*. Ann Emerg Med. 2004 Nov; 44 (5):503-10;
9. McConaghy JR, Oza RS. *Outpatient diagnosis of acute chest pain in adults*. 2013 Feb 1; 87 (3):177-82;
10. Xingye W, Yuqiang L, Rong W, Hongyu Z. *Evaluation of Diagnostic Scores for Acute Appendicitis*. J Coll Physicians Surg Pak. 2018 Feb; 28 (2):110-114;
11. Liu JL, Xu F, Zhou H, Wu XJ. *Expanded CURB-65: a new score system predicts severity of community-acquired pneumonia with superior efficiency.* Sci Rep. 2016 Mar 18; 6:22911;
12. Tan YHA, Rafi S, Tyebally Fang M, Hwang S, Lim EW, Ngu J, Tan SM. *Validation of the modified Ranson versus Glasgow score for pancreatitis in a Singaporean population*. ANZ J Surg. 2017 Sep; 87 (9):700-703.

Ion DINA, Cornelia VOICULEȚ, Magda Ruxandra ZAHARIA

ANEXĂ

Pentru examinarea clinică a bolnavilor, uneori sunt folosite anumite manevre și probe. Alteori, recunoașterea unor semne specifice sunt de asemenea de ajutor în stabilirea unui diagnostic corect. Chiar dacă multe dintre acestea aparțin semiologiei clasice, ele se mai folosesc în practica medicală. Deși aceste manevre, semne sau probe au nume proprii, datorită faptului că aceste denumiri sunt în general acceptate și consacrate, ele trebuie reținute și folosite ca atare.

Manevra Blumberg	*Cu bolnavul plasat în decubit dorsal examinatorul exercită monomanual o presiune profundă, urmată de o decompresie bruscă. Manevra este pozitivă dacă în momentul ridicării mâinii se produce o durere vie la nivelul abdomenului. Aceasta se datorează iritației peritoneale. Manevra Blumberg este utilă în diagnosticul abdomenului acut.*
Manevra Bonnet	*La bolnavul aflat în decubit dorsal, examinatorul realizează flexia gambei pe coapsă, a coapsei pe abdomen urmată de rotația internă. În conflictul disco-radicular apare o durere pe traiectul nervului sciatic.*
Manevra Carnett	*Este o manevră cu ajutorul căreia se diferențiază durerea parietală de cea viscerală. Mai întâi se palpează peretele abdominal cu bolnavul relaxat. Se continuă palparea în timp ce musculatura abdominală este contractată prin ridicarea bolnavului în șezut fără sprijin în mâini. Dacă durerea se menține pe toată durata examinării, manevra este pozitivă și se consideră că durerea este parietală.*
Manevra Giordano	*Se referă la percuția regiunii lombare, cu vârful degetelor sau cu marginea cubitală a mâinii, la bolnavul aflat în șezut sau în ortostatism. Durerea la percuție apare în afecțiunile renale care se însoțesc de distensia capsulei renale: litiază renală, glomerulonefrite acute, pielonefrite acute, abces renal, infarct renal și altele.*
Manevra GROTT	*Constă în palparea mono sau bimanuală a corpului pancreatic prin plasarea mâinii examinatoare la nivelul marginii externe a marelui drept abdominal stâng cu bolnavul aflat în decubit dorsal, genunchii flectați și pumnii plasați în regiunea lombară. Pancreasul este comprimat între mâna examinatorului și coloana vertebrală. Această manevră provoacă durere în cazul creșterii în volum a pancreasului și este utilă în diagnosticul pancreatitei acute.*
Manevra Hirtz	*Aceasta manevră se referă la sonorizarea bazelor pulmonare. Manevra Hirtz constă în percuția bazelor pulmonare în expir si inspir profund. Sonorizarea în inspir profund este absentă în revărsatele pleurale bazale.*

Manevra Homans	*Constă în flexia dorsală a piciorului la bolnavul aflat în decubit dorsal. Manevra este pozitivă dacă provoacă durere în molet. Este utilă în diagnosticul trombozei venoase profunde.*
Manevra Lasegue	*La bolnavul aflat în decubit dorsal, examinatorul efectuează flexia membrului inferior pe abdomen. Manevra este pozitivă când apare o durere vie în coapsă şi gambă la diverse grade de flexie. Cu cât afectarea este mai severă cu atât gradele la care durerea este prezentă sunt mai mici. Este utilă în diagnosticul de lombosciatică.*
Manevra Lasegue inversat	*La bolnavul aflat în decubit ventral cu genunchii în flexie, examinatorul efectuează extensia coapsei pe bazin. Dacă apare durere pe faţa anterioară a coapsei, aceasta reprezintă un semn de iritaţie a nervului crural.*
Manevra Lasegue-Bragard sensibilizat	*Este o completare a manevrei Lasegue cu flexia piciorului pe gamba la un unghi maxim nedureros.*
Manevra Mallet-Guy	*Examinatorul inserează mâna sub rebordul costal stâng al bolnavului, în direcţie superoexternă, paralel cu planul cutanat, pentru ca apoi să îşi îndrepte degetele în direcţia regiunii laterovertebrale stângi pentru a aborda coada pancreasului prin ocolirea stomacului. Bolnavul se află în decubit lateral drept şi coapsele semiflectate pe abdomen. Manevra permite explorarea corpului şi a cozii pancreasului, prin evitarea obstacolului gastric. Este utilă în diagnosticul pancreatitelor acute.*
Manevra Murphy	*Se referă la palparea profundă în inspir profund a veziculei biliare în regiunea punctului colecistic situat la intersecţia liniei dintre ombilic şi axila dreaptă cu rebordul costal. În inspir profund apare o durere datorită compresiei colecistului între palma examinatorului şi faţa inferioară a ficatului.*
Manevra Romberg	*Se poziţionează bolnavul în ortostatism cu picioarele apropiate şi este rugat să întindă mâinile în faţă. Manevra este repetată şi cu ochii închişi. Dacă bolnavul reuşeşte menţinerea acestei poziţii, manevra este negativă. Pierderea echilibrului este întâlnită în afecţiuni cerebeloase, vestibulare şi în neurolues.*
Manevra Romberg sensibilizat	*Este o completare a manevrei Romberg. Pacientul este rugat să pună un picior în faţa celuilalt cu vârful lipit de călcâi. Are aceeaşi semnificaţie ca şi manevra Romberg obişnuită.*

Manevra Rowsing	*Examinatorul aplică ambele mâini în flancul stâng al bolnavului și execută presiuni succesive urmărind traiectul anatomic al colonului descendent și transvers în sens antiperistaltic. Astfel, se mobilizează conținutul gazos spre cec, pe care-l destinde. În apendicita acută apare o durere vie în fosa iliaca dreaptă.*
Manevra Schőber	*La pacientul aflat în ortostatism, se marchează cu un punct intersecția dintre coloana vertebrală și linia care unește spinele iliace postero-superioare. Se măsoară 10 cm către cranial si se marchează un nou punct. Apoi se roagă pacientul să se aplece anterior cu picioarele în extensie. În mod normal, distanța dintre cele două puncte crește cu cel puțin 5 cm. Manevra este utilă în diagnosticul spondilitei anchilozante, afecțiune în care scade mobilitatea coloanei vertebrale.*
Manevra Tillaux	*Obiectivează scăderea mobilității tumorilor de sân pe planurile profunde la contracția marelui pectoral, când se exercită o opoziție la mișcarea de adducție a brațului pacientei.*
Manevra Velpeau	*Se referă la palparea glandei mamare. Inițial se efectuează o palpare superficială, urmată de o palpare profundă. Pentru aceasta bolnava stă cu mâinile în șolduri și contractă mușchii pectorali.*
Manevra Javorski-Lapinsky sau Semnul psoasului	*Cu bolnavul aflat în decubit dorsal, examinatorul ridică membrul inferior drept în extensie în timp ce apasă cu mâna stângă în fosa iliacă dreaptă. Zona ceco-apendiculară este comprimată între mâna examinatorului și muschiul psoas. În apendicita acută apare durerea.*
Proba adiadocokineziei	*În ataxia cerebeloasă apare incapacitatea bolnavului de a executa mișcări rapide, succesive și coordonate. Acestea se pun în evidență prin proba marionetelor în care bolnavul este rugat să realizeze mișcări de pronație și de supinație cu brațele întinse si prin proba moriștii în care bolnavul este rugat să învârtă un index în jurul celuilalt index.*
Proba Barre	*Bolnavul este așezat în decubit ventral cu gambele flectate în unghi drept pe coapse. La bolnavul cu deficit motor, membrul inferior afectat va cădea primul. Manevra este utilă în diagnosticul sindromului piramidal.*
Proba călcâi-genunchi	*Bolnavul așezat în decubit dorsal este rugat să ducă călcâiul la nivelul genunchiului opus. Este întâlnită în dismetria din ataxia cerebeloasă, bolnavul depășește ținta.*

Proba index-nas	*Bolnavul este rugat să ducă indexul la nivelul nasului, alternativ cu ambele mâini si cu frecventă din ce în ce mai mare. În ataxia cerebeloasă, poziționarea degetului pe vârful nasului este dificilă și apare dismetria.*
Proba Mingazzini	*Bolnavul este așezat în decubit dorsal, cu coapsele flectate pe abdomen și gambele flectate pe coapse, paralele cu planul patului. Membrul inferior paretic va cădea primul pe pat. Același lucru se realizează și în cazul membrelor superioare, bolnavul nu poate menține membrul superior paretic la același nivel cu cel sănătos, „proba brațelor întinse". Această probă este utilă în stabilirea deficitului motor la bolnavii cu sindroame piramidale.*
Proba Vasilescu	*Bolnavul aflat în decubit dorsal, execută mișcări de flexie și extensie a gambelor pe coapse. Membrul inferior paretic rămâne în urmă.*
Redoarea de ceafă	*Bolnavul este așezat în decubit dorsal cu membrele inferioare în extensie. Examinatorul va efectua flexia capului pe torace. În iritația meningeală flexia capului este limitată și dureroasă.*
Reflexul achilian	*Se determină prin percuția tendonului achilian, cu bolnavul așezat în genunchi pe scaun. Este diminuat sau abolit în tabes, mielite și în nevrite. Este exagerat în leziunile piramidale și în diplegia spastică.*
Reflexul cutanat plantar Babinski	*Acest reflex se pune în evidență prin stimularea marginii externe a plantei cu un obiect ascuțit. În mod normal, apare flexia halucelui și a celorlalte degete de la picior. În condiții patologice se observă extensia halucelui. Reflexul Babinski este prezent în leziunile piramidale.*
Reflexul de acomodare la distanță	*Constă în aparitia miozei cu convergență, la vederea de aproape şi midriază la privirea la distanță.*
Reflexul pupilar fotomotor	*Se referă la prezența miozei după expunerea la un fascicul de lumină și a midriazei la întuneric.*
Reflexul rotulian	*Acest reflex se determină prin percuția subrotuliană a tendonului, cu bolnavul așezat pe scaun si picioarele relaxate. Este diminuat sau abolit în tabes, mielite și nevrite. Reflexul rotulian este exagerat în leziunile piramidale și în diplegia spastică*

Semnul „blocajului Noica"	*Examinatorul realizează flexia și extensia articulației pumnului la bolnavul aflat în decubit dorsal. În timpul acestor mișcări se pune bolnavul să ridice membrul inferior homolateral. În prezența leziunilor extrapiramidale, boală Parkinson, se constată un blocaj în articulația pumnului.*
Semnul „Charles Bell"	*Prin închiderea pleoapelor unui bolnav cu paralizie facială periferică, ochiul de partea afectată rămâne deschis, iar globul ocular este deviat în sus şi în exterior.*
Semnul „roții dințate"	*Examinatorul efectuează extensia antebrațului bolnavului. Această mișcare se produce într-un mod sacadat. Apare în boala Parkinson.*
Semnul Argyl Robertson	*Se caracterizează prin prezența pupilelor mici şi neregulate. Acestea nu reacţionează la lumină dar reacţionează la acomodare. Inegalitatea pupilară sau anizocoria şi absența reflexului fotomotor este întâlnită în tabes-neurolues.*
Semnul Becker	*Reprezintă pulsațiile sistolice ale arteriolelor retinei. Este întâlnit în insuficiența aortică.*
Semnul Brudzinski	*Bolnavul este așezat în decubit dorsal cu membrele inferioare în extensie. Examinatorul efectuează flexia capului bolnavului pe torace, în același timp acesta apasă pe toracele pacientului pentru a împiedica ridicarea trunchiului. În meningite sau în alte situații care se însoțesc de iritație meningeană are loc flexia gambelor pe coapse și a coapselor pe abdomen.*
Semnul Brudzinski contralateral	*Flexia unei gambe pe coapsă se însoțește involuntar și de flexia celeilalte gambe pe coapsă. Este întâlnit în iritația meningeală.*
Semnul „bulgărelui de zapadă"	*Examinatorul împinge ficatul bolnavului către interiorul abdomenului cu vârful degetelor mâinii palpatoare. Se observă revenirea acestuia la poziția inițială prin lovirea peretelui abdominal. Se creează senzația unui „bulgăre de gheaţă" care plutește şi este împins în apă. Acest semn este prezent la bolnavii cu ciroză și cu tumori hepatice care au și ascită.*
Semnul Campbell	*Se referă la coborârea cartilajului tiroid în timpul inspirului. Este un semn întâlnit în obstrucția bronsică.*

Semnul Chvostek	*Reprezintă spasmul muşchilor orbiculari ai buzelor la stimularea nervului facial prin percuţia uşoară, cu un deget, la jumătatea distanţei dintre conductul auditiv extern şi comisura bucală. Este întâlnit în spasmofilie.*
Semnul clopoțelului Mendel	*La percuţia monomanuală a abdomenului apare durerea în afecțiunile însoțite de iritație peritoneală.*
Semnul Courvoisier-Térrier	*Acest semn se referă la palparea veziculei biliare destinse și nedureroase la bolnavii cu icter obstructiv. Este utilă în diagnosticul cancerului de pancreas și al neoplaziilor coledociene distale.*
Semnul Cruveilhier-Baumgarten	*Se referă la „capul de meduză" și apare în repermeabilizarea venelor paraombilicale. Este un semn întâlnit în unele forme de ciroză hepatică.*
Semnul Cullen	*Constă în prezența echimozelor periombilicale. Este întâlnit în pancreatita acută.*
Semnul Dalrymp	*În boala Basedow sclera este vizibilă deasupra corneei și irisului.*
Semnul Ewart-Pince	*Se caracterizează prin prezenţa unui epanşament pericardic voluminos. Acesta comprimă lobul pulmonar inferior stâng. La percuție este percepută o zonă de submatitate în regiunea subscapsulară stângă.*
Semnul Gray-Turner	*Constă în prezența echimozelor localizate pe flancuri. Acest semn este întâlnit în pancreatita acută.*
Semnul Hamman	*Se referă la prezența unui zgomot sec, sacadat și sincron cu sistolele cardiace. În mod obișnuit se ascultă cu stetoscopul în zona precordială. Este patognomonic pentru pneumomediastin.*
Semnul Harzer	*Reprezintă impulsul epigastric dinspre cranial spre caudal produs de dilatarea sau hipertrofia ventriculului drept.*
Semnul Herthoge	*Se caracterizează prin alopecia jumătății externe a sprâncenelor. Este întâlnit în mixedem.*
Semnul Hill	*Se referă la diferența dintre valoarea tensiunii arteriale măsurată la nivelul membrelor inferioare și cea de la nivelul membrelor superioare. Diferența mai mare de 40 mmHg este întâlnită în insuficiența aortică.*

Semnul Jaccoud	*Reprezintă eritemul facial unilateral. Este întâlnit în pneumonia pneumococică și apare de partea afectată.*
Semnul Jellineck	*Reprezintă hiperpigmentarea perioculară. Este întâlnit în boala Basedow.*
Semnul Kernig I	*Ridicarea în șezut a bolnavului aflat în decubit dorsal, cu ajutorul unui braț plasat la nivelul cefei acestuia, determină flexia gambelor pe coapse și a coapselor pe abdomen. Este întâlnit în iritația meningeală și este util mai ales în diagnosticul de meningită.*
Semnul Kernig II	*Ridicarea membrelor inferioare în extensie determină flexia gambelor pe coapse și a coapselor pe abdomen. Este întâlnit de asemenea în iritația meningeală.*
Semnul Koplick	*Se caracterizează prin prezența unor puncte albicioase pe fond hiperemic localizate la nivelul mucoasei obrajilor și în șanțul gingivo-bucal din dreptul molarilor superiori. Este întâlnit în rujeolă.*
Semnul Küssmaul	*Constă în mărirea distensiei jugulare în inspir. Este întâlnit în tamponada cardiacă şi în pericardita constrictivă.*
Semnul Landolfi	*Semnul Landolfi sau hippusul pupilar reprezintă alternanța diametrului pupilei, cu mioză în sistolă și midriază în diastolă. Este prezent în insuficiența aortică.*
Semnul Lewis	*În cianoza centrală, cianoza nu dispare la frecarea lobului urechii.*
Semnul Lian	*Clacmentul de deschidere a mitralei se auscultă pe o zonă care se întinde de la vârful inimii până aproape de furculiţa sternală. Această iradiere caracterizează semnul Lian, care a fost descris în stenoza mitrală.*
Semnul Mayne	*Se caracterizează prin scăderea presiunii arteriale diastolice cu cel puțin 15 mmHg atunci când pacientul își ridică brațul deasupra corpului. Este întâlnit în insuficiența aortică.*
Semnul Minervini	*Reprezintă pulsația limbii sincronă cu pulsul. Este întâlnit în insuficiența aortică.*
Semnul Muller	*Reprezintă pulsațiile sistolice ale uvulei. Este întâlnit în insuficiența aortică.*

Semnul Musset	*Se caracterizează prin secuse ritmice ale capului, sincrone cu bătăile cardiace. Este întâlnit în insuficienţa aortică.*
Semnul Nicolsky	*Se referă la formarea unei membrane translucide prin presiunea sau prin frecarea unei bule tegumentare. Semnul apare în pemfigus.*
Semnul Quincke	*Reprezintă pulsaţiile capilare vizualizate la nivelul patului vascular subunghial. Este întâlnit în insuficienţa aortică.*
Semnul Rivero – Carvallo	*Constă în creşterea intensităţii suflului sistolic din insuficienţa tricuspidiană, în cursul inspirului, ca urmare a creşterii întoarcerii venoase şi a fracţiei regurgitate în atriul drept.*
Semnul Rosenbach	*Reprezintă tremurătura pleoapelor. Este întâlnit în boala Basedow.*
Semnul lui Rosenbach	*Se referă la pulsaţiile ficatului în timpul sistolei cardiace. Este întâlnit în insuficienţa aortică.*
Semnul Schamroth	*Prin punerea faţă în faţă a falangelor distale, unghie peste unghie, se creează un spaţiu în formă de romb. Lipsa acestui spaţiu este denumit semnul Schamroth și este întâlnit la bolnavii cu hipocratism digital.*
Semnul Skoda	*Reprezintă hipersonoritatea timpanică evidenţiată prin percuţia la limita superioară a matităţii, determinată de pleurezie.*
Semnul Stellwag	*Se referă la clipitul rar. Este un semn întâlnit în boala Basedow.*
Semnul Trousseau	*Se referă la tromboflebita migratorie, întâlnită în cancerul de coadă de pancreas.*
Semnul „valului”	*Acest semn se pune în evidenţă prin percuţia abdomenului într-unul din flancuri şi urmărirea prezenţei unei unde mecanice la nivelul palmei aşezate în flancul opus. Se menționează faptul că este necesară o a treia mână, a unei alte persoane, care trebuie aplicată cu marginea cubitală, pe linia ce corespunde prelungirii liniei mediosternale la nivel abdominal. Aceasta are rolul de a împiedica transmiterea undei mecanice prin ţesutul subcutanat. Semnul „valului” este pozitiv atunci când se decelează palpator transmiterea undei mecanice prin intermediul lichidului de ascită.*

INDEX

A

Abces splenic / 592
Abord vascular percutant / 87
Acantocite / 434, 435, 462, 478, 540, 550
Acantocitoză / 539
Acantosis nigricans / 605-606
Accident vascular cerebral / 87, 127, 186, 194, 212, 255, 285, 394, 619
Achalazia / 256, **258**, 262, 263
Acid folic / 302, 540, 546-548, 552, 563, 579
Acid sialic / 538
Acidoza tubulară distală / 443
Acnee rozacee / 570
Acolic / 375, 376
Acromegalie / 317, 605, 606
Actină / 332, 538
ActiTest / 338
Activare simpato-adrenergică / 536
Adenom prostatic / 267, 409, 420, 429, 608
Adenopatie / 178, 193, 258, 263, 293, 310, 450, 481, 555, 557, 558, 560, 562, 565, 566, 567, 575, 577, 589, 591, 597, 616
Adenopatia Virchow-Troisier / 284, 291
Adenosplenomegalii inflamatorii / 595, 597
Adrenalină / 129, 219, 536
Afectare intrinsecă valvulară / 115
Afectare primară a miocardului / 119, 131
Afectare tubulo-interstițială / 409, 435, 499, 515
Aflatoxina / 372, 524
Aflatoxina B / 325, 372
Ageuzie / 247
Agranulocitoză / 245, 253, 558, 589
Albastru de Nil / 541
Albumina / 332, **334**, 338, 343, 358, 360, 364, 435, 433, 435, 436, 456, 457, 464, 468, 485, 486, 487, 489, 491, 520,
Albuminuria / 215, 441, 487, 491, 520, 524
Alcaloză / 272, 363, 364, 366, 433, 499
Aldrich-Mac Clure / 467
Alfa 1 antitripsina / 325, 331, 335, 358, 372
Amilazemie / 385
Amilazurie / 385
Amiloidoză / 83, 124, 139, 251, 311, 314, 427, 445, 446, 455, 485, 487, 790, 555, 592, 596, 597
Aminotransferazele / 332
Amprentă esofagiană / 70
Anamneză / 3, 194, 211, 222-223, 244, 256, 260, 261, 263, 282, 292, 299, 300, 320, 325, 344, 350, 358, 374, 381-382, 407, 472, 493, 513, 554, 580, 588, 590, 607, 614
Anasarcă / 66, 125, 167, 468, 515
Anemia Biermer / 244, 252, 282, **284**, 287, 291, 538, 540, 541, 543, 544, 547, 548, 591
Anemia megaloblastica / 244, 245, 247, 546, 547, 548
Anemie / 526, 530, 543 (capitol), 555, 556, 573
Anemie aplastică / 543, 548, 579, 589
Anemie Biermer / 244, 252, 282, 284, 291, 538, 540, 541, 543, 544, 547, 548, 591
Anemie drepanocitară / 540
Anemie Fanconi / 588
Anemie feriprivă / 244, 245, 247, 263, 540, 543, 544, 545
Anemie hemolitică / 375, 543, 549, 550, 587, 596, 619
Anemie hemolitică autoimună / 552
Anemie hemolitică microangiopatică / 481, 587
Anemie hiperregenerativă / 545
Anemie hipocromă / 545, 550
Anemie macrocitară / 284, 295, 302, 543
Anemie megaloblastică / 545, 548, 244, 245, 247
Anemie microcitară / 302, 538, 543, 545, 546
Anemie pernicioasă / 296, 307, 547
Anemie posthemoragică acută / 543, 548
Anemie refractară / 570
Anemie sideroblastică / 543, 546, 552
Anemii aplastice / 543, 548, 579, 589
Anemii autoimune cu anticorpi la cald / 552
Anemii autoimune cu anticorpi la rece / 552
Anevrism arterial / 193, 194
Angină instabilă / 6, 8, 145, 146
Angină pectorală / 4, 7, 13, 142, 143, 144, 145, 267
Angina Prinzmetal / 8, 145
Angiocolită / 326, 375, 376, 382
Angiografie CT / 191
Angiografie coronariană / 143, 144, 146, 150
Angiografie pulmonară / 88, 191, 192
Angiopatie hipertensivă / 215
Angor agravat / 8
Angor de novo / 8
Anizocitoză / 539, 540
Anizosfigmie / 8, 198
Ansa santinelă / 386
Antecedente heredo-colaterale / 4, 194-195, 212, 232, 244, 282, 315, 325, 350, 590, 615
Antecedente personale patologice / 3, 4, 194, 211, 358, 382
Anticorpi anti factor intrinsec / 547, 548
Anticorpi anti-celulă musculară netedă / 370
Anticorpi anticelule parietale gastrice / 547, 548
Anticorpi antimitocondriali / 370
Anticorpi antinucleari / 332, 370, 371
Anulocite / 539, 541

Anurie / 422, 424, 493, 496, 501, 502, 503, 511, 512, 513, 515, 516
Aortă / 68, 71, 73, 82, 91, 115
Aortografie / 87, 89
Apendicită / 266, 267, 268, 278, 282, 293, 323, 324, 412, 621, 627
Apex cardiac / 15-18, 22, 26, 27, 68, 71, 72, 83, 84
Apexogramă / 84
Aplazie / 603
Aplazie eritroidă / 588
Aplazie medulară / 545, 555, 585
Aritmie / 142, 151
Aritmii maligne / 126, 131
Arta auscultației / 95
- *arie de auscultație* / 95, 96
- *zgomot cardiac* / 96
- *suflu cardiac* / 98
- *dinamismul auscultației* / 99
Arteră circumflexă / 89, 90, 144
Arteră coronară / 40, 55, 89, 90
Arteră interventriculară anterioară / 89, 90
Arteră pulmonară / 18-19, 29, 58, 63-64, 69, 72, 91, 102-103, 139, 177-178, 180, 182, 187
Arteriografie / 200, 201, 203, 206, 219, 451, 453, 475, 495, 593, 594
Arteriopatie obliterantă a membrelor inferioare / 202
Arterită cu celule gigante / 12, 193, 200
Arterită Horton / 12, 193, 196
Arterită Takayasu / 193, 198, 206
Ascită / 109, 120, 125, 168, 179, 260, 277, 279, 281, 287, 302, 326, 327, 334, 3420(capitol), 369, 372, 383, 384, 387, 428, 468, 510, 511, 572, 629, 632
AshTest / 338
Asialia / 248
Asterixis / 358, 363, 367, 369, 518, 530
Astmul bronsic / 9, 10, 561, 592, 614
Aterom / 25, 139, 140, 144, 145, 194, 201, 203, 204
Ateroscleroză / 3, 4, 13, 28, 73, 140, 142, 193, 194, 195, 196, 198, 202, 203, 204, 218, 394, 470, 471, 476, 514, 523, 524, 608
Atriu drept / 20, 33, 67, 71-72, 84, 88, 102, 125, 166, 168, 183, 222, 226, 632
Atriu stâng / 18, 22, 33, 68, 70-71, 75, 101, 103, 108, 109, 113, 115-117, 121-122, 130, 154, 156, 160, 214
Atrofie testiculară / 326, 358,
Auricul stang / 68
Auscultație cardiacă – generalități / 17
Auscultația cardiacă patologică (modificarea zgomotelor cardiace, zgomote supraadăugate, sufluri, frecătura pericardică) / 17, 19, 22
Ax electric / 31-33, 37
Azotemie / 271, 366, 510, 520

B

Bacilul Koch / 342, 434
Balonare / 260, 270, 286, 375
Bandelete urinare / 433, 458, 479, 489, 492
Bazofile / 541, 554, 559, 560, 562, 589
Benign / 603, 622
Bigeminism ventricular / 44
Bilirubină / 331, 332, 334, 338, **348**, 349, 350, 352, 364, 369, 370, 375, 376, 431, 433, 435, 512, 513, 549, 618
Biopsiă hepatică / 338, 339, **341**, 370, 371
Biopsie medulară / 589
Biopsie osteomedulară / 559
Blaști / 566, 567, 570
Bloc atrioventricular / 12, 34
- *grad I* / 34, 39, 42
- *grad II, Mobitz I* / 35
- *grad II, Mobitz II* / 35
- *grad III* / 12, 35, 36
Bloc de ram drept / 4, 37
Bloc de ram stâng / 76
Bloc sino-atrial / 32, 45
Boala aortică / 73
Boala Banti / 597
Boala Bürger / 193, 195, 206
Boala Caroli / 374
Boala celiacă / 270, 292, 298, 300, 303, 306, 307, 308, 310, 311, 312, 547
Boala Crohn / 270, 273, 294, 300, 303, 306, 308, 311, 318, 319, 320, 321, 547
Boală cronică de rinichi / 408, 423, 425, 426, 447, 453, 455, 494, 507, 520, 521, 525
Boala Cushing / 216, 219, 276, 392, 585
Boală genetică / 119, 121, 127, 131
Boala Gunter / 552
Boala Hand-Schuller-Christian / 590, 596, 597
Boala hemolitică a nou născutului / 551
Boala Hirschprung / 314, 319
Boala Hodgkin / 361, 555, 575 (capitol), 591, 605
Boala Kawasaki / 139, 193, 206
Boala Minkovski–Chauffard / 596
Boala Paget / 71, 217
Boala polichistică renală / 413, 427, 445, 447, 460, 520, 524, 571
Boală renală cronică / 83, 174, 215, 585
Boala Rendu-Osler-Weber / 325, 579
Boala Vaques / 570
Boală venoasă cronică / 224, 225
Boala von Willebrand / 579, 582, 585, 586
Boala Waldenström / 335, 557, 558, 563, **574**, 596
Boala Werlhof / 586
Boala Wilson / 335, 341, 351, 357, 358, 361, 368, **370**, 371
Boli inflamatorii intestinale / 186, 273, 315,

375, 408, 462, 561
Botriocefaloza / 547, 561
Bradicardia sinusală / 32, 49, 151
Bruceloză / 561, 590
Bulimia / 262, 272, 276
Buton aortic / 68, 73, 74
Buze carminate / 249, 363

C

Calprotectina fecală / 296
Cancer colorectal / 292, 315, 317
Cancer gastric / 270, 275, 276, 282, 283, 284, 287, 289, **291**, 544, 605, 606
Cancer rectal / 314, 315
Cancerul hepatic primitiv / 325, 330, 350, **372**
Capul de meduză / 226, 276, 358, 369, 591, 630
Carcinoid / 217, 301, 339, 346, 398, 605
Carcinom / 251, 267, 327, 339, 361, 372, 373, 390, 603
Carcinom hepatocelular / 327, 330, 339, 361, 372, 373, 571
Cardiologie nucleară / 76 (capitol)
Cardiomegalie / 15, 16, 17, 70, 113, 116, 118, 119, 159, 216, 371, 499, 509
Cardiomiopatia artimogenă / 58
Cardiomiopatia de stres / 4, 55, 58, 93 119, 129
Cardiomiopatia dilatativă / 3, 5, 17, 39, 55, 57, 72, 93, 119, 130, 144, 158
Cardiomiopatia hipertrofică / 4, 12, 25, 50, 57, 93, 100, 109, 119, 121, 139, 144, 158
Cardiomiopatia restrictivă / 58, 93, 119, 124, 199, 130, 357
Cariotipare citogenetică / 559
Carotidograma / 84, 112
Cateterism cardiac / 87 (capitol), 173, 183, 184
Celule „Mickey Mouse" / 434, 478
Celule Burkitt / 567
Celule epiteliale tubulare / 500, 515
Celule Reed-Sternberg / 575
Celule stem hematopoietice / 588
Celule Sternheimer-Malbin / 494
Ceruloplasmina / 331, **335**, 358, 370, 371
Cheilită angulară / 249, 303, 606
Cheiloschizis / 249
Chemozis / 363
Chiluria / 431, 462
Chvostek, semnul / 302, 516, 630
Cilindri ceroși / 435, 482
Cilindri epiteliali / 435, 515
Cilindri granulari / 435, 457, 479, 482
Cilindri grăsoși / 488
Cilindri hematici / 457, 478, 479, 480, 482, 491, 514, 520
Cilindri hialini / 435, 457, 458, 479, 508, 511, 512
Cilindri leucocitari / 435, 479, 497, 514
Cilindri urinari / 430, 435
Circulația colaterală / 147, 178, 204, 226, 276, 327, 358, 359, 360, 474, 501, 591
Ciroza / 249, 252, 325, 327, 330, 337, 344, 356, 362, 424, 540, 629
Ciroza biliară primitivă / 325, 333, 335, 350, 351, 352, 357, 368, 374, 376, 574
Ciroza cardiacă / 168, 368
Ciroza hepatică / 5, 70, 226, 245, 247, 256, 276, 299, 307, 325, 326, 327, 330, 332, 336, 342, 343, 344, 345, 346, 347, 355, 357, 358, 359, 361, **368** (capitol), 442, 509, 510, 511, 543, 596, 597, 630
Cistinuria / 435
Cistită / 414, 416, 417, 418, 497
Clacment de deschidere a mitralei / 16, 22, 85, 98, 100, 104, 105, 106, 631
Clasificarea Child-Turcotte-Pugh / 368, 369
Clasificarea Leriche-Fontaine / 203
Claudicație intermitentă / 12, 13, 50, 56, 143, 195, 196, 202, 203
Clearance creatininic / 438, 439, 440, 441, 474, 521, 522
Clearance-ul creatininei Cockcroft și Gault / 440, 522
Click mezosistolic / 22, 110
Clorom / 558
Clostridium difficile / 299, 300
Coagulare / 87, 139, 186, 335, 336, 362, 364, 551, 556, 566, 578, 579, (vezi și Hemostaza), 584-587
Coagulare intravasculară diseminată / 186, 551, 554, 566, 579, 580, 584, 585, 587
Coagulopatie de consum / 587
Cocoașa Hampton / 190
Colangiografia / 338, 339, 352
Colangiopancreatografia endoscopică retrogradă / 335, 380
Colangita sclerozantă / 333, 352, 368, **371**, 374, 375, 378
Colangita sclerozantă primitivă / 330, 350, **371**, 374
Colecistită / 6, 266, 267, 268, 271, 280, 282, 323, 324, 374-377, 385
Colestaza / 307, 326, 333, 334, 335, **348**, 349, 350, 351, 352, 368, 370
Colica abdominală / 266, 292, 293, 324, 370
Colica biliară / 144, 266, 267, 375, 376
Colica gastrică / 268
Colica renală / 266, 267, 410-413, 428, 452, 619
Colică saturnină / 266, 552
Colinesteraza / 360
Colita ulcerativă / 294, 318, 319, 320
Colon iritabil / 266, 270, 313
Colonoscopie / 275, 297, 300, 303, 311, 316, 318, 319, 321
Coma / 150, 326, 360, 362, 366, 367, 393, 395, 468, 514, 517, 517, 518, 530, 550, 566, 619, 620

Complexul sicca / 371
Contractura Dupuytren / 327, 358, 369
Cord / 67, 69, 70, 72, 75, 82, 84, 90, 95, 98, 109, 120, 121, 126, 130, 133, 134, 148, 152, 199, 222
Cord pulmonar acut / 56, 187
Cord pulmonar cronic / 3, 13, 16, 186, 282, 537
Coronarografie / 87, 93, 94
Corpi Auer / 566
Corpi Heinz / 541
Corpusculi Howell-Jolly / 541, 550
Creatoree / 382, 386
Crezil violet / 541
Crioglobulinemie / 481, 490, 574, 579
Criză reticulocitară / 545, 546, 549
Cromogeni / 494, 530
Cromozomul Philadelphia / 559, 560, 568, 569
Crosă aortică / 15, 73
Cruoric / 185, 186
Curba diferențială a lui Walter / 438, 441, 494
Curba ponderală / 467

D

D-dimeri / 189, 192, 232, 583
Dans arterial / 196
Decerebrare / 366, 367, 620
Deficitul de alfa 1 antitripsină / 325, 330, 335, 368, 390
Deficitul de antitrombină / 580
Deficitul de proteină C / 580, 223, 232, 293
Deficitul de proteină S / 580, 223, 293
Deficitul factorilor de coagulare / 584
Demența Korsakov / 367
Densitate urinară / 218, 423, 430, 432, 435, 441, 442, 494, 508, 511, 515
Dermatită neutrofilică / 558
Dermatita ocră / 222, 234, 582
Dermatomiozita / 246, 255, 605, 606
Dermatoza neutrofilică acută febrilă / 606
Dermita de stază / 233, 234
Deviație axială dreaptă / 33, 39
Deviație axială stângă / 33, 39, 213
Diabet zaharat / 4, 5, 87, 139, 140, 207, 276, 292, 300, **392-398**, 408, 423, 430, 433, 445, 455, 507, 509, 523, 524, 606, 608, 614, 615
Diabetul insipid nefrogen / 417, 423, 442
Dializă / 438, 501
Dieulafoy / 273, 383
Dilatare / 15, 20, 26, 28, 57-59, 61, 64, 66, 67, 68, 70-73, 75, 104-108, 113, 115, 116-118, 126, 130, 131, 181, 182, 185, 214, 230, 233
Dilatare rădăcină aortică / 73, 115, 214
Dilatație reno-ureterală / 617, 625
Dipping / 209
Disecția de aortă / 4, 6, 8, 54, 56, 73, 82, 115, 117, 134, 135, 148, 150, 156, 189, 190, 193, 195, 198, 204, 208, 220, 221, 266, 412, 618
Disfagie / 246, 253, 254, 255, 256, 260, 261, 262, 263, 272, 469, 514, 544, 555
Disfibrinogenemia / 580
Dispepsie / 270, 271, 286, 381, 382, 493
Displazie / 163, 218, 471, 472, 475, 476, 589, 603
Displazie fibro-musculară / 218, 470, 471, 472, 473, 476
Dispnee / 7, 8, 9, 10, 103, 111, 116, 133, 154, 157, 188-191, 528, 614, 615, 619
Dispnee paroxistică nocturnă / 10, 103, 116, 120, 154, 157, 212
Dispnee, angină, sincopă de efort / 111, 114
Distensia capsulei renale / 617, 625
Disurie / 267, 414, 416, 419, 420, 422, 493, 498
Diureza / 393, 407, 415, 417, 422, 424, 431, 442, 474, 493, 502, 503, 504, 506, 516, 526, 527
Diverticul esofagian / 249, 261
Diverticul Meckel / 267, 273, 293,
Diverticul Zencker / 255, 261
Diverticulită / 293, 314, 315, 317, 319, 323, 324, 412
Drepanocite / 541
Drepanocitoză / 186
Durere abdominală / 177, 195, 266, 267, 268, 269, 292, 300, 304, 305, 308, 323, 330
Durere peritoneală / 266
Durere pleuritică / 133, 138, 188
Durerea pelvi-perineală / 415
Durerea renală / 410, 411, 414, 428
Durerea renală colicativă / 6, 407, 411

E

ECG de efort / 49, 50, 143
Echimoze / 276,3 303, 326, 363, 556, 558, 573, 581, 582, 584, 585, 587, 588, 591, 617, 630
Echimoze Grey-Turner / 276, 617
Eclampsie / 219, 220
Ecocardiografia (capitol) / 52
Ecografia / 227, 228, 229, 232
Ecografia Doppler venos / 227, 228, 232, 359
Ecografia Duplex / 227, 232, 233
Ecografia hepatobiliară / 352
Ecografie Doppler color / 227
Ecuația CKD EPI / 215, 438, 440, 522
Ecuația MDRD / 215, 438, 440, 522
Eczema / 224
Edem interstițial / 75, 102, 154, 232, 488
Edem pulmonar / 9, 10, 14, 74, 110, 150, 157
Edem pulmonar acut / 9-10, 14, 74, 92, 102, 108-110, 117, 120, 147, 150, 157, 220-221, 509, 516
Elastază / 385
Elastaza fecală / 296, 302, 310, 312, 385
Electroliți urinari / 435, 509, 511, 519, 618

Eliptocite / 540, 551
Eliptocitoză / 550
Embol / 185-188
Embolia / 12, 21, 92, 126, 139, 151, 163, 202-205, 231, 413, 471, 487, 581, 582, 587, 618
Embolie pulmonară / 9, 21, 66, 82, 134, 136, 158, 163, 171, 188, 189, 228, 231, 232, 267, 581, 582, 618
- *masivă* / 188
- *medie* / 188
- *periferică* / 189
Encefalopatia hepatică / 326, 360, 361, 362, 363, 365, 367, 369
Encefalopatie hipertensivă / 219, 220
Endocardită Löffler / 562
Endocardite / 65, 408, 472, 481, 561, 562, 585, 590, 592, 596, 597
Endoscopie digestivă superioară / 263, 285, 290, 297, 311, 312, 370, 546
Enurezis nocturn / 419
Eozinofile / 542, 554, 559, 560, 561, 562, 574, 589
Epispadias / 429
Epistaxis / 212, 273, 363, 530, 555, 573, 573, 574, 582, 588
Eritem necrolitic migrator / 398, 606
Eritem nodos / 294, 301, 303, 558
Eritem nodos sau multiform / 558
Eritem palmar / 358, 363, 369, 395, 591
Eritroblast bazofil / 535, 559
Eritroblast oxifil / 535, 559
Eritroblast policromatofil / 535
Eritrocit / 535-542, 543, 554, 565, 590
Eritrofagocitoză / 542
Eritroliză / 542
Eritropoietină / 217, 519, 528, 530, 536, 571
Eritropoieză / 535, 536, 537, 541, 543
Eructație / 254, 256, 270, 283, 286
Escară / 234
Esofagita de reflux / 256, 260
Esteraza leucocitară / 436, 461
Examen clinic general / 13
Examen local / 15
Examen radiologic / 67 (capitol)
Examenul macroscopic al urinei / 430
Examenul microscopic al sedimentului urinar / 491, 523
Examenul sumar de urină / 218, 417, 430, 435, 456, 473, 477
Examenul urinei / 430 (capitol)
Extrasistolă atrială / 43, 44
Extrasistolă joncțională / 44
Extrasistolă ventriculară / 42, 44

F

Facies Shuttuck / 177
Factor intrinsec Castle / 307
Factor V Leiden / 140, 232, 580
Factori de coagulare / 204, 335, 336, 362, 338, 362, 578, 579, 581, 582, 584, 585, 586
Factori de risc / 3, 4, 5, 8, 14, 140, 150, 194, 195, 207, 212, 220, 231, 282, 304-305, 313, 317, 372, 503-504, 507, 580, 615
Factorul von Willebrand / 335, 530, 578, 579, 581, 582, 585, 586
Faringita / 245, 254, 257, 272
Febra ondulantă Pel-Ebstein / 555, 575
Febra tifoidă / 282, 590, 591, 596
Feocromocitom / 216, 217, 219, 605
Fibrilație atrială / 11, 20, 21, 27, 38, 39, 46, 48, 60, 72, 102, 103, 106, 110, 111, 122, 151
Fibrilație ventriculară / 42, 47, 49, 122, 126
Fibrină / 134, 189, 232, 578, 583, 578, 587
Fibrinoliză / 185, 188, 189, 487, 578, 584
Fibromax / 338
Fibroscan / 336, 338
FibroTest / 338
Flapping tremor / 358, 367
Flebografia / 227, 228
Flegmatia alba dolens / 232
Flegmatia cerulea dolens / 232
Flutter atrial / 11, 46, 47, 180
Foetor hepatic / 326, 363, 366, 367, 369
Fonocardiograma / 18, 24, 84, 85
Forțe Starling / 463, 464, 466, 467
Fosfataza alcalină / 302, 333, 334, 351, 370, 371, 559, 568, 569, 571, 572, 618
Fosfatază alcalină leucocitară / 559, 568, 569, 571
Freamăt arterial / 198
Freamăt vascular / 203
Frecătură pericardică / 9, 16, 99, 126, 134, 135, 138, 148
Frecvență cardiacă / 32, 41, 49, 85, 155, 210
Frotiu de sânge periferic / 546, 567
Frotiul May-Grünwald Giemsa / 536, 557

G

Galop / 18, 21, 85
- *cvadruplu* / 85
- *mezodiastolic* / 85
- *presistolic* / 85
- *protodiastolic* / 85
Gamaglutamiltranspeptidaza / 338
Gamapatii monoclonale / 335, 458, 491, 538, 556, 557, 570 (capitol)
Ganglion / 246, 249, 262, 285, 319, 554, 556, 557, 559, 565, 569, 575, 576

Gastropareza / 270, 284, 285, 289, 394
Gated – SPECT / 78-79, 82
Gazometria arterială / 183, 191, 192
Germeni Gram-negativi / 436
Gerontoxon / 203
Ginecomastie / 326, 358, 369, 605
Gingivita / 245, 247, **250**, 394, 558, 565, 566, 589
Gingivoragii / 363, 555, 582, 584
Glicoforine / 538
Glicogenoza / 325, 330
Glicozurie / 395, 397, 430, 432, 482, 500
Glob vezical / 267, 277, 428, 494, 512
Globulina / 335, 433, 457, 464, 542, 574
Glomerulonefrita acută difuză / 425, 446
Glomerulonefrită membranoasă / 481, 485
Glomerulonefrită membrano-proliferativă / 485
Glomerulopatie / 410, 435, 456, 457, 481, 483, 484, 486,3 492, 524
Glomeruloscleroză diabetică / 446
Glomeruloscleroză focală și segmentară / 485, 490
Glosită / 606
Glosită Hunter / 252, 544, 547
Glosodinie / 245, 252, 544
Glucagonomul / 398, 605, 606
Goldblatt, modelul / 472
Golf cardiac / 68
Grade de splenomegalie / 592
Gradient albuminic / 343, 398, 605, 606
Gradientul portocav / 353
Granulocite / 434, 554, 557, 588, 589
Granulomatoza Wegener / 206
Grawitz, tumora / 429, 447
Greață / 8, 11, 142, 148, 220, 256, 268, **271**, 293, 304, 363, 375, 382, 389, 393, 410, 412, 516, 518, 530, 621
Gripă / 253, 282, 563
Gută / 436, 570, 572
Guyon / 426, 427, 494

H

Halenă / 248, 250, 253
Haptoglobulină / 542
Helicobacter pylori / 287
Hemartroza / 582, 584, 586
Hematemeză / 260, 262, 273, 284, 359, 363
Hematie / 536
Hematii în „picătură” / 557, 572
Hematochezie / 273, 392, 315, 317, 358, 586
Hematocrit / 537
Hematom / 92, 278, 350, 383, 427, 444, 558, 581, 582, 584, 586, 593, 594, 619
Hematopoieză / 554, 571, 573, 588, 589, 590
Hematurie / 218, 407, 408, 410, 413, 416, 429, 430, 436, 448, 452, 459, 460, 461, 462, 478, 480, 482, 489, 491, 514, 584
Hemocromatoza / 83, 124, 325, 330, 350, 358, 368, **371**, 372, 390
Hemofilie / 579, 580, 583, 586, 615
Hemofilie A / 579, 585, 586
Hemofilie B / 579, 585, 586
Hemoglobină / 536-542
Hemoglobină fetală / 537
Hemoglobina glicozilată / 397
Hemoglobinopatii / 139, 540, 541, 549, 550, 596
Hemoglobinuria paroxistică nocturnă / 186, 545, 550, 580,
Hemoglobinurie / 462
Hemoliză / 540, 542, 545, 549
Hemoperitoneul / 342, 383
Hemoptizie / 103, 177, 188, 232, 480, 573, 620
Hemoragia digestivă inferioară / 272, 273
Hemoragia digestivă superioară / 257, 272, 273, 360, 622
Hemoragie / 584 (capitol)
Hemoragii oculte / 273, 315
Hemoroizi / 273, 279, 314, 316, 320, 321, 358, 429
Hemostaza / 578 (capitol)
Hemostaza primară / 578, 581, 582, 584
Hemostaza secundară / 578
Hepatita epidemică / 596
Hepatocarcinom / 270, 370
Hepatomegalie / 327, 328, 330, 345, 372, 394, 544, 557, 562, 565, 597
Hernie / 263, 268, 277, 278, 280
Hernie gastrică transhiatală / 257, 262, 263, 264, 285
Hiatus leucemic / 566
Hidronefroză / 217, 409, 422, 427, 428, 429, 445, 446, 449, 450, 451, 455, 511, 512, 513, 522
Hidrops vezicular / 376
Hil pulmonar / 68, 69, 70, 75, 106, 159, 181, 190
Hiperaldosteronism / 216, 219, 425, 436
Hiperaldosteronismul primar / 216, 219, 425
Hiperbilirubinemia conjugată / 348, 351
Hiperbilirubinemia indirectă / 348
Hipercoagulabilitate / 3, 185, 186, 222, 223, 230, 231, 232, 587
Hipercorticismul / 362
Hiperemie / 74
Hiperestezie cutanată / 278, 324
Hipergamaglobulinemie / 575, 579
Hipergeuzia / 247
Hiperhomocisteinemia / 140, 580
Hiperorexia / 276
Hiperoxaluria / 499
Hiperparatiroidism / 217, 382, 389, 408, 423, 447, 530
Hiperplazie / 606

Hipersplenism / 326, 335, 585
Hipertensiuna arterială mascată / 207
Hipertensiune portală / 174, 179, 276, 326, 338, 343, 353 (capitol), 368, 369, 372, 383, 579, 593, 597
Hipertensiune pulmonară / 5, 9, 26, 29, 39, 63, 64, 72, 85, 105-106, 109, 144, 161, 163, 165, 166, 171-172, 173 (capitol), 188, 190, 192
- *tromboembolică* / 163, 171, 174, 175, 177, 178
Hipertensiune renoparenchimatoasă / 216, 218, 470, 476
Hipertensiune renovasculară / 216, 218, 451, 470, 474, 476
Hipertensiune arterială / 4, 87, 140, 158, 161, 195, 207 (capitol), 470, 479, 491, 499, 527, 608, 614
Hipertensiunea arterială esențială / 209, 210, 615
Hipertensiunea arterială secundară / 209, 216, 218
Hipertensiunea de halat alb / 207
Hipertrofie / 57, 58, 64, 66, 71, 72, 76, 100, 107-110, 111, 114, 121, 122, 124, 130, 131, 139
Hipertrofie ventriculară dreaptă / 33, 72
Hipertrofie ventriculară stângă / 111, 113, 146, 213, 214, 215, 498, 524, 526, 527, 528
Hipervâscozitate / 538, 558, 566, 568, 573, 574
Hipocratism / 14, 302, 358, 632
Hipogeuzie / 247
Hipospadias / 429
Hipotensiune ortostatică / 4, 11, 509
Hipoxemie arterială / 187, 191
Hipoxie / 148, 174536, 537, 571
Histiocite / 554, 560
Holter ECG / 50
Homocistinuria / 580

I

Ichtioza / 575, 605
Icter / 14, 168, 280, 326, 338, 340, 348 (capitol), 358, 360, 362, 363, 369, 372, 375, 376, 378, 383, 384, 435, 517, 549, 550, 552, 619
Ileus / 219, 279, 289, 293, 294, 295, 323, 383, 384, 385, 499, 509, 516, 518
Imunofenotipare / 559, 562, 577
Imunosupresie / 555
Incidență / 67-70, 78, 88-89, 140, 181-182
Incizură dicrotă / 84
Incontinență urinară / 416, 418, 422, 608
Indice cardio-toracic / 67, 118
Indice Cornell / 39, 213
Indice gleznă-braţ / 199, 200, 203, 213, 215, 234
Indice Sokolow Lyon / 39, 213
Indicele gleznă-braţ / 199, 203, 213
Inelele Cabot / 541
Inelul Kayser-Fleischer / 370
Infarct mezenteric / 127, 268, 266, 276, 293
Infarct miocardic / 3-6, 8, 40, 41, 76, 147-148, 150, 158-159
Infarct pulmonar / 9, 178, 181, 192, 232, 550
Infecție urinară joasă / 416, 418, 429, 434
Injuria acută de rinichi / 409, 410, 424, 439, 440, 455, 462, 488, 501 (capitol), 515, 522
Injuria acută de rinichi obstructivă / 505
Injuria acută de rinichi organică / 505, 506, 512
Injuria acută de rinichi pre-renală / 505, 506, 507
Insuficiență tricuspidiană / 63
Insuficiență aortică / 115 (capitol)
Insuficiență cardiacă / 4, 5, 10, 14, 16, 130, 131, 143, 152
Insuficiență cardiacă stângă/dreaptă / 119, 120, 123, 126-128, 130-131, 134, 137, 152 (capitol), 161 (capitol)
Insuficiență hepatică / 326, 343, 351, 360 (capitol), 539, 564, 579
Insuficiență mitrală / 21-23, 26, 39, 98, 99, 107 (capitol), 125, 150, 151
Insuficienţă pancreatică exocrină / 296, 307, 310, 381, 384, 386, 588
Insuficiență renală / 140, 364, 407, 408, 409, 410, 417, 449, 458, 473, 482, 484, 564, 574
Insuficiența renală acută / 220, 497, 499, 501, 504, 520, 522, 549, 587
Insuficienta renală cronică / 87, 244, 249, 282, 432, 502, 509 (capitol), 528, 543
Insuficiența venoasă cronică / 196, 222, 223, 228, 231, 232, 233, 465
Insuficiența ventriculară / 148, 150, 153, 155, 157-160
Insuficiența ventriculară dreaptă / 161 (capitol)
- *hipertensiune pulmonară* / 161
- *insuficiență ventriculară dreaptă* / 163, 165, 170, 172
- *bronopneumopatie cronică obstructivă* / 161, 163, 172, 174
- *congestie sistemică venoasă* / 165, 166, 167, 172
- *hipoperfuzie sistemică* / 163
- *presiunea venoasă jugulară* / 165
- *sindrom cardiorenal* / 169
Insuficiența ventriculară stângă / 152 (capitol)
- *sindrom clinic* / 152
- *disfuncție diastolică/sistolică* / 152
- *debit cardiac* / 152, 153, 155, 156,
- *presiune retrogradă* / 152, 154, 155, 165
- *insuficiența ventriculară stângă cronică/acută* / 157
- *factori precipitanți* / 158, 160
- *peptide natriuretice* / 160, 171, 184, 190,192
- *ecocardiografie* / 52 (capitol), 160, 171, 180-183, 190, 192, 214
Insule Langerhans / 392
Insulina / 81, 140, 285, 362, 392, 393, 395, 396, 397, 398, 528, 530, 536
Insulinomul / 398

Intestin iritabil / 305, 308, 315, 317
Ischemia acută periferică / 204, 205
Ischemie / 7, 11, 12, 14, 55, 107, 139, 140, 141, 142, 150, 188, 195, 202 (capitol), 266, 269
Ischemie miocardică / 55, 107, 108, 109, 111, 122, 123, 139 (capitol)
Ischemie silențioasă / 142

J

Jugulograma / 84, 135, 137, 166, 179

K

Knitocite / 541
Koilonichie / 302, 546

L

Leptocite / 540
Leucemia acută mieloblastică / 565, 606
Leucemie / 565 (capitol)
Leucemie acută limfoblastică / 565, 566
Leucemie acută mieloidă / 561, 567, 570
Leucemie granulocitară cronică / 560, 562, 567, 568, 570, 571, 597
Leucemie limfatică / 555, 556, 557, 563, 569, 596, 597
Leucemie limfatică cronică / 569
Leucocitoză / 324, 560, 568
Leucociturie / 218, 436, 437, 457, 477, 482, 494, 497, 514
Leuconichie / 327, 363
Leucopenie / 547, 563, 572
Leucoplazia / 244, 249, 251, 252
Leziunea endotelială / 223
Lienterie / 386
Limfoame / 133, 186, 555-564, 574, 575 (capitol), 590, 594, 597, 605, 606
Limfocite / 554, 559, 562, 569
Limfocitoză / 562, 563, 569
Limfom Hodgkin / 563, 575, 577, 591, 615
Limfom non-hodgkin / 361, 563, 577
Limfopenie / 564, 575
Liniile Kerley / 70, 75, 106
Lipazemie / 385
Lipidurie / 488
Lipodermatoscleroza / 224, 233
Litiaza urinară / 409, 412, 499, 524,
Litiază vezicală / 414, 416
Livedo reticularis / 203, 205, 514
Lizereu gingival / 244, 250
Lupus eritematos sistemic – LES / 481, 563, 564

M

Macro/Microglosie / 251
Macroamilazemia / 385
Macrocitoză / 539, 540, 547, 589
Macrofage / 140, 233, 500, 542, 554
Macroglobulinemia Waldenström / 557, 563, 574, 596
Macroglosia / 251
Măduvă hematogenă / 382, 536, 554, 565, 567, 588
Măduvă osoasă / 382, 427, 536, 546, 547, 548, 549, 554, 560, 651, 565, 567, 574, 576
Malabsorbție / 276, 294, 295, 296, 297, 300, 301, 302, 303, 305, 306 (capitol), 362, 371, 381, 383, 386, 390, 433, 545, 547, 579
Malaria / 361, 561, 579, 590, 592, 595, 596
Malign / 573, 575, 603, 604, 617
Manevra Giordano / 412, 428, 494, 617, 625
Manevra Grott / 384, 625
Manevra Homans / 12, 232, 582, 626
Manevra Jaworski / 278, 279
Manevra Mallet-Guy / 384, 626
Manevra Murphy / 377, 626
Manometrie esofagiană / 262
Mecanocardiograma / 84, 86
Medicamente nefrotoxice / 507
Medulogramă / 557, 586
Megacariocite / 559, 586
Melenă / 262, **273**, 292, 295, 321, 359, 363, 584, 586, 622
Meno-metroragie / 582, 584
Menoragii / 545, 582, 584
Metamielocite / 559, 560, 566
Metaplazie / 603
Metaplazie mieloidă / 330, 572
Metaplazie mieloidă cu mielosclerozăă / 330, 541, 557, 568, 571
Metastază / 603
Methemoglobinemii / 139, 550
Metoda Addis-Hamburger / 434, 435
Metoda Stansfeld-Webb / 434, 435
Metoda Volhard / 494
Microcardie / 69
β2 microglobulina / 436, 456, 457
Microsferocitoza ereditară / 550
Micțiune / 415-419, 459, 493
Mieloblași / 559, 566
Mielocite / 559, 566
Mielofibroză / 562, 570-573, 579
Mielom multiplu / 335, 455, 458, 512, 513, 524, 555, 556, 558, 563, 574
Mielosclerozăă / 330, 541, 557, 568, 571
Miocardită / 50, 55, 83, 93, 119, 125, 131, 150, 219
Mioglobinuria / 435, 436, 462
Moarte subită cardiacă / 123, 125, 128, 131

Moniliform / 378, 429
Monocite / 542, 554, 559-561, 589
Monocitoză / 560, 561, 575
Mucoviscidoză / 382
Mutația genetică BCR-ABL / 569

N

NashTest / 338
Necroză papilară / 497, 498, 499
Nefrită tubulo-interstițială / 435, 446, 493, 515
Nefroangioscleroză / 215, 445, 446, 470, 473, 523, 524
Nefrocalcinoză / 412, 499
Nefromegalie / 426, 427, 445, 500, 523, 524
Nefropatie / 485 (capitol)
Nefropatie cu depozite mezangiale de IgA / 481, 483, 484
Nefropatie cu leziuni glomerulare minime / 485, 490
Nefropatie cu pierdere de sare / 494
Nefropatie diabetică / 217, 395, 485, 523, 524
Nefropatie tubulo-interstițială / 456, 457, 476, 477, 493 (capitol)
Nefropatii ereditare / 523, 524
Nefrotoxic / 409, 410, 505, 507, 517
Neoplasm esofagian / 258, 263
Neoplasm prostatic / 416, 420
Neoplazie / 603
Neurotoxicitate / 365, 366
Neutrofile / 542, 554, 559, 560-564
Neutropenie / 555, 556, 562, 564, 588, 593
Neutropenie congenitală / 563, 588
Nicturie / 417, 422, 424
Nitriți / 430, 436, 459, 462
Noduli Osler / 14
Noncompactare ventriculară / 119, 126

O

Obezitate / 14, 140, 212
Obstacol subvezical / 415, 416, 417, 420, 422, 451, 496
Obstrucție valvulară/subvalvulară/supravalvulară / 111
Oddită spastică / 376
Odinofagie / 11, 245, **246**, 253, 256, 260, 262
Olighemie / 74
Oligoanurie / 493, 503, 516
Oligurie / 80, 93, 13, 15, 17, 80, 93, 150, 169, 301, 363, 422, 424, 425, 455, 478, 479, 501, 502, 503, 508, 511, 513, 515, 517
Omfalocel / 345, 358
Opsiuria / 422, 424
Ortopnee / 10, 13, 103, 120, 122, 154, 157, 221
Osmolaritatea urinară / 432, 441, 511, 515
Osmolaritatea urinară maximă / 442, 494
Osteomielită / 408, 481, 572
Ovalocite / 540

P

Palatoschizis / 249, 252
Palparea regiunii precordiale / 15
Palpitații / 9-11, 103, 110, 120, 122, 124, 125, 128, 130, 142, 148, 154, 177, 212, 219, 393, 544, 555, 615
Pancitopenie / 382, 550, 588
Pancreatita acută / 144, 267, 268, 271, 276, 289, 377, 382, 383, 384, 385, 387, 392-398, 412, 497, 617, 618, 622, 625, 626, 630
Pancreatita cronică / 247, 276, 300, 307, 310, 350, 380, 3810, 382, 383, 386, 392-398
Pancreatite / 217, 266, 267, 268, 270, 282, 289, 293, 384, 392-398 (capitol), 509
Paracenteza / 281, 343, 344, 346, 510
Parageuzia / 247
Pauză sinusală / 43, 49
Peptide natriuretice / 160, 171, 184, 190, 192
Percuția cordului / 17
Pericardită / 8-9, 15, 17, 22, 50, 56, 66, 69-70, 75, 85, 93, 124-125, 132 (capitol), 144, 148, 151, 158, 163, 199, 225, 254, 330, 342, 448, 516
Peritonita / 266, 268, 271, 293, 294, 323, 324, 342, 343, 347, 377, 383, 385, 509
Peritonita bacteriană spontană / 323, 342, 347, 510
Petești / 250, 276, 363, 376, 524, 530, 556, 574, 581, 582, 584, 586, 588, 591
Ph-metrie esofagiană / 259
PH-ul urinar / 430, 432, 436, 438, 443
Piciorul Charcot / 394
Pielonefrită / 427, 435
Pielonefrită acută / 413, 428, 445, 446, 455, 497, 498, 625
Pielonefrită cronică / 218, 445, 446, 449, 494, 498
Pielonefrita xantogranulomatoasă / 500
Pionefroză / 427, 449, 497
Pirozis / 254, 255, 256, 260, 262, 283
Plasmocite / 554, 557, 559, 562
Platicite / 539-540
Pneumaturia / 462
Pneumonia / 9, 134, 189, 249, 267, 621
Pneumonie de aspirație / 256, 261, 272
Poichilocitoză / 549, 550
Poikilocite / 541
Poikilocitoza / 541
Polakidisurie / 393
Polakiurie / 267, 493, 498
Poliarterita nodoasă / 206, 585
Poliartrita reumatoidă / 194, 205, 408, 561, 562, 563, 574, 593
Polichistoza ovariană / 606

Polichistoză renală / 413, 449, 459, 460, 520, 524
Policitemia vera / 223, 252, 537, 562, 568, 570-571, 580, 591, 593
Polidipsia / 219, 393, 397, 423
Polifagia / 276, 393
Poliglobulie / 537, 539, 593
Polimiozita / 606
Poliuria / 142, 219, 393, 394, 337, 416, 417, 419, 422, **423**, 424, 442, 493, 499, 511, 512, 513, 516, 524, 526, 527, 530
Porfirie / 552
Prânz Lundth / 385
Preeclampsie / 219, 220
Presiune arterială pulmonară blocată / 173
Presiune portală / 353
Presiunea pulsului / 116, 117, 118, 120, 155, 508
Principiul van Slyke / 521
Proba la pitresină / 494
Proba Volhard / 494
Proba Zimnițk / 494
Produși de degradare ai fibrinei / 232, 587
Proeritroblaști / 559
Profil (-radiografie de) / 58, 67, 70-74
Prolaps de valvă mitrală / 107
Promielocite / 559, 566
Prostatită / 267, 414, 415, 416, 496
Proteina Bence-Jones / 433, 457, 560, 574
Proteina Tamm-Horsfall / 433, 435, 456
Proteine anticoagulante / 578
Proteinuria glomerulară / 457
Proteinuria severă de rang nefrotic / 489
Proteinuria tisulară / 458
Proteinuria tubulară / 457
Proteinurie / 218, 219, 407, 408, 430, 433, 436, **456-458**, 462, 468-480, 480, 482-485, 488, 491, 492, 514, 520, 523-525,0 527, 606
Protocol Bruce / 49
Protrombina G20210A / 580
Ptialism / 248
Ptoză renală / 426, 449, 494
Puls alternant / 199
Puls altus et celer / 198
Puls arterial / 196, 198, 199
Puls bigeminat / 199
Puls bisferiens / 198
Puls Corrigan / 198
Puls dicrotic / 198, 199
Puls în platou / 198
Puls Kussmaul / 199
Puls paradoxal / 136, 137, 150, 199
Puls săltăreţ / 198
Puls *tardus et parvus* / 112, 114, 198
Pulsul venos / 84, 103, 138, 166, 223, 225, 226
Punct costomuscular / 494
Punct costovertebral / 494
Punct Desjardin / 384
Puncție medulară / 566, 573, 574, 576
Puncție suprapubiană / 437
Punctul Lanz / 277, 278
Punctul Mc Burney / 277, 278
Purpură / 555, 556, 572, 574, 581, 582, 584, 585
Purpură anafilactoidă / 584
Purpură Henoch-Schönlein / 206, 481, 579, 584, 585
Purpură imună trombocitopenică / 579, 585
Purpură trombocitopenică idiopatică / 579, 586

R

Radiografia renală simplă / 495
Radiografie / 67 (capitol), 143, 159, 171, 180, 184, 189-190, 192, 228, 258, 263-264, 280, 285, 297, 310, 324, 377, 386, 448-449, 495, 559, 572
Ral Velcro / 178
Raluri subcrepitante / 148, 156
Raportul de Ritis / 333
Rectosigmoidoscopie / 322
Reflex palmomentonier / 366
Reflux gastroesofagian / 6, 134, 247, 256, 259, 260, 261, 263
Regurgitare aortică / 62
Regurgitare mitrală / 14, 57-58, 60, 70, 101, 104-106, 107 (capitol), 120, 122, 123, 148, 150, 156, 160
Regurgitare pulmonară / 64
Regurgitație / 254, 256, 261, 262, 263, 272, 283
Respirație Küssmaul / 518, 528
Retenție acută de urină / 412, 421, 422, 496
Retenție azotată / 171, 215, 218, 364, 473, 477, 499, 500, 520, 526, 544
Retenție cronică de urină / 418, 421, 422
Retenție de urină / 416, 420, 493, 511, 512, 513
Reticulocit / 545, 546-547, 552
Retinopatie hipertensivă / 218, 524
Reumatism articular acut / 3, 4, 101, 107, 110, 111, 115
Reziduul vezical post micțional / 419, 421, 422, 448
Rezistența la proteina C / 580
Rezistența osmotică globulară / 585
Rezistență vasculară pulmonară / 161, 173, 175, 183
Rezonanța magnetică / 83, 121, 124-128, 171, 184, 201, 229, 310, 346, 358
Rezonanță magnetică nucleară / 110, 258, 297, 453, 593, 594, 619
Ricketsii / 361
Ritm cardiac / 31, 143, 175, 199, 219, 515
Ritm de scăpare / 35, 36, 43
Ritm de stimulator / 48
Ritm joncțional / 45, 49
Ritm sinusal / 12, 28, 31, 105, 106, 146
Rubeoza / 394

S

Sângerare / 180, 250, 272, 273, 294, 309, 321, 353, 459, 479, 491, 511, 515, 516, 518, 530, 548, 570, 573, 574, 578, 580, 581, 582, 584, 586, 587, 589, 622
Sarcom / 603, 605-606
Saturnism / 247, 287, 543
Scala Bristol / 299, 317
Scarlatina / 253
Schizocite / 540, 552, 587
Scintigrafie / 77, 143, 191, 192, 290, 338, 385, 453, 493, 576, 595
Scintigramă miocardică de perfuzie / 76-77
Scintigrama pulmonară / 191
- *de ventilație* / 191
- *de perfuzie* / 191
Sclerodermie / 124, 133, 139, 178, 183, 194, 205, 255, 256, 257, 271, 289, 371, 514
Scorul de calciu / 82, 143
Semnul Blumberg / 278
Semnul Courvoisier-Terrier / 377, 384, 390, 630
Semnul Cruveilhier-Baumgarten / 226, 358, 359, 369, 630
Semnul Cullen / 276, 383, 617, 630
Semnul Fleisher / 181
Semnul Hampton / 181
Semnul Harzer / 16, 164, 179, 277, 630
Semnul Kussmaul / 125, 137, 138, 150, 168, 199
Semnul Mayo-Robson / 384
Semnul Pratt / 232
Semnul Terry / 530
Semnul Trousseau / 231, 302, 516, 632
Semnul Turner / 383
Semnul „valului“ / 345, 632
Semnul Westermark / 181, 190
Septicemie / 497, 498, 499, 516, 585, 596
Serie limfocitară / 588
Sferocite / 540, 596
Sferocitoză / 539, 545
Sfigmogramă centrală / 198, 199
Sfigmogramă periferică / 84
Sialoree / 253, 254, 256
Siclemie / 266, 540, 550, 551, 619
Siderezomi / 541
Sincopa / 11, 12, 41, 51, 103, 110, 111, 114, 115, 120, 124, 126, 176, 177, 188, 192, 212, 273, 383, 393, 394, 581, 622
Sindrom adeno-spleno-hepatomegalic / 595, 597
Sindrom adeno-splenomegalic / 595, 597
Sindrom Alport / 407, 483, 490, 492
Sindrom anticorpilor antifosfolipidici / 580
Sindrom Banti / 357, 597
Sindrom Bernard Soulier / 579
Sindrom Boerhave / 262, 272
Sindrom Brugada / 4, 41
Sindrom Budd – Chiari / 330, 342, 343, 344, 356, 357, 361, 368, 550
Sindrom cardiomiopatic / 119 (capitol)
Sindrom Churg Strauss / 206, 481, 561
Sindrom Crigler-Najjar / 348, 350
Sindrom Cushing / 216, 217, 219, 392, 585
Sindrom Da Costa / 9
Sindrom de apnee în somn / 9, 219
Sindrom de dumping / 288
Sindrom de leucostază / 566
Sindrom de PR scurt / 34, 47
Sindrom de QT lung / 4, 42, 51
Sindrom Demon-Meigs / 347
Sindrom Dressler / 9, 56, 144, 151
Sindrom Dubin-Johnson / 348, 350
Sindrom Ehlers-Danlos / 8, 107, 579
Sindrom Fanconi / 500
Sindrom Felty / 563, 593, 596
Sindrom Fitz-Hugh- Curtis / 330
Sindrom Gaisbock / 571
Sindrom Gilbert / 348, 350
Sindrom Goodpasture / 410, 455407
Sindrom HELLP / 361, 514
Sindrom hemoragipar / 578, 579, 584 (capitol)
Sindrom hepato-pulmonar / 360
Sindrom hepato-renal / 360, 509
Sindrom hiperkinetic / 358
Sindrom Kimmestiel-Wilson / 393
Sindrom Konig / 293
Sindrom Leriche / 12, 195, 202
Sindrom Mallory Weiss / 262
Sindrom Marfan / 4, 8, 14
Sindrom mediastinal / 225, 555
Sindrom Mendelson / 272
Sindrom mielodisplazic / 560, 564, 570 (capitol), 588, 605
Sindrom mieloproliferativ / 570 (capitol),
Sindrom Mikulicz / 569
Sindrom nefritic / 434
Sindrom nefritic acut / 478 (capitol)
Sindrom nefritic cronic / 482 (capitol)
Sindrom nefrotic / 186, 342, 343, 344, 424, 425, 427, 435, 445, 446, 448, 455, 468, 480, 483, 485 (capitol), 491(capitol), 509, 514, 524
Sindrom Ogilvie / 294, 315
Sindrom paraneoplazic / 372, 603 (capitol)
Sindrom pericardic / 132 (capitol)
Sindrom posttrombotic / 582
Sindrom Plummer-Vinson / 246, 255, 259, 544, 546
Sindrom POEMS / 556
Sindrom post-trombotic / 233
Sindrom Raynaud / 4, 8, 12, 193, 205, 206, 514, 574
Sindrom Rotor / 348, 350
Sindrom Sezary / 556, 569
Sindrom Shwachman-Diamond / 382, 588
Sindrom Shy-Drager / 11

Sindrom Silvestrini-Conrad / 345
Sindrom Sjögren / 247, 248
Sindrom splenic pur / 595, 597
Sindrom spleno-hepatomegalic / 498, 557, 562, 571, 572, 574, 589, 595, 597
Sindrom Sweet / 605, 606
Sindrom Tietze / 9, 144
Sindrom Trousseau / 582
Sindrom uremic / 481, 494, 501, 503, 504, 505, 515, 516, 518, 520, 526, 528, 530
Sindrom vascular / 74
Sindrom WPW / 47, 55
Sindrom Zieve / 353
Sindrom Zollinger-Ellison / 285, 289, 305, 307, 384, 398
Sinus Valsalva / 89, 91
Sistem limforeticular / 554 (capitol)
Sistem renina-angiotensină-aldosteron / 211, 218, 343, 409, 467, 470, 476, 487, 525, 528, 529
Sistemul port / 353, 354, 356, 362, 597
Somatostatinomul / 398
Spasm esofagian / 149, 262
Spațiu retrosternal / 70, 72, 181
Splenectomie / 174, 541, 560, 576, 595, 596
Splenohepatomegalie congestivă / 596, 597
Splenohepatomegalie infiltrativă / 596
Splenomegalie / 179, 267, 268, 277, 345, 369, 427, 510, 544, 549, 550, 552, 557, 558, 560, 562, 565, 566, 568, 570, 574, 589, 590 (capitol), 619
Splenomegalie „tumorală" / 592, 594, 596
Splenomegalie congestivă / 596, 597
Splenomegalie hiperplazică / 596
Splenomegalie infiltrativă / 596
Splenomegalie inflamatorie / 596
Splenomegalie primitivă / 597
Splenoportografie / 358, 359
Spondilita anchilozantă / 627
Stadializare ANN-ARBBOR / 576, 577
Stază venoasă / 13, 70, 71, 74, 75, 164, 168, 181, 196, 223, 233, 487
Steatohepatita non-alcoolică / 338, 351, 368
Steatoree / 296, 302, 303, 305, 308, 382, 386, 390
SteatoTest / 338
Steluţe vasculare / 326, 358, 363
Stenoză aortică / 3, 7, 12, 13, 22, 61, 62, 111(cap.)
Stenoză mitrală / 13, 16, 20, 27-28, 59, 70, 85, 93, 96, 97-99, 101 (capitol), 117, 178, 204, 254, 631
Stenoza pilorică / 252, 256, 271, 272, 277, 283, 284, 285, 287, 290, 384, 386
Stenoză pulmonară / 64
Stomatită / 245, 248, 250, 254, 295, 303, 589
Subfuziuni conjunctivale / 570
Subicterul / 348, 544, 547, 591
Suflu / 3, 14, 15, 17, 22-29, 202, 213, 216, 218, 226, 232, 279, 330, 358, 372, 428, 473, 548, 593, 616
Suflu arterial / 198
Suflu diastolic / 27, 28, 98, 101, 104
Suflu diastolic descrescendo / 85, 116, 117, 118
Suflu Graham Steel / 29, 178
Suflu holosistolic / 24, 26, 86, 99, 105, 109, 110, 120, 151, 179
Suflu mezotelesistolic / 110
Suflu sistolic / 86, 98, 99, 116, 119, 120, 148, 150
Sughiț / 133, 142, 256, 257, 268
Supraîncărcare de presiune / 115, 175
Supraîncărcare de volum / 55, 108, 115, 116, 158, 161, 164, 171, 176, 177

Ș

Șoc cardiogen

T

Tahicardie / 102, 106, 120
- *atrială* / 46
- *cu complexe QRS înguste* / 45
- *paroxistică supraventriculară* / 11
- *sinusală* / 43
- *ventriculară* / 47

Tako-Tsubo - cardiomiopatia de stres / 4, 55, 58, 93, 119, 129
Talasemie / 539, 540, 541, 550, 590, 596
Tamponadă cardiacă / 65, 66, 75, 92-93, 135, 138, 151, 177, 189, 199, 425, 509, 631
Tehnica Seldinger / 87
Telangiectazia / 177, 224, 233, 257, 325, 326, 369, 579
Telangiectazia hemoragică ereditară / 325, 579
Tenesme rectale / 294, 319, 320
Test Coombs / 545, 550, 551, 552
Test de siclizare / 550
Test HAM / 545, 550
Test Howard-Connnor / 474, 476
Test Schilling / 296, 297, 302, 309, 548
Testarea funcției trombocitare / 582
Testul Allen / 87
Testul Schilling / 296, 297, 302, **309**, 348
Timom / 588, 605
Timp de accelerare în artera pulmonară / 180
Timpul Quick / 360
Timus / 554
Toleranță la efort / 103, 111, 115, 118
Tomografia computerizată / 82, 183, 229, 258, 280, 297, 339, 346, 352, 358, 370, 378, 386, 388, 389, 412, 449, 452, 512, 559, 596, 594, 618
Tomografie cu emisie de pozitroni / 76
Tranzit baritat / 258, 262, 263, 280, 285, 290, 386
Triada Beck / 136
Triada Charcot / 376
Triada Virchow / 185, 186, 223, 230
Tril arterial / 198
Trombangeita obliterantă / 195, 206
Trombastenia Glanzmann / 579
Trombembolism pulmonar / 185 (capitol)
Trombocite / 187, 335, 514, 530, 556, 565, 573, 578, 579, 582, 584, 586, 588, 589

Trombocitemia esențială / 562, 570, 573, 580
Trombocitopenie / 87, 186, 250, 361, 514, 547, 550, 555, 556, 562, 572, 573, 575, 579, 580, 582, 584, 585, 586, 587, 588, 589, 618
Tromboembolism venos / 580
Trombofilie / 4, 179, 185, 222, 232, 580, 583
Tromboflebită / 185, 195, 196, 206, 222, 223, 231, 232, 294, 582
Tromboflebita migratorie / 231, 605, 632
Tromboflebita superficială / 12, 196, 206, 228
Tromboflebita Trousseau / 605
Tromboză / 3, 12, 21, 106, 141, 185, 203, 204, 222, 223, 227, 228, 229, 230, 231, 269, 413, 427, 471, 476, 580, 582, 587
Tromboza arterială / 580, 581, 582
Tromboza venoasă / 222, 223, 230
Tromboza venoasă profundă / 12, 186, 188, 189, 191, 192, 222, 223, 227, 231, 232, 581, 582,
Tromboza venoasă superficială / 12, 196, 206, 223, 228, 231, 232, 582
Troponine / 121, 124, 130, 143, 147, 171, 190, 192, 618
Trunchi arteră pulmonară / 68, 69, 74, 177, 181, 185, 188
Trunchiul comun al coronarei stângi / 89
Tuberculoza intestinală / 308
Tuberculoza renală / 447, 449, 497, 498
Tuberculoza uro-genitală / 433, 459
Tulburari de apetit / 275, 276, 393
Tumorile benigne buco-faringiene / 250
Tușeu rectal / 279, 295, 315, 320, 321, 494, 617

U

Ulcer gastric / 267, 270, 271, 283, 288, 291, 323, 545
Ulcer varicos / 222, 233, 234, 582
Ulcerul ischemic / 234
Umbre nucleare Gumprecht / 557, 569
Undă anacrotă / 84
Undă catacrotă / 84
Unda delta / 47
Undă dicrotă / 84
Unghi cardio-frenic / 68-69, 72, 135
Uretrite / 414, 416
Urina tulbure / 414, 416, 430, 462, 478
Urinarea prin prea-plin / 419, 422
Urticaria / 570, 605
Urticarie pigmentoasă / 606
Uruitură diastolică / 18, 27, 99, 104, 116, 117

V

Valvulopatie mitrală / 59, 113, 118
Varice / 230, 231, 233
Varice esofagiene / 256, 358, 359, 545
Varice hidrostatice / 228, 233
Vărsătura / 8, 256, 272, 273, 283
Vasculită / 12, 72, 139, 94, 206, 217, 254, 389, 455, 481, 561, 574, 584, 585
Vasculita crioglobulinemică / 206
Venă azygos / 68, 71, 132, 354
Vena cavă inferioară / 68, 88, 182-183, 226, 342, 353-354, 383, 429, 508, 515
Vena cavă superioară / 67, 68, 75, 88, 225-226, 555-556, 558
Vena portă / 343, 353, 354, 356, 357, 362, 383, 596
Vene pulmonare / 66, 69, 82, 102, 122, 173, 174
Vene safene / 228, 231
Venografia / 228, 233, 453
Ventricul drept / 29, 67, 72, 91, 127, 161, 162, 185, 187, 236
Ventricul stâng / 15, 30, 70, 76,0 101, 111-112, 114-118, 129, 130, 154, 160, 162, 168-170
Ventriculografie / 76, 80, 87, 88, 93, 129, 130, 160
Ventriculografie izotopică / 80
Vezică neurogenă / 394, 416, 421
Viabilitate miocardică / 77, 81
Vibice / 581, 582
VIP-om / 289, 304, 305, 398

W

Wandering atrial pacemaker / 45

X

Xantelasmelor / 203
Xantoame / 142, 203, 326, 371, 376
Xerostomie / 248, 252

Z

Zgomote Korotkoff / 136, 208
Zona pancreatico-duodenală Chauffard / 377, 384

Director: Prof. Univ. Dr. Ing. Victor Lorin Purcărea
Secretar ştiinţific: Conf. Dr. Bogdan Voiculescu
Tehnoredactare: Ing. Rodica-Elena Solovăstru
Copertă: Anton Marinescu

♦

Format: A4 (210 x 297 mm)
Bun de tipar: Martie 2018, apărut: Martie 2018.
© Copyright 2018
Toate drepturile aparţin Editurii Universitare „Carol Davila"

♦

Editura Universitară „Carol Davila"
B-dul Eroii Sanitari nr. 8, sector 5, Bucureşti
Tel: 021.318.08.62 int. 199